

Aus der Klinik für Kinderchirurgie  
der Medizinischen Fakultät der Charité – Universitätsmedizin Berlin

DISSERTATION

**Lymphatische Malformationen im Kindesalter  
unter besonderer Berücksichtigung von  
Prognose und Spätergebnissen**

Zur Erlangung des akademischen Grades  
Doctor medicinae (Dr. med.)

vorgelegt der Medizinischen Fakultät Charité –  
Universitätsmedizin Berlin

Von

Dina Giese  
aus Hamm

Dekane: Dr. Joachim W. Dudenhausen  
Prof. Dr. med. Martin Paul

Gutachter: 1. Prof. Dr. Joachim Wit  
2. Prof. Dr. Uwe Friedrich  
3. Priv.-Doz. Dr. Christian Lorenz

Datum der Promotion: 22. Juni 2005

1 Einleitung	6
1.1 Klinik und Morphologie der lymphatischen Malformationen (Lymphangiome)	6
1.2 Historischer Überblick	6
1.3 Häufigkeit und Vorkommen der Lymphangiome	7
1.4 Physiologische Entwicklung des Lymphgefäßsystems	7
1.5 Funktion und Bau des Lymphgefäßsystems	8
1.6 Pathophysiologie der lymphatischen Malformationen und Klassifikation	9
1.6.1 Lymphangioma simplex (Lymphangioma circumscriptum)	10
1.6.2 Lymphangioma cavernosum	11
1.6.3 Lymphangioma cysticum (Hygroma colli)	12
1.6.4 Weitere Lymphangiomformen	13
1.7 Klinische Klassifikationen von Lymphangiomen	13
1.7.1 Hamburger Klassifikation	14
1.7.2 Klassifikation nach De Serres	14
1.8 Andere Fehlbildungen des lymphatischen Systems	15
1.9 Pathophysiologie des Lymphödems und Klassifikation	15
1.9.1 Primäres Lymphödem	15
1.9.2 Sekundäres Lymphödem	15
1.10 Differentialdiagnostik	16
1.10.1 Hämangiome	16
1.10.2 Vaskuläre Malformation (Angiodysplasien)	17
1.10.3 Mediale und laterale Halszysten	18
1.11 Lymphangioma cysticum (Hygroma colli) mit assoziierten Fehlbildungssyndromen	19
1.11.1 Ullrich-Turner-Syndrom	19
1.11.2 Trisomie 10	20
1.11.3 Trisomie 21	20
1.11.4 Anenzephalie	21
1.12 Bildgebende Verfahren in der Diagnostik der Lymphangiome	21
1.12.1 Sonographie	22
1.12.2 Computertomographie (CT)	23
1.12.3 Magnetresonanztomographie (MRT)	23
1.12.4 Lymphographie	23
2 Ziel der Arbeit	25
3 Patienten und Methoden	26

3.1 Patienten	26
3.1.1 Patienten der kinderchirurgischen Klinik	26
3.1.2 Patienten der Klinik für Pränatale Diagnostik und Therapie	26
3.2 Methoden	26
3.2.1 Angewandte Therapien beim kinderchirurgischen Patientengut	26
3.2.2 Diagnostische Maßnahmen beim Patientengut der Abteilung für Pränatale Diagnostik und Therapie	31
4 Ergebnisse	33
4.1 Analyse des kinderchirurgischen Patientenguts	33
4.1.1 Geschlechtsverteilung	33
4.1.2 Alter zum Zeitpunkt der Diagnose	33
4.1.3 Lokalisation der lymphatischen Malformationen	34
4.1.4 Komplikationen	36
4.1.5 Nebendiagnosen	37
4.1.6 Familienanamnese	38
4.1.7 Altersverteilung zum Zeitpunkt des Therapiebeginns	39
4.1.8 Angewandte Therapien	39
4.1.9 Aktueller Stand (Dezember 2002)	50
4.2 Fallbeispiele aus dem kinderchirurgischen Patientenkollektiv	56
4.2.1 Fallbeispiel 1: weibliches Neugeborenes, geb. 06.05.1996, verstorben 18.06.1996	56
4.2.2 Fallbeispiel 2: männliches Kind, geb. 04.10.1999	60
4.3 Analyse des Patientenkollektivs der Pränatalen Diagnostik	68
4.3.1 Maternale Altersverteilung zum Zeitpunkt der Diagnose	68
4.3.2 Familienanamnese	69
4.3.3 Diagnostik	69
4.3.4 Fetale Geschlechtsverteilung	75
4.3.5 Beendigung der Schwangerschaft	76
4.3.6 Fortsetzung der Schwangerschaften und Sonographiekontrollen	77
4.3.7 Geburt	78
5 Diskussion	81
5.1 Kinderchirurgisches Patientengut	81
5.1.1 Geschlechtsverteilung, Vererbung und maligne Entartung von Lymphangiomen	81
5.1.2 Altersverteilung zum Zeitpunkt der Diagnose	81
5.1.3 Lokalisation der lymphatischen Malformation	82

5.1.4	Komplikationen und Beschwerden	84
5.1.5	Nebendiagnosen	86
5.1.6	Zeitpunkt des Therapiebeginns	86
5.1.7	Therapieoptionen und Rezidive	86
5.2	Diskussion des pränatalen Patientenkollektivs	95
5.2.1	Maternales Alter zum Zeitpunkt der Diagnosestellung, Anzahl der bisherigen Schwangerschaften und Geburten, Familienanamnese	95
5.2.2	Diagnosezeitpunkt des fetalen Nackenhygroms	96
5.2.3	Größe der fetalen Hygroma colli	96
5.2.4	Septierung und Nicht-Septierung fetaler Hygrome und chromosomale Aberrationen	97
5.2.5	Septierung und Nicht-Septierung fetaler Hygrome in Verbindung mit einem nicht-immunen Hydrops congenitus und chromosomalen Aberrationen	98
5.2.6	Die maternale Altersverteilung und das Auftreten fetaler Hygroma colli mit assoziierten Chromosomenaberrationen	99
5.2.7	Beendigung und Fortsetzung der Schwangerschaften	100
5.2.8	Geburt	102
5.2.9	Stellenwert der Sonographie m Rahmen der Pränatalen Diagnostik	103
5.2.10	Intrauterine Behandlung fetaler Hygroma colli mit OK-432 (Picibanil)	103
6	Zusammenfassung	106

# 1 Einleitung

## 1.1 Klinik und Morphologie der lymphatischen Malformationen (Lymphangiome)

Lymphangiome sind selten vorkommende, kongenitale Lymphgefäßerweiterungen, mit einer Ansammlung unterschiedlich großer, oft mehrkammeriger Hohlräume, die in der Regel mit Lymphflüssigkeit gefüllt sind.

Der Begriff des Lymph-angioms als gutartiger Neubildung ist aus histo-pathologischer Sicht nicht völlig korrekt. Zwar erscheinen Lymphangiome bei der klinischen Untersuchung häufig als Tumoren, jedoch handelt es sich bei diesen Malformationen histologisch betrachtet nicht um eine Neoplasie. Vielmehr entstehen lymphatische Fehlbildungen aufgrund einer Anlagestörung im Lymphgefäßsystem während der Embryonalentwicklung [10; 48; 74; 76].

Eine adäquatere Bezeichnung für dieses Krankheitsbild wäre also eher die einer "lymphatischen Malformation". Trotz der allgemeinen Kenntnis dieses Sachverhaltes, hat sich der Begriff des Lymph-angioms im klinischen Alltag und in der Literatur etabliert.

## 1.2 Historischer Überblick

Wird heute ein Kind mit einer Fehlbildung geboren, so ist man in der Lage nach den möglichen Ursachen zu forschen. Als die Medizin jedoch noch weit von unserem heutigen Wissenstand entfernt war, vermuteten die Menschen die verschiedensten Ursachen, um sich angeborene Fehlbildungen bei einem Kind erklären zu können.

Im späten Mittelalter z.B. wurde die Auffassung vertreten, dass es bei Kindern zu Fehlbildungen kommen würde, wenn die Mutter sich zum Zeitpunkt der Konzeption bzw. während der Schwangerschaft "unpassend" verhalten würde. Als unpassendes Verhalten galten hier u.a. die Betrachtungen von Szenen, die der Schwangeren Angst einflößen konnten (Unfälle, das Abdecken von Tieren, etc). Es wurde davon ausgegangen, dass die Betrachtung derartiger Bilder einen direkten Einfluss auf das Kind haben würde. So wurde der Begriff der *imaginatio gravidarum* geprägt. Neben Essayisten wie Montaigne (1533-1592) vertraten auch Chirurgen wie Ambroise Paré (1510-1592) diese Ansicht. Es wurden allgemeine Empfehlungen herausgegeben, nach denen sich werdende Mütter besser von derartigen Ereignissen fernhalten sollten [88]. Die Doktrin, dass das Verhalten der Mutter während der Schwangerschaft einen direkten Einfluss auf mögliche Fehlbildungen des Kindes hat, hielt sich über zwei Jahrhunderte.

Im 18. Jahrhundert meldeten sich die ersten kritischen Stimmen zu Wort. In Großbritannien war es vor allem William Smellie (1697-1763), einer der führenden Gynäkologen seinerzeit, der Zweifel an der Theorie einer *imaginatio gravidarum* hatte. Er hatte zahlreiche Patientinnen betreut, die während ihrer Schwangerschaft u.a. dem Anblick furchterregender Szenen ausgesetzt waren und trotzdem Kinder ohne eine Fehlbildung geboren hatten [121]. Im 19. Jahrhundert verblasste allmählich der Glaube an eine *imaginatio gravidarum*. Bis heute jedoch existieren in zahlreichen Naturvölkern verschiedene Tabus, die von Schwangeren eingehalten werden müssen, soll es zu keinen Fehlbildungen bei dem Kind kommen [74].

### **1.3 Häufigkeit und Vorkommen der Lymphangiome**

Lymphangiome treten bei beiden Geschlechtern gleich häufig auf und zeigen keine Rassenspezifität [33; 48; 74; 114; 144]. Ihre Häufigkeit bei Kindern wird mit 6 % aller gutartigen Tumore angegeben [3; 33; 140]. Lymphangiome können an jeder Stelle des Körpers auftreten. In der überwiegenden Mehrzahl der Fälle treten sie jedoch im Kopf/Halsbereich auf [20; 38; 74; 114]. Über 60 % Prozent der lymphatischen Malformationen zeigen sich bereits bei der Geburt als fluktuierende Tumoren. In 80 % der Fälle kommt es zur vollen Ausprägung im ersten Lebensjahr und 90 % der Lymphangiome manifestieren sich bis zum zweiten Lebensjahr [5; 33; 48].

### **1.4 Physiologische Entwicklung des Lymphgefäßsystems**

Das Lymphgefäßsystem wurde bereits früh erforscht. Schon im 18. Jahrhundert gelang es dem aus Siena stammenden Anatomen Paolo Mascagni (1755-1815) mittels Quecksilberinstillation Lymphgefäße darzustellen.

Für die Entwicklung des Lymphgefäßsystems bestehen unterschiedliche Theorien. Sabin und Lewis beschrieben in ihren Studien (1902-1905) u. a. eine „Zentrifugale Entwicklungstheorie“, nach der sich die Lymphgefäße über die Auskleidung von perivaskulären Interzellularspalten mit Lymphendothel entwickeln [106;107; 108; 68]. Huntington und Mc Clure dagegen beschrieben in ihren Untersuchungen

(1906-1910) eine „Zentripetale Entwicklungstheorie des lymphatischen Systems“ in der sich die Lymphgefäße über die Differenzierung von Endothelsprossen der Venen entwickelt [55; 56].

Allgemein ist zu sagen, dass sich das Lymphsystem am Ende der

5. Schwangerschaftswoche zu bilden beginnt. Zunächst sind die ersten Lymphgefäße als

Lymphsäckchen in der Nähe von großen Venenstämmen zu erkennen und es entstehen folgende primäre Lymphsäckchen:

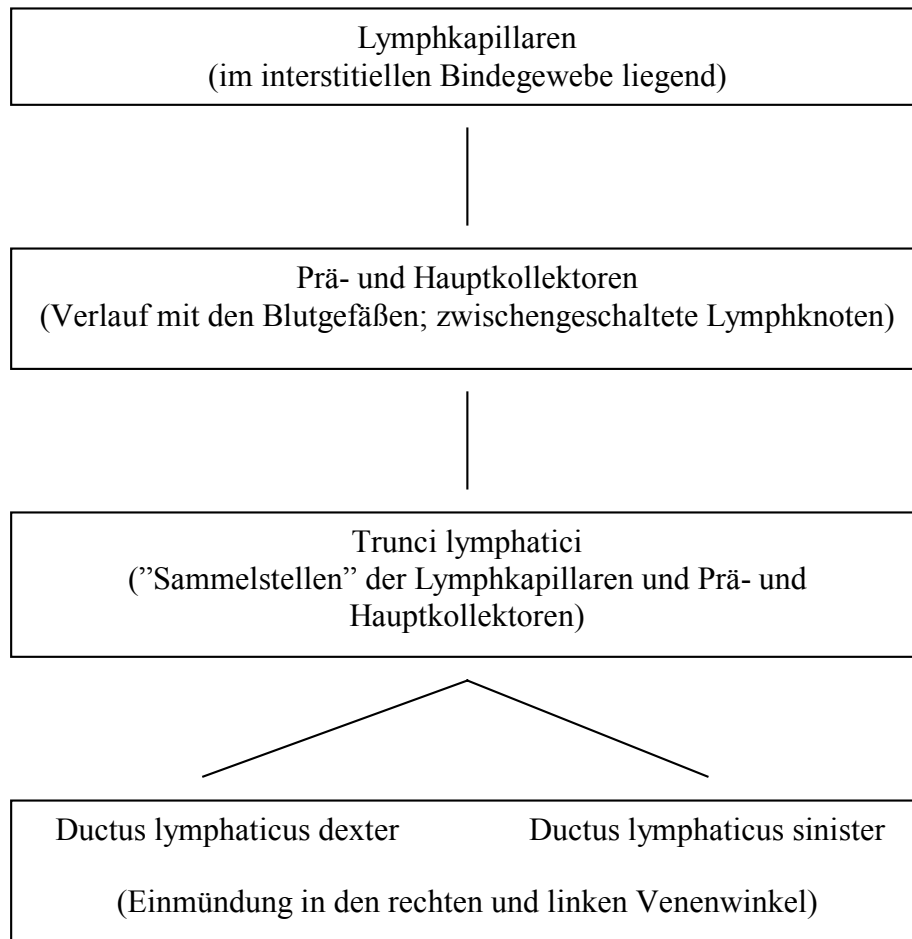
1. zwei juguläre Säckchen am Übergang der V. subclavia in die V. jugularis interna aus denen die Lymphbahnen des Kopfes, des Halses und der Arme hervorgehen.
2. zwei iliakale Säckchen am Übergang der V. iliaca in die V. cardinalis post. aus denen sich die retroperitonealen Lymphgefäße der unteren Körperhälfte sowie die der Beine entwickeln.
3. ein weiterer Lymphsack im Ansatzbereich des Mesenteriums, der sich zur späteren Cysterna chyli und zum Ursprung der Eingeweidelymphknoten entwickelt.

Im Brustbereich entstehen zwei größere Lymphstämme als Verbindung zwischen den Jugularisäckchen und der Cysterna chyli, welche den rechten und linken Ductus thoracicus darstellen, die untereinander verbunden sind [118].

### **1.5 Funktion und Bau des Lymphgefäßsystems**

Das Lymphgefäßsystem stellt ein dem venösen Abstromsystem parallel geschaltetes Drainagesystem dar: es beginnt in den interstitiellen Gewebespalten mit klappenlosen Lymphkapillaren, die in etwa einen Durchmesser von 100 µm haben. Von den Lymphkapillaren wird die Lymphe, welche als Filtrat dem Blutplasma ähnlich ist jedoch weniger Proteine dafür aber viele Fette enthält, weiter über sogenannte Prä- und Hauptkollektoren drainiert. Prä- und Hauptkollektoren sind Lymphgefäße mit einem Durchmesser von 100-600 µm und besitzen in ihrer Wand glatte Muskelzellen. Die Prä- und Hauptkollektoren anastomosieren untereinander und besitzen ähnlich den Venen Taschenklappen, die ein Zurückfließen der Lymphe in die Peripherie verhindern. Die Lymphe wird mittels Muskelkompression, besonders im Bereich der unteren Extremität, zu den großen Lymphgefäßen transportiert. Während sich die Lymphkapillaren verstreut im interstitiellen Bindegewebe befinden und unabhängig vom Verlauf der Blutgefäße sind, orientieren sich die Prä- und Hauptkollektoren in ihrem Verlauf an Venenstämmen bzw. kutanen Venen. Im Verlauf der Kollektorensysteme zu den Lymphstämmen (Trunci lymphatici) sind zahlreiche Lymphknoten zwischengeschaltet. Hier wird die Lymphe gefiltert und gereinigt. Die Lymphstämme nehmen als "Sammelstellen" die Lymphflüssigkeit aus den unterschiedlichen Körperregionen auf und leiten sie weiter an die Lymphductus. Die Lymphgefäße der Trunci lymphatici ähneln in ihrem histologischen Aufbau denen der Venen und werden vegetativ versorgt. Die Lymphductus leiten letztendlich die Lymphe direkt in das

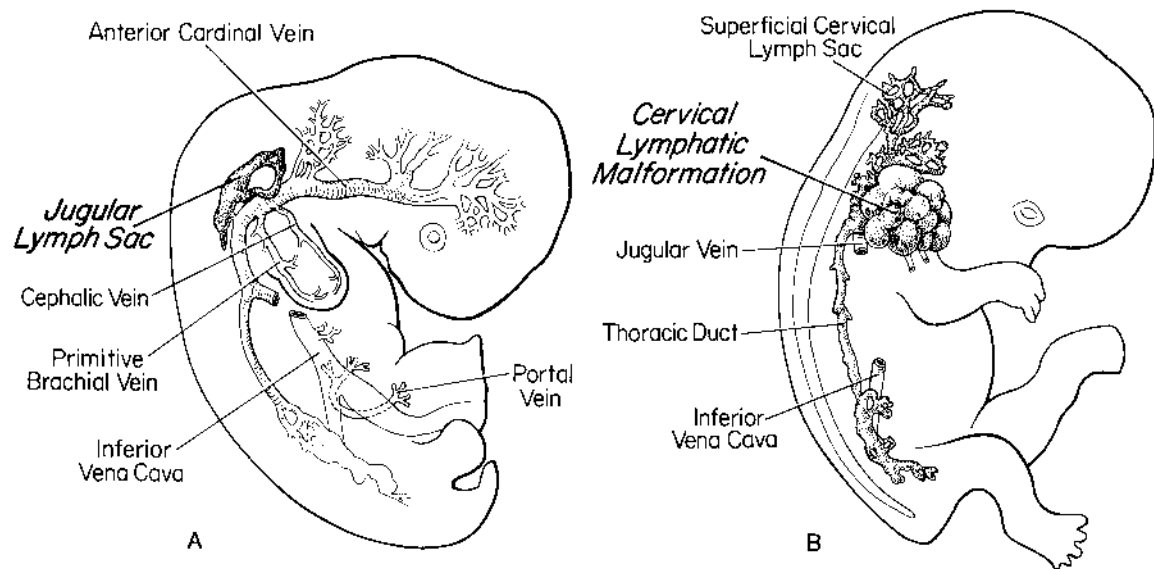
Venensystem. Die Einmündungsstellen der Ductus in die Venenwinkel wird durch eine Klappe verschlossen, so dass ein Blutübertritt in die Ductus verhindert wird [103].



**Abbildung 1: Vereinfachte Darstellung des Lymphgefäßsystems**

## **1.6 Pathophysiologie der lymphatischen Malformationen und Klassifikation**

Die Ursache für eine lymphatische Fehlbildung scheint in einer fehlerhaften oder ausbleibenden Vereinigung der Lymphgefäße in der Embryonalentwicklung zu liegen.



**Abbildung 2: Embryologie zervikaler lymphatischer Malformationen. Die Abbildung zeigt das Verhältnis des sich entwickelnden jugulären Lymphsackes zum venösen System in einem Embryo in der 6. Gestationswoche [Zeichnung nach Sabin [109]]**

Traditionell werden drei Formen von Lymphangiomen unterschieden. Wegener [139] klassifiziert in 1877 als erster die "Lymphangiomata" in:

- Lymphangioma simplex (Lymphangioma circumscriptum)
- Lymphangioma cavernosus und
- Lymphangioma cysticum (Hygroma colli)

### **1.6.1 Lymphangioma simplex (Lymphangioma circumscriptum)**

Beim Lymphangioma circumscriptum ist in der Regel nur das Kapillarbett betroffen. Es kann als stecknadelkopf- bis erbsengroße, weiche Knötchen oder Bläschen einzeln bzw. multipel angeordnet sein. Die multiplen Bläschen/Knötchen liegen entweder in Gruppen gehäuft vor, oder ordnen sich in zosteriform-ähnlichen Bändern an. Die Oberfläche ist i.d.R. glatt, kann aber auch rau oder verrukös sein. Die Farbe der Bläschen bzw. Knötchen ist gelblich-rötlich. Bei den größeren Bläschen können tiefliegendere Blutkapillaren sichtbar sein. Kommt es zu kleineren Blutungen, so scheinen diese häufig als dunkle Krusten in den Bläschen durch. Die Bläschen des Lymphangioma simplex sind bis auf wenige Ausnahmen mit einer milchig-gelbfarbenen

Lympe gefüllt und enthalten gelegentlich Ery- oder Leukozyten aus dicht benachbarten Blutgefäßen. Eine Ruptur dieser Bläschen führt oft zu einer Lymphorrhoe.

Das Lymphangioma simplex ist am häufigsten im Gesichtsbereich lokalisiert. Hier sind besonders die Lippen und der vordere Teil der Zunge betroffen [48]. Ferner ist es häufig im Hals- und Schulterbereich vorzufinden, während der Körperstamm und die Extremitäten selten betroffen sind. Eine weitere Prädilektionsstelle ist die Genitalregion.

An jeder Lokalisation des Lymphangioma simplex kann es zu einer stärkeren Anschwellung kommen; im Bereich der Lippen und der Zunge kann dies zu Makrocheilie bzw. Makroglossie führen. Oft ist das Anschwellen des Lymphangioms von Fieber begleitet, ohne weitere äußere Entzündungszeichen. Die Ursache des Fiebers wird in einem Abflusshindernis des Sekrets vermutet und ist nach Entleerung rückläufig [48].

Histologisch zeigt sich im oberen Teil der Kutis ein Netzwerk von Lymphräumen unterschiedlichen Durchmessers, welches mit Endothel ausgekleidet ist und untereinander anastomosiert. Dieses Netzwerk ist dicht an der Epidermis gelagert und erscheint so, als wäre es in sie eingebettet. Häufig ist die Epidermis durch den Druck der Lymphkavernen atrophisch und die Papillen zeigen eine charakteristische Akanthose. Kommt es zu einer Hyperkeratose, so kann es leicht zu dem Bild eines Angiokeratoms kommen [23].

### **1.6.2 Lymphangioma cavernosum**

Beim Lymphangioma cavernosum handelt es sich um eine lymphatische Malformation die tiefer im Hautniveau liegt. Bei dieser Form der Lymphgefäßfehlbildung finden sich meist mehrere gut eindrückbare Hohlräume, über denen die Haut im allgemeinen normal gefärbt ist. In einigen Fällen erscheint sie rötlich oder rotblau. Prädilektionsstellen des Lymphangioma cavernosum sind der Körperstamm sowie die distalen Extremitäten [48]. Sie können jedoch auch im Gesichtsbereich (Lippen, Zunge) oder in der Achselregion bzw. Leistengegend auftreten. Sind die distalen Extremitäten betroffen, so kann dies je nach Auftreten der Malformation (partiell oder total) zu einem Riesenwuchs mit Makrodaktylie führen. Die Histologie zeigt ein Konglomerat von Hohlräumen, die untereinander in Verbindung stehen und von Bindegewebe umgeben sind. Die Lymphzysten liegen in der Kutis, bzw. Subkutis und infiltrieren gelegentlich umliegendes Muskelgewebe. Proliferationserscheinungen sind häufig [48].

### 1.6.3 Lymphangioma cysticum (Hygroma colli)

Bei dieser Form der Malformation sind tiefer liegende Lymphgefäße betroffen. Das Lymphangioma cysticum ist nicht auf die Subkutis begrenzt, sondern infiltriert auch die darunter liegende Muskulatur und verdrängt somit das gesunde Gewebe. Kommt es zur Ausbildung von großen, zystischen Lymphhöhlräumen die untereinander in Verbindung stehen, so spricht man von einem Hygroma cysticum [35].

Das Lymphangioma cysticum kann häufig eine beachtliche Größe erreichen, wobei das Ausmaß der Fehlbildung bei der klinischen Untersuchung oft schwer zu beurteilen ist. Hier können die bildgebenden Verfahren eine entscheidende Hilfe zur Beurteilung der Ausdehnung sein. Die zystischen Erweiterungen sind am häufigsten - sofern nicht schon pränatal diagnostiziert - sofort nach der Geburt als i.d.R. schmerzlose Weichteilschwellung sichtbar. Manchmal sind sie bei der Geburt nur als kleine Vorwölbung erkennbar und wachsen in den folgenden Lebenswochen. Bis zum zweiten Lebensjahr sind sie für gewöhnlich jedoch voll ausgeprägt. Manchmal kommt es zum Stillstand des hamartomartigen Wachstums, es bildet sich aber in der überwiegenden Mehrzahl der Fälle nicht zurück.

Histologisch hat das Bild des Lymphangioma cysticum eine sehr große Ähnlichkeit mit dem des Lymphangioma cavernosum. Hier finden sich jedoch breitere Bindegewebswände, die die zystisch erweiterten Lymphräume voneinander trennen [48].

Typische Prädilektionsstellen für das Lymphangioma cysticum sind insbesondere der Hals und die Axillarregion, während der Körperstamm und die Extremitäten fast nie betroffen sind. Im Halsbereich wird hier auch vom Hygroma colli gesprochen. Bevorzugte Lokalisation des Hygroma colli sind das mediale und laterale Halsdreieck und es tritt sowohl uni-, als auch bilateral auf. Die Ausdehnung dieser Malformation kann nach kranial bis in den Mundboden und in die Parotisgegend reichen. Häufig sind die Zunge der Larynx und die Trachea von der lymphatischen Fehlbildung mitbetroffen. Nach kaudal kann sich das Hygroma colli bis unter die Clavicula ins Mediastinum und in die Achselregion erstrecken. Die Hygrome sind gut eindrückbar und von weicher Konsistenz. Manchmal sind an ihrer Oberfläche erweiterte Gefäße als Zeichen einer venösen Beteiligung sichtbar. Sind die Zunge, der Larynx und die Trachea mit von der Fehlbildung betroffen, so kann es u.a. zu einer Makroglossie, zu Funktionsstörungen des Schluckaktes und der Lautäußerung bzw. Sprache kommen. Die gefährlichste und gleichzeitig häufigste Komplikation ist eine Atemwegsobstruktion. Ausgelöst wird diese durch den Umfang, bzw. das Ausmaß der Fehlbildung und den entsprechenden Druck, den sie auf das umliegende Gewebe ausübt. Nicht selten werden die kleinen Patienten durch eine respiratorische Insuffizienz

im folgenden dann intubations - und beatmungspflichtig. Weitere Komplikationen eines Hygroma colli können, neben einer Gesichtshypertrophie und –asymmetrie, eine enorale Beteiligung sein, die zu einer Prognathie führen kann.

Wie auch bei jeder anderen Lymphangiomlokalisierung kann es beim Hygroma colli zu einer stärkeren Anschwellung kommen, ohne das sich weitere Anzeichen einer Entzündung zeigen. Es wird vermutet, dass die Ursache für das Anschwellen der lymphatischen Malformation in einer Abflussbehinderung der Lymphe liegt. Begründet wird die Vermutung damit, dass die Schwellung nach Entleerung der Zysten wieder rückläufig ist. Kommt es zur einer wirklichen Infektion, so sind die Symptome die einer Allgemeininfektion mit hohem Fieber, druckdolenten Schwellungen und Einblutungen in die Zysten [48; 74].

#### **1.6.4 Weitere Lymphangiomformen**

Neben der klassischen Einteilung der Lymphangiome nach Wegener existieren zahlreiche weitere Beschreibungen von lymphangiomatösen Fehlbildungen. Nödl nennt 1957 u.a. eine vierte Gruppe der Lymphangiome, die Lymphangioma nävi. Hierbei handelt es sich um eine lymphatische Malformation, bei der sich zusätzlich eine nävusartige Fehlbildung findet [48]. Eine weitere häufig beschriebene Form der Lymphangiome ist das sogenannte Hämangiolymphangiom. Hier kann die Bezeichnung der hämangiomatösen Komponente leicht zu Missverständnissen führen. In der Regel sind bei den Hämangiolymphangiomen keine Blutgefäßneubildungen zu finden. Vielmehr liegen neben den zystischen Hohlräumen dicht benachbarte Kavernen, die häufig mit Erythrozyten gefüllt sind und mit den umliegenden Blutgefäßen in Verbindung stehen [46]. Histologisch stellt diese Verbindung zu benachbarten Blutgefäßen keine Subentität der Lymphangiomklassifikation dar sondern ist im Kindesalter häufig.

#### **1.7 Klinische Klassifikationen von Lymphangiomen**

Diese Klassifikationen orientieren sich am klinisch-makroskopischen Befund und müssen nicht immer mit den histologischen und/oder den oben genannten klassischen Lymphangiomeinteilungen übereinstimmen. Obgleich die histologische Sicherung des klinischen Befundes unverzichtbar ist und die klassischen Lymphangiomeinteilungen eine Hilfe sein können, bieten diese häufig wenige Anhaltspunkte für den behandelnden Arzt, welche Therapie in dem vorliegenden Fall die geeignetste ist. Nachfolgend sollen die klinischen Einteilungen der

lymphatischen Malformationen, welche sich schwerpunktmäßig auf therapeutische Erfahrungen begründen, erläutert werden.

### 1.7.1 Hamburger Klassifikation

Die sogenannte Hamburger Klassifikation begründet sich auf Belov et al. [11]. In dieser Klassifikation, die sowohl für lymphatische als auch für vaskuläre Malformationen gilt, werden die Fehlbildungen nach ihrem embryologischen Ursprung in trunkuläre und extratrunkuläre Erscheinungsformen unterschieden. Beide Formen können kombiniert miteinander auftreten. Belov et al. beschreiben die trunkulären Formen einer lymphatischen Malformation als Dysembryoplasie differenzierter Gefäße, während die extratrunkulären Formen von Resten des primitiven lymphatischen Netzwerkes stammen [12; 13].

Klinisch-therapeutisch ergibt sich hieraus, dass die trunkulären Formen einer lymphatischen Fehlbildung i.d.R. einer chirurgischen Therapie bedürfen und je nach Ausprägung des Befundes durch eine konservative Behandlung unterstützt werden müssen. Extratrunkuläre Anteile eines Lymphangioms dagegen eignen sich gut für eine lasergestützte Behandlung oder eine Sklerosierungstherapie [90].

### 1.7.2 Klassifikation nach De Serres

Die Klassifikation nach De Serres bezieht sich besonders auf die lymphatischen Fehlbildungen im Kopf-, Halsbereich [32]. Sie formuliert ein Staging-System, basierend auf der Lokalisation und Ausdehnung der Lymphangiome (Tabelle 1).

**Tabelle 1: Lymphangiomklassifikation nach De Serres [32]. In Klammern ist die Häufigkeit von Komplikationen wie Infektionen, Rezidive, Atemwegsobstruktionen, Notwendigkeit einer Intubation oder Tracheotomie in Prozent angegeben.**

Stage I	Stage II	Stage III	Stage IV	Stage V
Lymphangiom unilateral infrahyoidal	Lymphangiom unilateral suprahyoidal	Lymphangiom unilateral supra- u. infrahyoidal	Lymphangiom bilateral suprahyoidal	Lymphangiom bilateral supra- u. infrahyoidal
(17 %)	(18 %)	(67 %)	(80 %)	(100 %)

Anhand dieses Stagings, so De Serres, ist eine prognostische Abschätzung über das mögliche Auftreten von Komplikationen und die Erfolgsaussichten auf eine Heilung bei der Behandlung der Hygroma colli möglich [32].

Im klinischen Alltag wird die Wahl der entsprechenden Therapie immer unter Beachtung der Gesamtsituation des Patienten sowie unter Einbeziehung aller klinischen und histologischen Klassifikationen getroffen, um das bestmögliche Ergebnis für den Patienten erzielen zu können.

## **1.8 Andere Fehlbildungen des lymphatischen Systems**

In erster Linie sind hier die Lymphödeme zu nennen. Lymphödeme werden durch eine Behinderung des Lymphabflusses hervorgerufen und sind in der Regel chronischer Natur. Prädilektionsstellen der Lymphödeme, die sich in eine primäre und in eine sekundäre Form unterteilen lassen, sind die Extremitäten. Hier sind die unteren Gliedmaßen bevorzugt betroffen. Jedoch finden sie sich auch an anderen Körperstellen, wie z.B. an den Genitalien [117].

## **1.9 Pathophysiologie des Lymphödems und Klassifikation**

### **1.9.1 Primäres Lymphödem**

Dem primären Lymphödem liegt eine familiäre, vererbte oder sporadische Dysplasie der Lymphgefäße zugrunde. Bei der Dysplasie kann es sich um eine Aplasie oder Ektasie der initialen Lymphgefäße, um eine Hypo -, bzw. Hyperplasie der Lymphkollektoren oder um eine Agenesie der Lymphknoten handeln. Das Manifestationsalter des kongenitalen, primären Lymphödems ist i.d.R. nach der Geburt. Das weibliche Geschlecht ist mit 12.8 % im Vergleich zum männlichen Geschlecht mit ca. 1.8 % häufiger von dieser Form der Fehlbildung betroffen [117].

### **1.9.2 Sekundäres Lymphödem**

Wie das primäre Lymphödem beruht auch das sekundäre Lymphödem auf einer mechanischen Insuffizienz der Lymphgefäße. Allerdings liegt dieser Insuffizienz kein kongenitales Leiden zugrunde, sondern ist die Folge einer erworbenen Lymphangiopathie oder Lymphonodopathie.

Die Ätiologie des sekundären Lymphödems ist vielfältig und wichtig ist hier die Unterscheidung zwischen einem malignen und einem benignem Ödem. Benigne Lymphödeme können u.a. die Folge einer Lymphangitis, posttraumatisch, iatrogen oder artifiziell bedingt sein. Die malignen sekundären Lymphödeme, die in den Industrieländern meistens überwiegen [43], können durch den direkten Befall von Lymphknoten oder durch Kompression der Lymphgefäße infolge Ausbreitung der malignen Neoplasie bedingt sein. Sekundäre Lymphödeme zeigen im Gegensatz zu primären Lymphödemem keine Geschlechterbevorzugung.

## **1.10 Differentialdiagnostik**

Neben den lymphatischen Malformationen finden sich weitere (z.B. vaskuläre Malformationen, Hämangiome) Fehlbildungen, die bei der Diagnosestellung und der Therapie der Lymphangiome von differentialdiagnostischer Bedeutung sind. Besonders die Hämangiome sind hier näher zu betrachten, da bei einigen Lymphangiomen ein Kontakt mit benachbarten Blutgefäßen besteht und sich klinisch so das Erscheinungsbild eines Hämangioms zeigen kann.

### **1.10.1 Hämangiome**

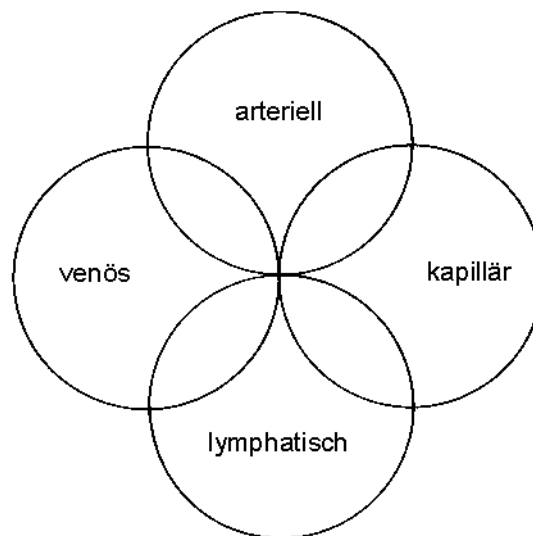
Hämangiome sind benigne Blutgefäßneubildungen, die von kapillären Gefäßendothelien ausgehen. Die Anlage dieser Neubildung ist angeboren und entsteht während der Embryonalentwicklung, wenn angioplastisches Gewebe keinen Anschluss zu dem sich entwickelnden Gefäßsystem findet. Hämangiome finden sich bei 2 – 3 % aller Säuglinge [42; 57; 63]. Bei 10 – 12 % aller Kinder kommt es innerhalb des ersten Lebensjahres zur Entwicklung eines Hämangioms [57]. Kindliche Hämangiome sind i.d.R. bei der Geburt noch nicht erkennbar und werden meistens erst ab der 3. Lebenswoche sichtbar. Dies ist klinisch ein wichtiges Differenzierungsmerkmal zu den Lymphangiomen, die in der überwiegenden Mehrzahl der Fälle bereits nach der Geburt als fluktuierende Tumoren sichtbar sind. Hämangiome wachsen meist über einige Monate hinweg und bilden sich dann i.d.R. größtenteils, manchmal auch komplett wieder zurück. Dieser Rückbildungsprozess kann z.T. über Jahre hinweg andauern. Das Wachstum der Hämangiome kann, wie bei den Lymphangiomen, expansiv und infiltrativ sein und im folgenden zu Kompressionen angrenzender Strukturen führen.

Hämangiome können sichtbar an der Haut, aber auch in tiefer gelegenen Geweben oder Organen lokalisiert sein und haben ihrer Morphologie entsprechend ein unterschiedliches Aussehen (planotuberöse, tuberonodöse, subkutane Hämangiome). Häufig treten kutane und viszerale

Hämangiome auch kombiniert auf. In über 70 % sind die Hämangiome im Bereich des Kopfes (Augenlider, Nase, Lippen, Wangen) lokalisiert [57; 90], gefolgt von den Extremitäten und dem Anogenitalbereich. Anders als bei den lymphatischen Malformationen, bei denen sich keine Geschlechtsspezifität findet, sind Mädchen 2 – 5 mal häufiger von Hämangiomen betroffen als Jungen [42; 59]. Ein prädisponierender Faktor für die Entstehung von Hämangiomen scheint die Frühgeburtlichkeit zu sein. Hier hat es den Anschein, dass die Wahrscheinlichkeit für die Entwicklung eines Hämangioms um so größer ist, je unreifer das Kind geboren wird [28].

### 1.10.2 Vaskuläre Malformation (Angiodysplasien)

Bei den vaskulären Malformationen handelt es sich um eine kongenitale Gefäßmißbildung [74]. Diese kann ausschließlich einen Gefäßtyp betreffen (Arterien, Venen, Kapillaren oder Lymphgefäße) oder alle Gefäße mit einbeziehen. Sind Lymphgefäße betroffen, so muss eine differentialdiagnostische Abklärung erfolgen, ob es sich um ein Lymphangiom handelt.



**Abbildung 3: Vereinfachte schematische Darstellung einer vaskulären Malformation mit Beteiligung aller Gefäßtypen [nach Mulliken [74]]**

Vaskuläre Malformationen entstehen während der Embryonalentwicklung, sind jedoch nach der Geburt nicht immer vollständig ausgeprägt. In einigen Fällen sind sie nur latent vorhanden und manifestieren sich erst im Adoleszenten- oder Erwachsenenalter. Auslöser hierfür können Hormonumstellungen, Traumen oder Operationen sein [74; 90; 91]. Vaskuläre Malformationen

können an jeder Stelle des Körpers und darüber hinaus multifokal in unterschiedlicher Ausprägung auftreten. Die Angaben über eine Inzidenz und den Verlauf der vaskulären Fehlbildungen sind nicht einheitlich [11; 67; 75; 76]. Dies mag vielleicht darin begründet sein, dass vaskuläre Malformation erst seit wenigen Jahren als eigenständiges Krankheitsbild beschrieben werden.

### **1.10.3 Mediale und laterale Halszysten**

Differentialdiagnostisch sind in Bezug auf das Hygroma colli (Lymphangioma cysticum) mediale und laterale Halszysten von Interesse. Sie treten wie das Hygroma colli bevorzugt im medialen und lateralen Halsdreieck auf und entstehen durch eine unvollständige Rückbildung embryonaler Strukturen. Inspektorisch und palpatorisch können sie einem Hygroma colli ähneln. Eine weiterführende Diagnostik muss dann im folgenden klären, ob es sich um eine lymphatische Fehlbildung oder um eine Halszyste handelt.

#### **1.10.3.1 Mediale Halszysten**

Mediale Halszysten werden durch Rudimente des Ductus thyreoglossus gebildet. Der Ductus thyreoglossus entsteht während der Embryonalentwicklung, wenn die Schilddrüsenanlage vom Zungengrund herabwandert. Physiologisch bildet er sich vollständig zurück. Ist die Rückbildung des Ductus thyreoglossus unvollständig, so kann es durch Sekretstau und zystischer Umwandlung des den Gang auskleidenden Epithels zur Zystenbildung kommen. Bei Infektion oder Ruptur kann es zur Ausbildung einer medialen Fistel kommen [64].

#### **1.10.3.2 Laterale Halszysten**

Laterale Halszysten entwickeln sich durch eine unvollständige Rückbildung des zweiten Kiemenbogens während der Embryonalentwicklung. Häufig kann es zu einer Hautfistelbildung kommen. Wird kein Fistelgang gebildet, oder endet der Fistelgang blind, so kann es bei Sekretstau zur Ausbildung einer Zyste kommen. Laterale Halszysten sind bei der Geburt nicht immer sichtbar und treten vielfach erst in den folgenden Lebensjahren hervor wenn sie an Größe zunehmen [64].

## **1.11 Lymphangioma cysticum (Hygroma colli) mit assoziierten Fehlbildungssyndromen**

Bei einer Reihe von Fehlbildungssyndromen treten besonders in der Fetalperiode vermehrt Hygroma colli auf. Im Rahmen der Pränatalen Diagnostik können diese mittels der Sonographie bereits zwischen der 10. und 14. Schwangerschaftswoche (SSW) diagnostiziert werden [18; 22; 31; 124;133]. Häufig ist das Hygroma colli ein Erstsymptom welches bei der routinemäßigen Ultraschalluntersuchung auffällt. Weiterführende Untersuchungen, wie die Amniozentese bzw. die Chorionzottenbiopsie und die Bestimmung von Serumparametern (u.a. Alpha-Fetoprotein), demarkieren im folgenden häufig Fehlbildungssyndrome und chromosomale Aberrationen.

### **1.11.1 Ullrich-Turner-Syndrom**

Die Erstbeschreibung des Ullrich-Turner-Syndroms erfolgte vermutlich im Jahre 1768 durch den italienischen Anatom Giovanni Batista Morgagni (1682-1771) [73]. Weitere Beschreibungen folgten in 1934 von Otto Ullrich und 1938 von Henry Turner. Paolo Polani entdeckte 1954 den zugrundeliegenden Karyotyp des Ullrich-Turner-Syndroms von 45,X0 [44]. Die Inzidenz dieses Fehlbildungssyndroms wird mit 1:5000 Lebendgeburten angegeben und beträgt etwa 10 % der Spontanaborte im ersten Trimenon der Schwangerschaft [133]. Der erste Hinweis für das Vorliegen eines Ullrich-Turner-Syndroms ist häufig die Darstellung eines Hygroma colli im Rahmen der pränatalen Ultraschalldiagnostik. Zwar sind Halshygrome nicht spezifisch für das Vorliegen eines Ullrich-Turner-Syndroms, jedoch finden sich bei etwa 70 % untersuchter Feten mit einem Hygroma colli ein 45, X0-Syndrom [6]. Verursacht wird das Hygroma colli scheinbar durch eine Obstruktion der zervikalen Lymphgefäße, so dass es zu einem Stau der Lymphflüssigkeit im Nackenbereich kommt [83]. Kommt es zur Geburt des Kindes, so findet sich in unterschiedlicher Ausprägung ein Pterygium als Restzustand des Hygroma colli. Weitere Befunde wie periphere Lymphödeme, besonders im Hand- und Fußrückenbereich, sowie Aszites und Pleuraergüsse erklären sich durch eine fehlerhafte Entwicklung des Lymphgefäßsystems [65]. Neben diesen Merkmalen können beim 45, X0-Syndrom im weiteren in unterschiedlicher Ausprägung eine Gonadendysgenese, Schildthoraces, Herz- und Nierenanomalien gefunden werden. Die Intelligenz und die Lebenserwartung der Mädchen ist i.d.R. normal. Ätiologisch liegt dem Ullrich-Turner-Syndrom vermutlich eine postzygotische Monosomie zugrunde. Das Alter der Mutter scheint kein entscheidender Faktor zu sein [65].

### **1.11.2 Trisomie 10**

Dallapiccola und Borgatti beschrieben in 1967 als erste die Trisomie 10 [30]. Durch eine Trisomie des kurzen Arms von Chromosom 10 kommt es zu einem Dysmorphiesyndrom. Pränatal stellen sich bei diesen Feten im Sonogramm vermehrt Hygroma colli dar. Postnatal findet sich bei den Kindern mit einer Trisomie 10 u.a. eine Dolichocephalie, Gesichtsdysmorphien, Ossifikationsstörungen und Herzfehler. Aufgrund des schweren Entwicklungsrückstandes und einer häufigen Hypotonie der Neugeborenen sind die Überlebenschancen schlecht [65]. Ätiologisch wird eine elterliche Translokation bzw. Inversion, in seltenen Fällen auch eine Neumutation für die Trisomie des Chromosoms 10 verantwortlich gemacht [65].

### **1.11.3 Trisomie 21**

Die Trisomie 21 wurde 1866 zum ersten Mal von Langdon Down (1828-1896) beschrieben [34]. Im Jahre 1959 entdeckte Jérôme Lejeune die zugrundeliegende Chromosomenaberration [66]. Das Down-Syndrom gilt als das häufigste chromosomale Fehlbildungssyndrom mit einer Inzidenz von 1.3:1000 Lebendgeburten [133]. Bei 75 - 80 % der betroffenen Schwangerschaften, so nimmt man an, kommt es zu einem Spontanabort im ersten Trimenon [65]. Pränatal ist die Trisomie 21 oft schwer zu diagnostizieren. Häufig ist es die sonographische Darstellung eines fetalen Hygroma colli, welches als erster Befund die Verdachtsdiagnose einer Trisomie 21 aufkommen lässt. In Verbindung mit einer anschließenden Chromosomenanalyse können 50 –80 % der betroffenen Schwangerschaften entdeckt werden [80; 133]. Kinder die mit einem Down-Syndrom geboren werden weisen in unterschiedlicher Ausprägung bestimmte Merkmale auf: typisch sind u.a. Gesichtsdysmorphien mit einem wenig profilierten Gesicht, einem Epikanthus und einer Makroglossie. Bei 50 % der betroffenen Kinder finden sich Herzfehler, die jedoch häufig asymptomatisch sind; Endothelkissendefekte und Ventrikelseptumdefekte stehen hier im Vordergrund [65]. An den Händen tritt neben einer Klinodaktylie oft eine typische Vierfingerfurche auf. An den Füßen fällt oft ein weiter Abstand zwischen erster und zweiter Zehe auf (sog. Sandalenlücke). Die Intelligenz der Kinder ist immer vermindert. Der Intelligenzquotient von Erwachsenen mit einer Trisomie 21 beträgt i.d.R. 30 - 45 [65]. Die Lebenserwartung ist seit der Einführung der Antibiotika enorm gestiegen: während davor ein großer Teil der Kinder in den ersten zehn Lebensjahren an Infektionen verstarb, beträgt die heutige Lebenserwartung im Durchschnitt etwa 40 Jahre. Vorherrschende Todesursachen sind,

neben einer vorzeitigen Alterung, kardiovaskuläre Probleme.

Ätiologisch sind 95 % der Trisomien auf eine mütterliche Non-disjunktion zurückzuführen. Hier korreliert die Häufigkeit ein Kind mit einer Trisomie auf die Welt zu bringen mit dem Alter der Mutter: während das Risiko einer 25-jährigen Frau ein Kind mit einem Down-Syndrom zur Welt zu bringen 1:1300 beträgt, steigt es bei einer 45-jährigen Mutter bereits auf ein Verhältnis von 1:45 Lebendgeborene [8]. Weitere Ursachen für das Auftreten einer Trisomie 21 sind das Vorhandensein eines Mosaiks oder einer Translokation. Hierauf hat das Alter der Mutter keinen Einfluss.

#### **1.11.4 Anenzephalie**

Die Anenzephalie ist eine relativ häufige Fehlbildung und wird mit einer Inzidenz von 1:1000 Lebendgeburten angegeben [133; 64]. Die ersten Hinweise für das Vorliegen eines Anenzephalus können die pränatale Ultraschalldarstellung eines Hygroma colli sein. Die Anenzephalie zeigt neben einer Geschlechterbevorzugung auch eine Rassenspezifität: bei weiblichen Feten findet sie sich etwa viermal so häufig wie bei männlichen Feten. Die weiße Bevölkerung scheint ebenfalls viermal öfter von dieser Fehlbildung betroffen zu sein, als die schwarze Bevölkerung [64]. Beim Anenzephalus kommt es über die 6. Gestationswoche hinaus zu keinem Verschluss des zerebralen Anteils des Neuralrohres. Bei Geburt der Kinder findet sich eine Akranie mit einem frei liegenden Gehirn welches degenerativ verändert ist. Häufig setzt sich die Fehlbildung im Halsbereich mit einem nicht geschlossenen Rückenmark fort. Schon pränatal lässt sich beim anenzephalen Feten ein charakteristisches Aussehen des Kopf/Halsbereiches mit stark heraustretenden Augen und einem kurzen bzw. fehlenden Hals darstellen.

Die Lebenserwartung der Kinder ist aufgrund einer fehlerhaften Gehirnentwicklung auf wenige Stunden nach der Geburt begrenzt. Die der Anenzephalie zugrunde liegende Ätiologie ist noch nicht bekannt.

#### **1.12 Bildgebende Verfahren in der Diagnostik der Lymphangiome**

Neben der ausführlichen Anamneseerhebung und einer klinischen Untersuchung, stehen für die Diagnostik der Lymphangiome u.a. bildgebende Verfahren wie die Sonographie, die Computertomographie und die Magnetresonanztomographie zur Verfügung.

### **1.12.1 Sonographie**

Die Sonographie nimmt einen sehr wichtigen Stellenwert in der Diagnostik der Lymphangiome ein: sie ist jederzeit ohne große Vorbereitungen verfügbar und in der Pränatalen Diagnostik nahezu ohne Bedenken anwendbar [133].

#### **1.12.1.1 Pränatale Ultraschalldiagnostik bei Hygroma colli und lymphatischen Fehlbildungen**

Die Sonographie ist im Rahmen der Pränatalen Diagnostik eine risikoarme und kostengünstige Untersuchungsmöglichkeit, mit deren Hilfe sich frühzeitig Malformationen wie Lymphangiome und Hygroma colli (mit oder ohne assoziierten Fehlbildungen) feststellen lassen. Die Spezifität der vorgeburtlichen Ultraschalldiagnostik von Malformationen wird in Studien sehr unterschiedlich angegeben. Einen entscheidenden Einfluss auf die Spezifität hat sicherlich die Erfahrung des Untersuchers. Zudem müssen für die prozentualen Angaben der Spezifität einheitliche Diagnosekriterien für die Feststellung von Fehlbildungen vorliegen. Die Sensitivität wird im Gegensatz zur Spezifität in Studien fast übereinstimmend mit 99 % angegeben [133]. Fehlbildungen im Nacken/Halsbereich, im Sinne eines Hygroma colli, lassen sich i.d.R. im ersten Trimester-Screening während der 9.-12. SSW feststellen. Liegt ein Hygroma colli vor, so schließt sich im allgemeinen eine Amniozentese mit Punktion der Amnionhöhle und Gewinnung von Fruchtwasser oder eine Chorionzottenbiopsie mit Aspiration von Choriongewebe zur zytologischen Untersuchung an. So kann in der Mehrzahl der Fälle mit Feststellung des Karyotyps ein Fehlbildungssyndroms festgestellt bzw. ausgeschlossen werden. Zu beachten ist, dass etwa 20 % der untersuchten Feten mit einem Hygroma colli einen normalen Karyotyp aufweisen [1; 132]. Hier müssen weitere sonographische Kontrollen erfolgen, da Hygroma colli sich sowohl bei Vorliegen eines normalen, als auch bei einem von der Norm abweichenden Karyotyp zurückentwickeln können [1; 26; 105].

#### **1.12.1.2 Postnatale Ultraschalldiagnostik und sonographische Verlaufskontrollen bei lymphatischen Malformationen**

Auch nach der Geburt stellt die Sonographie ein wichtiges Untersuchungsmedium in der Diagnostik der Lymphangiome dar [5;103].

Im Sonogramm zeigt sich bei Darstellung einer lymphatischen Malformationen überwiegend

multilokuläres, zystisches Gewebe, welches durch Septen unterschiedlicher Dicke getrennt ist. Mit Hilfe der Doppler-Sonographie lassen sich Perfusionsverhältnisse darstellen. Sind Perfusionsphänomene darstellbar, so muss diagnostisch abgeklärt werden, ob es sich um eine lymphatische Malformation oder um eine Angiodysplasie mit lymphatischer Komponente handelt.

Den Vorteilen der Ultraschalluntersuchung mit einer allzeitigen Verfügbarkeit und einer fehlenden Strahlenbelastung - gerade im Hinblick auf das pädiatrische Patientengut - steht nachteilig gegenüber, dass im Sonogramm häufig nur oberflächliche Strukturen beurteilt werden können. Für eine genauere Festlegung der Gesamtausdehnung der Malformationen und einer Beurteilung tiefer gelegener Strukturen müssen weitere bildgebende Verfahren mit einbezogen werden.

### **1.12.2 Computertomographie (CT)**

Mit Hilfe der CT können lymphatische Malformationen in tiefer liegenden Gewebeschichten, die der sonographischen Darstellung nicht mehr zugänglich sind, beurteilt werden. Insbesondere nach Kontrastmittelgabe sind Details gut erkennbar und Ausbreitungen in umliegenden Gewebestrukturen können besser dargestellt werden.

Im Hinblick auf die exakte Erfassung der lymphatischen Malformation und die sich daraus ergebende Therapie stellt die CT ein wichtiges Untersuchungsverfahren dar [103].

### **1.12.3 Magnetresonanztomographie (MRT)**

Bei der Darstellung von lymphatischen Malformationen lassen sich mit Hilfe der MRT gut Kontrastunterschiede zwischen dem krankhaft betroffenen und dem gesunden Gewebe aufzeigen. So kann deutlich das Verhältnis des lymphangiomatösen Bereichs zum umliegenden Gewebe dargestellt werden [103]. Ein weiterer Vorteil der MRT ist, dass sie besonders im Hinblick auf die Strahlenbelastung pädiatrischer Patienten, ohne eine Röntgenstrahlung arbeitet.

### **1.12.4 Lymphographie**

Neben den drei wichtigsten bildgebenden Verfahren (Sonographie, CT, MRT) in der Diagnostik lymphatischer Malformationen soll noch die Lymphographie, als Untersuchungsmethode zur Darstellung der lymphatischen Fehlbildungen, kurz erläutert werden.

Die Lymphographie lässt sich in eine direkte und in eine indirekte Untersuchungstechnik unterteilen.

#### **1.12.4.1 Direkte Lymphographie**

Die direkte Lymphographie stellt eine invasive Untersuchungsmethode dar. Hierbei wird öliges, jodhaltiges Kontrastmittel in ein operativ freigelegtes Lymphgefäß injiziert. Im Anschluss daran kann das jeweilige Lymphgefäßgebiet röntgenologisch dargestellt werden. Zu beachten ist bei der direkten Lymphographie, dass es bei der Verwendung von öligem, jodhaltigen Kontrastmittel zu erheblichen Komplikationen wie Lungenembolien oder sogar zu Todesfällen kommen kann [103; 117].

#### **1.12.4.2 Indirekte Lymphographie**

Bei dieser ebenfalls invasiven Untersuchungstechnik wird wasserlösliches Kontrastmittel in ein subepidermales Lymphgefäß injiziert. Anschließend kann das gesamte Lymphgefäßsystem der Körperoberfläche röntgenologisch dargestellt werden. Die Darstellbarkeit der Lymphgefäße ist bei dieser Methode aufgrund der Anwendung von wasserlöslichem Kontrastmittel, im Gegensatz zur Verwendung von öligem, jodhaltigem Kontrastmittel, limitiert [103; 117].

Zusammenfassend kann gesagt werden, dass die Lymphographie mit Einführung der bildgebenden Verfahren wie der Computertomographie und der Magnetresonanztomographie in der diagnostischen Anwendung zu Gunsten einer exakteren und nebenwirkungsärmeren Darstellungsmöglichkeit an Bedeutung verloren hat.

## **2 Ziel der Arbeit**

Die Therapie von lymphatischen Malformationen im Kindesalter gestaltet sich vielfach schwierig. Abhängig von der Lokalisation und der Ausbreitung muss entschieden werden, ob die Fehlbildung operativ, medikamentös oder mittels einer Lasertherapie behandelt werden soll. Häufig erfolgt eine Kombination der verschiedenen Therapien, da eine Behandlungsform alleine kein befriedigendes Ergebnis erzielen kann.

Bei der Vielfältigkeit der Therapieoptionen und den immer neu anzutreffenden Fallkasuistiken gilt es hier zu prüfen, welche die geeignetsten Therapieformen in der Behandlung der lymphatischen Malformationen sind. Dies gilt auch im besonderen in Bezug auf eine Rezidivfreiheit und Spätergebnisse.

Des Weiteren soll im untersuchten Krankengut die Prognose der Kinder mit einer lymphatischen Malformation analysiert werden.

Ferner gilt es zu evaluieren, ob in Anbetracht der pränatalen Diagnostizierbarkeit lymphatischer Malformationen und dem postnatal sich daraus ergebenden Krankheitsverlauf eine Schwangerschaftsunterbrechung in Erwägung gezogen werden sollte.

## **3 Patienten und Methoden**

### **3.1 Patienten**

#### **3.1.1 Patienten der kinderchirurgischen Klinik**

Zur Erfassung des betroffenen Patientenguts der kinderchirurgischen Klinik des Universitätsklinikums Charité, Campus Mitte/Wedding wurden retrospektiv für den Zeitraum von 1990 bis 2000 alle Krankenakten untersucht. Als Suchkriterien dienten die Diagnosen Hygroma colli, Lymphangiom jeder Lokalisation, sowie lymphatische Malformation. Die Suche ergab 18 Patienten, auf die eine der Diagnosen zutraf. Alle Patienten waren in dem oben angegebenen Zeitraum in der Kinderchirurgie behandelt worden und ihr Verlauf konnte bis zum Jahr 2002 verfolgt werden. Ein weiteres Einschlusskriterium für die Auswertung der vorliegenden Patientendaten war eine histologische Begutachtung des klinisch und radiologisch gesicherten lymphangiomatösen Befundes.

#### **3.1.2 Patienten der Klinik für Pränatale Diagnostik und Therapie**

Zur Bestimmung des Patientenkollektivs der Pränatalen Diagnostik, erfolgte retrospektiv die Durchsicht von Krankenakten der Frauenklinik des Universitätsklinikums Charité, Campus Mitte Abteilung für Pränatale Diagnostik und Therapie.<sup>1</sup> Unter dem Suchkriterium Hygroma colli fanden sich in dem Zeitraum von 1990 bis 2000 einunddreißig Patientinnen, in deren Schwangerschaft ein fetales Hygroma colli festgestellt worden war.

Nachfolgend sollen die einzelnen Therapieformen und diagnostischen Maßnahmen die bei den Patienten der kinderchirurgischen Klinik und der Abteilung für Pränatale Diagnostik und Therapie angewandt wurden näher betrachtet werden.

### **3.2 Methoden**

#### **3.2.1 Angewandte Therapien beim kinderchirurgischen Patientengut**

Die Therapie der lymphatischen Malformationen stützte sich auf folgende

---

<sup>1</sup> Wir danken Prof. Dr. med. R. Bollmann, Leiter der Abteilung für Pränatale Diagnostik und Therapie des Universitätsklinikums Charité, Campus Mitte, für die Daten.

Behandlungsformen:

- Abwartendes Verhalten
- Chirurgische Resektion
- Medikamentöse Therapie
- Lasergestützte Therapie
- Physiotherapie

### **3.2.1.1 Therapie des Abwartenden Verhaltens („wait and see“)**

Bei einem Teil der Kinder erfolgte nach Feststellung der lymphatischen Malformation zuerst eine Therapie des Abwartenden Verhaltens. In den jeweiligen Patientenfällen bestand nach Diagnose der lymphatischen Fehlbildung zunächst kein unmittelbarer Handlungsbedarf, da die Kinder durch die Malformation in ihrer Entwicklung erst einmal nicht beeinträchtigt waren. In engmaschigen Verlaufskontrollen wurde der Krankheitsverlauf beobachtet, um mögliche Komplikationen rechtzeitig behandeln zu können und um den Entwicklungsverlauf der Kinder zu beurteilen.

Im weiteren Verlauf erfolgte bei allen Kindern an die Phase des abwartenden Verhaltens die Anwendung einer weiteren Therapieform. Der Zeitpunkt der anschließenden Therapie war abhängig von dem klinischen und durch bildgebende Diagnostik gesicherten Befund und von dem Entwicklungsstand der Kinder.

### **3.2.1.2 Chirurgische Therapie**

Die angewandte chirurgische Therapie in unserem Patientenkollektiv ließ sich in eine Resektion in toto und in eine Teilresektion unterteilen.

Das Ziel aller Operationen war eine komplette Resektion der lymphatischen Malformation, um Rezidive der Erkrankung vermeiden zu können. Aufgrund der Ausbreitung und der Lokalisation der Fehlbildungen war bei einigen Patienten jedoch nur eine Teilresektion des Befundes möglich. Postoperative Komplikationen wurden ihrer Art entsprechend behandelt (Antibiotika bei Infektionen, etc.).

Der Zeitpunkt der jeweiligen Resektion wurde individuell abgestimmt. In den akuten Fällen, bei denen durch die lymphatische Malformation lebensbedrohliche Komplikationen zu erwarten waren, erfolgte eine umgehende Operation. Bei den elektiven Eingriffen wurde versucht, gerade im Hinblick auf sehr junge Patienten (Neugeborene), den optimalen

Zeitpunkt für eine chirurgische Intervention zu finden. Hierdurch wurde versucht, dass Auftreten intra- und postoperativer Komplikationen so niedrig wie möglich zu halten.

### **3.2.1.3 Medikamentöse Therapie**

Die medikamentöse Therapie der Lymphangiome unserer Patienten erfolgte durch unterschiedliche Behandlungsformen. Nachfolgend sollen die angewandten Therapien und ihr Wirkmechanismus kurz erläutert werden.

#### **3.2.1.3.1 Sklerosierungstherapie**

Das Ziel der Sklerosierungstherapie ist eine vollständige Involution der lymphatischen Raumforderung bzw. eine deutliche Verkleinerung des Befundes. Das praktische Vorgehen bei der therapeutischen Verwendung von Sklerosierungsmedikamenten war bei allen Substanzen gleich: . Die zunächst erfolgte eine Punktion der zystischen Kammern des Lymphangioms und eine anschließende Aspiration der Zystenflüssigkeit. Dann wurde die jeweilige Sklerosierungssubstanz der Punktatmenge entsprechend direkt in die Zysten injiziert. Instillation der verschiedenen Sklerosierungsmedikamente erfolgte bei allen Patienten in mehreren Behandlungseinheiten.

Die durchgeführten Eingriffe fanden in Allgemeinanästhesie und unter strengen sterilen Bedingungen statt.

##### **3.2.1.3.1.1 Glukose 50 %**

Bei einigen der Patienten die mittels der Sklerosierungstherapie behandelt wurden erfolgte die Verwendung von Glukose 50 %. Durch die Instillation von Glukose in die zystischen Strukturen der lymphatischen Malformationen wird eine Reizung der endothelialen Auskleidung der Zysten bewirkt. Die Folge ist eine konsekutive Entzündungsreaktion. Man vermutet, dass es durch diese Entzündungsreaktion zu einer Aktivierung des Immunsystems kommt, die letztendlich eine Sklerosierung der zystischen Wandstrukturen bewirkt. Klinisch kann im günstigen Fall eine komplette Regression bzw. ein Rückgang der Malformation beobachtet werden.

Nebenwirkungen einer Sklerosierungstherapie mit Glukose werden in der Regel nur bei versehentlich intravasaler Injektion beobachtet.

### **3.2.1.3.1.2 OK-432 (Picibanil)**

OK-432 ist eine lyophilisierte Mixtur aus niedrig virulenten Gruppe A Streptokokken (*Streptococcus pyogenes*), die mit Penicillin G inkubiert wird. Diese Substanz ist immunstimulierend und führt zu einer Proliferation von Neutrophilen, Makrophagen, natürlichen Killerzellen und T-Zellen mit einer konsekutiven Erhöhung verschiedener Zytokin- und Interleukinspiegel. Wird OK-432 in die zystischen Kammern einer lymphatischen Malformation injiziert, so kommt es durch die Stimulation des Immunsystems zu einer erhöhten Permeabilität der Endothelmembranen. Nachfolgend führt dies zu einer Beschleunigung des lymphatischen Abstroms. Man nimmt an, dass es durch den beschleunigten Lymphabfluss zu einem Schrumpfungsprozess des Lymphangioms und zu einer nachfolgenden Rückbildung der zystischen Strukturen kommt.

Die Instillationstherapie mit OK-432 erfolgte bei den betreffenden Patienten in mehreren Sitzungen. Zwischen den einzelnen Eingriffen gab es jeweils ein behandlungsfreies Intervall von etwa drei Wochen.

Beschriebene Nebenwirkungen einer OK-432 –Therapie sind vorübergehendes Fieber, Erytheme, Parästhesien und Schwellungen an der Einstichstelle. Diese Nebenwirkungen bilden sich i.d.R. nach dem vierten Tag post injectionem zurück.

### **3.2.1.3.2 Orale Therapie in der Behandlung von Lymphangiomen**

Zur oralen Therapie der lymphatischen Malformation wurden Glukokortikosteroide verwendet. Die jeweiligen Patienten erhielten Prednisolongaben mit einer Initialgabe von 3 mg/kg KG. Nach 14 Tagen Therapie wurde die Dosis schrittweise reduziert und nach 8 Wochen beendet. Bei einigen Patienten erfolgte nach wenigen Wochen eine erneute Therapie mit Glukokortikoiden nach dem oben genannten Schema.

Die häufigsten Nebenwirkungen bei Kindern nach oder während einer Therapie mit Glukokortikosteroiden können eine Wachstumsretardierung und eine Nebennierenrindensuppression sein. Letztere ist jedoch nach Absetzen der Therapie für gewöhnlich rückläufig.

### **3.2.1.3.3 Subkutane Injektionstherapie mit Interferon Alpha 2a**

Einige Patienten aus dem kinderchirurgischen Patientenkollektiv wurden medikamentös mit Interferon Alpha 2a s.c. (3 Mio.I.E./m<sup>2</sup> Körperoberfläche/Tag) behandelt. Die Therapie

dauerte bei den Kindern über mehrere Monate bis zu drei Jahren an.

### **3.2.1.4 Lasergestützte Therapie**

Die Lasertherapie lymphatischer Malformationen kann mit unterschiedlichen Techniken erfolgen. Nachfolgend sollen die Techniken erläutert werden die bei den betreffenden Patienten angewandt wurden.

#### **3.2.1.4.1 Die Nd:YAG–Lasertherapie mit den verschiedenen Applikationsformen**

Die jeweiligen Behandlungen wurden mit einem Nd:YAG-Laser (Neodym dotierter-Yttrium-Aluminium-Granat-Laser) durchgeführt. Der Nd:YAG-Laser zeichnet sich durch eine hohe thermische Leitfähigkeit und eine gute optische Qualität aus. Er emittiert ein Licht im Wellenlängenbereich von 1064 nm, welches nahe dem infraroten Licht liegt.

Die Nd:YAG–Lasertherapie erfolgte bei den Patienten dem jeweiligen Krankheitsbild entsprechend als direkte, transkutane Anwendung mittels einer interstitiellen bare-fiber Technik oder durch eine endoskopische Applikation.

##### **3.2.1.4.1.1 Endoskopische Anwendung des Nd:YAG-Lasers**

Mit Hilfe der endoskopischen Applikation des Nd:YAG-Lasers ist eine exakte enorale Behandlung lymphatischer Malformationen möglich. Die bei dieser Anwendungsform entstehende höhere Lasereindringtiefe in das Gewebe kann durch kürzere Expositionszeiten in Grenzen gehalten werden. Eine unerwünschte Koagulation benachbarter Strukturen kann so größtenteils vermieden werden.

##### **3.2.1.4.1.2 Interstitielle bare-fiber Technik**

Die Laseranwendung der interstitiellen bare-fiber Technik erfolgt über die Punktion der Gefäßanomalie mit einer Teflonkanüle über die ein Katheter vorgeschoben wird. Über den liegenden Teflonkatheter wird eine Quarzglasfaser eingebracht, dessen Faserspitze dann in unmittelbarem Kontakt zu dem Gewebe steht und über den dann die Laserapplikation erfolgt.

### **3.2.1.4.1.3 Transkutane Laserapplikation**

Bei der direkten, transkutanen Nd:YAG–Laserapplikation wirkt der Laserstrahl im freien Strahlengang durch die Haut auf die Gefäße.

Als Nebenwirkungen einer Lasertherapie können generell thermische Schäden des angrenzenden, gesunden Gewebes sowie Vaskulitiden der umliegenden Gefäße auftreten. Häufig wird zum Schutz vor Überwärmung des umliegenden Gewebes bei der Laserapplikation mit einer intermittierenden bzw. kontinuierlichen Eiswürfelkühlung der Haut gearbeitet.

### **3.2.2 Diagnostische Maßnahmen beim Patientengut der Abteilung für Pränatale Diagnostik und Therapie**

Bei einem Teil der Patientinnen der Abteilung für Pränatale Diagnostik und Therapie, wurde der Befund eines fetalen Hygroma colli auswärtig bei der/dem behandelnden Frauenärztin/arzt diagnostiziert. Die Frauen wurden daraufhin zur weiteren Ultraschallfeindiagnostik in das Universitätsklinikum Charité, Campus Mitte, überwiesen. Hier wurde die auswärts gestellte Diagnose des fetalen Hygroma colli erneut verifiziert. Bei dem anderen Teil der Patientinnen war der Erstbefund des fetalen Nackenhygroms in der Charité gestellt worden. Alle Patientinnen wurden durch ultraschallerfahrene Untersucher mit Hilfe der transabdominellen (3.5 MHz Schallkopf) oder der transvaginalen (7.5 MHz Schallkopf) Sonographie befundet. Das mittlere Schwangerschaftsalter wurde sonographisch durch die Messung der Schädel-Steißlänge bestimmt und die Größe der fetalen Hygrome wurde im Ultraschallbild ausgemessen.

Nach Diagnosestellung des fetalen Nackenhygroms erfolgte bei allen Patientinnen eine Chromosomenanalyse. Für die Gewebeentnahme erfolgte bei den Schwangeren eine Chorionzottenbiopsie oder eine Amniozentese.

Nach Ergebniserhalt der Chromosomenanalyse wurden die jeweiligen Patientenfälle im Rahmen einer wöchentlich stattfindenden Pränatalkonferenz am Campus Mitte des Universitätsklinikums Charité erörtert. Das Gremium der Pränatalkonferenz setzt sich aus Pränataldiagnostikern, Gynäkologen, Neonatologen, Kinderchirurgen und Genetikern zusammen und besteht seit 1985.

Nach Erörterung des jeweiligen Patientenfalls in der Pränatalkonferenz erfolgte ein ausführliches Aufklärungsgespräch der Pränataldiagnostiker mit der Schwangeren über die mögliche Prognose des Fötus und über etwaige Therapieoptionen. Die Aufklärungsgespräche

finden jeweils in Zusammenarbeit mit den Fachdisziplinen der Pränatalkonferenz statt. Ein Teil der Patientinnen entschied sich nach Befunderhalt der Chromosomenanalyse und im Anschluss an das Beratungsgespräch für eine Fortsetzung der Schwangerschaft. Bei diesen Frauen erfolgten engmaschige Sonographiekontrollen während der gesamten Schwangerschaft. Der übrige Teil der Patientinnen, entschied sich für eine vorzeitige, therapeutische Beendigung der Schwangerschaft.

### **3.2.2.1 Chorionzottenbiopsie**

Die durchgeführten Chorionzottenbiopsien fanden transabdominal bzw. transvaginal unter Ultraschallkontrolle statt. Das Ziel einer Chorionzottenbiopsie ist es, aus dem Chorion frondosum der Plazenta Trophoblastzellen für die Erstellung eines Karyogrammes zu gewinnen.

### **3.2.2.2 Amniozentese**

Die Punktion der Amnionhöhle erfolgte bei den jeweiligen Patientinnen transabdominal. Die Gewinnung des Fruchtwassers diente auch hier zur Chromosomenanalyse des Foetus.

## **4 Ergebnisse**

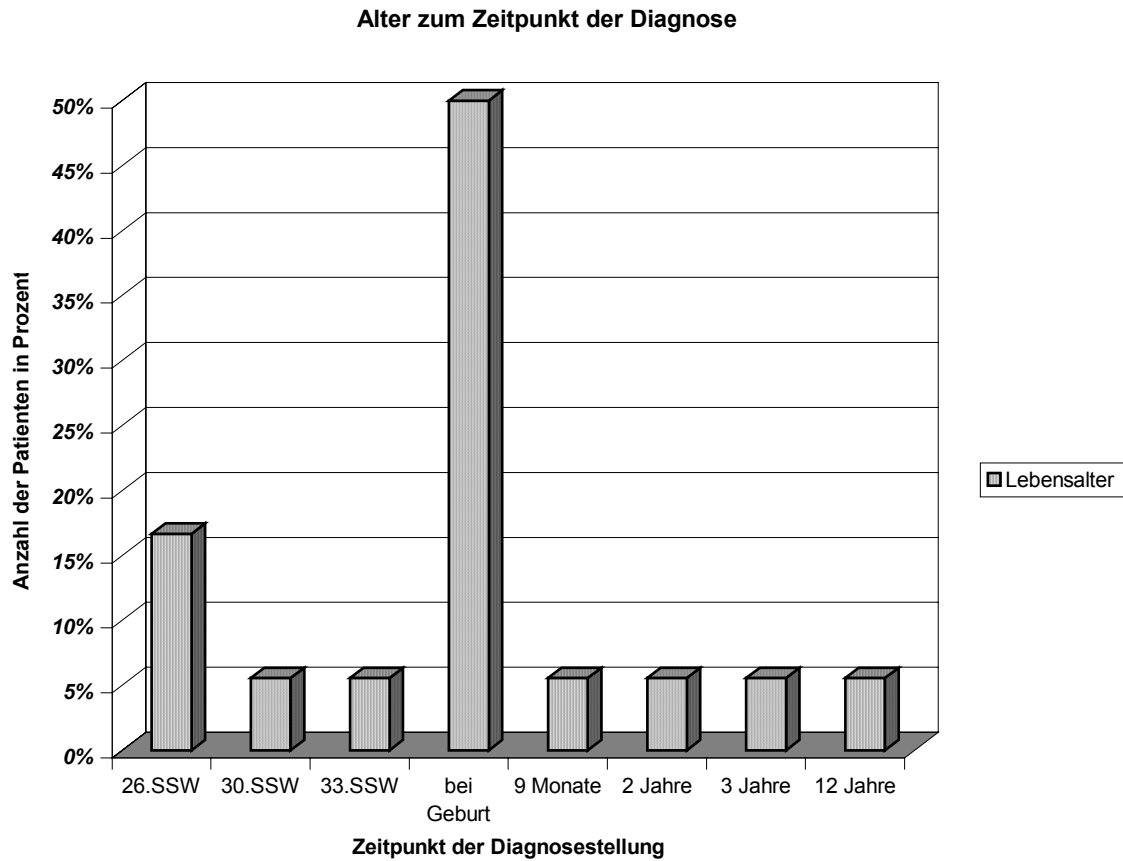
### **4.1 Analyse des kinderchirurgischen Patientenguts**

#### **4.1.1 Geschlechtsverteilung**

Von den 18 untersuchten Patienten mit lymphatischer Fehlbildung waren 28 % der Kinder weiblichen Geschlechts und 72 % der Patienten waren männlichen Geschlechts. Somit waren in dem untersuchten Patientengut Jungen in einem Verhältnis von 3:1 stärker von einer lymphatischen Fehlbildung betroffen als Mädchen.

#### **4.1.2 Alter zum Zeitpunkt der Diagnose**

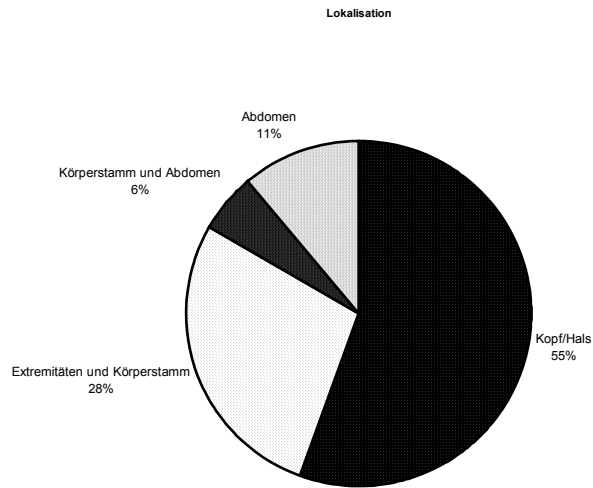
Das Alter bei Erstdiagnose der lymphatischen Malformation reichte von der 26. Schwangerschaftswoche (SSW) bis zum 12. Lebensjahr. Fünfzig Prozent der Lymphangiome wurden zum Zeitpunkt der Geburt diagnostiziert.



**Abbildung 4-1: Patientenalter zum Zeitpunkt der Diagnose**

### **4.1.3 Lokalisation der lymphatischen Malformationen**

Bei der Analyse der anatomischen Verteilung der Lymphangiome ergaben sich in unserem Patientenkollektiv folgende Lokalisationen (Abbildung 4-2).



**Abbildung 4-2: Lokalisation der Lymphangiome bei 18 Patienten (Angaben in Prozent)**

#### 4.1.3.1 Lymphangiomlokalisierung im Kopf/Halsbereich

Bei 10 von 18 Patienten (56 %) fand sich eine lymphatische Malformationen im Kopf/Halsbereich. Eine Differenzierung der betroffenen Areale gibt Tabelle 2 wieder.

**Tabelle 2: Lokalisation der lymphatischen Fehlbildungen im Kopf/Halsbereich**

Lokalisation des Lymphangioms	Anzahl der Patienten
Hygroma colli unilateral	3
Hygroma colli bilateral	1
Hygroma colli unilateral mit Gesichtsinfiltration und enoraler Beteiligung	2
Glandula Parotisregion	2
Kieferwinkel	2

#### 4.1.3.2 Übrige Lokalisationen

Bei 8 (44 %) von 18 Patienten fanden sich lymphatische Fehlbildungen im Bereich des Abdomens, des Körperstamms und an den Extremitäten (Tabelle 3).

**Tabelle 3: Lymphangiomlokalisierung in den übrigen Körperregionen**

Lokalisation des Lymphangioms	Anzahl der Patienten
Axilla	1
Hand	1
Rücken/Flanke/Bein/Abdomen	1
Rücken/Flanke/Bein	1
Bein	2
Abdomen	1
disseminierte Lymphangiomatose	1

#### **4.1.3.3 Kombiniertes Auftreten von Lymphangiomen an unterschiedlichen Lokalisationen**

Fünf der untersuchten Patienten (28 %) waren von einer lymphatischen Malformation betroffen, die nicht auf eine Körperregion begrenzt war.

Ein Kind mit bilateralem Hygroma colli wies eine Beteiligung des oberen Mediastinums auf, während ein weiteres an einer disseminierten lymphatischen Fehlbildung mit Beteiligung mehrerer innerer Organe erkrankt war.

Ein dritter Patient litt neben einem rechtsseitigem Halshygrom zugleich an einer lymphatischen Fehlbildung im Bereich der rechten oberen Thoraxapertur und der Axilla.

Zwei weitere Patienten wiesen unilaterale lymphatische Fehlbildungen im Bereich des Rückens und der Flanke auf. Bei beiden Kindern trat zusätzlich im Bereich des Oberschenkels eine lymphatische Malformation auf. Eins der beschriebenen Kinder litt neben der Fehlbildung im Rücken- und Beinbereich zusätzlich an einem zystischen Lymphangiom im Bereich des Abdomens.

#### **4.1.4 Komplikationen**

Bei 6 Patienten (33 %) kam es durch die lymphatische Malformation zu Komplikationen (Tabelle 4).

**Tabelle 4: Lymphangiom bedingte Komplikationen**

<b>Patient</b>	<b>Lokalisation der Malformation</b>	<b>Art der Komplikation</b>
1	unilaterales Hygroma colli	Ateminsuffizienz Schluckbeschwerden Makroglossie
2	unilaterales Hygroma colli	Ateminsuffizienz Schluckbeschwerden Makroglossie
3	unilaterales Hygroma colli	Schluckbeschwerden
4	unilaterales Hygroma colli plus Lymphangiom obere Thoraxapertur und Axilla	Schluckbeschwerden
5	bilaterales Hygroma colli, Lymphangiom oberes Mediastinum	Ateminsuffizienz Schluckbeschwerden
6	disseminierte lymphatische Fehlbildung	Lymphorroee Chylothorax

Die aufgetretenen Komplikationen wie Schluckbeschwerden und Ateminsuffizienz waren bei allen Patienten auf eine mechanische Behinderung im oralen und/oder zervikalen Bereich zurückzuführen. Bedingt durch die lymphatischen Veränderungen im Kopf/Halsbereich war es bei den betroffenen Patienten zu einer Kompression bzw. zu einer Verlegung der oberen Atemwege gekommen. Zwei der betroffenen Patienten mit Lymphangiomen im Kopf/Halsbereich waren unmittelbar nach der Geburt intubationspflichtig geworden.

#### **4.1.5 Nebendiagnosen**

Nebendiagnosen traten bei 4 (22 %) der Patienten auf (Tabelle 5).

**Tabelle 5: Aufgetretene Nebendiagnosen (ASD: Atriumseptumdefekt)**

Patient	Geschlecht	Art der lymphatischen Fehlbildung	Nebendiagnosen
1	weiblich	unilaterales Lymphangioma colli	Hämangiom (Nacken)
2	männlich	disseminierte lymphatische Fehlbildung	Hämangiome (multipel)
3	männlich	Lymphangiom Rücken/Flanke/Bein/Abdomen	ASD, Hydrocele testis, Fußfehlbildung
4	männlich	Lymphangiom Rücken/Flanke/Bein	ASD, Hydrocele testis, Fußfehlbildung, Nierenfehlbildung

Eine Auffälligkeit in der Analyse der Nebendiagnosen war, dass zwei der Kinder ähnliche Nebendiagnosen bei gleicher anatomischer Lokalisation der Malformation aufwiesen. Bei Patient Nr. 3 (Tabelle 5) bestand eine unilaterale lymphatische Fehlbildung im Bereich des Rückens/Flanke/Beins und des Abdomens. Als Nebendiagnosen fanden sich ipsilateral eine Hydrocele testis und eine Fußfehlbildung im Sinne eines Knick-Hackfuß mit Vorfußadduktion, sowie ein Atriumseptumdefekt ohne hämodynamische Relevanz. Patient Nr. 4 (Tabelle 5) wies ebenfalls eine lymphatische Fehlbildung im Bereich des Rückens, der Flanke und des Beins auf, jedoch ohne Beteiligung des Abdomens. Bei diesem Patienten bestanden als Nebendiagnosen ebenso ein Atriumseptumdefekt und auf der von dem Lymphangiom betroffenen Seite eine Hydrocele testis sowie eine Fehlbildung im Bereich des Fußes. In diesem Fall stellte sich die Fehlbildung jedoch als Sichelfuß-Fehlstellung dar. Ferner bestand bei Patient Nr. 4 (Tabelle 5) eine einseitige Nierenaplasie. Betroffen war die Niere auf der Seite der lymphatischen Malformation.

#### **4.1.6 Familienanamnese**

Die Familienanamnese aller Patienten ergab keine schwerwiegenden oder genetischen Erkrankungen. Alle Elternteile sowie vorhandene Geschwisterkinder waren soweit erkennbar

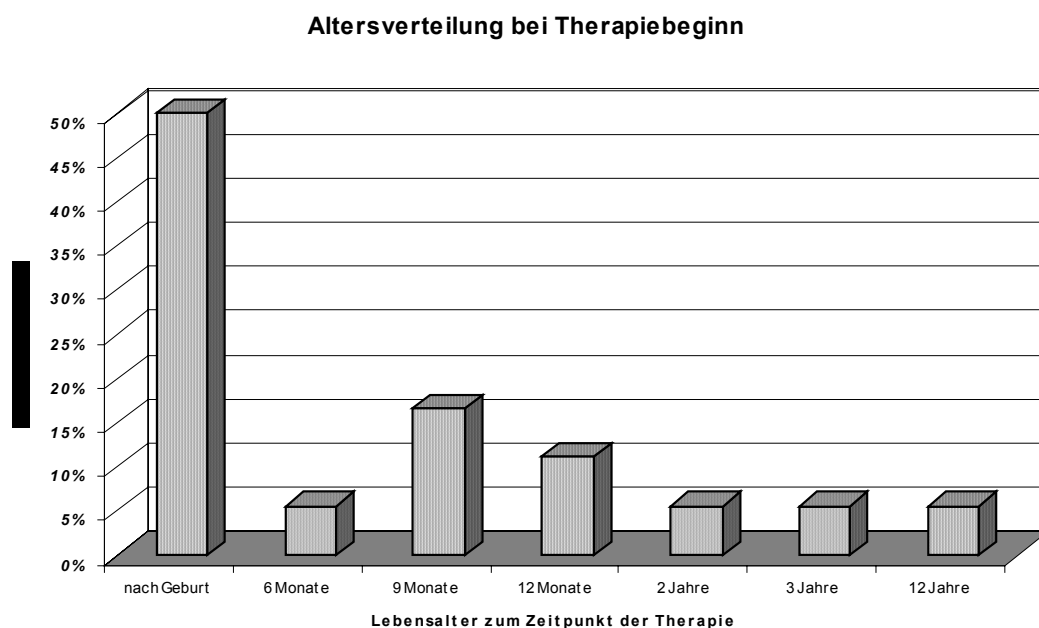
gesund.

#### 4.1.7 Altersverteilung zum Zeitpunkt des Therapiebeginns

Bei 9 der untersuchten Kinder (50 %) erfolgte die erste Therapie direkt nach der Geburt bzw. im Alter von wenigen Tagen. Bei diesen Kindern war die lymphatische Malformation bereits pränatal oder bei Geburt diagnostiziert worden.

Bei 3 der Kinder (17 %) begann die Therapie unmittelbar nach Diagnosestellung der Fehlbildung. Das Alter zum Zeitpunkt der Erstdiagnose betrug bei diesen Kindern 9 Monate, 2 Jahre und 12 Jahre.

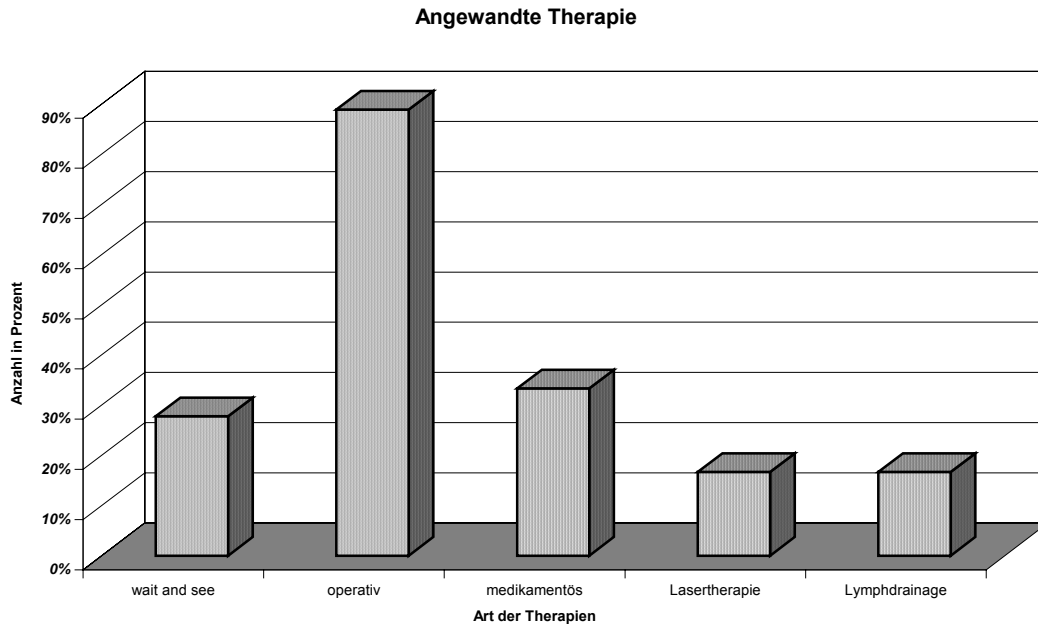
Bei 6 Kindern (33 %) war nach Diagnosestellung zunächst ein beobachtendes Intervall erfolgt, an das sich im weiteren eine erste Therapie anschloss. Das Alter der Kinder betrug hierbei zwischen 9 Monate und drei Jahre (Abbildung 4-3).



**Abbildung 4-3: Altersverteilung bei Beginn der chirurgischen, medikamentösen oder lasergestützten Therapie**

#### 4.1.8 Angewandte Therapien

Abbildung 4-4 gibt als Überblick die Behandlungen wieder die bei den untersuchten Patienten durchgeführt wurden.



**Abbildung 4-4: Angewandte Therapien beim kinderchirurgischen Patientengut**

Nachfolgend sollen die Ergebnisse der verschiedenen Therapien näher betrachtet werden.

#### **4.1.8.1 Therapie des abwartenden Verhalten („wait and see“)**

Bei 6 (33 %) Kindern wurde zunächst ein abwartendes Verhalten als erste Therapieform angewandt. Im weiteren Verlauf wurden 2 der 6 Patienten operativ behandelt. Zwei weitere Patienten wurden im Anschluss an die Phase des abwartenden Verhaltens medikamentös weiterbehandelt. Die übrigen 2 Patienten wurden nach der abwartenden Zeitperiode zunächst operativ und im weiteren Verlauf ergänzend medikamentös und in einem Fall auch physiotherapeutisch behandelt (Tabelle 6).

**Tabelle 6: Patientengruppe mit initial abwartender Therapie**

<b>Patient</b>	<b>Lymphangiom-lokalisierung</b>	<b>Beobachtungsdauer</b>	<b>anschließende Therapie</b>
1	Hygroma colli unilateral	9 Monate	medikamentös
2	Hygroma colli unilateral	9 Monate	operativ und medikamentös
3	Axilla	3 Monate	operativ
4	Rücken/Flanke	12 Monate	medikamentös
5	Oberschenkel	6 Monate	operativ, medikamentös und Lymphdrainage
6	Hand	12 Monate	operativ

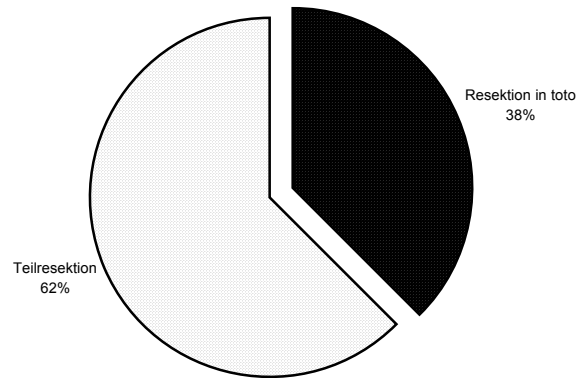
Im Durchschnitt wurden die lymphatischen Malformationen bei den betroffenen Patienten über einen Zeitraum von 8 Monaten beobachtet bevor eine zusätzliche Therapieform angewandt wurde.

#### **4.1.8.2 Operative Therapie**

Sechszehn (89 %) der untersuchten Kinder mit lymphatischen Fehlbildungen wurden primär operativ behandelt. Die angewandte operative Therapie ließ sich in eine Resektion in toto und in eine Teilresektion untergliedern. Operativ reseziert wurden Lymphangiome jeder anatomischen Lokalisation.

Abbildung 4-5 gibt das prozentuale Verhältnis von erfolgten Resektionen in toto zu den erfolgten Teilresektionen an.

### Operative Therapie



**Abbildung 4-5: Art der angewandten operativen Therapie (in Prozent)**

Eine komplette Resektion konnte bei 6 (38 %) der operierten Patienten erfolgen. Wegen der häufig ungünstigen Lokalisation der Malformation mit Umscheidung wichtiger Gefäß- und Nervenstrukturen und/oder Organen, war bei 10 (62 %) der operierten Kinder nur eine Teilresektion möglich.

#### **4.1.8.2.1 Operative Resektionen in toto**

Tabelle 7 gibt die Patienten wieder bei denen eine komplette Resektion des Lymphangioms möglich war.

**Tabelle 7: Patienten mit erfolgreicher Resektion in toto**

<b>Patient</b>	<b>Lymphangiomlokalisierung</b>	<b>Rezidiv</b>
1	Axilla	kein
2	Knie	kein
3	Kieferwinkel	kein
4	Kieferwinkel	kein
5	Glandula Parotisregion	kein
6	Glandula Parotisregion	kein

**4.1.8.2.2 Rezidive nach operativer Resektion in toto**

Die 6 Patienten, bei denen eine Totalresektion der lymphatischen Malformation erfolgen konnte, waren auch 5 Jahre nach der Operation noch rezidivfrei.

#### 4.1.8.2.3 Operative Teilresektionen

Tabelle 8 gibt die Patienten wieder, bei denen nur eine Teilresektion der lymphatischen Malformation möglich gewesen war. **Tabelle 8: Rezidivhäufigkeit und Anschlusstherapie bei Patienten mit Lymphangiomteilresektion**

Pat.	Lymphangiom-Lokalisation	Anzahl der Rezidive	Anschlusstherapien
1	Rücken/Flanke/Bein/Abdomen	Lymphödem des Beines	Lymphdrainage
2	Hygroma colli unilateral mit enoraler Beteiligung	mehrmalig im enoralen Bereich	Lasertherapie
3	Hygroma colli unilateral	mehrmaliges Lokalrezidiv	medikamentöse Therapie; Lasertherapie
4	Hygroma colli unilateral	einmaliges Lokalrezidiv	keine
5	abdominelles Lymphangiom	kein	keine
6	disseminierte Lymphangiomatose	mehrmalige Lokalrezidive	medikamentöse Therapie
7	Oberschenkel	mehrmalig	medikamentöse Therapie; Lymphdrainage
8	Hygroma colli unilateral plus Lymphangiom obere Thoraxapertur und Axilla	mehrmalige Lokalrezidive	medikamentöse Therapie; Lasertherapie
9	Hygroma colli bilateral mit Beteiligung des oberen Mediastinum	einmaliges Lokalrezidiv	keine
10	Hand	kein	keine

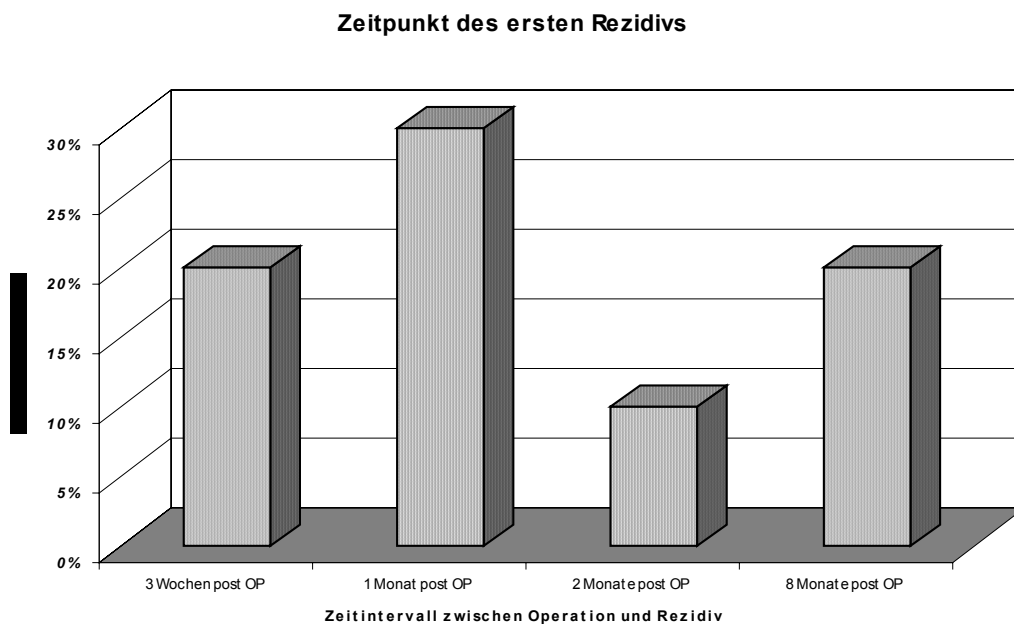
Bei 6 (60 %) von 10 Patienten mit erfolgter Teilresektion, wurde eine anschließende Therapie aufgrund von Rezidiven mit Beschwerdesymptomatik notwendig.

Zwei (20 %) der Patienten erhielten trotz eines Restbefundes keine Anschlusstherapie, da die Kinder beschwerdefrei waren und die noch vorhandenen Lymphangiomreste die Kinder in ihrer weiteren Entwicklung nicht einschränkte.

Bei den übrigen 2 (20 %) Patienten mit operativer Teilresektion trat kein Rezidiv auf und es erfolgte keine Anschlusstherapie.

#### 4.1.8.2.4 Rezidive nach operativer Teilresektion

Wie bereits in Tabelle 8 dargestellt, entwickelten 8 (80 %) der 10 Patienten mit einer Teilresektion ein Rezidiv der lymphatischen Malformation. Abbildung 4-6 gibt das zeitliche Auftreten des ersten Rezidivs nach der chirurgischen Teilentfernung wieder.



**Abbildung 4-6: Auftreten des ersten Rezidivs nach erfolgter Teilresektion**

Eine detaillierte Auflistung der Patienten mit Rezidiven und ihre Häufigkeit gibt Tabelle 9 wieder.

**Tabelle 9: Patienten mit Rezidiven nach Teilresektion**

<b>Patient</b>	<b>Lymphangiom-lokalisation</b>	<b>erstes postoperatives Rezidiv</b>	<b>Weitere Rezidive</b>	<b>Anzahl der weiteren Rezidive</b>
1	Rücken/Bein/Flanke/Abdomen	8 Monate	Nein	0
2	unilaterales Hygroma colli mit enoraler Beteiligung	1 Monat	Ja	3 (innerhalb von 2 Jahren)
3	unilaterales Hygroma colli	2 Monate	Ja	2 (innerhalb von 1 Jahr)
4	unilaterales Hygroma colli	8 Monate	Nein	0
5	disseminierte Lymphangiomatose	3 Wochen	Ja	mehrfach (Patient verstarb im Rahmen der Erkrankung)
6	Oberschenkel	3 Wochen	Ja	2 (innerhalb von 1 Monat)
7	unilaterales Hygroma colli plus Lymphangiom obere Thoraxapertur und Axilla	1 Monat	Ja	2 (innerhalb von 1 Jahr)
8	bilaterales Hygroma colli	3 Wochen	Nein	0 (Patient verstarb im Rahmen der Erkrankung)

Zusammenfassend konnte festgestellt werden, dass von 16 operativ versorgten Patienten 50 % kein Rezidiv entwickelten. Bei 19 % der Kinder trat ein einmaliges Rezidiv auf und 31 % der Patienten entwickelten mehrmalige Rezidive.

#### **4.1.8.3 Medikamentöse Therapie**

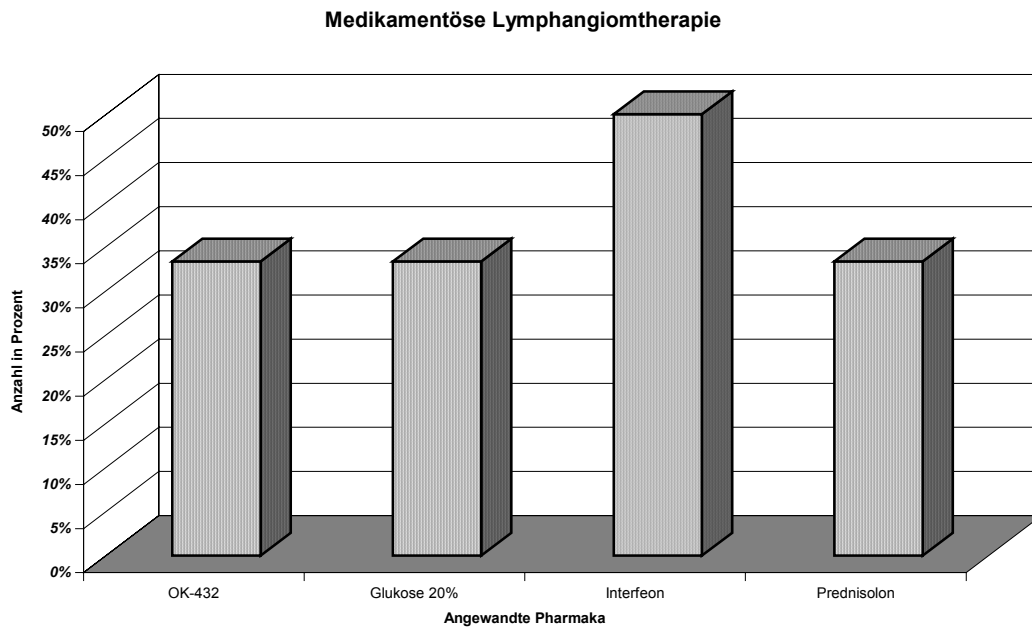
Insgesamt 6 Patienten (33 %) wurden medikamentös therapiert. Zwei dieser Patienten erhielten ausschließlich Medikamente zu ihrer Lymphangiombehandlung.

Die übrigen 4 Kinder wurden zunächst chirurgisch und im weiteren Verlauf medikamentös therapiert (Tabelle 10).

**Tabelle 10: Medikamentös behandelte Patienten**

<b>Patient</b>	<b>Lymphangiomlokalisierung</b>	<b>Art der medikamentösen Therapie</b>	<b>Initiale chirurgische Therapie</b>
1	Hygroma colli unilateral	OK-432 Interferon Prednisolon	nein
2	Hygroma colli unilateral	Glukose 50 %	ja
3	Rücken/Flanke	Interferon	nein
4	Oberschenkel	Glukose 50 %	ja
5	Hygroma colli unilateral plus Lymphangiom obere Thoraxapertur und Axilla	OK-432	ja
6	disseminierte Lymphangiomatose	Interferon Prednisolon	ja

Abbildung 4-7 zeigt, welche Form der medikamentösen Therapie im untersuchten Patientenkollektiv angewandt wurde.



**Abbildung 4-7: Medikamentöse Lymphangiomtherapie**

#### **4.1.8.3.1 Rezidive nach medikamentöser Therapie**

Bei allen angewandten medikamentösen Therapien wurde keine 100 % Rezidivfreiheit erzielt. Ein deutlicher Befundrückgang konnte bei 2 Patienten (Tabelle 10) festgestellt werden, die im Rahmen ihrer Lymphangiombehandlung das Sklerosierungsagens OK-432 erhalten hatten.

#### **4.1.8.4 Lasertherapie**

Drei Patienten (16 %) des untersuchten Patientenkollektivs wurden mittels einer Lasertherapie behandelt. Vor der Laserbehandlung war bei allen Patienten im Vorfeld eine chirurgische Teilresektion sowie eine medikamentöse Reduktion des Lymphangioms erfolgt. Die Laserbehandlung erfolgte bei den Patienten in kombinierter Anwendung durch eine interstitielle bare-fiber-Technik, durch transkutane Applikation und z.T. endoskopisch, wie bei dem Patienten mit enoraler Beteiligung der lymphatischen Malformation (Tabelle 11).

**Tabelle 11: Patienten, die mittels Lasertherapie behandelt wurden**

<b>Patient</b>	<b>Lymphangiomlokalisierung</b>	<b>Therapierte Region</b>
1	Hygroma colli unilateral	Hals
2	Hygroma colli unilateral mit enoraler Beteiligung	enorale Strukturen
3	Hygroma colli unilateral plus lymphatische Fehlbildung obere Thoraxapertur und Axilla	Thorax und Axilla

#### **4.1.8.4.1 Rezidive nach Lasertherapie**

Mit Hilfe der Lasertherapie wurde bei den jeweiligen Patienten ein Befundrückgang der lymphatischen Malformation erzielt. Eine Rezidivfreiheit konnte jedoch nicht erreicht werden.

#### **4.1.8.5 Lymphdrainage**

Drei Patienten (17 %) erhielten nach chirurgischer und/oder medikamentöser Initialtherapie bei bestehenden Lymphabflussstörungen eine Lymphdrainagetherapie (Tabelle 12).

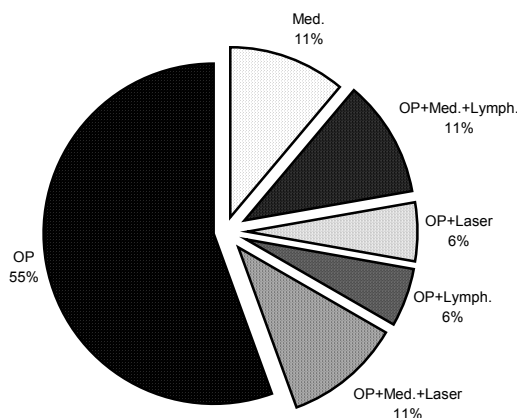
**Tabelle 12: Patienten mit sekundärer Lymphdrainagetherapie**

<b>Patient</b>	<b>Lymphangiomlokalisierung</b>	<b>Initialtherapie</b>	<b>Problematik</b>
1	Rücken/Flanke/Bein	chirurgisch	Elephantiasis des Beines auf der Seite des Lymphangioms
2	Oberschenkel	abwartendes Verhalten; chirurgisch	Lymphödem des Beines
3	disseminierte Lymphangiomatose	medikamentös	Lymphödeme beider Beine

#### **4.1.8.6 Kombination der einzelnen Therapieformen**

Abbildung 4-8 gibt prozentual alle angewandten Therapien (Monotherapien und kombinierte Therapien) an, die bei den untersuchten Patienten durchgeführt wurden.

### Therapieverhältnis



**Abbildung 4-8: Verhältnis von operativer (OP)-, medikamentöser (Med.)-, Lasertherapie und Lymphdrainage (Lymph.) im untersuchten Patientengut (Angaben in Prozent)**

#### 4.1.9 Aktueller Stand (Dezember 2002)

Im Dezember 2002 wurde noch einmal der aktuelle Gesundheitszustand des analysierten Patientenkollektivs aus den Jahren 1990 bis 2000 untersucht.

**Tabelle 13: Gesundheitszustand der untersuchten Patienten Ende Dezember 2002**

Anzahl der Patienten	Aktueller Stand (Dezember 2002)
6 (33 %)	Geheilt
10 (56 %)	klinisch beschwerdefrei mit Restbefund
2 (11 %)	Verstorben

Im Anschluss an die jeweiligen Behandlungen erfolgten bei allen überlebenden Patienten in der Poliklinik der Kinderchirurgie der Charité engmaschige Kontrolluntersuchungen und ggf. Sonographiekontrollen und/oder MRT-Untersuchungen. Mithilfe der bildgebenden Diagnostik konnten klinisch erhobene Befundrückgänge oder Befundzunahmen bestätigt

werden. Im Rahmen dieser Verlaufsuntersuchungen wurden die überlebenden Patienten von mir im Dezember 2002 nachuntersucht. Bei einigen Kindern konnte der aktuelle Gesundheitszustand aufgrund eines Wohnortwechsels nur telefonisch bei der/dem weiterbetreuenden Kinderärztin/arzt bzw. bei den Eltern erfragt werden.

Die sechs (33 %) Patienten, bei denen das Lymphangiom in toto reseziert wurde (Tabelle 7), waren bis Dezember 2002 rezidivfrei und können als geheilt bezeichnet werden. Zehn (56 %) der Patienten waren im Dezember 2002 beschwerdefrei, wiesen allerdings einen Restbefund ihrer lymphatischen Fehlbildung auf. Dieser schränkte die Kinder weder in ihrer weiteren Entwicklung ein, noch kam es durch die Reste der lymphatischen Malformationen zu lebensbedrohlichen Komplikationen.

Zwei (11 %) der untersuchten Kinder waren an ihrer lymphatischen Fehlbildung verstorben. Hiervon waren das Kind mit dem bilateralem Hygroma colli und Beteiligung des oberen Mediastinums sowie das Kind mit der disseminierten Lymphangiomatose betroffen.

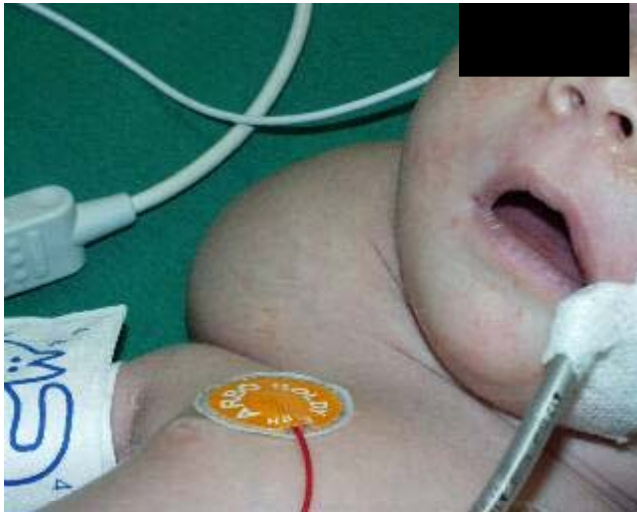

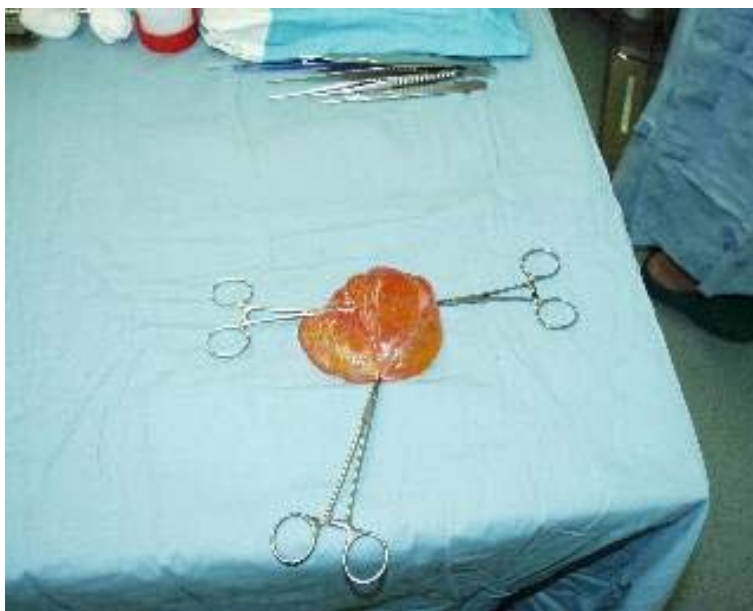
Abbildung 4-9: Weibliches Neugeborenes mit Lymphangioma colli rechts (präoperativer Befund)

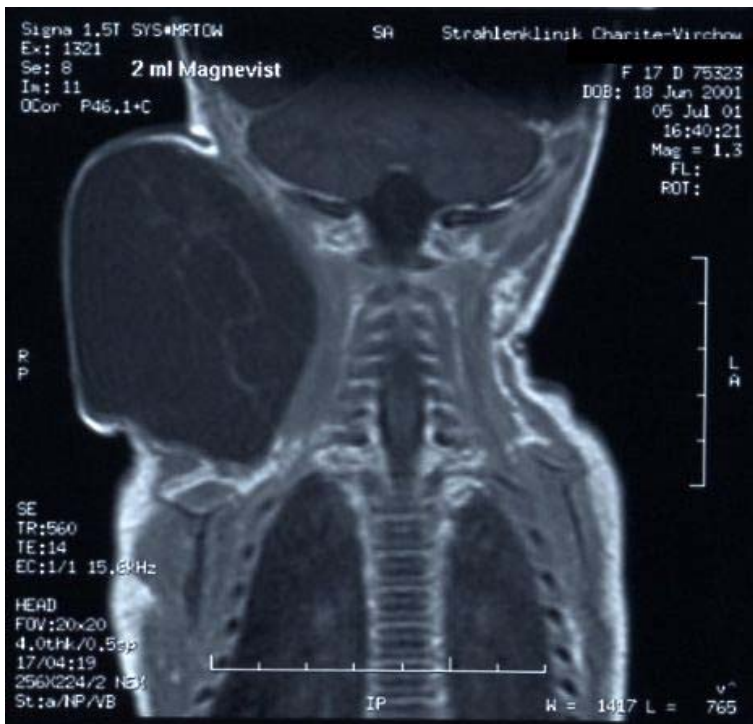
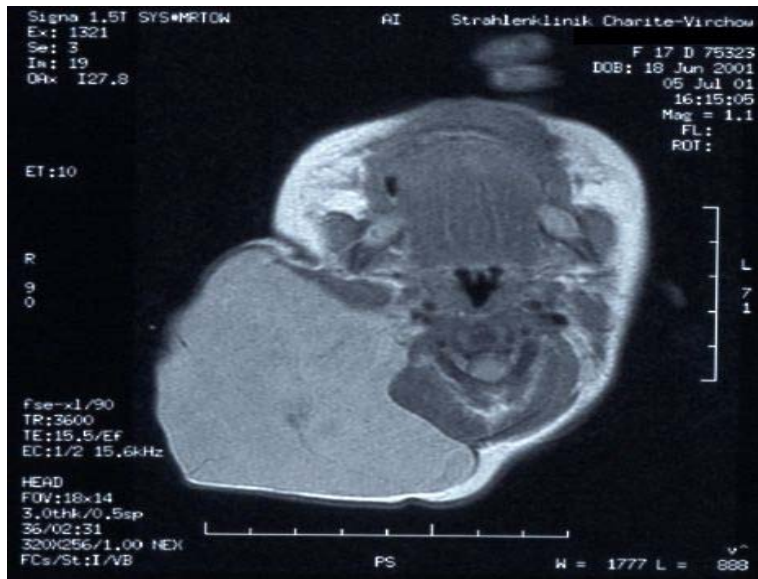
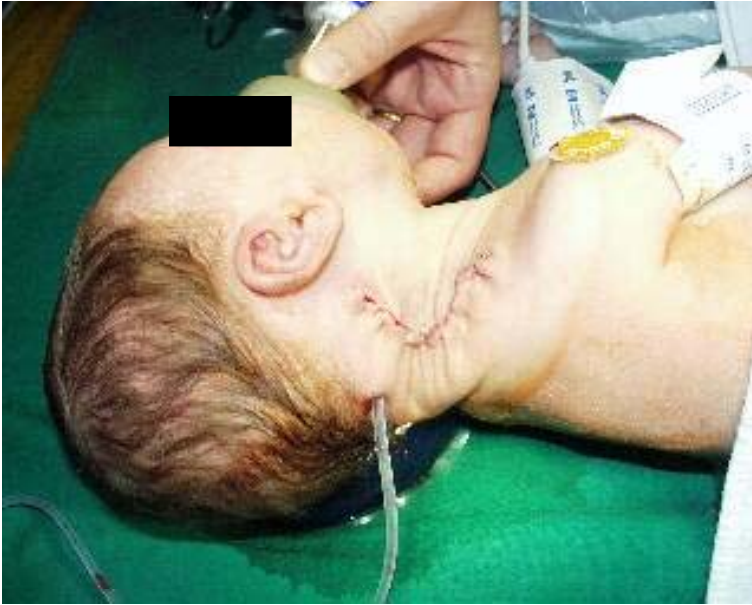Abbildung 4-10: Entsprechender MRT-Befund des Kopfes und des Halses (siehe Abbildung 4-9)



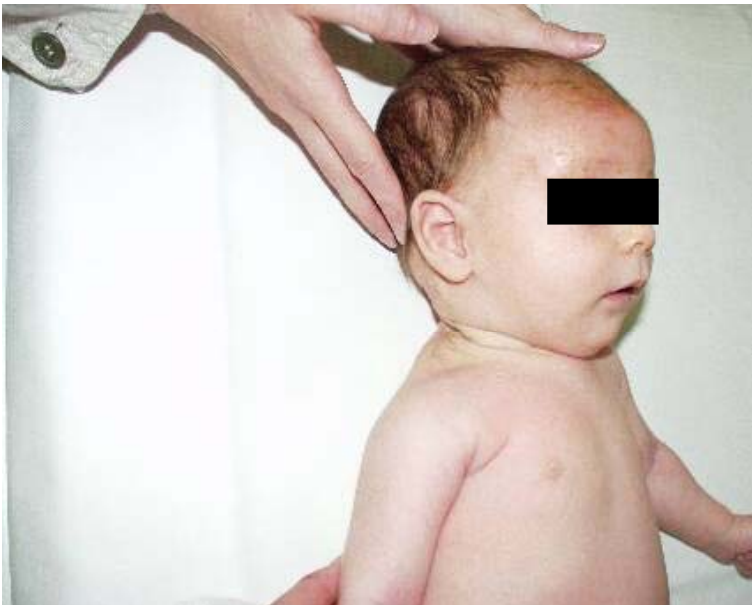**Abbildung 4-11: Entsprechender MRT-Befund des Kopfes und des Halses (siehe Abbildung 4-9)**



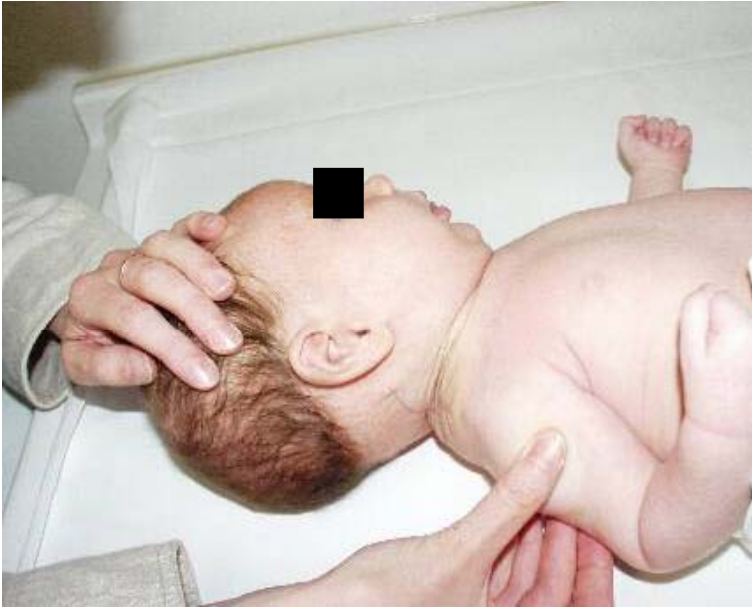**Abbildung 4-12: Lymphatische Malformation nach Exstirpation**



**Abbildung 4-13: Postoperativer Befund mit liegender Drainage**



**Abbildung 4-14: Rezidivfreier Befund bei der Nachuntersuchung (2 Monate postoperativ)**



**Abbildung 4-15: Rezidivfreier Befund bei der Nachuntersuchung (2 Monate postoperativ)**

## 4.2 Fallbeispiele aus dem kinderchirurgischen Patientenkollektiv

### 4.2.1 Fallbeispiel 1: weibliches Neugeborenes, geb. 06.05.1996, verstorben 18.06.1996

In der 26. Schwangerschaftswoche (SSW) wurde bei einer 34-jährigen Erstgebärenden (1-Gravida, 0-Para) im Rahmen der Pränatalen Diagnostik bei zuvor unkomplizierter und unauffälliger Schwangerschaft ein sonographisch auffälliger Befund erhoben. Bei dem weiblichen Fetus stellte sich im medianen Halsbereich eine halbmondförmige, um den Hals ziehende zystische und gekammerte Raumforderung dar, die bis in die obere Thoraxapertur reichte. Nach Befunderhebung wurde die Patientin mit der Verdachtsdiagnose eines fetalen Lymphangioma colli (DD: Ductus thyreoglossus-, oder Dermoidzyste, ektopes Schilddrüsen- oder Thymusgewebe, Teratom) zur weiteren Diagnostik in das Universitätsklinikum Charité überwiesen. Auch hier konnte in der Ultraschall-Feindiagnostik ein gekammerter und mobiler Weichteiltumor dargestellt werden, der sich ventral bis lateral im Bereich des Halses mit einer Ausdehnung von 7.0x3.5x4.5 cm erstreckte. Die zystische Raumforderung reichte beidseits bis an die Carotiden heran. Die Trachea des Feten erschien unauffällig, Zunge, Mandibula und regelrechte Schluckbewegungen konnten dargestellt werden. Das übrige Organscreening stellte sich einem Normalbefund entsprechend dar. Klinisch konnte nach der Ultraschallfeindiagnostik die Verdachtsdiagnose eines fetalen Lymphangioma colli bestätigt werden. Eine anschließend durchgeführte Amniozentese ergab einen unauffälligen Chromosomensatz.

Bei weiteren sonographischen Verlaufskontrollen zeigte sich keine Größenprogredienz des Hygroma colli. Hinsichtlich des Geburtsmodus bestanden aus kinderchirurgischer Sicht zunächst keine Einwände gegen den Versuch einer spontanen Geburt. Aufgrund des ausgeprägten Befundes wurde jedoch erwartet, dass unmittelbar nach der Geburt eine Intubation des Kindes notwendig sein würde.

Wegen eines vorzeitigen Fruchtblasensprungs in der 35. SSW, erfolgte die Geburt des Kindes durch eine geplante Sectio caesarea. Der Apgar-Score des Neugeborenen betrug 5/8/9.

Inspektorisch stellte sich im Bereich des Halses beidseits ein ausgeprägter Weichteiltumor dar, der von sehr weicher Konsistenz war. Der übrige Untersuchungsbefund des Kindes ergab keine weiteren Anomalien. Aufgrund einer nicht ausreichenden Spontanatmung erfolgte wenige Minuten nach der Geburt die Intubation des Kindes. Bei der Laryngoskopie ließen sich zystische Gewebsanteile im Bereich der Epiglottis und des Hypopharynx darstellen. Zur weiteren Überwachung wurde das Kind auf die neonatologische Intensivstation verlegt. Noch am Tag der Geburt erfolgte eine Magnetresonanztomographie (MRT) des Halses,

inklusive der Schädelbasis und des oberen Mediastinums sowie eine sonographische Untersuchung des Weichteiltumors. Hier stellte sich, wie bereits pränatal schon diagnostiziert, ein multipler zystischer Prozess dar. Im MRT zeigte sich ein ausgedehnter Tumor mit Einbeziehung des Gesichtsschädels und der Schädelbasis sowie der zervikalen Strukturen. Die Raumforderung umfasste die dort verlaufenden Nerven und Gefäße und umschiedete die Zunge, den Larynx und Pharynx sowie Ösophagus und Trachea. Zum Teil fand sich eine Infiltration der Zunge und des Larynx. Die Mandibula ließ sich nicht eindeutig abgrenzen und so wurde eine knöcherne Destruktion vermutet. Präzervikal und submental fand sich ein ausgeprägtes Tumorkissen und nach kaudal reichte die Raumforderung bis in das obere Mediastinum hinein. Eine zerebrale Beteiligung der Raumforderung konnte nicht nachgewiesen werden. Der übrige Organstatus des Kindes stellte sich im Rahmen von anschließenden Untersuchungen regelrecht dar und es konnten keine weiteren Fehlbildungen nachgewiesen werden.

Vier Tage nach der Geburt erfolgte eine ausgedehnte operative Resektion des Weichteiltumors, wobei erwartungsgemäß nicht die gesamte Raumforderung entfernt werden konnte. Die klinisch gestellte Diagnose eines Lymphangioms wurde während der Operation per Schnellschnitt bestätigt. Intraoperativ kam es zu einer Asystolie des Kindes, welche durch sofortige Reanimationsmaßnahmen behoben werden konnte.

Der postoperative Verlauf gestaltete sich durch eine ausgeprägte, sekundäre Wundheilung schwierig. Wenige Tage nach der Operation stellte sich klinisch ein frühes und ausgedehntes Lymphangiomrezidiv mit schnellem Wachstum ein, welches aufgrund der Sekundärheilung weder operativ noch mittels einer Lasertherapie behandelt werden konnte. Im weiteren traten bei der kleinen Patientin wiederholt generalisierte Krampfanfälle auf. In durchgeführten Schädelsonographien ließ sich jedoch kein pathologisches Korrelat finden. Bei klinischer Befundzunahme des Lymphangiomrezidivs erfolgte vier Tage nach der operativen Teilresektion der Malformation eine MRT-Verlaufskontrolle. Dem klinischen Befund entsprechend fand sich eine ausgeprägte Befundprogredienz des Lymphangioms mit z.T. destruierender Ausbreitung im Gesichtsschädel und in den Gesichtsteilen. Ein Vordringen in die mittlere Schädelgrube konnte jedoch nicht nachgewiesen werden. Dafür fand sich eine zunehmende Ausbreitung des Lymphangioms in die prä- und paravertebralen Halsweichteile mit Umscheidung der dortigen Gefäß- und Nervenbahnen. Weiterhin konnte eine deutliche Zunahme der Tumorausbreitung im oberen und mittleren Mediastinum mit fortgeschrittener Ummantelung der Trachea und des Ösophagus nachgewiesen werden. Nach kaudal reichte das Lymphangiom nun bis an den Arcus aortae heran. Lediglich das

vorbeschriebene submentale und präzervikale Tumorkissen zeigte eine resektionsbedingte Größenabnahme.

In interdisziplinärer Zusammenarbeit wurde im folgenden über die Notwendigkeit und die Erfolgsaussichten einer erneuten operativen Resektion sowie über die Möglichkeiten und Erfolgsaussichten einer zusätzlichen Therapie mit Cyclophosphamid diskutiert.

Es erfolgten intensive Gespräche mit den Eltern über die Prognose des Kindes und über weitere mögliche Therapiemaßnahmen. Diese wurden jedoch wiederholt und ausdrücklich von ihnen abgelehnt. In Übereinkunft mit den Eltern wurde 6 Wochen nach der Geburt des Kindes die Intensivtherapie beendet. Das Mädchen verstarb kurze Zeit später auf der neonatologischen Intensivstation.

Bei der postmortal durchgeführten Sektion des Kindes fanden sich außer dem bereits histopathologisch gesicherten Lymphangiom keine weiteren Fehlbildungen.

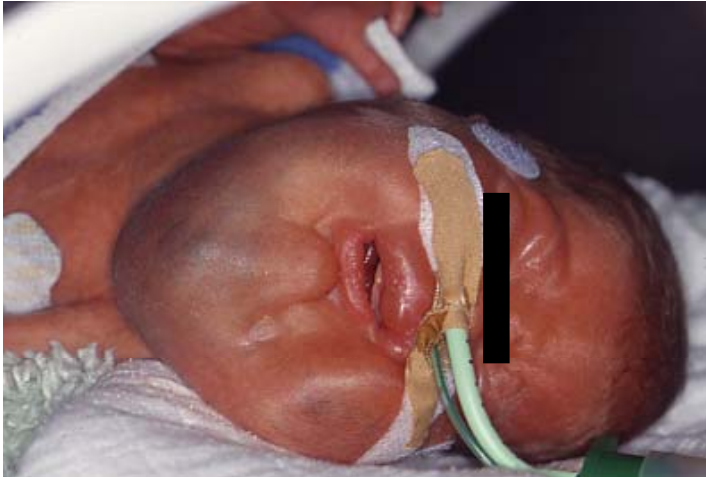

Abbildung 4-16: Weibliches Neugeborenes mit bilateralem Hygroma colli (Fallbeispiel 1). Das Kind wurde in der 35. SSW durch eine primäre Sectio caesarea entbunden.

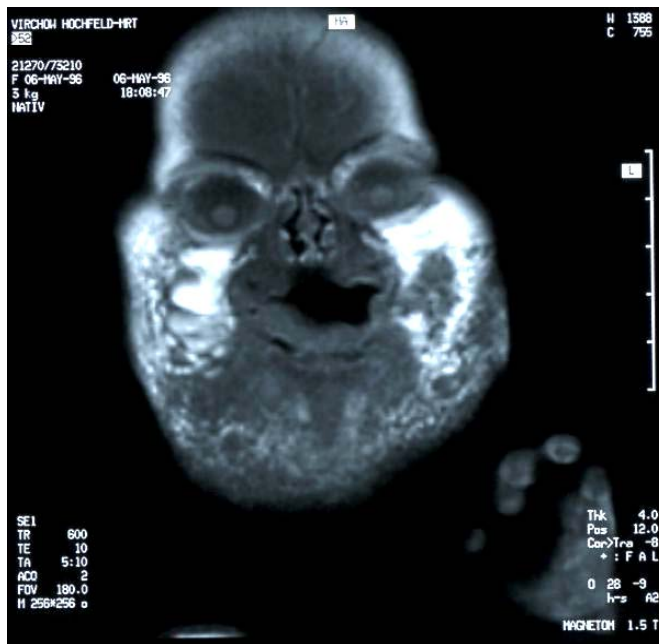

Abbildung 4-17: Entsprechende MRT-Aufnahme des Kopfes/Halses (Fallbeispiel 1).

#### 4.2.2 Fallbeispiel 2: männliches Kind, geb. 04.10.1999

Bei einer 27-jährigen Frau (Gravida 1, Para 0), wurde in der 30. Schwangerschaftswoche (SSW) bei bisher unauffälliger und komplikationsloser Schwangerschaft sonographisch eine Raumforderung im Bereich des fetalen Abdomen festgestellt. Die Patientin wurde zur pränatalen Feindiagnostik in das Universitätsklinikum Charité überwiesen. In der Ultraschallfeindiagnostik wurde bei dem männlichen Fetus eine unregelmäßig geformte polyzystische Raumforderung mit einem Ausmaß von 11x10x6 cm festgestellt. Der Tumor erstreckte sich von links retroperitoneal in den Bauchraum und verdrängte dabei die Nieren und den Magen nach rechts. Die Ausdehnung der Raumforderung reichte von der Milz bis ins kleine Becken. Klinisch wurde die Verdachtsdiagnose einer lymphatischen Malformation gestellt (DD: Teratom). Neben der zystischen Raumforderung fand sich noch eine Hydrocele testis links. Weitere Fehlbildungen konnten nicht dargestellt werden. Eine durchgeführte Amniozentese ergab einen unauffälligen Chromosomensatz.

Bei den sonographischen Verlaufskontrollen konnte während der 31.- 34. SSW ein Längenwachstum des zystischen Tumors auf 15 cm festgestellt werden. Die Nieren und der Magen stellten sich weiterhin unauffällig dar. Die folgenden Ultraschallkontrollen ergaben keine Größenprogredienz des Befundes und es wurde geplant, die Schwangerschaft bis zur 38. SSW fortzusetzen.

In der 38. SSW wurde das Kind durch eine primäre Sectio caesarea entbunden. Postnatal erreichte der Junge einen Apgar-Score von 8/7/8. Zunächst atmete das Kind spontan, im weiteren Verlauf wurde es jedoch zunehmend bradykard und entwickelte eine sekundäre Apnoe. Unter Maskenbeatmung setzte die Spontanatmung wieder ein und bei nachfolgender Sauerstoffgabe blieb der Zustand des Kindes stabil. Die pränatal diagnostizierte Raumforderung war deutlich sicht- und tastbar. Sie erstreckte sich dorsal vom linken Rippenbogen über die Flanke nach ventral bis in das linke Skrotum hinein. Eine Berührung der Malformation schien für das Neugeborene schmerzhaft zu sein. Das linke Bein war ödematös angeschwollen und es zeigte sich eine Umfangsdifferenz zwischen dem linken und dem rechten Oberschenkel. Der linke Fuß wies eine ausgeprägte Fehlstellung im Sinne eines Knick-Hackenfuß mit Vorfußadduktion auf.

Zur weiteren Überwachung wurde der Junge auf die neonatologische Intensivstation verlegt und erhielt zur Atmungsunterstützung Nasen-CPAP. Nach Aufnahme des Kindes auf der Intensivstation erfolgte eine Röntgenaufnahme des Thorax und des Abdomen. Diese ergaben den Befund einer äußerst großen, ausladenden Raumforderung im linken Unter- und

Mittelbauch mit einer Verdrängung sämtlicher Darmschlingen nach rechts sowie einer Mediastinalverschiebung zur rechten Seite.

Bei der Echokardiographie des Kindes wurde ein offenes Foramen ovale mit einem hämodynamisch nicht relevanten Links-Rechts-Shunt diagnostiziert. Die übrigen Untersuchungsbefunde des Jungen stellten sich den Normalbefunden entsprechend dar. Im Hinblick auf eine operative Resektion der Raumforderung erfolgte ein Tag nach der Entbindung eine Magnetresonanztomographie (MRT) des Abdomens, um die Ausdehnung der Fehlbildung genau beurteilen zu können. Im MRT ergab sich ein von links beginnendes retroperitoneales Wachstum der Malformation, welches von dorsal die unteren Rippenanteile auseinanderdrängte. Die Interkostalräume erschienen extrem geweitet. Die Psoasmuskulatur ließ sich auf der linken Seite nicht abgrenzen, während die linke Rückenmuskulatur kleinzystisch durchsetzt wurde. Die Raumforderung, die sich im gesamten Bauchraum multizystisch nachweisen ließ, infiltrierte die gesamte Bauchwand und verdrängte links stärker als rechts die abdominellen Organe und Gefäße. Es stellte sich eine Verlagerung der linken Niere auf die Gegenseite, sowie eine nach median verschobene Milz dar. Der Magen war nach vorn verlagert, während der gesamte Darm nach kaudal zu liegen kam. Die Aorta und die Vena cava waren in ihrem Verlauf nach rechts verlagert und eine intraspinale Ausbreitung der Malformation ließ sich nicht mit Sicherheit ausschließen. Die Signalintensität und Ausdehnung der Raumforderung, sowie der multizystische Aspekt sprachen im MRT-Befund am ehesten für die Diagnose eines Lymphangioms und gegen die differentialdiagnostische Verdachtsdiagnose eines Teratoms.

Drei Tage nach der Geburt erfolgte eine operative Resektion der Raumforderung, die wie erwartet bei der Ausdehnung des Befundes nur subtotal erfolgen konnte. Durch einen intraoperativen Schnellschnitt wurde die klinische Diagnose eines Lymphangioms bestätigt. Die lageverdrängten Organe wie linke Niere, Milz und Darm wurden nach Entlastung des Bauchraumes durch größtmögliche Resektion der zystischen Malformation wieder in ihre orthotope Lage gebracht. Der postoperative Verlauf gestaltete sich unauffällig. Die intraoperativ gelegten Drainagen konnten am dritten postoperativen Tag gezogen werden. Am achten postoperativen Tag kam es zur progressiven Größenentwicklung einer Schwellung in der linken Flanke die bis in das Skrotum hineinreichte. Ferner fand sich eine Inguinalhernie links die gut reponierbar war. Bei weiterer Größenzunahme der Schwellung erfolgten mehrere Sonographiekontrollen und eine MRT-Untersuchung. In dieser fand sich, verglichen mit dem präoperativen MRT-Befund, eine Regredienz der Fehlbildung. Die Malformation besaß nun eine Ausdehnung von etwa 12x9x4 cm und war weiterhin auf der linken Seite stärker

ausgeprägt als auf der rechten Seite. Wie bereits in den Vorbefunden dargestellt erstreckte sich die multizystische Raumforderung vom Retroperitoneum beginnend nach ventral in den Ober- und Mittelbauch. Dort umgab sie die umliegenden Organe und Gefäße. Nach kaudal reichte die lymphatische Fehlbildung auf der linken Seite bis in die Inguinalhernie hinein. Die Verlagerung der Organe war im Vergleich zum Vorbefund weniger ausgeprägt, jedoch lag die linke Niere nicht vollständig in orthotoper Position. Die zystischen Hohlräume wiesen Durchmesser von 1 bis 4 cm auf.

Bei Größenzunahme der Inguinalhernie links, erfolgte 4 Wochen nach der Geburt des Kindes eine Herniotomie. Intraoperativ zeigte sich ein mit Zysten behafteter Bruchsack. Die Zysten wurden teilweise abgetragen und drainiert. Der postoperative Verlauf gestaltete sich auch dieses Mal komplikationslos, so dass der Junge 14 Tage später in die häusliche Pflege entlassen werden konnte.

Es folgten im Abstand von drei Monaten regelmäßige Sonographie - und MRT-Verlaufskontrollen. In diesen zeigte sich im Vergleich zu den Voruntersuchungen ein zunächst konstanter Befund des ausgeprägten abdominellen Lymphangioms. Klinisch war der kleine Patient beschwerdefrei. Im Juni 2000 bemerkten die Eltern des Kindes eine zunehmende Umfangsdifferenz des linken Oberschenkels sowie eine Beinlängendifferenz (linkes > rechtes Bein). Die statomotorische Entwicklung des Jungen war der Norm entsprechend und nicht verzögert. Bei beginnender Elephantiasis des linken Beines wurde eine Lymphdrainagetherapie eingeleitet. In einer MRT-Kontrolle im Juni 2000 fand sich als Neubefund eine zystische Läsion in der Leber mit einem maximalen Durchmesser von 5 mm. Nachfolgende Verlaufuntersuchungen ergaben einen konstanten Befund der lymphatischen Malformationen. Somit bestand zunächst keine Notwendigkeit einer operativen Intervention. In einer MRT-Verlaufskontrolluntersuchung vom Mai 2002 ergab sich ein Befundwandel. Während sich die lymphatische Raumforderung im rechten Abdomen weitgehend zurückgebildet hatte, fand sich links retroperitoneal eine Größenprogredienz der Malformation mit starker Verdrängung der linken Niere nach ventro-lateral. Eine erneute MRT-Kontrolle im Oktober 2002 ergab im Vergleich zur Voruntersuchung vom Mai einen konstanten Befund, so dass weiterhin keine Notwendigkeit einer chirurgischen Intervention bestand.

Bisher entwickelte sich das Kind verglichen mit seinen Altersgenossen gut und ist klinisch völlig beschwerdefrei. Der Junge ist ein fröhliches, aufgewecktes und interessiertes Kind. Er besucht derzeit einen Integrationskindergarten und ist körperlich sehr aktiv.

Aufgrund des weiterhin sehr ausgeprägten Lymphangiombefundes mit der Gefahr einer

Verdrängung lebensnotwendiger Organe und Gefäße, wird sich auf lange Sicht eine erneute Operation des Kindes nicht umgehen lassen. Unterstützend ist eine mögliche medikamentöse Intervention mit OK-432 angedacht.

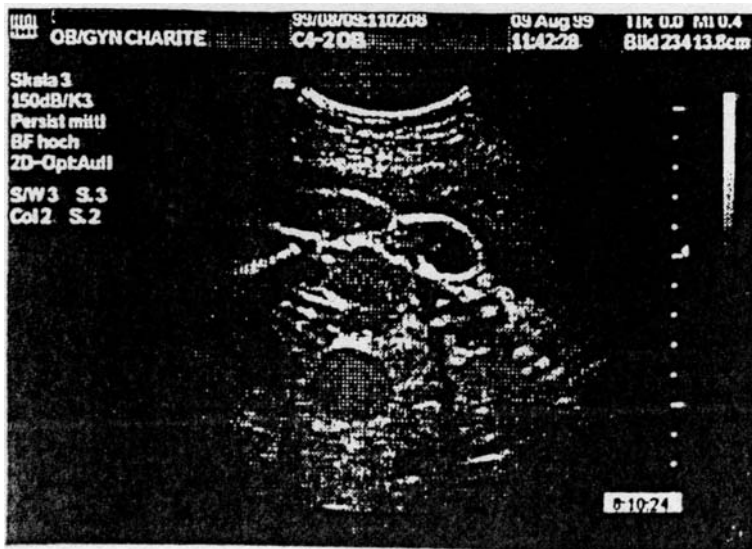


Abbildung 4-18: Fetales Sonogramm des Kindes aus Fallbeispiel 2 mit Darstellung der zystischen Malformationen im Abdomen (36. SSW)

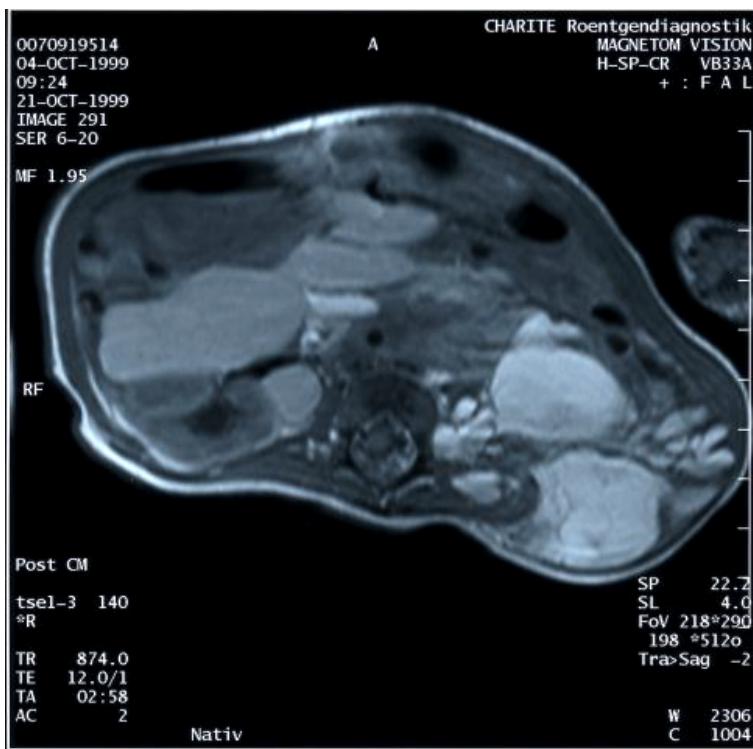

Abbildung 4-19: MRT-Befund des Jungen im Alter von 3 Lebenswochen (Fallbeispiel 2)

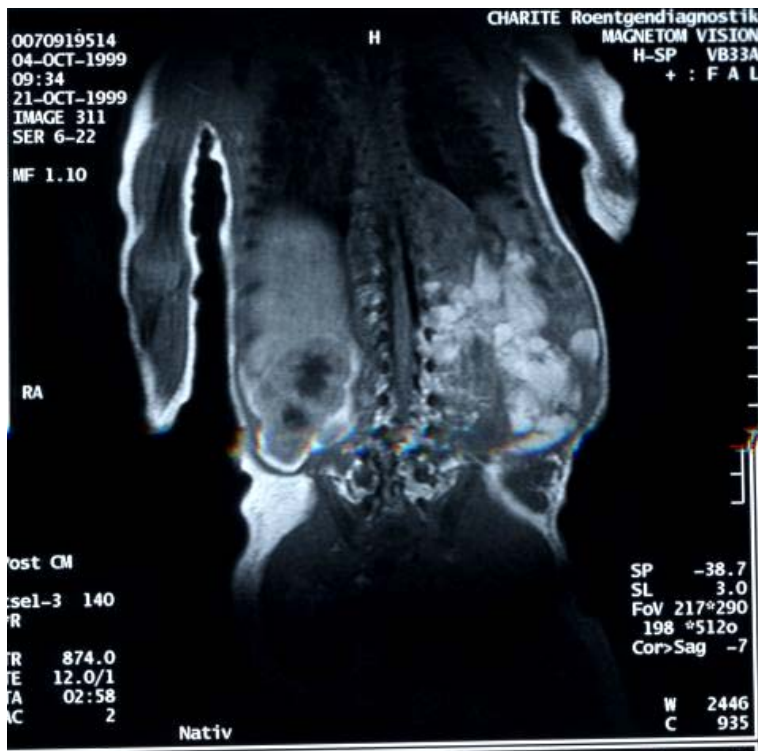

Abbildung 4-20: MRT-Befund des Jungen im Alter von 3 Lebenswochen (Fallbeispiel 2)

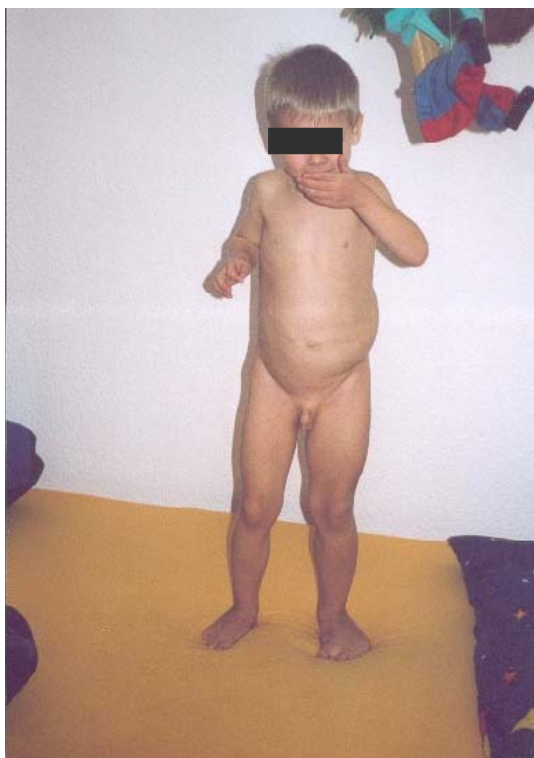
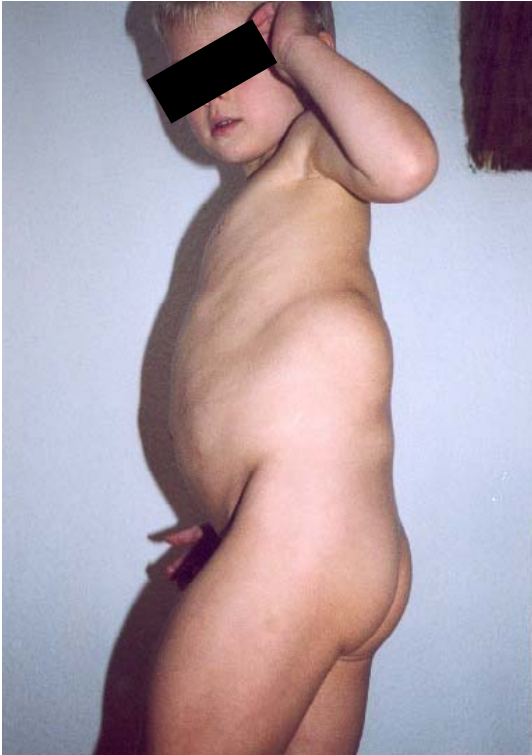
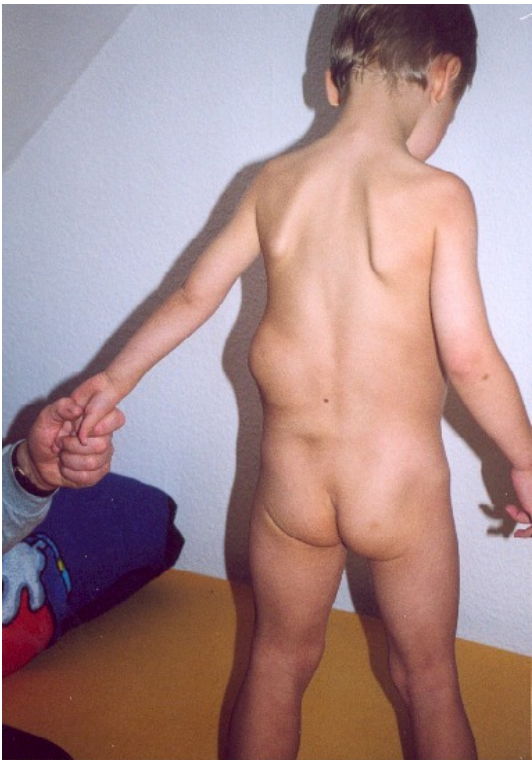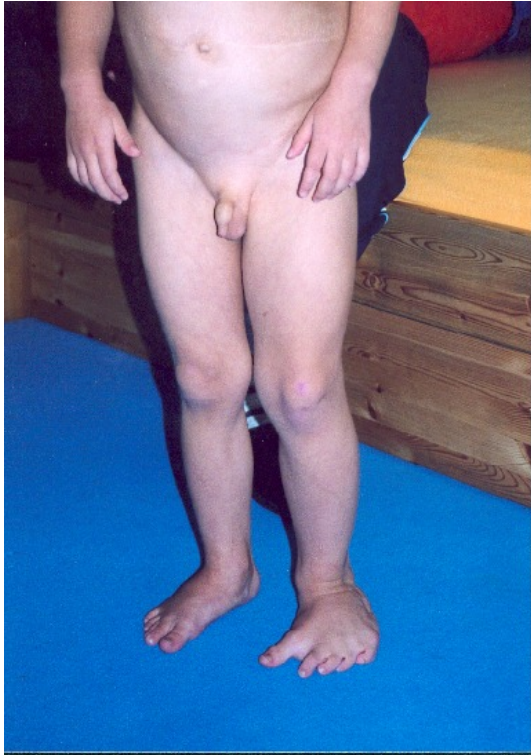Abbildung 4-21: Der Junge (Fallbeispiel 2) im Alter von 3 Jahren mit Restbefunden der lymphatischen Malformation links im Bereich des Abdomens und der Flanke (postoperativer Befund).



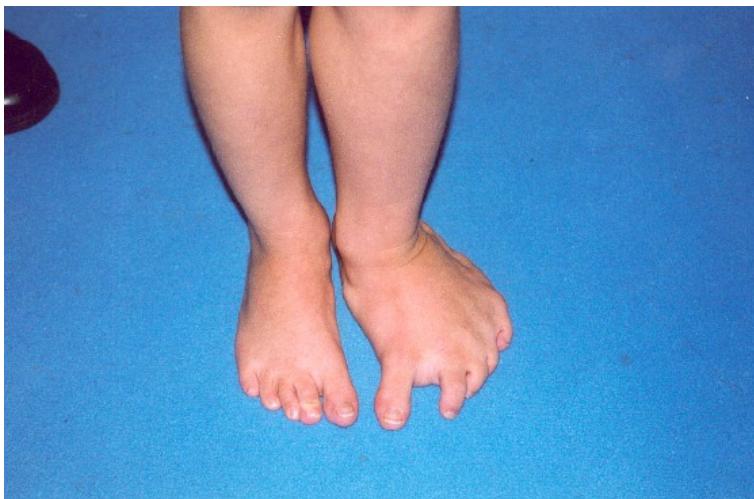**Abbildung 4-22: Lymphatische Malformation im Bereich des Abdomens und der Flanke des Jungen aus Fallbeispiel 2 in seitlicher Aufnahme.**



**Abbildung 4-23: Lymphatische Malformation im Bereich der Flanke des Jungen (Fallbeispiel 2).**



**Abbildung 4-24: Lymphatische Malformation im Bereich des Beines mit Fußfehlbildung (Fallbeispiel 2)**

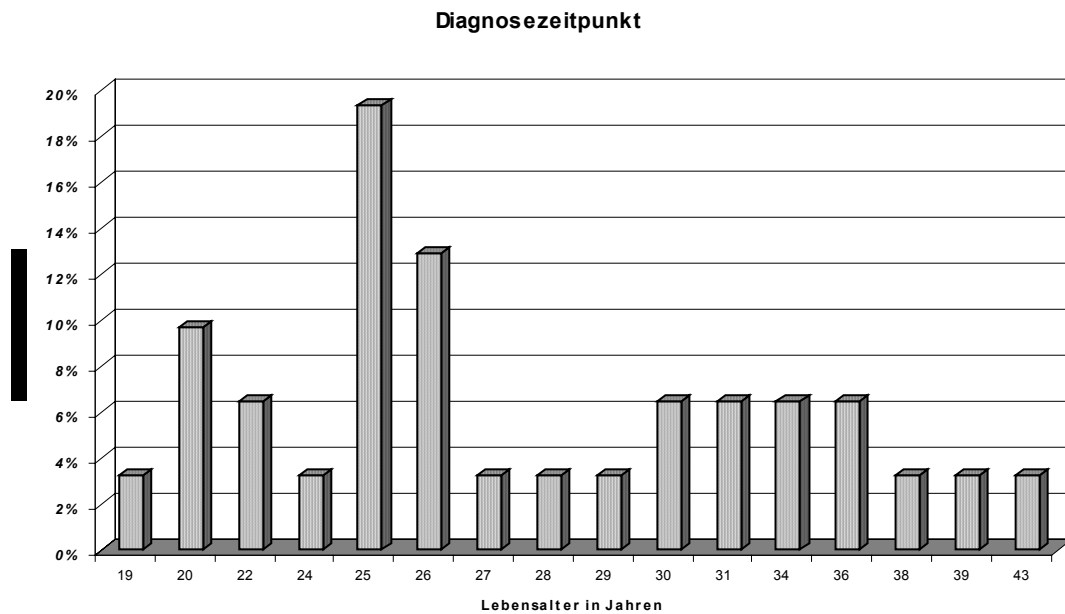


**Abbildung 4-25 Nahaufnahme der Fußfehlbildung des Jungen (Fallbeispiel 2)**

### 4.3 Analyse des Patientenkollektivs der Pränatalen Diagnostik

#### 4.3.1 Maternale Altersverteilung zum Zeitpunkt der Diagnose

Das Alter der 31 schwangeren Frauen bei Diagnosestellung des fetalen Hygroma colli lag zwischen 19 und 43 Jahren. Das durchschnittliche Alter betrug 28 Jahre.



**Abbildung 4-26: Lebensalter der Schwangeren zum Zeitpunkt der Diagnose Anzahl der bisherigen Schwangerschaften und Geburten**

Tabelle 14 zeigt die Anzahl der bisherigen Schwangerschaften und Geburten im untersuchten Patientengut zum Zeitpunkt der Diagnose.

Es fand sich kein signifikanter Zusammenhang zwischen dem Auftreten eines fetalen Hygroma colli und der Anzahl der bisherigen Schwangerschaften und Geburten.

**Tabelle 14: Anzahl der bisherigen Schwangerschaften und Geburten bei 31 untersuchten Patientinnen (numerische Werte entsprechen der Anzahl der Patientinnen)**

	Para			
	Null	Eins	Zwei	Drei
Gravida				
Eins	8	0	0	0
Zwei	3	9	0	0
Drei	0	4	2	0
Vier	0	2	0	0
Fünf	0	1	1	1

#### **4.3.2 Familienanamnese**

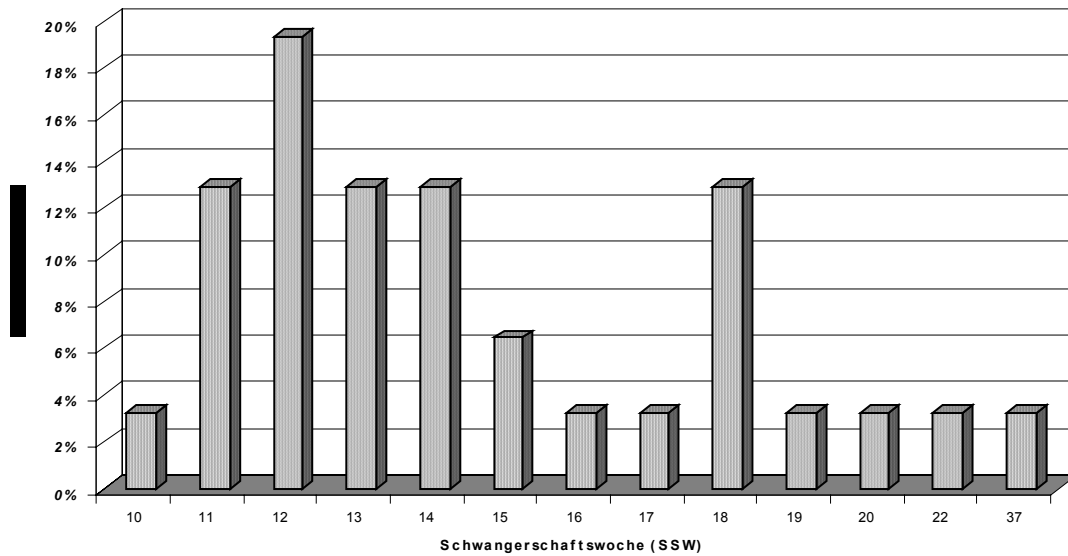
Die Eigen- sowie die Familienanamnese der Patientinnen war frei von schwerwiegenden oder genetischen Erkrankungen. Die vorhandenen Kinder der Patientinnen waren soweit erkennbar alle gesund.

#### **4.3.3 Diagnostik**

##### **4.3.3.1 Zeitpunkt der Erstdiagnose des fetalen Hygroma colli**

Die Diagnose einer Fehlbildung des Fetus wurde bei den Patientinnen im Rahmen der pränatalen Routineuntersuchungen gestellt. Die Befunde wurden zwischen der 10. und der 37. Schwangerschaftswoche (SSW) sonographisch erhoben. Im Durchschnitt (19 %) wurden die fetalen Nackenhygrome in der 12. SSW diagnostiziert.

**Diagnosezeitpunkt fetales Nackenhygrom**



**Abbildung 4-27: Diagnosezeitpunkt der fetalen Malformation**

#### **4.3.3.2 Größe und Septierungen der fetalen Hygroma colli**

Die Größe der fetalen Hygroma reichte von 3 mm bis 11.8 mm Durchmesser. Im Durchschnitt waren die Hygrome 5.8 mm groß.

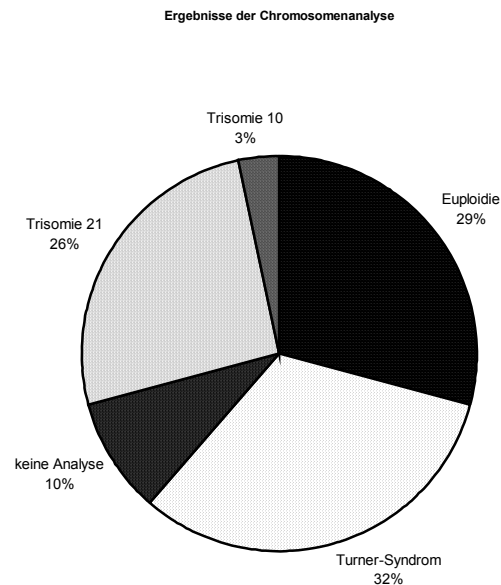
Fünfundvierzig Prozent (n=14) der diagnostizierten Nackenhygrome wiesen eine Septierung auf. Fünfundfünfzig Prozent (n=17) der Befunde waren nicht septiert.

Nach sonographischer Diagnosestellung der fetalen Malformation erfolgte bei 16 Patientinnen (52 %) eine Amniozentese. Bei 15 Patientinnen (48 %) wurde eine Chorionzottenbiopsie durchgeführt. Diese diagnostischen Eingriffe erfolgten zur Materialgewinnung für eine Chromosomenanalyse.

#### **4.3.3.3 Ergebnisse der Chromosomenanalyse, genetischer Befund, Größe und Septierungen der Hygroma colli**

Bei 9 (29 %) der untersuchten Feten mit sonographisch dargestelltem Hygroma colli ergab die Chromosomenanalyse einen unauffälligen, euploiden Befund. Zehn (32 %) der Feten wiesen eine gonosomale Monosomie (45,X0), entsprechend einem Ullrich-Turner-Syndrom auf. Bei 8 (26 %) der Feten wurde eine Trisomie 21 und bei einem (3 %) Fetus wurde eine Trisomie 10 festgestellt.

In 3 (10 %) Fällen war es nicht möglich eine Chromosomenanalyse durchzuführen, da kein ausreichendes Material zur zytogenetischen Bestimmung gewonnen werden konnte.



**Abbildung 4-28: Ergebnisse der fetalen Chromosomenanalyse (Angaben in Prozent)**

Im Anschluss erfolgte eine Auswertung der Ergebnisse der Chromosomenanalyse, im Vergleich mit der Größe der Hygroma colli und den Septierungen bzw. Nicht-Septierungen der Nackenhygrome im Hinblick auf ihre prozentuale Häufigkeit bezogen auf das untersuchte Patientengut (Tabelle 15-18).

**Tabelle 15: Beziehung zwischen Größe des fetalen Hygroma colli und der Häufigkeit von chromosomalen Aberrationen in unserem Patientenkollektiv**

Dicke	Euploidie	Aneuploidie	nicht ausreichendes Material zur genetischen Analyse	Summe
3 ≥ 5 mm	1 (3 %)	0	1 (3 %)	2 (7 %)
5 ≥ 7 mm	5 (16 %)	12 (39 %)	2 (7 %)	19 (61 %)
≥ 7 mm	3 (10 %)	7 (23 %)	0	10 (32 %)
<b>Gesamt</b>	<b>9 (29 %)</b>	<b>19 (62 %)</b>	<b>3 (10 %)</b>	<b>31 (100 %)</b>

**Tabelle 16: Aufteilung der Ergebnisse der Chromosomenanalyse nach Syndromen und den entsprechenden Dicke-Messungen der Nackenhygrome (n=28; in 3 Fällen konnte keine Chromosomenanalyse durchgeführt werden)**

Dicke	Turner Syndrom	Trisomie 21	Trisomie 10
5 ≥ 7 mm	6 (21 %)	6 (21 %)	1 (4 %)
≥ 7 mm	4 (14 %)	2 (7 %)	0

**Tabelle 17: Anzahl der im Sonogramm dargestellten septierten Hygroma colli und dem zugehörigen genetischen Befund (n=28; in 3 Fällen konnte keine Chromosomenanalyse durchgeführt werden)**

	septierte Hygrome mit Aneuploidie	septierte Hygrome mit Euploidie
Turner Syndrom	4 (14 %)	0
Trisomie 21	6 (21 %)	0
Trisomie 10	1 (4 %)	0
genetisch unauffälliger Befund	0	3 (11 %)
Gesamt	11 (39 %)	3 (11 %)

**Tabelle 18: Anzahl der im Sonogramm dargestellten nicht-septierten Hygroma colli und dem zugehörigen genetischen Befund (n=28; in 3 Fällen konnte keine Chromosomenanalyse durchgeführt werden)**

	nicht-septiertes Hygrom mit Aneuploidie	nicht-septiertes Hygrom mit Euploidie
Turner Syndrom	6 (21 %)	0
Trisomie 21	2 (7 %)	0
genetisch unauffälliger Befund	0	6 (21 %)
Gesamt	8 (29 %)	6 (21 %)

#### 4.3.3.4 Hydrops fetalis, Septierung der Hygroma colli und chromosomale Aberrationen

Bei 17 (55 %) der untersuchten Feten fand sich im Sonogramm neben dem Nackenhygrom ein nicht-immuner Hydrops fetalis.

Tabelle 19 zeigt die Anzahl der Feten und ihren jeweiligen Karyotyp.

**Tabelle 19: Anzahl der Hygroma colli bei gleichzeitig bestehendem Hydrops fetalis mit dazugehörigen genetischen Befund**

Turner Syndrom	Trisomie 21	Trisomie 10	Genetik unauffällig	nicht ausreichendes Material zur genetischen Bestimmung
6 (19 %)	5 (16 %)	1 (3 %)	3 (10 %)	2 (6 %)

Im Anschluss erfolgte eine weitere Analyse der erhobenen Daten. Es wurde bei den Feten, bei denen ein Hydrops fetalis vorlag, der sonographische Befund des Hygroma colli unterteilt in septiert und nicht-septiert. Ergänzend wurde der Befund der Chromosomenanalyse hinzugeordnet. (Tabelle 20)

**Tabelle 20: Anzahl der Feten mit Hydrops congenitus, sonographischer Darstellung der Hygroma colli und zytogenetischem Befund (Hc: Hygroma colli); \* in 3 Fällen konnte keine Chromosomenanalyse durchgeführt werden**

	Hydrops fetalis, Hc septiert (n=28)*	Hydrops fetalis, Hc nicht septiert (n=28)*	Hydrops fetalis, Hc septiert (n=31)	Hydrops fetalis, Hc nicht septiert (n=31)
Turner Syndrom	3 (11 %)	3 (11 %)	0	0
Trisomie 21	4 (14 %)	1 (4 %)	0	0
Trisomie 10	0	1 (4 %)	0	0
Genetik unauffällig	1 (4 %)	2 (7 %)	0	0
nicht ausreichendes Material zur genetischen Bestimmung	0	0	2 (7 %)	0
Gesamt	8 (29 %)	7 (25 %)	2 (7 %)	0

Tabelle 20 zeigt die Feten mit Hydrops fetalis (n=17) plus der zugehörigen Genetik und einer Unterteilung der Nackenhygrome in septiert und nicht-septiert. Insgesamt konnte bei 28 von 31 Feten eine Karyotypisierung durchgeführt werden. Von den 3 (3/31) Feten bei denen keine Chromosomenanalyse angefertigt werden konnte wiesen nur 2 Feten einen Hydrops congenitus auf.

#### **4.3.3.5 Die maternale Altersverteilung und das Auftreten fetaler Hygroma colli mit assoziierten Chromosomenaberrationen**

Bei 8 Schwangeren wurde eine fetale Trisomie 21 festgestellt. Das Durchschnittsalter betrug

31 Jahre. Die 10 Patientinnen, bei deren Feten ein Ullrich-Turner-Syndrom festgestellt wurde, waren im Durchschnitt 24 Jahre alt. Das mittlere Alter der 9 Schwangeren mit unauffälligem fetalen Chromosomenbefund betrug 27 Jahre. Das Alter der Patientin, bei deren Fetus eine Trisomie 10 nachgewiesen worden war, betrug 36 Jahre.

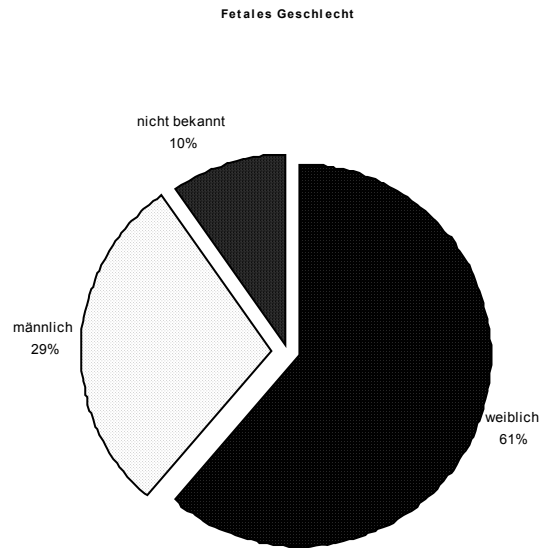
Tabelle 21 zeigt eine Gegenüberstellung des Alters der Schwangeren und der Ergebnisse der Chromosomenanalyse.

**Tabelle 21: Vergleich des maternalen Alters und der genetischen Ergebnisse bei fetalen Hygroma colli (n=28; in 3 Fällen konnte keine Chromosomenanalyse durchgeführt werden)**

Alter (Jahren)	Euploidie	Aneuploidie	Summe
< 25	2	5	7 (25 %)
25-29	5	7	12 (43 %)
30-34	1	4	5 (18 %)
≥ 35	1	3	4 (14 %)
<b>Gesamt</b>	<b>9 (32 %)</b>	<b>19 (68 %)</b>	

#### 4.3.4 Fetale Geschlechtsverteilung

Abbildung 4-29 gibt die Geschlechtsverteilung der Feten mit sonographisch dargestelltem Hygroma colli wieder.



**Abbildung 4-29: Fetale Geschlechtsverteilung (in Prozent)**

Eine detaillierte Aufschlüsselung des fetalen Geschlecht und den Befund der Chromosomenanalyse zeigt Tabelle 22.

**Tabelle 22: Geschlecht des Fetus und Chromosomenanalyse (die numerischen Angaben entsprechen der Anzahl der Fälle)**

Geschlecht	Turner Syndrom	Trisomie 21	Trisomie 10	unauffälliges Karyogramm
Weiblich	9	5	0	4
Männlich	0	3	1	6

Bei den Feten mit unauffälliger Chromosomenanalyse und sonographisch nachgewiesenem Hygroma colli waren mehr Jungen als Mädchen betroffen.

Von den Feten mit einer Trisomie 21 waren mehr Mädchen als Jungen betroffen.

Bei 3 der untersuchten Feten war es nicht möglich ein Karyogramm zu erstellen oder das Geschlecht zu bestimmen.

#### 4.3.5 Beendigung der Schwangerschaft

Nach sonographischer Diagnosestellung der fetalen Lymphangioma colli und Erhalt des

Befundes der Chromosomenanalyse erfolgte eine Fallvorstellung in der Pränatalkonferenz des Universtätsklinikums Charité, Campus Mitte. Das Gremium der Pränatalkonferenz setzt sich aus Gynäkologen, Neonatologen, Kinderchirurgen, Pränataldiagnostikern und Genetikern zusammen und findet wöchentlich statt.

Nach Erörterung der jeweiligen Fallkasuistik erfolgte ein ausführliches Aufklärungsgespräch der Pränataldiagnostiker mit der Schwangeren über die mögliche Prognose des Fötus und über etwaige Therapieoptionen. Die Aufklärungsgespräche fanden jeweils in Zusammenarbeit mit den Fachdisziplinen der Pränatalkonferenz statt. Im Anschluss an dieses Beratungsgespräch entschieden sich 27 (87 %) Frauen zu einer vorzeitigen Beendigung der Schwangerschaft im Sinne einer Interruptio.

Bei 5 (18 %) der terminierten Schwangerschaften lag ein fetales Hygroma colli ohne den Nachweis einer chromosomalen Aberration vor.

#### **4.3.6 Fortsetzung der Schwangerschaften und Sonographiekontrollen**

Vier (13 %) Schwangere entschieden sich gegen eine vorzeitige Schwangerschaftsbeendigung. Bei weiteren engmaschigen Sonographiekontrollen ergab sich folgender Befund (Tabelle 23):

**Tabelle 23: Sonographiekontrollen bei vollendeten Schwangerschaften mit nachweisbarem Hygroma colli und Angabe von zusätzlich vorhandenen Anomalien**

<b>Patientin</b>	<b>Zeitpunkt der Diagnosestellung</b>	<b>Chromosomenanalyse</b>	<b>Sonographie-Kontrolle</b>	<b>postnatale Fehlbildungen</b>
1	15. SSW	unauffällig	17. SSW Hygrom nachweisbar 20. und 26. SSW Hygrom nicht mehr nachweisbar	keine
2	12. SSW	unauffällig	15. SSW Hygrom nachweisbar, 23. und 28. SSW leichter Befundrückgang, jedoch noch nachweisbar	multiple Dymorphien, Ventrikel-septumdefekt
3	14. SSW	unauffällig	16. SSW, 20. und 29. SSW Hygrom nachweisbar	Anenzephalon, verdickte Nackenregion
4	37. SSW	unauffällig	38. SSW Hygrom nach wie vor nachweisbar	Lymphangioma colli

Bei dem Fetus von Patientin 1 (Tabelle 23) war in den Sonographiekontrollen kein Halshygrom mehr nachweisbar. Bei den Feten der 3 übrigen Patientinnen (Tabelle 23) waren die Lymphangioma colli weiterhin nachweisbar. Zusätzlich konnten bei 2 dieser Feten postnatal weitere Fehlbildungen nachgewiesen werden (Tabelle 23).

#### **4.3.7 Geburt**

Vier (13 %) der Kinder mit pränatal diagnostiziertem Hygroma colli wurden geboren. Die Entbindung der Kinder erfolgte in allen Fällen spontan transvaginal. Eins der Kinder (Patientenfall 1/Tabelle 23) kam gesund ohne erkennbare Nachweise einer Fehlbildung zur Welt. Das in der 15. SSW diagnostizierte Nackenhygrom war in den

sonographischen Verlaufskontrollen nicht mehr nachweisbar gewesen.

In einem der Fälle (Patientenfall 2/Tabelle 23) fand sich unter den schwangerschaftsbegleitenden Ultraschallkontrollen ein leichter Befundrückgang des Hygroma colli. Bei Geburt des Kindes wurden multiple Dismorphien (kurzer, verdickter Hals; Fehlbildungen an den Fingern; Anomalien im Gesichtsbereich; Ventrikelseptumdefekt) entdeckt, die keinem genetischen Syndrom zugeordnet werden konnten.

Ein in der 14. SSW diagnostiziertes Hygroma colli war bei einem der Kinder (Patientenfall 3/Tabelle 23) auch in den sonographischen Verlaufskontrollen weiterhin darstellbar gewesen.

Das Kind war bei der Geburt anenzephal und zeigte postnatal eine verdickte Nackenregion.

Eines der fetalen Nackenhygrome (Patientenfall 4/Tabelle 23) wurde erst in der 37. SSW diagnostiziert. Postnatal zeigte sich bei dem Kind im Bereich des Halses eine unilaterale Malformation im Sinne eines Lymphangioma colli.

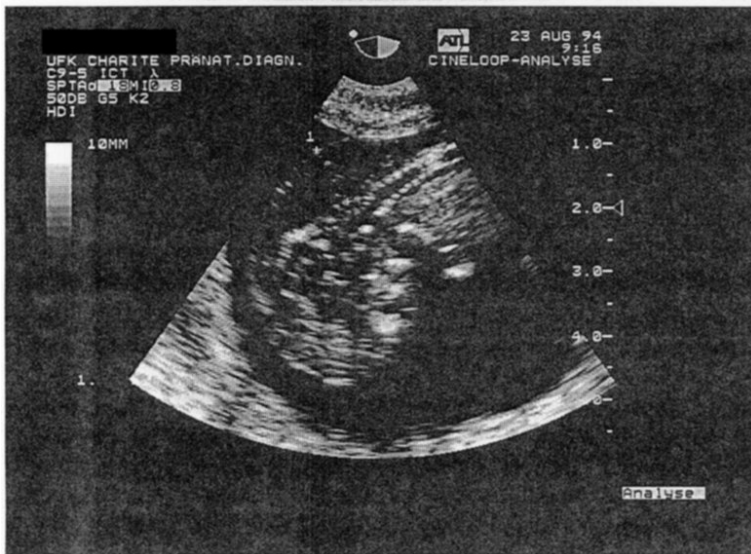


Abbildung 4-30: Fetales Hygroma colli in der 12. SSW von 10 mm Größe, welches bis in den thorakalen Bereich hineinreichte. Die Chromosomenanalyse ergab einen euploiden Befund.

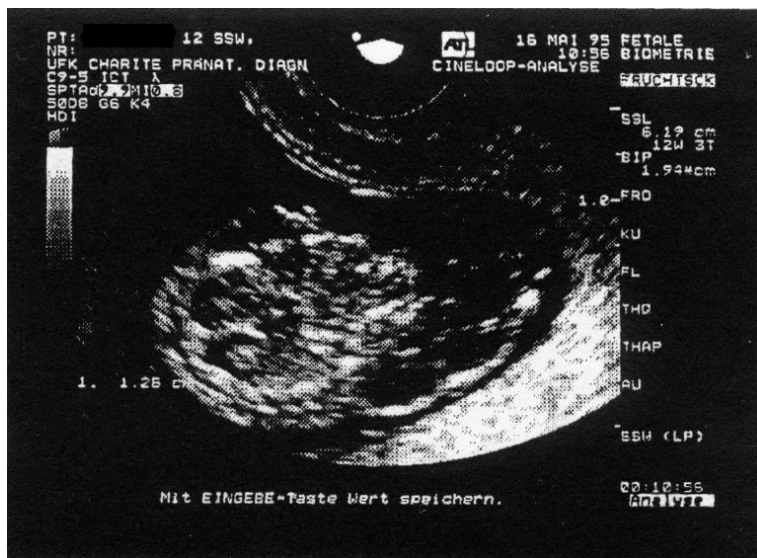


Abbildung 4-31: Fetales Hygroma colli, welches bis zum Steiß des Kindes reichte. Erstdiagnose in der 12. SSW. Die Chromosomenanalyse ergab eine Trisomie 21.

## **5 Diskussion**

### **5.1 Kinderchirurgisches Patientengut**

#### **5.1.1 Geschlechtsverteilung, Vererbung und maligne Entartung von Lymphangiomen**

Lymphangiome sind angeborene Malformationen des Lymphgefäßsystems. Die Anlage für diese Fehlbildung wird weder vererbt noch haben Lymphangiome die Tendenz maligne zu entarten. Lymphangiome treten bei beiden Geschlechtern gleich häufig auf und zeigen keine Geschlechtsspezifität [3; 33; 48; 74; 75; 114; 144].

In der vorliegenden Studie waren in dem untersuchten Patientenkollektiv mehr Jungen als Mädchen von einer lymphatischen Malformation betroffen. Somit konnten wir bei der Geschlechtsverteilung ein anderes Ergebnis finden als viele Autoren in der Literatur [3; 33; 48; 74; 75; 114; 144].

Gründe für das Überwiegen des männlichen Geschlechts in unserem Patientengut konnten nicht gefunden werden.

Die Familienanamnese aller Kinder war frei von schwerwiegenden Erkrankungen. Zuvor waren in den Familien noch keine lymphatischen Fehlbildungen aufgetreten und vorhandene Geschwisterkinder waren soweit erkennbar alle gesund. Bei keinem der Kinder war im Erfassungszeitraum eine maligne Entartung der Malformation aufgetreten. Diese Resultate der Studie stimmen mit den Ergebnissen in der Literatur überein [3; 48; 52; 74].

#### **5.1.2 Altersverteilung zum Zeitpunkt der Diagnose**

Lymphangiome können, wie Mulliken, Trauffer und Twinning beschreiben, bereits pränatal mit Hilfe der Sonographie diagnostiziert werden [74; 132; 133]. Im Durchschnitt werden 18 % der Lymphangiome im Kopf/Halsbereich, 10 % der Lymphangiome im abdominellen Bereich und 7.5 % der Lymphangiome im Bereich des Körperstamms vor der Geburt sonographisch diagnostiziert.

Der überwiegende Anteil der lymphatischen Fehlbildungen wird unmittelbar nach der Geburt bzw. im ersten Lebensjahr diagnostiziert. Gross beschrieb 1953, dass 50 - 65 % der Lymphangiome direkt nach der Geburt und 80 % im ersten Lebensjahr diagnostiziert werden [50]. Neunzig Prozent der Fehlbildungen, so Gross weiter, manifestierten sich bis zum Ende des zweiten Lebensjahres. Zu ähnlichen Ergebnissen kamen auch Williams in 1981, Schloss 1984, de Serres 1995 und Giguère in 2002 [47; 32; 114; 144].

Darüber hinaus können sich Lymphangiome, wenn auch selten, zu einem späteren Lebensalter ausbilden.

In der vorliegenden Studie wurden 28 % der Malformationen bereits pränatal sonographisch festgestellt. Siebzehn Prozent der diagnostizierten Befunde lagen im Kopf/Halsbereich und 11 % der Fehlbildungen befanden sich im Bereich des Körperstamms. Unsere Ergebnisse stimmen diesbezüglich mit denen in der Literatur überein [74; 132; 133].

Fünzig Prozent der Lymphangiome unserer Studie wurden bei Geburt diagnostiziert. Dieser Wert entspricht den Ergebnissen anderen Studien in der Literatur [32; 47; 50; 114; 144].

Siebzehn Prozent der Fehlbildungen unserer Patienten manifestierten sich bis zum Ende des zweiten Lebensjahres. Dieses Ergebnis einer Manifestation der lymphatischen Malformationen im ersten Lebensjahr lag mit 17 % unter den Angaben in der Literatur [32; 41; 50; 114]. Eine mögliche Ursache hierfür könnte sein, dass die in der Literatur erhobenen Zahlen auf längere Beobachtungszeiträume und somit größeren Fallzahlen basieren.

### **5.1.3 Lokalisation der lymphatischen Malformation**

Lymphangiome können an jeder Lokalisation des Körpers auftreten. Brock und Mulliken beschreiben eine deutliche Prädominanz für das Auftreten von Lymphangiomen im Kopf/Halsbereich [20; 74]. Zu gleichen Ergebnissen kommt Alqahtani 1999 in einer retrospektiven Studie über 186 Patienten, von denen 55 % an einem zystischen Hygroma colli litten und 34 % eine lymphatische Fehlbildung im Bereich des Kopfes aufwiesen [3].

Kennedy beschreibt in einer ebenfalls retrospektiven Studie aus dem Jahr 2001, dass 74 (62 %) Patienten von einer lymphatischen Malformation im Bereich des Kopfes oder Hals betroffen waren [61]. Als zweithäufigste Lokalisation der Lymphangiome werden die Extremitäten und der Körperstamm angegeben, gefolgt von lymphatischen Malformationen, die einzeln oder multifokal innere Organe betreffen. Am seltensten finden sich Lymphangiome im Bereich des Abdomens [33].

Im untersuchten Patientengut ließ sich ebenfalls eine Prädominanz bei der anatomischen Lokalisation der Lymphangiome feststellen. Bei 56 % der Patienten fand sich eine lymphatische Malformation im Kopf/Halsbereich. Von diesen Patienten wiesen 60 % ein Hygroma colli auf und 40 % litten an einer lymphatischen Malformation im Bereich des Gesichts. Die Extremitäten und der Körperstamm waren bei 33 % der Patienten von einer lymphatischen Fehlbildung betroffen und bei 11 % fand sich eine intraabdominelle Fehlbildung des Lymphsystems.

Diese Ergebnisse über die Lokalisation lymphatischer Malformationen stimmen mit den Angaben in den genannten Studien überein.

### **5.1.3.1 Kombiniertes Auftreten von lymphatischen Malformationen an unterschiedlichen Körperstellen**

Das kombinierte Auftreten von lymphatischen Fehlbildungen an unterschiedlichen Lokalisationen des Körpers wird in der Literatur von vielen Autoren genannt [3; 31; 52; 61; 74; 97]. Prozentuale Angaben über die Häufigkeit des kombinierten Auftretens der Malformation finden sich jedoch nur wenige.

Ravitch beschreibt, dass bei 2–3 % der lymphatischen Malformationen im Kopf/Halsbereich eine Beteiligung des oberen Mediastinums vorzufinden ist [97]. Hancock kam in seiner retrospektiven Studie über 193 Kinder mit lymphatischen Fehlbildungen zu gleichen Ergebnissen [52]. Zwei Prozent seiner Patienten mit Lymphangiomen im Kopf/Halsbereich wiesen auch lymphatische Fehlbildungen im Bereich des Mediastinums auf. Hancock beschrieb im weiteren bei 5 % seiner Patienten ein Auftreten von Hygroma colli in Kombination mit einer lymphatischen Fehlbildung im Bereich der Axilla und der Thoraxwand. Bei 4 % der Kinder fand Hancock ein multiples Auftreten von lymphatischen Malformationen. Alqahtani fand in seiner Studie über 186 Kinder mit Lymphangiomen bei 2 % der Patienten ein multiples Auftreten von lymphatischen Malformationen [3]. Bei 15 % der Kinder aus Alqahtanis Studie wurde eine lymphatische Fehlbildung, die sowohl den Rücken als auch die Flanke und das Bein betrafen, gefunden.

In unserer Studie fand sich bei 28 % der Patienten eine lymphatische Malformation, die nicht auf eine Körperregion allein begrenzt war.

Bei 1 % der Kinder mit einer lymphatischen Malformation im Kopf/Halsbereich, fand sich eine Ausdehnung der Fehlbildung bis in das obere Mediastinum hinein. Dieses Ergebnis liegt etwas unter den Angaben der oben genannten Studien [52; 97].

Bei einem weiteren Prozent der Patienten mit lymphatischer Fehlbildung im Kopf/Halsbereich, fand sich eine zusätzliche Ausdehnung der Malformation in die Axilla und die Thoraxwand. Dieses Ergebnis liegt ebenfalls unter den prozentualen Häufigkeitsangaben der Literatur [3; 52]. Ein möglicher Grund hierfür ist, dass die zitierten Studien ihre Daten auf dem Boden eines längeren Beobachtungszeitraumes erhoben haben.

Bei 6 % Prozent der Patienten fand sich eine multiple Lokalisation der lymphatischen Fehlbildung. Elf Prozent der Patienten wiesen eine lymphatische Fehlbildung im Bereich des

Rückens, der Flanke und des Beines auf. Beide Resultate ergeben keine komplette Übereinstimmung mit den Angaben in der Literatur [3; 52]. Mögliche Ursachen für ein Abweichen unserer Ergebnisse von denen in den publizierten Studien könnten zum einen die bereits oben erwähnten längeren Beobachtungszeiträume anderer Analysen sein. Zum anderen finden sich in der Literatur zwar zahlreiche Berichte über das kombinierte Auftreten von lymphatischen Malformationen an unterschiedlichen Körperstellen, jedoch sind prozentuale Angaben über ihre Häufigkeit eher die Ausnahme [33; 48; 74; 144]. Hier müssten weitere Studien erfolgen, um einen repräsentativen Vergleich über die Häufigkeit von kombinierten lymphatischen Fehlbildungen an verschiedenen Körperregionen erstellen zu können.

#### **5.1.4 Komplikationen und Beschwerden**

Komplikationen bedingt durch Lymphangiome sind vielfach. Die Art der jeweiligen Beschwerden sind in der Regel abhängig von der anatomischen Lokalisation der Malformation.

##### **5.1.4.1 Komplikationen bei Lymphangiomen im Kopf/Halsbereich**

Bei Fehlbildungen im Kopf/Halsbereich finden sich häufig Schluckbeschwerden und Probleme beim Füttern der Kinder. Oft sind diese durch eine enorale Beteiligung des Lymphangioms mit Makroglossie bedingt. Weitere Komplikationen bei lymphatischen Malformationen im Kopf/Halsbereich sind Atemwegsobstruktionen bis hin zu lebensbedrohlichen Dyspnoen. Ursachen sind in der Regel eine Kompression der Trachea und/oder Beteiligung der Epiglottis und supraglottischen Strukturen. Hancock beschreibt in seiner Studie über 193 Patienten, von denen 50 % eine lymphatische Fehlbildung im Kopf/Halsbereich aufwiesen, Komplikationen und Beschwerden mit einer Häufigkeit von 5 % [52]. Kennedy nennt in seiner Studie über 74 Patienten bei 62 % Lymphangiomlokalisierung im Kopf/Halsbereich eine Komplikationsrate von 15 % [61]. De Serres unterteilt in ihrer Studie über 56 Patienten mit lymphatischen Malformationen im Kopf/Halsbereich, die Fehlbildungen in ihre Lokalisation und Ausdehnung (uni- und/oder bilateral, supra- und/oder infrahyoidales Lymphangiom) [32]. Sie beobachtete bei insgesamt 20 % der Patienten oben beschriebene Komplikationen, die in unterschiedlicher Häufigkeit bei den einzelnen Lymphangiomlokalisationen auftraten (Tabelle 24).

**Tabelle 24: Komplikationen bei Lymphangiomen im Kopf/Halsbereich in der Studie von De Serres [32]**

<b>Lymphangiom-Lokalisation</b>	<b>unilateral supra-u. infrahyoidal</b>	<b>bilateral supra-u. infrahyoidal</b>
Patienten	27 %	11 %
Komplikationen	13 %	83 %

In unserer Studie fanden sich bei 56 % der Patienten Lymphangiome im Kopf/Halsbereich. Bei 28 % dieser Kinder traten Komplikationen wie Schluckbeschwerden und Atemwegsobstruktionen bis zu der Notwendigkeit einer Intubation auf. Nach Unterscheidung der anatomischen Lokalisation und Ausdehnung der Lymphangiome ergaben sich folgende Komplikationshäufigkeiten (Tabelle 25).

**Tabelle 25: Komplikationen bei Lymphangiomen im Kopf/Halsbereich in unserer Studie**

<b>Lymphangiomlokalisierung</b>	<b>unilateral supra-u. infrahyoidal</b>	<b>bilateral supra-u. infrahyoidal</b>
Patienten	28 %	6 %
Komplikationen	80 %	100 %

Im Vergleich mit der Literatur kamen wir in unserer Studie zu einer prozentual höheren Rate an Komplikationen bei den Lymphangiomen im Kopf/Halsbereich [32; 52; 61].

Möglicherweise lagen bei unseren Patienten ausgeprägtere Befunde der Malformationen vor, die konsekutiv zu mehr Beschwerden und Komplikationen führten. Zusammengefasst geben viele Autoren in der Literatur, de Serres bildet hier eine Ausnahme, nur die Anzahl der aufgetretenen Beschwerden und Komplikationen an, ohne den Grad der Ausprägung der lymphatischen Malformation mitzunenennen [3; 38; 52]. Somit ist ein Vergleich unserer Studienergebnisse mit denen in der Literatur schwierig.

#### **5.1.4.2 Komplikationen bei disseminierten Lymphangiomatosen**

In unserer Studie hatte 1 Patient (6 %) eine disseminierte Lymphangiomatose. Bei diesem Patienten fanden sich als Komplikation eine Lymphorrhoe in verschiedenen Körperregionen. In den Studien von Alqahtani und Hancock sowie in der Literatur werden bei disseminierten Lymphangiomatosen u.a. Komplikationen wie die einer Lymphorrhoe genannt, eine

prozentuale Angabe über die Häufigkeiten findet sich jedoch nicht [3; 33; 52; 74].

### **5.1.5 Nebendiagnosen**

In unserer Studie traten bei 22 % der Patienten Nebendiagnosen auf. Es fanden sich sowohl Fehlbildungen an den Organen (Niere, Herz) und Extremitäten, als auch andere Gefäßmissbildungen wie Hämangiome. Mulliken beschreibt in seinem Buch über angeborene Gefäßmissbildungen, dass vereinzelt und nur in seltenen Fällen Lymphangiome und Hämangiome kombiniert bei einem Patienten auftreten können [74]. Weiter konnten im Rahmen der Literaturrecherche keine Studien über aufgetretene Nebendiagnosen bei Patienten mit lymphatischen Malformationen gefunden werden. Um die Häufigkeit und Art der Nebendiagnosen bei Patienten mit lymphatischen Fehlbildungen bestimmen zu können, müssten weitere Studien erfolgen.

### **5.1.6 Zeitpunkt des Therapiebeginns**

Zum Zeitpunkt des Therapiebeginns sind sich nahezu alle Autoren in der aktuellen Literatur einig [3; 32; 41; 47; 62]. Zum einen sollte die Therapie so früh wie möglich erfolgen, um Komplikationen, die die Kinder in ihrer weiteren Entwicklung (z.B. Kompression wichtiger Nerven- und Gefäßstrukturen) beeinträchtigen könnten, zu vermeiden. Zum anderen sollte der Beginn einer umfangreichen Diagnostik und Therapie gerade bei Neugeborenen und Säuglingen – insofern es klinisch vertretbar ist - so spät wie möglich erfolgen, damit die Kinder diese physisch besser bewältigen können.

### **5.1.7 Therapieoptionen und Rezidive**

In der Behandlung von lymphatischen Malformationen gibt es verschiedene therapeutische Optionen. Neben einer konservativen, abwartenden Behandlung („Therapie des wait and see“), ist die chirurgische Resektion der Lymphangiome nach wie vor die Therapie der ersten Wahl [32; 38; 41; 52; 74; 102]. In den letzten Jahren haben jedoch Sklerosierungsagentien wie z.B. das OK-432 eine zunehmende Bedeutung in der Therapie der lymphatischen Fehlbildungen gewonnen. Weitere Therapieoptionen sind eine Lasertherapie, eine Pharmakotherapie und physiotherapeutische Maßnahmen wie z.B. eine Lymphdrainagetherapie.

### 5.1.7.1 Therapie des abwartenden Verhaltens

Die Möglichkeit einer spontanen Regression der lymphatischen Malformation wird in der Literatur kontrovers diskutiert. Viele Autoren sind der Auffassung, dass sich Lymphangiome nie vollkommen zurückbilden und empfehlen aus diesem Grund nach Diagnosestellung der Erkrankung eine sofortige, in der Regel chirurgische, Intervention [17; 20; 24; 48; 110].

Andere Autoren nennen in ihren Studien die Möglichkeit einer spontanen Regression und befürworten so eine beobachtende Therapie [47; 61; 114; 144].

Emery nennt in seiner Studie über 37 Patienten mit lymphatischen Malformationen im Kopf/Halsbereich eine spontane Regressionsrate der Fehlbildung von 15 % während eines durchschnittlichen Beobachtungszeitraumes von 6 Jahren [38]. Hancock kam in seiner Publikation über 193 Patienten mit lymphatischen Malformationen lediglich zu einer spontanen Rückbildungsrate der Fehlbildung von unter 1 % während eines Beobachtungszeitraumes von 10 Jahren [52]. Ein ähnlich niedriges Ergebnis verzeichnete Alqahtani in seiner Studie über 186 Patienten bei einem durchschnittlichen Betreuungszeitraum der Patienten von 3 Jahren [3]. Kennedy beobachtete in seiner Studie über 74 Patienten mit lymphatischen Fehlbildungen in einem durchschnittlichen Beobachtungszeitraum von 9 Jahren eine spontane Regressionsrate von 11 % [61].

In unserer Studie erfolgte bei 33 % der Patienten zunächst ein abwartendes Verhalten als erste Therapieform, bevor die Kinder weiter operativ und/oder medikamentös behandelt wurden.

Bei keinem unserer Patienten wurde eine ausschließliche Therapie des „wait and see“ angewandt. Die durchschnittliche Beobachtungsdauer war 9 Monate. In dieser Zeit war es bei keinem der Kinder zu einer spontanen Regression der Malformation gekommen.

Bei allen Patienten die initial eine beobachtende Therapie erhielten erfolgte eine enge Kontrolle des gesundheitlichen Zustandes der Patienten. Die Eltern waren eingehend darüber informiert worden ihre Kinder sorgfältig zu beobachten, um rechtzeitig ernsthafte Komplikationen erkennen zu können.

In der Literatur wird als entscheidender Vorteil des abwartenden Verhaltens für eine Initialtherapie beschrieben, dass gerade bei Umscheidung wichtiger Gefäß- und Nervenstrukturen diese mit zunehmendem Wachstum der Säuglinge und Kleinkinder besser darstellbar sind. Bei einer chirurgischen Resektion kann so das Risiko einer akzidentellen Verletzung dieser Strukturen minimiert werden [3; 47; 114] Zu gleichen Ergebnissen konnten wir auch in unserer Studie kommen.

### 5.1.7.2 Operative Therapie

Viele Autoren sind sich einig darüber, dass eine operative Resektion von lymphatischen Malformationen die Therapie der ersten Wahl ist [3; 32; 38; 41; 52; 74; 76; 102]. Das Ziel einer chirurgischen Intervention ist die komplette Resektion des Lymphangioms. Durch die Tendenz der Lymphangiome, umgebende Strukturen zu infiltrieren und wichtige Gefäß- und Nervenbahnen zu umschneiden, bleibt dieses Ziel häufig unerreicht. Da lymphatische Fehlbildungen nicht die Tendenz zur malignen Entartung besitzen, sollten bedeutende Gefäß- und Nervenstrukturen bei einer Resektion unbedingt geschont werden, auch wenn hieraus nur die Möglichkeit einer Teilresektion der Malformation entsteht.

Rezidive nach einer operativen Resektion sind häufig. In der Literatur finden sich Angaben über eine 0 %-27 % Rezidivrate nach makroskopischer Resektion in toto und eine 50 %-100 % Rezidivrate nach chirurgischer Teilresektion [20; 38; 47; 52; 60; 62; 102].

In den unserer Studie ähnlich aufgebauten Publikationen von Alqahtani und Hancock werden folgende Rezidivraten angegeben: Alqahtani nennt in seiner Studie über 186 Patienten eine 17 % Rezidivrate nach erfolgter Totalresektion der lymphatischen Malformation [3]. Insgesamt konnte bei 77 % seiner Patienten eine makroskopische Resektion in toto des Befundes erfolgen. Bei 5 % der Patienten war nur eine Teilresektion möglich. Hier lag die Rezidivrate bei 40 %.

In der Studie von Hancock über 193 Patienten erfolgte bei 77 % des Patientenguts eine komplette Resektion der Malformation [52]. Hier lag die Rezidivrate bei 19 %. Bei 21 % der Patienten war nur eine Teilresektion der Fehlbildung möglich. Hier fand sich eine Rezidivrate von 53 %.

In unserer Studie erfolgte bei 67 % der Patienten eine chirurgische Resektion der lymphatischen Malformation als Initialbehandlung. Die operative Therapie galt somit auch bei uns als Behandlung der ersten Wahl. Insgesamt erfolgte bei 89 % des Patientenkollektivs eine operative Resektion der Lymphangiome. Bei 38 % der Patienten konnte eine Resektion in toto erfolgen, bei 62 % der Patienten war nur eine Teilresektion der Malformation möglich. Bei keinem der Patienten mit erfolgter Totalresektion trat ein Rezidiv auf. In der Patientengruppe der Teilresektionen lag die Rezidivrate bei 80 %.

Die in unserer Studie ermittelten Ergebnisse bezüglich dem Stellenwert der operativen Therapie und der möglichen Rezidivrate decken sich mit denen in der Literatur veröffentlichten Ergebnissen.

### **5.1.7.3 Medikamentöse Therapie**

#### **5.1.7.3.1 Sklerosierungstherapie mit OK-432 (Picibanil)**

Der Stellenwert einer Sklerosierungsbehandlung als Primärtherapie bei lymphatischen Malformationen wird in der Literatur kontrovers diskutiert.

Seit der klinischen Einführung des Sklerosierungsagens OK-432 (Picibanil) in 1986 hat die medikamentöse Therapie lymphatischer Malformationen insgesamt jedoch zunehmend an Bedeutung gewonnen [3; 49; 52; 61; 62; 69; 72; 84; 85; 115]. In unserem Patientenkollektiv erhielt keines der Kinder OK-432 zur Primärtherapie. Es wurde ausschließlich als Sekundärtherapie angewandt.

Ogita behandelte zwischen 1986 und 1992 insgesamt 64 Patienten mit OK-432, die vornehmlich von Lymphangiomen im Kopf/Halsbereich betroffen waren [86]. Er unterteilte die Patienten in 3 Gruppen: in Gruppe A (72 %) wurde die Therapie mit OK-432 als Ersttherapie angewandt, in Gruppe B (22 %) erfolgte die Behandlung mit Picibanil nach operativer Teilresektion und in Gruppe C (6 %) wurde OK-432 angewandt, nachdem Behandlungsversuche mit anderen Sklerosierungsagentien erfolglos geblieben waren. Ein kompletter Rückgang der lymphatischen Malformation konnte bei den Patienten der Gruppe B in 29 % der Fälle erreicht werden. In 7 % der Fälle konnte ein deutlicher Rückgang der Fehlbildung erreicht werden und bei 64 % dieser Patientengruppe konnte mit OK-432 kein therapeutischer Effekt erzielt werden. Bei den erfolgreich behandelten Patienten der Gruppe B war in den Kontrolluntersuchungen nach der letzten OK-432 Injektion (zwischen 6 Monaten und 7 Jahren) kein Rezidiv aufgetreten.

Schmidt therapierte zwischen 1988 und 1995 elf Kinder mit Picibanil [115]. Die Lymphangiome waren wie in der Studie bei Ogita überwiegend im Kopf/Halsbereich lokalisiert. Auch Schmidt unterteilte die Patienten in Gruppen: Patienten der Gruppe A (64 %) erhielten OK-432 als Primärtherapie, Patienten der Gruppe B (36 %) wurden mit OK-432 nach chirurgischer Teilresektion behandelt. Die Erfolgsrate bei der Behandlung der Gruppe B lag bei 50 %: in der Hälfte der Fälle konnte ein totaler Rückgang der Malformation erreicht werden, bei den übrigen 50 % der Patienten war ein deutlicher Rückgang der Fehlbildung zu verzeichnen. In den Nachuntersuchungen (zwischen 2 Monaten und 7 Jahren nach der letzten Injektion) der Gruppe B – Patienten konnte kein Rezidiv festgestellt werden.

Elf Prozent der Patienten unserer Studie wurden mit OK-432 behandelt. Die Lymphangiomlokalisierung der behandelten Patienten befand sich im Kopf/Halsbereich. Die Behandlung mit OK-432 erfolgte bei diesen Patienten - wie bereits erwähnt - als

Sekundärtherapie, keiner der Patienten hatte Picibanil zur Primärtherapie erhalten. Bei 50 % der Patienten war zuvor eine operative Teilresektion der Malformation erfolgt. Die übrigen 50 % waren initial mit einer oralen Prednisolon und einer subkutanen Interferontherapie behandelt worden.

Das Ergebnis der Therapie mit OK-432 war in allen Fällen ein deutlicher Rückgang der Fehlbildung. Rezidive waren bei den regelmäßigen Verlaufskontrollen (3 Monate bis 2 Jahre nach der letzten Injektion) nicht aufgetreten.

Aufgrund der kleinen Fallzahlen unserer Studie über Patienten die mit OK-432 behandelt wurden gestaltet sich ein Vergleich der vorliegenden Behandlungsergebnisse mit denen anderer Publikationen schwierig. Festhalten lässt sich jedoch, dass auch wir einen Befundrückgang der lymphatischen Malformation nach Behandlung mit OK-432 bei unserem Patientengut feststellen konnten. Inwieweit OK-432 besonders für eine Primärtherapie in der Behandlung lymphatischer Fehlbildung geeignet ist und ob OK-432 als alleiniges Therapeutikum angewandt werden kann und soll, bleibt offen. Möglicherweise wird OK-432 in Zukunft bei ausgeprägten Lymphangiombefunden eine therapeutische Hilfe sein diese in ihrer Ausdehnung zu verkleinern, um sie im Anschluss chirurgisch reseziieren zu können.

#### **5.1.7.3.2 Sklerosierungstherapie mit Glucose 50 %**

Der Gedanke lymphatische Malformationen mit sklerosierenden Agentien zu behandeln ist nicht neu. Schon vor etwa 50 Jahren wurden Lymphangiome mittels Injektionen behandelt. Es war beobachtet worden, dass insbesondere großzystische Lymphangiome nach Injektionen von Medikamenten, Glukose, Natriumchlorid (NaCl) oder heißem Wasser zu schrumpfen begannen oder sich zum Teil vollständig zurückbildeten [47; 48; 74; 97].

Eine Sklerosierungstherapie mit Glukose in Kombination bzw. nach bereits erfolgter operativer Therapie wird vielfach in der Literatur erwähnt. Die Ergebnisse dieser Behandlungen sind mit einem oft schlechten Ansprechen der Therapie und einer hohen Rezidivrate nicht besonders gut [3; 41; 52; 74]. Studien über eine alleinige Sklerosierungstherapie mit Glukose bei lymphatischen Malformationen, konnten auch nach intensiver Literaturrecherche nicht gefunden werden.

In unserer Studie wurden 11 % der Patienten nach erfolgter Teilresektion der lymphatischen Malformation, mit einer Glukose 50 % Sklerosierungstherapie behandelt. Die therapierten Fehlbildungen waren im Kopf/Halsbereich und am Oberschenkel lokalisiert. Auch wir konnten keine guten Resultate mit dieser Form der Therapie erzielen. Frühe Rezidive der

Fehlbildungen oder nur ein vermindertes Ansprechen auf die Behandlungen waren die Ergebnisse. Dies bestätigt die Angaben in der Literatur.

#### **5.1.7.3.3 Orale Therapie mit Glukokortikoiden (Prednisolon)**

Bislang ist es nicht gelungen, den Wirkmechanismus einer Kortikosteroidtherapie auf Lymphangiome ausreichend zu erforschen. Die Effektivität einer Behandlung mit Prednisolon bei lymphatischen Malformationen wird in den proliferationshemmenden und suppressiven Eigenschaften der Glukokortikoide gesehen. Dokumentierte Erfahrungsberichte oder Studien über eine Behandlung lymphatischer Malformationen mit Glukokortikoiden, sind in der aktuellen Literatur kaum zu finden. Sires et al. berichten in ihrer Fallstudie aus dem Jahr 2001 über 2 Kinder mit einer lymphatischen Malformation im Bereich der Orbita, die mit einer oralen Glukokortikoidtherapie therapiert wurden [120]. Die Behandlung dauerte bei beiden Kindern bis zu einem Monat und bewirkte bei ihnen einen Rückgang des Befundes. Sires beschreibt bei seinen Patienten keine unerwünschten Nebenwirkungen der Behandlung. Er beurteilt die Glukokortikoidtherapie als ein geeignetes therapeutisches Mittel in der Behandlung von Lymphangiomen, das sowohl alleine angewendet werden kann, als auch in Kombination mit einer chirurgischen Therapie und/oder anderen medikamentösen Optionen. Aufgrund der z.T. erheblichen Nebenwirkungen bei einer Glukokortikoidtherapie, wie z. B. der einer Nebennierenrindensuppression und/oder einer Wachstumsverzögerung, insbesondere bei einer Therapiedauer von mehreren Monaten, sollte die Indikation für eine solche Therapie streng gestellt werden. Sie sollte den Fällen vorbehalten bleiben, in denen eine chirurgische Resektion, eine Sklerosierungstherapie oder eine lasergestützte Therapie der lymphatischen Malformation absolut nicht durchführbar ist.

#### **5.1.7.3.4 Subkutane Injektionstherapie mit Interferon Alpha**

Anfang 1990 wurden zum ersten Mal bei Kindern mit Hämangiomen subkutane Injektionstherapien mit Interferon Alpha durchgeführt. Klinische Erfolge wurden u.a. von Alan und White, C. berichtet [2; 142]. Shapiro behandelte in 1991 Kinder mit Interferon Alpha, die an einer kombinierten hämangiomatösen und lymphangiomatösen Fehlbildung erkrankt waren [119]. Im Jahr 1996 berichtete Reinhardt erstmalig in 2 Fallbeispielen von der subkutanen Injektionstherapie mit Interferon Alpha bei Kindern mit rein lymphatischen Fehlbildungen [99]. Beide Kinder waren an einer disseminierten Lymphangiomatose erkrankt, die chirurgisch nicht behandelt werden konnte. Die subkutane Injektionstherapie wurde bei

einem der Kinder durch eine Diuretikatherapie unterstützt und es konnte im Verlauf der Behandlung ein Rückgang der Erkrankung erzielt werden. Das zweite in den Fallbeispielen vorgestellte Kind, musste sich zu Beginn der Interferontherapie einer Thorakozentese zur Drainierung eines ausgeprägten Pleuraergusses unterziehen. Bei diesem Patienten konnte im weiteren Verlauf eine Stabilisierung des Krankheitsprozesses erreicht und eine weitere Ausdehnung der Erkrankung verhindert werden. Die Behandlungen der Kinder mit Interferon dauerten zwischen 12 und 40 Monaten.

In unserer Studie wurden 16 % der Kinder mit einer subkutanen Interferontherapie behandelt. Von diesen Patienten wurden 6 % ausschließlich mit Interferon behandelt, die übrigen wurden in Kombination mit anderen Medikamenten (OK-432, Prednisolon) oder einer chirurgischen Teilresektion behandelt. Bei den betroffenen Patienten lag jeweils eine lymphatische Fehlbildung vor, die chirurgisch allein nicht therapiert werden konnte. In allen Patientenfällen die mit Interferon behandelt worden waren, konnte eine Stabilisierung des Krankheitsprozesses erzielt werden. Eine Rückbildung der Erkrankungen konnte jedoch nicht erreicht werden.

Unsere Ergebnisse bei der Behandlung lymphatischer Malformationen mit einer subkutanen Interferon-Injektionstherapie, stimmen soweit mit den Ergebnissen von Reinhardt überein [99]. Durch dieses Medikament kann in der Mehrzahl der behandelten Fälle eine Stabilisierung des Krankheitsprozesses erreicht werden. Auf Grund unserer kleinen Fallzahlen und den wenigen Publikationen über den Einsatz von Interferon in der Behandlung von Lymphangiomen, ist ein Vergleich unserer Ergebnisse mit denen anderer Studien schwierig. Jedoch ist zu bedenken, dass bei einer subkutanen Injektionstherapie mit Interferon neben den milden Nebenwirkungen, wie denen einer grippalen Symptomatik zu Beginn der Behandlung, Übelkeit und Appetitlosigkeit, es auch zu einer Erhöhung der Leberenzyme und einer Neutropenie kommen kann. Letztere Nebenwirkungen (Erhöhung der Leberenzyme, Neutropenie) sind in der Regel jedoch wieder reversibel. In Einzelfällen wurden auch neurotoxische Nebenwirkungen beschrieben [9]. Weiterhin ist die lange Dauer einer Interferontherapie von mehreren Monaten, bei einer bislang nicht gesicherten Effektivität, zu bedenken.

#### **5.1.7.4 Lasergestützte Therapie (Nd:YAG Laser)**

In den vergangenen Jahren hat die Lasertherapie eine zunehmende Bedeutung in der Behandlung lymphatischer Fehlbildungen gewonnen. Der Erfolg einer lasergestützten

Behandlung wird deutlich durch die Morphologie der lymphatischen Malformation bestimmt. Extratrunkuläre Anteile einer lymphatischen Fehlbildung, die laut Belov et al von Resten des primitiven lymphatischen Netzwerkes stammen, sind einer primären Lasertherapie gut zugänglich [11; 12]. Bei trunkulären Anteilen einer lymphatischen Malformation, die Belov als Dysembryoplasie differenzierter Gefäße beschreibt, ist eine Laserbehandlung dagegen selten als einziges Therapieverfahren geeignet. Hier müssen i.d.R. mehrere Therapieformen in Kombination angewandt werden [12; 13; 92].

Über die Effektivität einer Lasertherapie bei der Behandlung von Lymphangiomen, insbesondere unter Verwendung des Nd:YAG-Lasers, wird von vielen Autoren berichtet [53; 141; 143; 146]. Poetke berichtet 1999 in ihrer Dissertationsschrift über den Einfluss der Lasertherapie auf die Behandlungsstrategien bei Hämangiomen und vaskulären Malformationen u.a. über 56 pädiatrische Patienten mit lymphatischen Malformationen, die mittels einer lasergestützten Therapie behandelt wurden [95]. Die therapierten Lymphangiome waren mit 64 % im Kieferwinkel/Wangenbereich und in der Halsregion lokalisiert. Bei 8 % der Patienten fand sich eine orotracheale Malformation und bei 6 % der Kinder wurden lymphatische Fehlbildungen im Bereich der Extremitäten versorgt. Das Lebensalter der behandelten Kinder lag zwischen wenigen Monaten und 14 Jahren. Ein Teil der Kinder wurde primär mit Laseranwendungen therapiert, während der andere Teil der Kinder zuvor operativ oder mittels einer Sklerosierungstherapie behandelt worden war. Bei 45 % der Patienten konnte ein gutes bis sehr gutes Ergebnis nach der Therapie erreicht werden. Hier konnte eine vollständige bzw. teilweise Beschwerdefreiheit respektive einer Beseitigung oder Besserung von malformationsbedingten Komplikationen erreicht werden. Bei 27 % der behandelten Kinder konnte ein befriedigendes Ergebnis mit der Lasertherapie erzielt werden, während bei 16 % der Patienten Residuen der Malformationen zurückblieben, die einer weiteren Folgetherapie bedurften [95].

Aus unserem Patientenkollektiv wurden 16 % der Kinder mit einer Lasertherapie behandelt. Bei allen Patienten war zuvor eine operative oder medikamentöse Therapie erfolgt, welche jedoch nicht zu einer völligen Beschwerdefreiheit der Kinder geführt hatte. Mit Hilfe der Lasertherapie konnte bei allen Patienten ein Befundrückgang der lymphatischen Malformationen erzielt werden, so dass zwar noch ein Restbefund der Erkrankung vorlag, dieser schränkte die Kinder in ihrer weiteren Entwicklung jedoch nicht ein.

Insgesamt werden mit Hilfe der Lasertherapie in der Behandlung von Lymphangiomen gute Ergebnisse erzielt. Besonders im orotrachealen Bereich können mittels der Lasertechnik lymphatische Malformationen direkt und nebenwirkungsarm behandelt werden [95].

Postoperative Infektionen sind selten und i.d.R. werden gute kosmetische Ergebnisse erzielt. Die stationäre Verweildauer der Patienten ist kurz und z.T. können die Eingriffe ambulant durchgeführt werden. Die Entscheidung für eine Lasertherapie als Primärbehandlung von Lymphangiomen ist, wie bereits erwähnt, in besonderem Maße durch die Morphologie der Malformation bestimmt [10; 12; 13; 92]. Klinisch lassen sich lymphatische Fehlbildungen jedoch nicht immer exakt in eine trunkuläre oder extratrunkuläre Erscheinungsform unterteilen. Gerade bei ausgedehnten Lymphangiombefunden mit einer kombinierten Morphologie (trunkuläre und extratrunkuläre Anteile), ist die Lasertherapie als primäre Behandlungsform selten indiziert. Häufig bedarf es hier einer ersten operativen Behandlung oder einer medikamentösen Sklerosierung der Fehlbildung - wie im Falle unserer Patienten - in deren Anschluss eine Lasertherapie gute Erfolge erzielen kann. Bei ausgeprägten Befunden mit der Gefahr von schwerwiegenden Komplikationen (Ateminsuffizienz, zunehmende Schluckbeschwerden, größere Einblutungen in zystische Strukturen der Malformation), wird eine chirurgische Intervention sicherlich auch in Zukunft die Therapie der Wahl sein.

## **5.2 Diskussion des pränatalen Patientenkollektivs**

Das Hygroma colli ist eine angeborene Fehlbildung der Lymphgefäße und tritt vermehrt im Zusammenhang mit chromosomalen Aberrationen auf [18; 81; 116; 133; 136; 147]. In den meisten Fällen entsteht ein fetales Hygroma colli am Ende der 6. Schwangerschaftswoche (SSW) durch eine Obstruktion des lymphatischen und venösen Gefäßsystems im Bereich des Halses. Die sonographische Darstellung eines Nackenhygroms kann ein erstes Hinweiszeichen für eine Chromosomenanomalie sein und besitzt somit einen hohen Stellenwert im Rahmen des pränatalen Screenings [1; 25; 37; 58; 79; 89; 96; 100].

### **5.2.1 Maternales Alter zum Zeitpunkt der Diagnosestellung, Anzahl der bisherigen Schwangerschaften und Geburten, Familienanamnese**

Das mütterliche Alter zum Zeitpunkt der fetalen Diagnose betrug in unserer Studie im Durchschnitt 28 Jahre. Dieses Ergebnis ist mit den Resultaten aktueller Studien vergleichbar. Autoren wie Brumfield (1996; Durchschnittsalter 28 Jahre), Descamps (1997; Durchschnittsalter 32 Jahre), Mangione (2001; Durchschnittsalter 29 Jahre), Ogita, K. (2001; Durchschnittsalter 30 Jahre), Sohn (1996; Durchschnittsalter 30 Jahre) und Tanriverdi (2001; Durchschnittsalter 32 Jahre) konnten in ihren Arbeiten über die Prognose fetaler Hygroma colli im I. und II. Trimenon ein maternales Durchschnittsalter von 28 +2 Jahren feststellen [22; 31; 71; 87; 124; 127]. Wie in unserer Arbeit, wurden auch in den zitierten Analysen sowohl Nullipare-, als auch Multipare- Patientinnen untersucht.

Wir kamen zu dem Ergebnis, dass kein Zusammenhang zwischen der Anzahl der bisherigen Schwangerschaften und Geburten der Frauen und dem Auftreten eines fetalen Hygroma colli bestand. Dieses Resultat deckt sich mit den Angaben der genannten Autoren, die in ihren Untersuchungen ebenfalls keinen signifikanten Zusammenhang zwischen der Inzidenz eines fetalen Hygroma colli und der Anzahl bisheriger Schwangerschaften und Geburten finden konnten.

Die Eigen- und Familienanamnesen der Schwangeren unseres Patientenguts war, vergleichbar mit den Patientenkollektiven in den angegebenen Studien, frei von schwerwiegenden oder genetischen Erkrankungen. Bereits geborene Kinder waren soweit erkennbar ebenfalls gesund.

### **5.2.2 Diagnosezeitpunkt des fetalen Nackenhygroms**

Fetale Anomalien im Hals- und Nackenbereich können mit Hilfe der Sonographie bereits zwischen der 10. und 14. SSW diagnostiziert werden [18; 22; 31; 124; 133] .

Descamps beschreibt in seiner Arbeit über 25 Patientinnen mit fetalen Nackenhygromen ein mittleres Gestationsalter von 15 SSW zum Zeitpunkt der Erstdiagnose [31]. Zum gleichen Ergebnis kommt Tanriverdi in seiner Studie über 95 Schwangere [127]. Mangione beschreibt in seiner Arbeit über ein Patientenkollektiv von 252 Frauen eine Erstdiagnose der fetalen Anomalie in der 12. SSW, während Brumfield in ihrer Analyse über 61 Feten mit Hygroma colli ein durchschnittliches Gestationsalter von 16. SSW angibt [22; 71]. Sohn nennt in seiner Studie über 57 Patientinnen mit fetalen Nackenhygromen ein mittleres Schwangerschaftsalter von 13 SSW [124].

Im Durchschnitt wurden bei unseren Patientinnen die fetalen Hygrome in der 12. SSW erstdiagnostiziert. Dieser Diagnosezeitpunkt ist mit einer Varianz von + 4 SSW übereinstimmend mit den Analyseergebnissen der genannten Studien.

### **5.2.3 Größe der fetalen Hygroma colli**

Die sonographisch bestimmte Größe der fetalen Hygroma colli betrug in unserer Patientengruppe im Durchschnitt 5.8 mm. In der aktuellen Literatur bestehen Differenzen bei der Festlegung, ob das Ausmaß der Hygroma colli mit einer chromosomalen Anomalie korreliert und ob sich anhand der Hygromdicke genetische Syndrome schon sonographisch vorhersagen lassen: Nicolaidis untersuchte 1992 im Rahmen einer Studie 51 Feten mit einem Hygroma colli. Er konnte feststellen, dass 35 % der Feten mit einer Hygrombreite ab 3 mm eine chromosomale Anomalie aufwiesen [82]. Zwei Jahre später kam Nicolaidis zu dem Ergebnis, dass 86 % aller Feten mit Trisomien ein Nackenhygrom > 3 mm im Sonogramm zeigten, im Vergleich zu 4.5 % aller Feten mit euploidem Chromosomensatz mit einer vergleichbaren Hygromdicke [81]. Auch van Zalen-Sprock konnte in ihrer Studie über 22 Schwangere mit fetalen Hygroma colli bei 32 % der Feten mit einer Hygromdicke von 3 mm eine chromosomale Anomalie nachweisen [147]. Autoren wie Toi, Watson und Vintzileos fordern in ihren Arbeiten mindestens eine Hygromdicke von 5 bzw. 6 mm, um als Hinweiszeichen für eine chromosomale Anomalie gelten zu können [130; 138; 135]. Voigt erstellte 1994 eine Normkurve, in der die Zunahme der Dicke fetaler Hygrome von der 10. bis zur 24. SSW aufgezeigt ist. Ab einer Hygromdicke von 5 mm gehen Voigt et al. von einem pathologischen Befund aus und deuten diesen als Hinweiszeichen für eine vorliegende

Chromosomenanomalie [136].

Wie in den genannten Studien ließ sich auch bei unserem Patientenkollektiv feststellen, dass die Häufigkeit einer Chromosomenanomalie mit zunehmender Dicke des fetalen Hygroma colli steigt. Als Grenzwert für die Hygromdicke hat sich in unserer Analyse ein Wert von  $\geq 5$  mm bestätigt: 29 von 31 untersuchten Feten wiesen ein Nackenhygrom von  $\geq 5$  mm auf. Bei 19 (62 %) dieser Patienten fand sich im Karyogramm eine chromosomale Anomalie. Unsere Ergebnisse stimmen hierin mit den Resultaten der Studien von van Zalen-Sprock, Sohn, Rezaei und Nicolaidis überein [77; 80; 81; 101; 124; 147]. Eine entsprechende Zuordnung zwischen der Dicke des fetalen Hygroms und einer bestimmten Chromosomenaberration konnte in unserer Studie nicht festgestellt werden.

#### **5.2.4 Septierung und Nicht-Septierung fetaler Hygrome und chromosomale Aberrationen**

In unserer Analyse konnten wir zwei Arten von fetalen Nackenhygromen unterscheiden: septierte und nicht-septierte Hygroma colli. In der Literatur finden sich zahlreiche Studien über pränatal sonographisch befundete septierte bzw. nicht-septierte Hygroma colli und ihre Übereinstimmung mit genetischen Anomalien: Ville unterteilte 85 Feten mit Nackenhygromen in eine Gruppe septierter und in eine Gruppe nicht-septierter Hygroma colli und fand in beiden Gruppen ein gleichgroßes Vorkommen (jeweils 28 %) von chromosomalen Aberrationen [134]. Brumfield hingegen, die in ihrer Studie 61 fetale Hygroma colli untersuchte, kam zu dem Ergebnis, dass 85 % der Feten mit septierten Hygromen einen abnormalen Karyotyp hatten, im Vergleich zu 56 % der Feten mit nicht-septierten Hygroma [22]. Auch Tanriverdi kam in seiner Studie über 30 Feten zu ähnlichen Ergebnissen wie Brumfield zuvor: in der Gruppe der Feten mit septierten Hygroma colli lag die Rate chromosomaler Anomalien mit insgesamt 71 % höher als in der Gruppe mit nicht-septierten Hygromen, deren Anteil mit einem pathologischem Karyotyp bei 61.1 % lag [127]. In unserem Patientenkollektiv wiesen 39 % der Feten ein septiertes Nackenhygrom und eine Chromosomenaberration auf. Im Vergleich dazu fand sich in der Gruppe der Feten mit nicht-septiertem Hygroma colli und einer Chromosomenanomalie ein Anteil von 29 %. Unsere Ergebnisse über das häufigere Auftreten von septierten Nackenhygromen in Kombination mit aneuploiden Chromosomensätzen im Vergleich zu nicht-septierten Nackenhygromen mit Chromosomenanomalien, können die Resultate der Analysen von Brumfield und Tanriverdi bestätigen.

### **5.2.5 Septierung und Nicht-Septierung fetaler Hygrome in Verbindung mit einem nicht-immunen Hydrops congenitus und chromosomalen Aberrationen**

Neben dem Merkmal einer Septierung bzw. Nicht-Septierung der fetalen Hygrome, ließ sich bei einigen der untersuchten Feten in unserer Studie ein nicht-immuner Hydrops congenitus nachweisen. Der prognostische Wert eines Hydrops fetalis in Kombination mit einem septierten oder nicht-septierten Hygroma colli in bezug auf eine Chromosomenanomalie wird bis auf wenige Autoren als sehr bedeutend eingeschätzt: Wilson kam in seinen Analysen zu dem Schluss, dass das Vorliegen eines Hydrops fetalis bei Feten mit Hygroma colli gleichbedeutend mit einem besonders hohen Risiko für chromosomale Anomalien ist [145]. Auch Bronshtein und Blumenfeld fanden bei ihren Forschungen über Feten mit septierten und nicht-septierten Hygroma colli, dass bei jenen mit septierten Nackenhygromen und gleichzeitig vorliegendem Hydrops fetalis zu 100 % ein aneuploider Chromosomensatz zu finden ist [21]. Nadel untersuchte im Rahmen einer Studie 61 Patientinnen bei deren Feten sonographisch ein Nackenhygrom nachgewiesen werden konnte. Er unterteilte die Feten in eine Gruppe mit septierten Hygromen und Hydrops fetalis und in eine Gruppe mit nicht-septierten Hygromen und Hydrops fetalis. Nadel kam ebenfalls zu dem Ergebnis, dass mit 31 % die Rate chromosomaler Aberrationen in der Gruppe der Feten mit septierten Hygromen und einem Hydrops fetalis höher lag, als in der Gruppe der Feten mit nicht-septierten Hygromen und Hydrops fetalis, in der nur bei 20 % eine Chromosomenanomalie nachgewiesen werden konnte [77]. Brumfield kam in ihrer Studie über 61 Feten zu ähnlichen Ergebnissen: in der Gruppe der Feten mit septierten Hygroma colli und einem Hydrops congenitus waren chromosomale Aberrationen mit 60 % häufiger zu finden, als in dem Kollektiv mit nicht-septierten Hygromen und einem Hydrops fetalis. Hier betrug die chromosomale Anomalierate nur 19 % [22]. Descamps hingegen fand in seiner Studie über fetale Nackenhygrome eine gleichgroße Verteilung der Aneuploidierate bei Feten mit septierten bzw. nicht-septierten Hygroma colli und einem Hydrops fetalis. Er konnte so die Ergebnisse anderer Autoren nicht bestätigen [31]. Auch Bernard wertete in seiner Studie über 42 Feten die Inzidenz chromosomaler Aberrationen bei Vorliegen eines fetalen Nackenhygroms und einem Hydrops congenitus nicht höher als bei fetalen Hygromen ohne Hydrops congenitus [15].

In unserer Analyse lag die Rate der chromosomalen Anomalien bei den Feten mit septierten Nackenhygromen und einem Hydrops congenitus mit 29 % ebenfalls höher als bei den Feten mit nicht-septierten Hygroma colli und einem Hydrops fetalis. Hier betrug der prozentuale

Anteil an chromosomalen Aberrationen nur 25 %.

In unserer Analyse fiel die Differenz zwischen diesen beiden Gruppen nicht so ausgeprägt aus wie in den zitierten Studien. Dennoch können wir mit unseren Ergebnissen die Resultate der Untersuchungen von Wilson, Bronstein u. Blumenfeld, Brumfield und Nadel über ein vermehrtes Vorliegen chromosomaler Anomalien bei sonographisch dargestellten septierten Hygroma colli und gleichzeitig vorliegendem Hydrops fetalis, bestätigen [21; 22; 77; 145].

### **5.2.6 Die maternale Altersverteilung und das Auftreten fetaler Hygroma colli mit assoziierten Chromosomenaberrationen**

Viele Autoren haben sich mit der Frage beschäftigt, ob das maternale Alter ein Einflussfaktor für ein häufigeres Auftreten fetaler Nackenhygrome ist. Nach Auswertung zahlreicher Studien und Patientendaten selektierter und nicht-selektierter Schwangerer ist man zu dem Ergebnis gekommen, dass kein Zusammenhang zwischen dem maternalen Alter und dem Auftreten von fetalen Hygroma colli besteht [19; 51; 81; 82; 112; 113; 123]. Allerdings ist man sich darüber einig, dass das Auftreten eines Hygroma colli bei Schwangeren mit einem Lebensalter über 35 Jahren in der Mehrzahl der Fälle mit einem atypischen Karyotyp verbunden ist. Szabó et al verglichen im Rahmen einer Studie das Auftreten aneuploider Chromosomensätze in Verbindung mit fetalen Hygroma colli bei Frauen über und unter 35 Lebensjahren [125]. In der Gruppe der Frauen unter 35 Jahren (n=2100) fanden sich bei 0.4 % der Feten atypische Chromosomensätze, während in der Gruppe der Schwangeren über 35 Lebensjahren (n=1280) bei 3 % Chromosomenanomalien zu finden waren. Zu ähnlichen Ergebnissen kamen Mangione et al und Sohn et al in ihren Analysen. Mangione untersuchte 252 Feten mit Hygroma colli und fand in dem Patientenkollektiv unter 35 Jahren (n=186) mit einer Häufigkeit von 23 % aneuploide Chromosomensätze. In dem Kollektiv der Schwangeren über 35 Jahren (n=66) ermittelte Mangione mit 77 % ein wesentlich häufigeres Auftreten von atypischen Chromosomensätzen [71]. Sohn untersucht u. a. 57 fetale Nackenhygrome und analysierte in der Gruppe der Patientinnen unter 35 Lebensjahren (n=48) 43 % atypische Karyogramme. In der Gruppe der Patientinnen über 35 Jahren (n=9) fanden sich bei 56 % der Feten chromosomale Atypien [124].

Die Resultate der zitierten Studien über ein vermehrtes Auftreten chromosomaler Anomalien bei sonographisch diagnostiziertem Hygroma colli und einem mütterlichen Alter über 35 Jahren können wir mit unseren Ergebnissen überraschenderweise nicht bestätigen. Bei unseren Patientinnen unter 35 Jahren (n=24) fand sich mit 57 % ein deutlich häufigeres

Auftreten von atypischen fetalen Karyogrammen als bei den über 35-jährigen Frauen (n=4). Hier fand sich nur bei 14 % eine fetale Aneuploidie. Allerdings können wir mit unseren Ergebnissen die Analysen von Voigt et al bestätigen, dass 70-80 % aller Feten mit Chromosomenaberrationen bei Frauen unter 35 Lebensjahren diagnostiziert werden [136].

### **5.2.7 Beendigung und Fortsetzung der Schwangerschaften**

Die überwiegende Mehrzahl von Schwangerschaften mit sonographisch und/oder genetisch nachgewiesenen Anomalien wird vorzeitig beendet: Nadel untersuchte 71 Schwangere mit sonographisch nachgewiesenem fetalen Hygroma colli. Von diesen Schwangerschaften wurden 86 % durch einen induzierten Abort beendet. Bei 61 der Feten war eine genetische Untersuchung möglich. Die Befunde ergaben in 32 % der Fälle keine chromosomale Anomalie. Sechzehn Prozent dieser Feten mit Euploidie wurden letztendlich geboren und waren phäno – und genotypisch gesund [77]. Brumfield untersuchte in ihrer Studie über 61 Feten mit Nackenhygrom bei 55 Feten den Karyotyp und fand bei 76 % von ihnen eine Aneuploidie [22]. Einundfünfzig Prozent der Frauen beendeten ihre Schwangerschaft durch eine vorzeitige Interruptio. Fünf (8 %) der Feten mit euploider Genetik wurden geboren: eines der Kinder zeigte auch postnatal ein Hygroma colli ohne weitere Fehlbildungen, während ein weiteres Kind einen hypoplastischen linken Ventrikel aufwies und sich noch während der Neonatalperiode einer Herztransplantation unterziehen musste. Die übrigen 3 Kinder waren gesund.

Tanriverdi fand in seiner Analyse über 30 Feten mit Nackenhygromen bei 23 durchführbaren zytogenetischen Untersuchungen in 56 % einen aneuploiden und in 44 % einen euploiden Chromosomensatz [127]. Sechzig Prozent der Patientinnen entschieden sich für einen induzierten Abort. Bei 10 % der vorzeitig beendeten Schwangerschaften hatte eine Euploidie vorgelegen. Drei (10 %) der Feten wurden genetisch und phänotypisch gesund geboren. Eins der Kinder verstarb jedoch kurz nach der Geburt aufgrund seiner Frühgeburtlichkeit.

Descamps untersuchte im Rahmen seiner Studie 25 Feten mit Nackenhygromen und fand bei 52 % des Kollektivs einen aneuploiden und bei 48 % der Feten einen euploiden Chromosomensatz [31]. Sechundsiebzig Prozent der untersuchten Patientinnen entschlossen sich für eine Interruptio. Bei 24 % der induzierten Aborte fand sich keine chromosomale Anomalie. Sechs (24 %) der Feten mit genetischer Euploidie wurden geboren: 5 der Babys waren frei von sichtbaren Fehlbildungen, während ein Kind postnatal multiple Dysmorphien zeigte. Diese konnten keinem genetischen Syndrom zugeordnet werden.

Christian et al untersuchten retrospektiv die Rate an Schwangerschaftsabbrüchen bei sonographisch und/oder im Karyogramm nachgewiesenen fetalen Anomalien zwischen 1971 und 1997 [27]. In diesem Zeitraum wurden 169 Frauen ins Medizinisch-Genetische Zentrum von British Columbia, Kanada, aufgrund des Verdachts einer fetalen Anomalie überwiesen. Gründe für die Überweisung in das Zentrum waren ein maternales Alter  $\geq 35$  Jahren (58 %), vorangegangene Schwangerschaften mit atypischen fetalen Karyogrammen (4 %), positive Triple-Tests (2 %) oder auffällige Ultraschallbefunde (36 %). Als pathologisch waren bei den sonographischen Untersuchungen ein fetales Hygroma colli und/oder ein Hydrops congenitus gewertet worden. Sechzig Prozent der Schwangerschaften wurden durch eine Interruptio vorzeitig beendet. Interessanterweise wurden 40 % der Schwangerschaften mit aneuploidem Karyogramm und unauffälligen Sonographiebefund vollendet, während, im Gegensatz dazu, nur 17 % der Schwangerschaften ausgetragen wurden, bei denen neben der chromosomalen Anomalie zusätzlich ein auffälliger Sonographiebefund zu finden war. Einflussreiche Faktoren bei der Entscheidungsfindung der Schwangeren - bezogen auf eine Weiterführung oder Beendigung der Schwangerschaft - waren offenbar das Vorhandensein bzw. Nicht-Vorhandensein sonographisch darstellbarer fetaler Anomalien.

Holmes-Siedle, Drugan und Evans kamen in ihren Analysen zu gleichen Ergebnissen über die Beweggründe von Schwangeren - nach Diagnosestellung einer fetalen Anomalie - die Schwangerschaft fortzusetzen oder vorzeitig zu beenden [36; 39; 54].

Ob die von Christian genannten Faktoren auch in unserem Patientenkollektiv einen Einfluss auf die Entscheidungsfindung der Frauen im Hinblick auf eine Schwangerschaftsfortsetzung bzw. -beendigung hatten, ließ sich retrospektiv nicht ermitteln. Allerdings konnten wir in unserer Analyse feststellen, dass sich die Mehrzahl der Patientinnen für eine Interruptio entschlossen hatten, weil sie sich seelisch nicht in der Lage fühlten, eine Schwangerschaft mit nachgewiesener fetaler Anomalie fortzusetzen.

Die Anzahl der vorzeitig beendeten Schwangerschaften war in unserer Studie ebenfalls deutlich höher, als die Anzahl der vollendeten Schwangerschaften (87 % induzierte Aborte versus 13 % vollendete Schwangerschaften). Wie in den Studien von Nadel, Christian, Brumfield und Tanriverdi fanden sich auch in unserem Patientenkollektiv vorzeitig beendete Schwangerschaften bei einem genetisch unauffälligem Befund der Feten (18 %). Unter den 13 % der vollendeten Schwangerschaften fanden sich keine aneuploiden Chromosomensätze.

## 5.2.8 Geburt

In unserer Analyse vollendeten vier Patientinnen (13 %) die Schwangerschaft.

Eins von vier der geborenen Kinder war postnatal phänotypisch und genotypisch völlig gesund. Das fetale Hygroma colli des Kindes war in der 15. SSW diagnostiziert worden und zeigte während der sonographischen Verlaufskontrollen ab der 20. SSW eine komplette Regression. In der Literatur finden sich ähnlich beschriebene Fälle in denen fetale Hygroma colli, ohne chromosomale Aberrationen in der genetischen Analyse, zwischen der 18. und 20. SSW eine Regression in toto zeigten [7; 15; 16; 29; 70; 125; 126; 138].

Die übrigen 3 Kinder unserer Studie wurden mit mehr oder weniger schweren Fehlbildungen, bei genotypischer Gesundheit, geboren. Eins der geborenen Kinder zeigte in den engmaschigen Sonographiekontrollen nach Diagnosestellung einen leichten Befundrückgang des Hygroma colli. Postnatal wurden bei diesem Baby multiple Dismorphien mit einem kurzen, verdickten Hals, Fehlbildungen an den Fingern, Anomalien im Gesichtsbereich und einem Ventrikelseptumdefekt festgestellt. Ein hinzugezogener Genetiker konnte die multiplen Fehlbildungen des Kindes keinem bestimmten Syndrom zuordnen.

Eins der anderen Kinder, welches keine Regression des Nackenhygroms in den Ultraschall-Verlaufskontrollen gezeigt hatte, wurde anenzephal geboren. Bei diesem Baby fand sich auch postnatal eine verdickte Nackenregion.

Das vierte der geborenen Kinder unserer Analyse zeigte postnatal im Bereich des Halses eine unilaterale Malformation im Sinne eines Lymphangioma colli. Neben diesem Befund fanden sich keine weiteren Fehlbildungen. Das fetale Hygroma colli war zuvor bei einem auswärtigen Gynäkologen erst in der 37. SSW diagnostiziert worden. Bei dieser Mutter war bekannt, dass sie eine mangelnde Compliance gegenüber den regelmäßigen Vorsorgeuntersuchungen während der Schwangerschaft gezeigt hatte.

Die Ergebnisse in der Literatur über die Geburt und den Verlauf von euploiden Kindern mit sonographisch diagnostiziertem Hygroma colli in der Fetalperiode sind nicht einheitlich. Während Nadel in seinen Untersuchungen bei den geborenen Babys ausschließlich phäno- und genotypisch gesunde Kinder verzeichnen konnte [77], ermittelten Autoren wie Brumfield, Descamps, Fujita, Mangione und Tanriverdi in ihren Analysen sowohl phäno- und genotypisch gesunde Kinder, als auch - bei genetisch unauffälligem Befund - Kinder mit Malformationen [22; 31; 45; 71; 127]. Die gefundenen Fehlbildungen umfassten in unterschiedlichen Ausprägungen u.a. multiple Dismorphien ohne genetische Zuordnungsmöglichkeit, Lippen-Kiefer-Gaumenspalten, Lymphangioma colli und

Herzfehlbildungen.

Wie oben beschrieben fanden sich auch unter den in unserer Studie geborenen Feten - bei genetisch unauffälligen Befunden - sowohl Kinder die frei von jeglichen Fehlbildungen waren, als auch solche, die Fehlbildungen aufwiesen. Hierin stimmen unsere Ergebnisse mit denen der zuletzt genannten Autoren überein.

### **5.2.9 Stellenwert der Sonographie im Rahmen der Pränatalen Diagnostik**

Nach einer Studie von Watson et al werden 70-80 % aller Kinder mit chromosomalen Anomalien von Frauen unter 35 Jahren geboren [138]. Diese Schwangeren fallen somit nicht unter die Altersindikation einer Amniozentese oder Chorionzottenbiopsie, die ab einem Alter von 35 Jahren gilt.

In unserer Studie fanden sich nur 4 Frauen (ca. 14 % des Patientenkollektivs), die älter als 34 Jahre waren. Bei 3 von diesen Schwangeren lag eine fetale Chromosomenanomalie vor. Das bedeutet, dass in unserer Analyse 16 von 19 fetalen Chromosomenaberrationen ohne eine weitere Ultraschalldiagnostik nicht erkannt worden wären. Diese Ergebnisse betonen die Bedeutung und den Stellenwert der Sonographie im Rahmen der Pränataldiagnostik und unterstreichen die Empfehlungen der Literatur zur Anwendung dieser nicht-invasiven, reproduzierbaren und altersunabhängigen Untersuchungsmethode [22; 31; 71; 80; 101; 104; 125; 129; 147].

### **5.2.10 Intrauterine Behandlung fetaler Hygroma colli mit OK-432 (Picibanil)**

Bislang gibt es in der Literatur 5 veröffentlichte Fälle über die intrauterine Behandlung fetaler Hygroma colli mit dem Sklerosierungsgens OK-432 [87; 78; 111; 137]. Die Behandlungen mit Picibanil erfolgten jeweils durch eine ultraschallgestützte Punktion des Hygroms mit nachfolgender Aspiration der Zystenflüssigkeit. Nachfolgend wurde eine der Aspirationsmenge entsprechende Lösung OK-432 in die Zysten injiziert. In den Verlaufsuntersuchungen zeigte sich - bis auf eine Ausnahme - in allen behandelten Fällen ein merklicher Rückgang des Hygroma colli bis hin zu einer kompletten Regression.

In unserem Patientenkollektiv wurde keines der fetalen Hygrome pränatal behandelt. Im Hinblick auf die Möglichkeit fetale Hygroma colli in Zukunft bereits intrauterin behandeln zu können, sollen die veröffentlichten Fallbeispiele näher betrachtet werden.

Der erste Fall einer intrauterinen Anwendung von OK-432 wurde 1991 von Watari et al beschrieben [137]. Das Nackenhygrom des Feten wurde neben einem Hydrops congenitus in

der 16. SSW diagnostiziert. Der genetische Befund war unauffällig und weitere Anomalien konnten sonographisch nicht festgestellt werden. Die Behandlung mit OK-432 erfolgte in der 21. und 28. SSW. In den Verlaufskontrollen konnte neben der Rückbildung des fetalen Hygroma colli ein Rückgang des Hydrops fetalis festgestellt werden. Das Kind wurde in der 38. SSW spontan auf natürlichem Weg geboren. Im Bereich des pränatal diagnostizierten Hygroma zeigte sich eine leicht verdickte Nackenfalte. Postnatal wurde bei dem Neugeborenen ein hypoplastischer linker Ventrikel festgestellt. Wenige Tage nach der Geburt verstarb das Kind.

Negishi berichtet 1997 über ein fetales Hygroma colli, welches ebenfalls kombiniert mit einem Hydrops fetalis in der 21. SSW diagnostiziert wurde [78]. Die Genetik war unauffällig und es fanden sich keine weiteren Fehlbildungen des Feten. Nach Behandlung mit OK-432 zeigte das zystische Hygroma eine Regression, jedoch kam es nicht wie in dem von Watari [137] geschilderten Patientenfall zu einer Rückbildung des Hydrops fetalis. Das Kind verstarb in der 33. SSW in utero.

Ogita K. et al analysierten in ihrer retrospektiven Studie (1988-1997) 31 pränatal diagnostizierte Hygroma colli. [87]. Zwei dieser fetalen Nackenhygrome wurden intrauterin mit Picibanil behandelt. Im ersten Patientenfall wurde das fetale Hygroma in der 25. SSW diagnostiziert. Als Nebendiagnosen fanden sich ein Hydrops fetalis und eine Duodenalatresie. Ein erstelltes Karyogramm des Feten war unauffällig. Die Therapie mit OK-432 erfolgte in der 27. und 29. SSW. In der 32. SSW wurde das Kind per Sectio caesarea aufgrund einer Amnionruptur entbunden. Postnatal fand sich im Nacken/Hals des Neugeborenen eine kleine Verdickung im Bereich des zuvor sonographisch dargestellten Hygroma colli. Das frühgeburtliche Kind verstarb in der Neonatalperiode. Postmortal wurde neben der bereits bekannten Duodenalatresie eine Ebstein-Anomalie des Herzens und eine bilaterale Lungenhypoplasie festgestellt. Im zweiten Patientenfall wurde das fetale Hygroma colli in der 21. SSW diagnostiziert. Bei diesem Feten fand sich neben einem aneuploiden Chromosomensatz (45,X0) ein ausgeprägter Hydrops fetalis und eine bereits eingetretene Bradykardie. Noch in der 21. SSW erfolgte die Therapie mit OK-432, um u.a. ein Kreislaufversagen des Feten zu verhindern. Ein Tag nach Beginn der Sklerosierungstherapie mit OK-432 verstarb der Fetus intrauterin. In der durchgeführten Obduktion zeigten sich zu dem Hygroma colli ein unterentwickeltes Organsystem und ein Hydrops congenitus. Sasaki berichtet 2003 über die vermutlich erste intrauterine Anwendung von OK-432 mit anschließender Entbindung eines gesunden Neugeborenen [111]. Das fetale Hygroma colli wurde in diesem Patientenfall erstmalig in der 25. SSW diagnostiziert. Fehlbildungen, ein

Hydrops congenitus oder chromosomale Aberrationen konnten keine festgestellt werden. Die Behandlungen mit OK-432 erfolgten daraufhin in der 27. und 30. SSW. In der 38. SSW erfolgte die spontane, transvaginale Geburt des Kindes. Im Bereich des pränatal diagnostizierten Hygroms fand sich eine Hautschwellung, die sich jedoch im Laufe des ersten Lebensmonats zurückbildete. Ansonsten fanden sich bei dem Kind keine phäno- oder genotypischen Auffälligkeiten.

Die intrauterine Behandlung fetaler Hygroma colli mit OK-432 befindet sich derzeit noch in der klinischen Erprobungsphase. Die Erfolgsrate der pränatalen Behandlung von Nackenhygromen ist, wie die beschriebenen Fälle zeigen, stark abhängig von den Nebendiagnosen der Feten. Von besonderer Bedeutung scheinen hier das Vorliegen eines Hydrops fetalis und strukturelle Anomalien wie z.B. Herzfehler zu sein. Betrachtet man isoliert die pränatale Behandlung zystischer Hygrome mit OK-432, so kommt man zu einer guten Erfolgsrate. Bis auf den Patientenfall eines Feten mit Turner-Syndrom aus der Studie von Ogita K. [87], hatte die Anwendung von OK-432 in den übrigen Fällen zu einer kompletten bis nahezu vollständigen Regression der Hygroma colli geführt.

Zusammenfassend kann gesagt werden, das, wenn die pränatale Behandlung eines fetalen Hygroma colli in Erwägung gezogen wird, vorhandene Nebendiagnosen unbedingt als mögliche Einflussfaktoren auf eine intrauterine Therapie und ein postnatales Ergebnis berücksichtigt werden müssen. Ferner sollte beachtet werden, dass eine pränatale Therapie mit OK-432 nicht vor der 20. SSW erfolgen sollte, da zum einen die Möglichkeit einer spontanen Regression der Hygroma colli besteht [7; 15; 16; 29; 70; 125; 126; 138] und zum anderen in Studien ein intrauterines Absterben von Feten mit Nackenhygromen (mit oder ohne assoziierte Fehlbildungen) bis zur 20. SSW beschrieben wurde [22; 87; 125]. Werden diese Faktoren beachtet, so scheint das Sklerosierungsagens OK-432 in der Zukunft eine mögliche Therapieoption in der intrauterinen Behandlung fetaler Hygroma colli zu sein.

## 6 Zusammenfassung

Die Therapie lymphatischer Malformationen im Kindesalter ist eine Herausforderung für den behandelnden Arzt. Sowohl die Kurzzeit- als auch die Langzeitergebnisse der angewandten Therapieformen hängen u.a. in besonderem Maße von der Lokalisation, der Ausbreitung und dem Alter des Patienten ab.

Während bei einigen lymphatischen Malformationen, insbesondere bei den auf eine Körperregion lokalisierten, zum umliegenden Gewebe gut abgegrenzten Fehlbildungen verschiedene Therapieoptionen zur Auswahl stehen, ist bei ausgedehnten Befunden eine chirurgische Resektion häufig die einzige Behandlungsmöglichkeit. Nur mit ihr können akute, malformationsbedingte Kompressionssymptome und andere Komplikationen behandelt werden. Da es sich bei lymphatischen Fehlbildungen jedoch nicht um eine maligne Erkrankung handelt, sollten bei einer chirurgischen Resektion keine lebenswichtigen Strukturen gefährdet werden.

Die Wahl der geeignetsten Therapie, inklusive einer Kombination der verschiedenen Behandlungsformen und der beste Zeitpunkt einer Erstbehandlung muss letztendlich individuell für jeden Patienten bestimmt werden.

Die Prognose der Erkrankung hängt ebenfalls stark von der Lokalisation, der Ausbreitung und dem Alter des Patienten zum Zeitpunkt der Diagnose ab. Besonders junge Patienten (Neugeborene) haben bei umfangreichen Befunden mit ausgedehnten Lokalisationen eine schlechtere Prognose als ältere Kinder mit gut abgegrenzten Fehlbildungen.

Zusammenfassend lässt sich sagen, dass es keine pauschalen Therapieempfehlungen für die Behandlung lymphatischer Malformationen im Kindesalter gibt. Für jeden Patienten muss individuell ein Therapiekonzept entworfen werden, mit dem Ziel, das bestmögliche Ergebnis im Hinblick auf eine Rezidivfreiheit zu erreichen.

Das Auftreten lymphatischer Malformation in der Fetalperiode, insbesondere dem eines Hygroma colli, korreliert in einem hohen Maß mit chromosomalen und/oder strukturellen Anomalien. Wird in der Schwangerschaft bei den Feten ein Hygroma colli oder eine lymphatische Malformation anderer Lokalisation sonographisch nachgewiesen, so besteht die dringende Indikation für eine Chromosomenanalyse und eine detaillierte Ultraschallfeindiagnostik. Feten, bei denen neben der lymphatischen Malformation sonographisch keine weiteren Anomalien festgestellt werden können, sollten engmaschig kontrolliert werden. Hier besteht, gerade bei den Nackenhygromen, die Möglichkeit einer spontanen Regression.

Die mit der Diagnose eines Hygroma colli verbundene Problematik assoziierter Fehlbildungen muss mit den Eltern detailliert besprochen werden. Die ethische Frage, ob bei einer vorliegenden Chromosomenanomalie (wie z.B. einem Turner-Syndrom oder einer Trisomie 21) eine Interruptio der Schwangerschaft anzuraten ist, bleibt offen. Ähnlich verhält es sich bei Feten mit lymphatischer Fehlbildung ohne den Nachweis einer weiteren Anomalie. Auch in diesen Fällen bleibt die Frage offen, ob eine vorzeitige Beendigung der Schwangerschaft den Eltern anzuraten ist.

Fest steht, dass die Eltern in jedem Fall eingehend über die Malformation aufgeklärt werden müssen. Gleiches gilt für eventuelle Fehlbildungen die pränatal mitunter nicht diagnostizierbar sind. Weiterhin muss über die Möglichkeit einer spontanen Regression der Malformation und die Geburt eines völlig gesunden Kindes informiert werden.

Sollte sich die intrauterine Behandlung fetaler Hygroma colli und anderer lymphatischer Fehlbildungen mit dem Sklerosierungsagens OK-432 etablieren, so wird diese therapeutische Möglichkeit in Zukunft sicherlich einen Einfluss auf die Entscheidungsfindung der Eltern, bezüglich einer Vollendung oder vorzeitigen Beendigung der Schwangerschaft, haben.

## Literaturliste

1. Abramowicz JS, Warsof SL, et al; Congenital cystic Hygroma of the neck diagnosed prenatally: outcome with normal and abnormal karyotype; *Prenat Diag* 9 (1989) 321-327, zitiert nach Twinnings P, McHugo JM, Pilling DW: *Textbook of fetal abnormalities*, 2000
2. Alan R, Ezekowitz B, et al; Interferon alpha-2a therapy for life-threatening hemangiomas of infancy. *N Engl J Med* 326 ( 1992)1456-1463
3. Alqahtani A, Nguyen LT et al; 25 years' experience with Lymphangiomas in children, *Journal of Pediatric Surgery Vol. 34* (1999) 1164-1168
4. Anderson NG, Kennedy JC; Prognosis in fetal cystic hygroma, *Aust NZ J Obstet Gynaecol* 32 (1992) 36-39
5. Ashcroft, Holder; *Pediatric Surgery*, WB Saunders (1993)
6. Azar GB, Snijders RJM, Gooden C et al; Fetal nuchal cystic Hygomata: Associated malformations and chromosomal defects, *Fetal Diagn Ther* 6 (1991) 46-57
7. Baccichetti C, Lenzini E et al; Spontaneous resolution of cystic hygroma in a 46, XX normal femal, *Prenat Diagn* 10 (1990) 399-403
8. Baraitser M, Winter RM; *Fehlbildungssyndrome*, Verlag Hans Huber, Bern 2001
9. Barlow C, Priebe CJ et al; Neurotoxicity in the treatment of hemangiomas with interferon alpha 2a, *Proceeding from the 11th International workshop on vascular anomalies*, Rome, Edizioni Luigi Pozzi 5 (1996 )
10. Belov S a; *Epidemiology and the social Significance of Congenital Vascular Defects* aus Belov S, Loose DA, Weber J; *Vascular Malformations*, *Periodica Angiologica* 16, Einhorn-Press-Verlag GmbH, Reinbeck (1989) 32-35
11. Belov S b; *Classification, Terminology and Nosology of Congenital Vascular Defects* aus Belov S, Loose DA, Weber J; *Vascular Malformations*; *Periodica Angiologica* 16, Einhorn-Press-Verlag GmbH, Reinbeck (1989) 25-28
12. Belov S c, Loose DA, Weber J; *Editors' comment: Classification*, aus: *Vascular Malformations*; *Periodica Angiologica* 16, Einhorn-Press-Verlag GmbH, Reinbeck (1989) 29-30
13. Belov S d; *Chirurgische Behandlung der kongenitalen Angiodysplasien*. *Zentralblatt Chirurgie* 92 (1967) 1595
14. Berlien HP, Philipp C et al; *Laseranwendungen in der Gefäßchirurgie*, *Zentralblatt für Chirurgie* 118 (1993) 383-389

15. Bernard P, Chabaud JJ et al; Hygroma colli cysticum : prenatal diagnoses, prognosis, management about 42 cases, *J Gynecol Obstet Biol Reprod* 20 (1991) 487-495
16. Bernstein HS, Filly RA et al; Prognosis of fetus with cystic hygroma, *Prenat Diagn* 11 (1991) 394-355
17. Bill AH, Sumner DS; A unified concept of lymphangioma and cystic hygroma. *Surg Gynecol Obstet* 120 (1965) 79-86
18. Bollmann R, Sohn C et al; The second and third trimester :head and neck, In: Sohn C, Holzgreve W, eds. *Ultrasound in Obstetrics and Gynecology*. Stuttgart: Georg Thieme Verlag (1995) 117-172
19. Brady AF, Pandya PP et al; Outcome of chromosomally normal livebirths with increased fetal nuchal translucency at 10-14 weeks of gestation, *Ultrasound Obstet Gynecol* 11 (1998) 391-400
20. Brock ME, Smith RJH, Rarey SE et al; Lymphangioma. An otolaryngologic perspective. *Int J Pediatr Otorhinolaryngol* 14 (1987) 133-40
21. Bronshtein M, Blumenfeld Z; Transvaginal sonography – detection of findings suggestive of fetal chromosomal anomalies in the first and early second trimesters, *Prenat Diagn* 12 (1992) 587-93
22. Brumfield CA, Wenstrom KD et al; Second-Trimester Cystic Hygroma: Prognosis of Septated and Nonseptated Lesions, *Obstetrics & Gynecology Vol. 88 No.6* (1996) 979-982
23. Buss H, Remmle W (Hrsg); *Blut und Lymphgefäße, Pathologie Band 1*(1984) 269, Springer Verlag Berlin, Heidelberg, New York
24. Chait D, Yonkers AJ, Beddoe GM et al; Management of cystic hygromas. *Surg Gynecol Obstet* 139 (1974) 55-58
25. Chervenak FA, Isaacson G et al; Fetal cystic hygroma: Cause and natural history, *N Engl J Med* 309 (1983) 822-825
26. Chodirker BN, Harmon CR et al; Spontaneous resolution of a cystic hygroma in a fetus with Turners Syndrome; *Renat Diagn* 8 (1988) 291-296, zitiert nach Twinnings P, McHugo JM, Pilling DW; *Textbook of fetal abnormalities*, 2000
27. Christian SM, Koen D et al; Parental decisions following prenatal diagnosis of sex chromosome aneuploidy: a trend over time, *Prenat Diagn* 20 (2000) 37-40
28. Cremer HJ; Hämangiome im Kindesalter, *Kongressbd-Dtsch-Ges-Chir-Kongr.* 118(1998)501-506
29. Cullen MT, Gabrielli S et al; Diagnosis and significance of cystic hygroma in the first

- trimester, *Prenat Diagn* 19 (1990) 643-651
30. Dallapiccola B, Chessa L, Vignetti P et al; Increased HK 1 activity levels in the red cells of a patient with a de novo trisomy 10; *Hum Gent* 50 (1979) 45-49, zitiert nach Leiber B, Olbrich G; *Die klinischen Syndrome*, Urban und Schwarzenberg 1990
  31. Descamps Ph, Jourdain Ch et al; Etiology, prognosis and management of nuchal cystic hygroma: 25 new cases and literature review, *Eur J of Obstet & Gynecol and Reproductive Biology* 71 (1997) 3-10
  32. De Serres LM, Sie KC, Richardson MA; Lymphatic malformations of the head and neck. A proposal staging. *Arch Otolaryngol Head Neck Surg* 121 (1995) 577-82
  33. Di Lorenzo M, Yazbeck S; Lymphangiomas, Chapter7, in *Pediatric Surgery*, WB Saunders 1998
  34. Down JLH; Marriages of consanguinity in relation to degeneration of race, *London Hosp Clinical Lectures and Reports* 3 (1866) 224-236, zitiert nach Leiber B, Olbrich G; *Die klinischen Syndrome*, Urban und Schwarzenberg 1990
  35. Drepper H; Klinik und Therapie der Lymphangiome, Hämangiome und Nävi im Kopf und Halsbereich. *HNO* 33 (1985) 293-302
  36. Drugan A, Greb A et al; Determinants of parental decisions to abort for chromosome abnormalities, *Prenat Diagn* 10 (1990) 483-490
  37. Edwards MJ, Graham JM Jr.; Posterior nuchal cystic hygroma, *Clin Perinatol* 17 (1990) 611-640
  38. Emery PJ, Bailey CM, Ecans JN; Cystic hygroma of the head and neck. A review of 37 cases. *J Laryngol Otol* 98 (1984) 613-19
  39. Evans MI, Sobiecki MA et al; Parental decisions to terminate/continue following abnormal cytogenetic prenatal diagnosis:” What” is still more important than “When”, *Am J Med Genet* 61 (1996) 353-355
  40. Eyrich GK, Bruder E, Hilfiker P, et al; Temperature mapping or magnetic resonance-guided laser interstitial thermal therapy (LITT) in lymphangiomas of the head and neck. *Lasers Surg Med* 26 (2000) 467-76
  41. Fageeh N, Manoukian J, Tewfik T et al; Management of head and neck lymphatic malformations in children. *J Otolaryngol* 26 (1997) 253-258
  42. Finn MC, Glowacki J, Mulliken JB; Congenital Vascular Lesions: Clinical Application of a New Classification, *Journal of Pediatric Surgery* 18 (1983) 893-900
  43. Földi M; Sekundäre Lymphödeme. In *Klinische Angiologie*, Rieger H, Schoop W (Hrsg.) (1998) Kapitel 48

44. Ford CE, Jones KW, Polani PE et al; A sex-chromosome anomaly in a case of gonadal dysgenesis (Turner-syndrome), *Lancet I* (1959)711-713, zitiert nach Leiber B, Olbrich G, *Die klinischen Syndrome*, Urban und Schwarzenberg 1990
45. Fujita Y, Satoh S et al; In utero Evaluation and the Long-Term Prognosis of Living Infants with Cystic Hygroma, *Fetal Diagn Ther 16* (2001) 402-406
46. Gans O, Steigleder GK; *Histologie der Hautkrankheiten*, Springer -Verlag, Berlin (1957)
47. Giguère CM; New treatment options for lymphangioma in infants and children. *Ann Otol Rhinol Laryngol III* ( 2002) 1066-1075
48. Gohrbandt E, Gabka J, Berndorfer A; *Handbuch der Plastischen Chirurgie*, Bd. II, 1. Teil (1973) 73-79, Walter de Gryter
49. Greinwald JH Jr, Burke DK, Sato Y, et al; Treatment of lymphangiomas in children - an update of Picibanil (OK-432) sclerotherapy. *Otolaryngol Head Neck Surg 121* (1999) 381-387
50. Gross RE; *The Surgery of Infancy and Childhood*. Philadelphia : WB Saunders, 1953
51. Hafner E, Schuchter K et al; Results of routine fetal nuchal translucency measurement at weeks 10-13 in 4.233 unselected pregnant women, *Prenat Diagn 18* (1998) 29-34
52. Hancock BJ, St-Vil D, Luks FI et al; Complications of lymphangiomas in children. *J Pediatr Surg 27* (1992) 220-226
53. Harashima T, Hossain M et al; Treatment of lymphangioma with Nd:YAG laser irradiation: a case report, *J Clin Laser Med Surg Vol.19 No. 4* (2001) 189-191
54. Holms-Siedle M, Ryyananen M; Parental decisions regarding termination of pregnancy following prenatal detection of sex chromosome abnormality, *Prenat Diagn 4* (1987) 239-244
55. Huntigton GS a, Mc Clure CFW; The development of the main lymph channels of the cat in their relation to the venous system, *Anat..Rec.I* (1906-1908) 36, zitiert nach: Mulliken JB, Young AE (1988), *Vascular birthmarks*; WB Saunder Company
56. Huntigton GS b, Mc Clure CFW; The development of the jugular lymph sacs in the domestic cat ( *Felis domestica*), *Am. J. Anat. 10* (1910) 177, zitiert nach: Mulliken JB, Young AE (1988), *Vascular birthmarks*; WB Saunder Company
57. Jacobs AH, Walton RG; The Incidence of Birthmarks in the Neonate, *Pediatrics 58* (1976) 218-222
58. Johnson MP, Johnson A et al; First trimester simple hygroma: cause and outcome, *Am J Obstet Gynecol 168* (1993) 156-161
59. Joppich I, Schiele U; Die Indikation zur operativen Behandlung von Hämangiomen im

- Säuglingsalter, *Der Kinderarzt* 19 (1988) 619-625
60. Kelly D, Myer CM III.; Congenital anomalies of the neck. In: Tewfik T, Kaloustian VD, eds. *Congenital anomalies of the ear, nose and throat*. Montreal, Canada: Oxford University Press (1997) 344-346
  61. Kennedy TL a; Cystic hygroma and lymphangioma: A rare and still unclear entity. *Laryngoscope* 99 (1989) 1-10
  62. Kennedy TL b, Whitaker M, Pellitteri P et al; Cystic Hygroma/ Lymphangioma: A rational approach to management. *Laryngoscope Vol. 111 (11)* 2001 1929-1937
  63. Landthaler M, Hohenleutner U, Abd El-Raheem T; Therapie vaskulärer Fehlbildungen, *medwelt* 46 (1995) 357-359
  64. Langmann J; *Medizinische Embryologie* (1998), Thieme-Verlag
  65. Leiber B, Olbrich G; *Die klinischen Syndrome* (1990), Urban und Schwarzenberg
  66. Lejeune J, Gautier M, Turpin R; Etude des chromosomes somatiques de 9 enfants mongoliens, *CR Acad Sci Paris* 248 (1959) 1721-1722, zitiert nach Leiber B, Olbrich G, *Die klinischen Syndrome* (1990) Urban und Schwarzenberg
  67. Leu HJ; Pathomorphology of vascular malformations ( Analysis of 310 cases), *Inter Angio* 9:147-154
  68. Lewis FJ; The development of the lymphatic system in rabbits, *Am. J. Anat.* 5 (1905) 95, zitiert nach: Mulliken JB, Young AE (1988), *Vascular birthmarks*; WB Saunder Company
  69. Luzatto C, Midrio P, Tchaprassian Z et al; Sclerosing treatment of lymphangioma with OK-432. *Arch Dis Child* 82 (2000) 361-368
  70. Macken MB, Grantmyre EB; Regression of nuchal cystic hygroma in utero, *J Ultrasound Med* 8 (1989) 101-103
  71. Mangione R, Guyon F et al; Pregnancy Outcome and Prognosis in Fetuses with Increased First-Trimester Nuchal Translucency, *Fetal Diagn Ther* 16 (2001) 360-363
  72. Mikhail M, Kennedy R, Cramer B et al; Sclerosing of recurrent lymphangioma using OK-432. *J Pediatr Surg* 30 (1995) 1159-1160
  73. Morgagni GB; *Epistola anatomica medica XLVII, Art.20*, 1768; zitiert nach Leiber B, Olbrich G, *Die klinischen Syndrome* (1990), Urban und Schwarzenberg
  74. Mulliken JB a, Young AE; *Vascular birthmarks* (1988), WB Saunder Company
  75. Mulliken JB b, Glowacki J; Hemangiomas and vascular malformations in infant and children: A classification based on endothelial characteristics, *Plastic Reconstructive Surgery* 69 (1982) 412-422

76. Mulliken JB c, Fishman SJ et al; Vascular Anomalies, Current Problems in Surgery *Vol. 37 No.8* (2000) 517-520
77. Nadel A, Bromley B et al; Nuchal Thickening or Cystic Hygromas in First- and Early Second-Trimester Fetuses: Prognosis and Outcome, *Obstetrics & Gynecol Vol. 82, No.1* (1993) 43-48
78. Negishi H, Yamada H et al; Outcome of nonimmune hydrops fetalis and a fetus with hydrothorax and/or ascites: With some trials of intrauterine treatment, *J Perinat Med 25* (1997) 71-77
79. Newman DE, Cooperberg PL; Genetics of sonographically detected intrauterine fetal cystic hygromas, *J Cancer Assoc Radiol 35* (1984) 77-79
80. Nicolaides KH a, Snijders RJM, Gosdon CM et al; Ultrasonographically detectable markers of fetal chromosomal abnormalities, *Lancet 340* (1992) 703-707, zitiert nach Twinnings P, McHugo JM, Pilling DW; Textbook of fetal abnormalities, 2000
81. Nicolaides KH b, Brizot ML et al; Fetal nuchal translucency : Ultrasound screening for fetal trisomy in the first trimester of pregnancy, *Br J Obstet Gynaecol 101* (1994) 782-869
82. Nicolaides KH c, Azar G et al; Fetal nuchal translucency ; ultrasound screening for chromosomal defects in first trimester of pregnancy, *BJM 304* (1992) 867-869
83. O'Brien WF, Cefalo Rc, Bair DG; Ultrasonographic diagnosis of fetal cystic hygroma, *AmJ Obstet Gynecol 138* (1980) 464-466
84. Ogita S a, Tsuto T, Tokiwa K et al; Intracystic injection of OK-432 – a new sclerosing therapy for cystic hygroma in children. *Br J Surg 74* (1987) 690-691
85. Ogita S b, Tsuto T, Deguchi E et al; OK-432 therapy for unresectable lymphangiomas in children. *J Pediatr Surg 26* (1991) 263-270
86. Ogita S c, Tsuto T, Nakamura K et al; OK-432 Therapy in 64 Patients With Lymphangioma, *J of Ped Surg, Vol 29 No. 6* (1994) 784-785
87. Ogita K, Suita S et l; Outcome of Fetal Cystic Hygroma and Experience of Intrauterine Treatment, *Fetal Diagn Ther 16* (2001) 105-110
88. Paré A; The Works of the famous Chirurgion Ambrose Parey, Book 25, London:Tomas Cotes and R. Young, 1634, p.979; zitiert nach Mulliken JB, Young AE ; Vascular birthmarks (1988), WB Saunder Company
89. Pearce JM, Griffin D et al; Cystic hygromata in trisomy 18 and 21, *Prenat Diagn 4* (1984) 371-375
90. Philipp C a, Poetke M, Berlien HP; Klinik und Klassifikation angeborener

Gefäßerkrankungen, pädiat prax 46 (1993/94)75-83

91. Philipp C b, Poetke M, Berlien HP, Mack M; Hämangiom oder vaskuläre Malformation? Differentialdiagnostische Überlegungen in der Frühtherapie. *Der Kinderarzt* 28 (1997) 1233-1242
92. Philipp C c, Poetke M, Berlien HP; Klinik und Technik der Laserbehandlung angeborener Gefäßerkrankungen. In: Berlien HP, Müller G ( Hrsg. ) *Angewandte Lasermedizin, Angiologie*, Ecomed (1992) Landsberg
93. Pijpers L, Reuss A et al; Fetal cystic hygroma: Prenatal diagnosis and management, *Obstet Gynecol* 72 (1988) 223-224
94. Poetke M a, Philipp C et al; Die Laserbehandlung von Hämangiomen und vaskulären Malformationen, Indikationen, Parameter und Applikationstechniken, *Zentralblatt für Kinderchirurgie* 5 (1996) 138-150
95. Poetke M b; Der Einfluß der Lasertherapie auf die Behandlungsstrategien bei Hämangiomen und vaskulären Malformationen, *Dissertationsschrift vorgelegt an der Freien Universität zu Berlin* (1999)
96. Pons JC, Diallo AA et al; Chorionic villus sampling after first trimester diagnosis of fetal cystic hygroma colli, *Eur J Obstet Gynecol Reprod Biol* 33 (1989) 141-146
97. Ravitch MM, Rush BF Jr.; Cystic hygroma. In: Welch KJ et al, editors. *Pediatric Surgery*. Chicago: Year Book Medical (1986) 533-539
98. Redenbacker E.A.H.; *De ranula sub lingua special cum casa congenito*. Monachii: Lindhauer (1828), zitiert nach Mulliken JB, Young AE ; *Vascular birthmarks* (1988), WB Saunder Company
99. Reinhardt MA, Nelson SC, et al; Treatment of childhood lymphangiomas with interferon-alpha. *J Pediatr Hematol Oncol* 19 (1997) 232-236
100. Reuss A, Pijpers L et al; The importance of chorionic villus sampling after first trimester diagnosis of cystic hygroma, *Prenat Diagn* 7 (1987)299-301
101. Rezai K, Holzgreve W et al; Pränatale Chromosomenbefunde bei sonographisch auffälligen Feten, *Geburtshilfe Frauenheilkd* 51 (1991) 211-216
102. Riechelmann H, Muehlfay G, Keck T, et al; Total, subtotal and partial surgical removal of cervicofacial lymphangiomas. *Arch Otolaryngol Head Neck Surg* 125 (1999) 643-648
103. Rieger H, Schoop (Hrsg); *Klinische Angiologie* (1998), Springer Verlag
104. Rizzo N, Pittalis MC et al; Prenatal Karyotyping in malformed Fetuses, *Prenat Diagn* 10 (1990) 17-23

105. Rottem S, Bronstheim M et al; First trimester transvagina sonographic diagnosis of fetal anomalies; *Lancet I* (1989) 444-445, zitiert nach Twinnings P, McHugo JM, Pilling DW; *Textbook of fetal abnormalities*,2000
106. Sabin FR a; On the origin of the lymphatic system from the veins and the development of the lymph hearts and thoracic duct in the pig, *Am. J. Anat. I* (1902) 367, zitiert nach: Mulliken JB, Young AE (1988), *Vascular birthmarks*; WB Saunder Company
107. Sabin FR b; On the development of the superficial lymphatics in the skin of the pig, *Am. J. Anat. 3* (1904)183, zitiert nach: Mulliken JB, Young AE (1988), *Vascular birthmarks*; WB Saunder Company
108. Sabin FR c; The development of the lymphatic nodes in the pig and their relation to the lymph hearts, *Am. J. Anat. 3* (1905) 355, zitiert nach: Mulliken JB, Young AE (1988), *Vascular birthmarks*; WB Saunder Company
109. Sabin FR d, in Keibel F und Mall FP; *Manual of Human Embryology*; Philadelphia , JB Lippincott, *Vol.II*, 1910; zitiert nach Mulliken JB, Young AE (1988), *Vascular birthmarks*; WB Saunder Company
110. Saijo M, Munro IR, Mancor K; Lymphangioma- a long term follow-up study. *Plast Reconstr Surg 56* (1975) 642-651
111. Sasaki Y, Chiba Y; Successful Intrauterine Treatment of Cystic Hygroma colli Using OK-432, *Fetal Diagn Ther 18* (2003) 391-396
112. Saura R a, Horovitz J et al; Evaluation of chorion villus sampling, *Lancet* (1991) 338-449
113. Saura R b, Gauthier B; Operator experience and fetal loss rate in transabdominal chorion villus sampling, *Prenat Diagn 14* (1994) 70-71
114. Schloss MD, Sweet RX, Blais C et al; Lymphangioma in children. *J Otolaryngol 13* (1984) 95-98
115. Schmidt B, Schimpl G et al; OK-432 therapy of lymphangioma in children, *Eur J Pediatr 155* (1996) 649-652
116. Schwanitz G, Zerres K et al; Rate of chromosomal aberrations in prenatally detected Hydrops fetalis and Hygroma colli, *Hum Genet 84* (1989) 81-82
117. Schwarz U, in Földi M, Kubik I; *Lehrbuch der Lymphologie*, G Fischer, Stuttgart (1998)
118. Seitz J, *Lymphgefäße, Embryologie des Menschen*, Deutscher Ärzte-Verlag (1998) 165
119. Shapiro RS, Day DL et al; Treatment of benign vascular neoplasms with alpha interferon, *Blood 78* (1991) Supp:76 a (293)
120. Sires BS, Goins CR et al; Systemic corticosteroid use in orbital lymphangioma; *Ophthal*

- Plast Reconstr Surg *Vol.17 No.2* (2001) 85-90
121. Smellie W; Treatise on Midwifery and Practice of Midwifery ,Vol.II , Cases 89 and 90. 3rd ed. London: D. Wilson, 1754; zitiert nach Mulliken JB, Young AE (1988), Vascular birthmarks, WB Saunder Company
  122. Smith RJH, Burke DK, Sato Y, et al; OK-432 therapy for lymphangiomas, Arch Otolaryngol Head Neck Surg *122* (1996) 1195-1199
  123. Snijders RJM, Noble P et al; UK multicentre project on assessment of risk of trisomy 21 by maternal age and fetal nuchal translucency thickness at 10-14 weeks of gestation, Lancet *352* (1998) 343-346
  124. Sohn Ch, Gast AS; Das Hygroma colli (Nackenödem) als ultrasonographischer Parameter fetaler Chromosomenanomalien, Zentralbl Gynakol *119* (1997) 232-236
  125. Szabó J, Gellén J et al; First-trimester ultrasound screening for fetal aneuploidies in women over 35 and under 35 years of age, Ultrasound Obstet Gynecol *5* (1995) 161-163
  126. Tannirandorn Y, Nicolini U et al; Fetal cystic hygromata, insight gained from fetal blood sampling, Prenat Diagn *10* (1990) 37-40
  127. Tanriverdi HA, Hendrik HJ et al; Hygroma Colli Cysticum: Prenatal Diagnosis and Prognosis, Am J of Perinatology *18* (2001) 415-20
  128. Tasnadi GM; Pathogenesis of angiodysplasias, Acta Paed Acad Sci Hung *5* (1977) 301-309
  129. Tercanli S, Holzgreve W; Das erste Trimenon. In: Ultraschall in Gynäkologie und Geburtshilfe, Hrsg.: Sohn C, Holzgreve W, Stuttgart-New York: Thieme, 1. Aufl. (1995) 123-125
  130. Toi A, Simpson GF; Ultrasonically evident for fetal nuchal skin thickening : is it specific for Down syndrome ?, Am J Obstet Gynecol *156* (1987) 151-153
  131. Tran NN, Tran XN; Cystic hygroma in children: a report of 126 cases. J Pediatr Surg *9* (1974) 191-195
  132. Trauffer PMI, Anderson C et al; The natural history of euploid pregnancies with first trimester cystic hygromas; Am J Obstet Gynecol *170* (1994) 1279-128, zitiert nach Twinings P, McHugo JM, Pilling DW; Textbook of fetal abnormalities, 2000
  133. Twinings P, McHugo JM, Pilling DW; Textbook of fetal abnormalities, 2000
  134. Ville Y, Lalondrelle C et al; First-trimester diagnosis of nuchal anomalies: Significance and fetal outcome, Ultrasound Obstet Gynecol *2* (1992) 314-316
  135. Vintzileos AM, Egan JFX; Adjusting the risk for trisomy 21 on the basis of second-

- trimester ultrasonography, *Am J Obstet Gynecol* 172 (1994) 837-844
136. Voigt HJ, Bender E et al; Sonographische Erkennung von Hinweiszeichen für eine Chromosomenanomalie im I. und II. Trimenon, *Geburtshilfe Frauenheilkd* 54 (1994) 460-467
137. Watari H, Yamada H et al; A case of intrauterine medical treatment for cystic hygroma, *Eur J Obstet Gynecol Reprod Biol* 70 (1996) 201-203
138. Watson WJ, Miller RC et al; Ultrasonographic measurement of fetal nuchal skin to screen for chromosomal abnormalities, *Am J Obstet Gynecol* 170 (1994) 583-576
139. Wegener G; Über Lymphangiome, *Arch. Klin. Chir.* 20 (1977) 641, zitiert nach: Mulliken JB, Young AE (1988), *Vascular birthmarks*; WB Saunder Company
140. Weissleder H et al; Gutartige Tumoren des Lymphgefäßsystems, *Vasomed* 6 (1994) 94-99
141. Werner JA, Lippert BM et al; Ultrasound-Guided Interstitial Nd:YAG Laser Treatment of Voluminous Hemangiomas and Vascular Malformations in 92 Patients, *Laryngoscope Vol.108 No.4* (1998) 463-470
142. White C a; Treatment of childhood angiomatous diseases with recombinant interferon alpha-2a, *J Pediat* 118 (1991) 59-66
143. White JM b, Chaudhry SI et al; Nd:YAG and CO2 laser therapy of oral mucosal lesions, *J Clin Laser Med Surg Vol.16 No.6* (1998) 299-304
144. Williams HB; Hemangiomas and lymphangiomas, *Adv Surg* 15 (1982) 317-349
145. Wilson RD, Venir N et al; Fetal nuchal fluid-physiological or pathological?-in pregnancies less than 17 menstrual weeks, *Prenat Diagn* 12 (1992) 755-63
146. Wolff KD, Hölzle F et al; Indikationen zur primären operativen Therapie von Gefäßanomalien im Säuglingsalter, *Mund Kiefer Gesichts Chir* 6 (2002) 302-308
147. Zalen-Sprock van RM, Vugt van JMG et al; First trimester diagnosis of cystic Hygroma: course and outcome, *Am J Obstet Gynecol* 167 (1992) 94-98

## **Danksagungen**

Mein besonderer Dank gilt Herrn Prof. Dr. med. H. Mau und Herrn Prof. Dr. med. J. Wit für die Vergabe des interessanten Dissertationsthemas.

Herrn Prof. Dr. med. J. Wit möchte ich vor allem für seine engagierte und intensive Betreuung während der Erstellung dieser Arbeit danken.

Ferner geht mein Dank an Herrn Prof. Dr. med. R. Bollmann, Leiter der Abteilung für Pränatale Diagnostik und Therapie des Universitätsklinikums Charité, Campus Mitte, für die Bereitstellung der Daten der Patientinnen, die im Zusammenhang mit dieser Arbeit analysiert wurden.

Gleichzeitig möchte ich mich bei allen Mitarbeitern der Klinik für Kinderchirurgie des Universitätsklinikums Charité, Campus Mitte/Wedding, für die Mithilfe bei der Durchführung dieser Arbeit bedanken.

Besonderer Dank gilt Herrn Dr. med. K.-J. Slama, Leiter der Klinik für Anästhesiologie, operative Intensivmedizin und Schmerztherapie des Klinikums Spandau, Berlin, für seine unermüdliche und geduldige Hilfe und Unterstützung - und für den Impuls im richtigen Moment.

Ausdrücklich möchte ich mich auch bei meiner Familie und meinen lieben Freunden bedanken, die mich während der gesamten Arbeit begleitet und unterstützt haben.

## **Erklärung an Eides Statt**

Hiermit erkläre ich, Dina Giese, an Eides Statt, dass die Dissertation von mir selbst und ohne die (unzulässige) Hilfe Dritter verfasst wurde. Sie stellt auch in Teilen keine Kopie anderer Arbeiten dar und die benutzten Hilfsmittel sowie die Literatur sind vollständig angegeben.

Berlin, den 07.03.2005

Dina Giese