Aus der Klinik für Strahlentherapie

des Klinikums Ernst von Bergmann in Potsdam

Akademisches Lehrkrankenhaus
der Medizinischen Fakultät Charité
der Humboldt-Universität zu Berlin

DISSERTATION

Metastatische epidurale Spinalkanalkompression

Ergebnisse der Strahlentherapie und prognostische Faktoren

Zur Erlangung des akademischen Grades
Doctor medicinae (Dr. med.)

vorgelegt der Medizinischen Fakultät Charité
der Humboldt-Universität zu Berlin

von
György Lövey
geboren am 02.01.1962 in Budapest

Dekan: Prof. Dr. med. Dr. h. c. R. Felix

Gutachter: 1. PD Dr. med. Karin Koch

2. PD Dr. med J. Hierholzer

3. Prof. Dr. med. R. Weber

Datum der Promotion: 12.07.2000

Inhaltsverzeichnis

1 EINLEITUNG 1

2 DAS KRANKHEITSBILD 3

2.1 ANATOMISCH-PATHOLOGISCHE GRUNDLAGEN 3
2.1.1 Anatomie 3
2.1.2 Entstehung der Knochenmetastasen 3
2.1.3 Entstehung der epiduralen Kompression 4
2.1.4 Entstehung der neurologischen Läsion 5
2.2 KLINISCHES BILD 5
2.2.1 Anamnese und klinisches Erscheinungsbild 5
2.2.2 Lokalisation 6
2.2.3 Primärtumor 6
2.3 BILDGEBENDE DIAGNOSTIK 7
2.3.1 Konventionelle Röntgenaufnahmen 7
2.3.2 Skelettszintigraphie 7
2.3.3 Myelographie 8
2.3.4 CT 8
2.3.5 MRT 9

3 THERAPIEKONZEPTE - ÜBERBLICK 11

3.1 CHIRURGIE 11
3.1.1 Indikationsstellung 11
3.1.2 Frage der Stabilität und der operativen Stabilisation 11
3.1.3 Operationsverfahren 13
3.2 CHEMOTHERAPIE 14
3.3 STRAHLENTHERAPIE 14
3.3.1 Indikationsstellung 14
3.3.2 Verwendete Techniken 15
3.3.3 Dosierung 15
3.3.4 Erfahrungen 15
3.4 STEROIDBEHANDLUNG 16

4 AUFGABENSTELLUNG 18

4.1 VERGLEICHBARKEIT DER THERAPIEERGEBNISSE 18
4.2 PROGNOSEFAKTOREN 18

5 MATERIAL UND METHODE 19

5.1 PATIENTENGUT 19
5.2 DATENERFASSUNG 19
5.3 STATISTISCHE AUSWERTUNG 19
5.4 THERAPIE 20
5.4.1 Technik 20
5.4.2 Feldgröße 20
5.4.3 Dosis 20
5.4.4 Fraktionierung 20
5.4.5 Therapieablauf 20

6 ERGEBNISSE 21

6.1 DESKRIPTIVE STATISTIK 21
6.1.1 Demographische Daten 21
6.1.2 Primärtumor 21
6.1.3 Histologie 21
6.1.4 Lokalisation 22
6.1.5 Anzahl befallener Segmente 23
6.1.6 Anamnestische Daten 23
6.1.7 Diagnosenstellung 25
6.1.8 Karenz bis Diagnose 25
6.1.9 Aufnahmestatus 26
6.1.10 Bildgebende Diagnostik 27
6.2 ERGEBNISSE DER STRAHLENTHERAPIE 29

6.2.1 Schmerz *29*
6.2.2 Sensorische Störungen *29*
6.2.3 Motorik *29*
6.2.4 Sphinkterfunktion *32*
6.3 AUSWERTUNG 32
6.3.1 Prognostische Faktoren hinsichtlich der Gehfähigkeit *32*
6.3.2 Prognostische Faktoren hinsichtlich des Überlebens *32*

7 DISKUSSION 36

7.1 PATIENTENGUT 36
7.2 DIAGNOSTIK 36
7.3 THERAPIE DER WAHL 36
7.4 STEROIDBEHANDLUNG 37
7.5 STRAHLENTHERAPIE 37
7.6 ERGEBNISSE DER STRAHLENTHERAPIE 38
7.7 PROGNOSTISCHE FAKTOREN 38

8 ZUSAMMENFASSUNG 40

Widmung

Meinem Lehrer Prof. Dr.Dr. György Németh gewidmet

„The incidence of spinal cord compression will increase as palliative, noncurative therapies evolve and the population continues to age. Patients rarely die of spinal cord compression, but it is a medical emergency, because delay in treatment often results in irrevesible paralysis and loss of sphincter control“

T F Delaney

„Many different opinions exist on the diagnostic workup and, particularly on the therapy of spinal tumors. For instance, there is no consensus on the optimal treatment of spinal compression caused by spinal metastases“

P L Algra

1 Einleitung

Eine der schwersten Komplikationen einer disseminierten Geschwulstkrankheit ist die Querschnittslähmung, die infolge einer metastatischen epiduralen Kompression auftritt. Sie schränkt dramatisch und oft endgültig die Lebensqualität eines Krebskranken ein. Der Verlust der Mobilität und der Kontrolle über die Sphinkterfunktionen belastet die von ihrer schweren Krankheiten bereits geprägten Patienten bis zur Unerträglichkeit. Nicht wenige Patienten werden erst durch diese Entwicklung mit ihrem Schicksal konfrontiert. Die Rehabilitationsmöglichkeiten sind im Gegensatz zu traumatischen Querschnittslähmungen wegen der meist progredienten Grunderkrankung sehr begrenzt (*Murray 1985 , Byrne 1992*). Die Betreuung der querschnittsgelähmten Patienten erfordert aufwendige pflegerische Maßnahmen, die stationäre Behandlung ist häufig unvermeidbar. Zwangsläufig auftretende weitere Komplikationen (urogenitale Infektionen, Ileus, Dekubiti) verkürzen weiter die ohnehin kurze Lebenserwartung. (*Ingham et al., 1993 Hicks et al 1993*).

Das Knochensystem ist die zweithäufigste Lokalisation der Fernmetastasen bei disseminierter Tumorkrankheiten. Die häufigste Stelle ossärer Metastasen ist die Wirbelsäule. Nach autoptischen Untersuchungen ist eine Wirbelsäulenmetastasierung bei mehr als 70% der an ihrer Krebskrankheit verstorbenen Patienten vorhanden. Eine epidurale Tumorkomponente ist in bis zu 15% zu finden. Nach der zerebralen Metastasierung stellt die metastatische epidurale Kompression die zweithäufigste neurologische Komplikation einer fortgeschrittenen Tumorkrankheit dar. Nach Bach et al.1990 ist die Inzidenz der metastatischen epiduralen Spinalkanalkompression in Dänemark zwischen 1979 und 1985 von 4 auf 7 % gestiegen. Ein Zunahme der Frequenz der spinalen Metastasen wird auch bei Nanassis et al. 1997 erwähnt. Obwohl diese Erhöhungen noch nicht signifikant sind, ist es zu erwarten, daß mit den zunehmenden Möglichkeiten und Erfolgen der palliativen Therapie immer mehr Patienten so lange mit disseminierter Krankheit überleben, daß eine Wirbelkörpermetastasierung in Form einer epiduralen Kompression in den Vordergrund rückt (*Boogerd 1993*). Eine ähnliche Entwicklung in der Inzidenz der cerebralen Metastasen ist ebenfalls bemerkbar.

Nach dem Eintritt der schweren neurologischen Ausfälle werden die neurologischen Schäden schnell irreparabel (*Tarlov 1957*). Obwohl anamnestich die frühen Symptomen meist Wochen bis Monate vor der manifesten Querschnitssyndrom auftreten, werden die

spezifische Diagnose und adäquate Therapiemaßnahmen trotz der in letzten Jahren wesentlich besser gewordenen diagnostischen Möglichkeiten immer noch häufig zu spät eingeleitet (*Kim et al. 1990*).

Trotz zahlreicher retrospektiver aber auch prospektiver Studien hat sich ein eindeutig überlegenes Behandlungskonzept noch nicht abgezeichnet (*Ratanatharathorn und Powers 1991*).

Die meisten Veröffentlichungen stammen aus Universitätskliniken, bzw. großen onkologischen Zentren, mit entsprechend selektiertem Patientengut und neurochirurgischem Hintergrund. In der dargelegten Arbeit wird die Problematik hinsichtlich eines städtischen Klinikums betrachtet.

Während der Untersuchungszeit war im Klinikum Ernst von Bergmann in Potsdam keine Abteilung für Neurochirurgie vorhanden, es bestand jedoch eine enge Kooperation mit der neurochirurgischen Klinik in Brandenburg.

2 Das Krankheitsbild

2.1 Anatomisch-Pathologische Grundlagen

2.1.1 Anatomie

Hier werden nur die aus der Sicht des Pathomechansimus und der Therapie der epiduralen Kompression relevanten Informationen rekapituliert.

Das Rückenmark liegt im Spinalkanal, der von den Wirbelkörpern und Wirbelbögen sowie den sie verbindenden Ligg. flava gebildet wird.

Die dorsale Oberfläche der Wirbelkörper ist mit dem sehr widerstandsfähigen Ligamentum longitudinale posterius bedeckt. Das Ligament ist zwischen den Wirbelkörpern mit den Bandscheiben zusammengewachsen.

Die Stabilität des Wirbelsegmentes ruht auf drei Säulen :

- vorderer Anteil der Wirbelkörper, zusammen mit dem Ligamentum longitudinale anterior.
- hinterer Anteil der Wirbelkörper mit dem Ligamentum longitudinale posterius.
- Wirbelbogen mit den Ligg. flava.

Der Ausfall von zwei dieser Säulen führt zu einer Instabilität des betroffenen Wirbelsäulensegmentes.

Das Rückenmark endet mit dem conus terminalis, beim Erwachsenen etwa im Höhe der 2. LWK. Der Duralsack erstreckt sich bis S1.

Das Rückenmark wird von der Arteria spinalis anterior und den paarigen Arteriae spinales posteriores versorgt. Im Bereich der Halssegmente stammen die Arterien aus der A. vertebralis, sonst aus den segmentalen Arterien. Der venöse Abfluß wird durch den Plexus vertebralis gewährleistet. Dieser Plexus hat eine direkte Verbindung zu den Venen des abdominalen und des thorakalen Raumes. Diese Verbundäste besitzen keine Klappen.

Der epidurale Raum ist, im Gegensatz zum Schädel, ein echter Raum. Periost und Dura trennen sich am Foramen magnum und die beiden Blätter bilden dann den epiduralen Raum. Dieser ist mit Fettgewebe ausgefüllt und enthält die Plexus vertebralis.

2.1.2 Entstehung der Knochenmetastasen

Das Knochensystem ist neben der Lunge und der Leber die häufigste Lokalisation von Metastasen. Die besondere Häufigkeit der pulmonalen oder hepatischen Metastasen ist

leicht verständlich. Die Leber erhält durch die Vena portae den venösen Abfluß des ganzen gastrointestinalen Traktes, die Lungen erhalten den gesamten Output des rechten Ventrikel. Die Häufigkeit von Knochenmetastasen ist dagegen nicht so selbstverständlich.

Nach Pagets „seed and soil“ Theorie entstehen Metastasen da, wo für die Absiedlung besonders günstige Konditionen gefunden werden. Die erhöhte Konzentration von Wachstumsfaktoren im Knochenmark könnte damit eine Erklärung sein (*Ushio et al.1977*).

Nach Ewings Theorie sollten Metastasen im Bereich nach der venösen Drainage bei dem ersten nachfolgenden kapillären Engpaß entstehen. Die Kapillaren des Knochenmarkes stellen normalerweise keine solche primäre hämodynamische Filterstation für die Tumorzellen dar, wie das Portalvenensystem in der Leber oder die Lungenkapillaren. In den Arbeiten von Batson wurden jedoch Verbindungen zwischen den venösen Systemen des Beckens bzw. des Thorax und der Wirbelkörper beschrieben. Bei Erhöhung des Druckes im Abdomen oder im thorakalem Raum beim Pressen, Husten etc. entsteht eine retrograde Strömung. Durch diese klappenlosen sog. Batson-Venen können Tumorzellen aus Tumoren im Becken- bzw. Abdomenbereich ins Knochenmark der Wirbelkörper gelangen. Dieser Mechanismus wurde auch im tierexperimentellen Modell bestätigt (*Ushio et al. 1977*).

2.1.3 Entstehung der epiduralen Kompression

Der Prozeß der Ausbreitung der Tumormetastasen bis zur manifesten epiduralen Kompression wurde in mehreren tierexperimentellen Studien untersucht. Es wurden unterschiedliche, auch humane Zellinien verwendet. Die Simulation der Metastasierung erfolgte durch direkte perkutane Inokulation der Tumorzellen (*Ikeda 1980*), intravenös mit nachfolgender abdominaler Kompression (*Ushio et al.1977*) oder intrakardial in den linken Ventrikel (*Arguello et al. 1990*). Nach der Ansiedlung zeigten sich die Metastasen erst als kleine Kolonien im Knochenmark, nahe der Deckplatte. Die Zellinseln breiteten sich in der Nähe der Deckplatte aus, das Wachstum erfolgte von ventral nach dorsal. Im weiteren Verlauf verdrängten die Tumorzellen das Knochenmark und breiteten sich innerhalb der Spongiosa aus. Der Tumor brach gewöhnlich entweder durch die Foramina oder durch die Eintritsspforte der v. vertebrobasilaris in den epiduralen Raum ein. Die Kortikalis blieb dabei in der Regel auch bei manifester epiduraler Kompression lange intakt, eine Arrosion erfolgte erst bei größeren Tumormassen.

Bei intravenöser bzw. intraarterieller Injektion der Zellen wurde fast ausnahmslos der Wirbelkörper befallen. Die Kompression erfolgte von ventral oder ventrolateral. Eine dorsale Kompression trat fast nie auf (*Arguello et al. 1990*).

Die Kompression erfolgte immer durch die intakte Dura. Eine Rückenmarksinfiltration war selten und trat nur in weit fortgeschrittenen Stadien auf.

Die tierexperimentellen Resultate stimmen mit den Befunden von pathologischen Arbeiten Leeson et al. 1993 und radiologischen Beobachtungen von Algra 1992 überein.

2.1.4 Entstehung der neurologischen Läsion

Bereits in den ersten Phasen der epiduralen Kompression kommt es zu einem vasogenen Ödem des Rückenmarkes. Die Schwellung entsteht durch die venöse Abflußstörung, verursacht von der epiduralen Kompression des venösen Plexus des Rückenmarkes. Dieser folgt eine Hochregulierung der PGE2 Synthese (*Byrne 1992*). Die Kapillarpermeabilität vergrößert sich, das Ödem nimmt zu. Es kommt zu einer Stasis und später zur Thrombosierung des venösen Plexus. Wegen des zunehmendes Druckes verringert sich auch die arterielle Durchblutung. Die zunehmende Hypoxie führt letztlich zu einer Demyelinisation in der weißen Substanz. Später folgt die Nekrose der grauen Substanz.

2.2 Klinisches Bild

2.2.1 Anamnese und klinisches Erscheinungsbild

Ein maligner Tumor ist anamnestisch sehr häufig, aber nicht immer zu finden. Nach verschiedenen Angaben liegt der Anteil der Metastasen von unbekanntem Primärtumor zwischen 1 bis 9% (*Black 1979*).

Die Zeit nach der ersten Diagnose eines malignen Tumors und Auftreten der epiduralen Kompression kann sich zwischen sehr breiten Grenzen bewegen : 0 Tage (gleichzeitige Diagnose) bis 19 Jahre (*Gilbert et al.1978*).

Das führende Symptom ist fast immer der Rückenschmerz. Verschiedene Quellen beschreiben den Anteil der Patienten mit Schmerzen zwischen 70% bis 96% wobei die Autoren eher die höhere Zahl ausweisen (*Stark et al. 1982, Gilbert 1978*). Der Schmerz beginnt gewöhnlich als tiefer, dumpfer Schmerz, die Intensität nimmt mit der Zeit zu. Nach einer Weile wird der Schmerz ausstrahlend, neuralgiform, was die Wurzelaffektion, bzw. die beginnende Kompression signalisiert. Oft verstärkt sich der Schmerz ähnlich wie beim Bandscheibenprolaps beim Husten oder Pressen. Der Schmerz strahlt üblicherweise einseitig beim lumbalen Befall, beidseitig bei thorakalem Befall aus. Die Höhe der

radikularen Ausstrahlung entspricht in der Regel der Höhe der Kompression (*Faul et al. 1995*). Der Zeitraum, in dem es vom ersten Symptom zur manifesten Kompression kommt ist sehr unterschiedlich. Es kann aber zwischen einer rapiden und einer langsameren Variante unterschieden werden. Eine bessere Prognose wird der subakuten Variante zugeschrieben (*Helweg-Larsen 1990*). Diese Beobachtung stimmt überein mit tierexperimentellen Erfahrungen, bei denen das Rückenmark nach einer langsamen Kompression länger widerstehen konnte, eine schnelle Kompression gleichen Grades aber einen irreversiblen Schaden hervorrief (*Tarlov et al. 1957*).

2.2.2 Lokalisation

Die prädominante Lokalisation von Knochenmetastasen ist die Wirbelsäule. Die häufigsten Lokalisationen von Wirbelkörpermetastasen sind die Lendenwirbelsäule, gefolgt von der Brustwirbelsäule. Das Sakrum und die Halswirbelsäule sind seltener beteiligt. Der Wirbelkörper ist wesentlich häufiger befallen als die Fortsätze oder der Wirbelbogen (*Leeson 1993*). Die mögliche Ursache ist wahrscheinlich die Verteilung des Knochenmarkes: die Wirbelkörper enthalten anteilmäßig wesentlich mehr aktives Knochenmark als die Wirbelbögen.

2.2.3 Primärtumor

Einige Literaturdaten hinsichtlich des Primarius sind in der *Tabelle 1*. aufgeführt. Die Verteilung fällt etwas unterschiedlich je nach Autor aus. Die am häufigsten vorkommenden Primärtumore sind Lungen-, Mamma-, Nieren und Prostatakarzinome. Bis zu 60% der Fälle wird von den oben genannten Primärtumoren verursacht. Es liegt einerseits daran, daß diese Tumore an sich häufig sind, zweitens metastasieren sie recht häufig ossär.

Tabelle 1: Primärtumor bei epiduraler Spinalkanalkompression, Literaturangaben

	Gilbert et al. 1978	Black 1979	Landmann et al. 1992	Maranzano et al.. 1995
Tumor	%	%	%	%
Lunge	12	15	12	24
Mamma	20	14	24	8
Prostata	8	7	27	22
Niere	7	6	6	10
Lymphome	8	11	12	8

Sarkome	9	8		0
CUP	2	9	6	0
Sonstige	33	29	13	28

2.3 Bildgebende Diagnostik

2.3.1 Konventionelle Röntgenaufnahmen

Konventionelle Röntgenaufnahmen sind überall verfügbar, preiswert und technisch nicht besonders aufwendig. Die Patienten tolerieren die einfache Aufnahme meistens gut, unter Umständen kann die Aufnahme auch im Bett angefertigt werden. Die Filme sind gut geeignet für eine Verlaufskontrolle, z.B. zur Beurteilung der Remineralisierung nach Therapie.

Etwa zwei Drittel der Patienten mit manifester Querschnittslähmung hat eine pathologische Wirbelsäulenaufnahme (*Byrne 1992*).

In einer anderen Serie von Portenoy et al. 1989 zeigten nur 43% der Röntgenaufnahmen einen pathologischen Befund bei asymptomatischen epiduralen Metastasen

Die Summationsaufnahmen zeigen nur grobe Veränderungen, d.h. Kortikalisläsionen, die schon einen erheblichen Teil der Knochensubstanz zerstört haben (*Algra 1992*). Die morphologischen Veränderungen kollabierter Wirbelkörper sind selten pathognomisch. Obwohl keilförmig zusammengebrochene Wirbelkörper eher als metastatisch bewertet werden, ist eine sichere Differenzierung nur selten möglich.

Die Summationsaufnahmen haben einen sehr schlechten Weichteilkontrast. Größere paravertebrale Massen im Thoraxbereich fallen zwar auf, können im Abdomen aber unentdeckt bleiben (*Kim et al. 1993*).

Über eine epiduralen Kompression kann keine Aussage getroffen werden.

2.3.2 Skelettszintigraphie

Die Skelettszintigraphie zeigt schon sehr früh den pathologisch gesteigerten Knochenstoffwechsel. Im Gegensatz zu konventionellen Röntgenaufnahmen kann die Szintigraphie schon bei 5-10 prozentigen metastatischen Knochenanteil positiv sein. Da der Tracereinbau mit der Osteoblasten -Aktivität verbunden ist, bleiben schnell wachsende, ausschließlich osteolytische Metastasen stumm. Beim Plasmozytom, bei dem eine direkte

Hemmung der Osteoblasten- Aktivität vermutet wird, ist die Skelettszintigraphie häufig negativ.

Die Skelettszintigraphie ist unspezifisch, d.h. Traumata, entzündliche Prozesse, alte Frakturen etc. können Metastasen vortäuschen. Bei einer Verlaufskontrolle sind nur multiple, neu aufgetretene Veränderungen eindeutig metastasenverdächtig. Die verdächtigen Stellen müssen durch andere Methoden (MRI, CT) verifiziert werden.

Über eine epiduralen Kompression kann keine Aussage getroffen werden.

2.3.3 Myelographie

Bei einer myelographischen Untersuchung kommen der subarachnoideale Raum, Nervenwurzeln und Rückenmarkkonturen zur Darstellung. Die Myelographie, falls kein Block besteht und der gesamte epidurale Raum dargestellt wird, kann auch klinisch asymptomatische epidurale Läsionen darstellen.

Die Myelographie ist eine invasive Untersuchung. Die Qualität der Untersuchung ist sehr abhängig von der Erfahrung des Untersuchers und der Kooperationsfähigkeit des Patienten. Von seiten der Nebenwirkungen ist die Kleinhirnherniation infolge eines Druckabfalls im spinalen Raum zu nennen, falls die Punktion unterhalb eines kompletten subarachoidealen Blocks erfolgt. Bei der Punktion können Blutungen auftreten, die besonders bei Tumorpatienten, die nicht selten unter Thrombozytopenien, bzw. Gerinnungsstörungen leiden, gefährlich sind.

Obwohl die Myelographie sehr genaue Informationen bieten kann, hat sie seit der Verbreitung der MRT einerseits und wegen ihrer Invasivität anderseits, ihre Bedeutung verloren.

2.3.4 CT

Die Computertomographie ist wesentlich sensitiver bei der Entdeckung ossärer Metastasen als die konventionellen Röntgenaufnahmen. Frühe metastatische Absiedlungen mit Spongiosadestruktion ohne Kortikalisläsion können dargestellt werden. Bei fehlendem histologischen Nachweis ist eine CT- gestützte Punktion in der Regel risikoarm durchführbar.

Obwohl die Computertomographie die Metastasen innerhalb der Wirbelsäule sehr früh zeigen kann, können frühe epidurale Läsionen verborgen bleiben. Dies liegt daran, daß der relativ kleinvolumige Spinalkanal durch dichte Knochenstrukturen umgeben ist und quasi „abgeschirmt“ wird.

Mit konventionellen Geräten können in der Regel nur wenige Segmente untersucht werden. Eine Untersuchung der gesamten Wirbelsäule würde sehr lange dauern und die Strahlenbelastung der Patienten wäre entsprechend hoch. Mit den modernen Spiral -CT-Geräte beansprucht eine Untersuchung eine wesentlich kürzere Zeit.

2.3.5 MRT

Die Magnetresonanztomographie ist die empfindlichste Untersuchungsmethode bei Knochenmetastasen. Sie kann frühe Knochenmarkinfiltrationen zeigen, schon bevor die trabekuläre Strukturen der Spongiosa tangiert werden. Das normale Knochenmark enthält relativ viel Fett, das einen exzellenten Kontrast mit den wasserreichen Metastasen bildet. Das Rückenmark kontrastiert sich hervorragend gegenüber der zerebrospinalen Flüssigkeit und der Duralsack gegenüber dem epiduralen Raum.

Für die Diagnose von Knochenmetastasen sind die T1- gewichteten Bilder gut geeignet. Osteolytische Metastasen erscheinen hypointens gegenüber dem normalen Knochenmark. In der Regel braucht man kein Kontrastmittel. Osteolytische Metastasen können sogar maskiert werden wenn ihre Signalintensität durch das Enhancement gegenüber dem normalen Knochenmark ausgeglichen wird. Eine Hypointensität in T1 gewichteten Bildern bedeutet nicht immer eine Metastase, differentialdiagnostisch kommen auch degenerative Veränderungen in Frage. Osteolytische Metastasen sind hypointens in T1-, etwas hyperintens in T2- gewichteten Bildern. Osteoplastische Metastasen sind hypointens in T1- und auch in T2- gewichteten Sequenzen. Weitere Informationen können mit Fettsuppressionstechniken gewonnen werden.

Bei Wirbelsäulen mit Kompressionsfrakturen kann die Differentialdiagnose zwischen pathologischer und benigner Fraktur schwierig sein. Ohne traumatische Anamnese kann die Signalintensität der Fragmente wegweisend sein. Metastatische Frakturen weisen häufig ein diffuse hypointense Signalmuster auf.

Bei der Diagnose epiduraler Beteiligungen sind die T2- gewichteten Sequenzen von Bedeutung. Die signalintensive cerebrospinale Flüssigkeit erzeugt eine quasi myelographische Darstellung des Duralsackes (*Carmody et al. 1989, Chadwick et al. 1991*).

Üblicherweise geben parasagittale Schnitte sehr gute Informationen über eine Spinalkanalkompression. Die gesamte Länge des Spinalkanals kann untersucht werden und mehrfache, klinisch noch stumme, epidurale Läsionen können diagnostiziert werden

(*Talcott et al. 1999, Pigott et al. 1994*). Die Häufigkeit der multiplen Befalles wurde bei *Cook et al. 1998* mit 39%, bei *Lien et al. 1990* mit 20% angegeben.

3 Therapiekonzepte - Überblick

3.1 Chirurgie

3.1.1 Indikationsstellung

Die Ziele eines chirurgischen Eingriffs im Falle einer Spinalkanalkompression sind die Dekompression und dadurch neurologische Restitution, des weiteren eine Stabilisierung des betroffenen Segments. Der Patient, der meist nur eine begrenzte Lebenserwartung hat, soll schnell und möglichst bald wieder in die Häuslichkeit entlassen werden. Eine aufwendige Operation mit kurativer Intention kommt wegen des meist schlechten Allgemeinzustandes des Patienten oder der großen Anzahl der betroffenen Wirbelkörper nur selten in Frage. Bei solitärem Befall und bei Patienten in gutem Allgemeinzustand kann die Metastase radikal, mit entsprechender Stabilisation, bis zum Wirbelkörperersatz, operiert werden. Allgemein soll sich der Eingriff am Krankheitsstadium und der Lebenserwartung der Patienten orientieren (*Enkaoua et al. 1997, Cybulski 1989 Tokuhashi et al. 1990*). Weit fortgeschrittene Stadien mit multiplen Organmetastasen und einer Lebenserwartung von weniger als 6 Monaten gelten als Kontraindikation auch einer palliativen Operation.

Im allgemeinen gelten für die chirurgische Therapie folgende Indikationsstellungen:

- Kurativer Ansatz : solitärer Befall, Indikation für Wirbelkörperersatz
- Palliativer Ansatz: Dekomkpression
- Unbekannter Primärtumor, bisher keine histologische Sicherung
- Strahlentherapeutisch ausgelastetes Segment
- Bekannt strahlenrestistente Tumoren
- Progredienz der neurologischen Symptome während der Strahlentherapie

3.1.2 Frage der Stabilität und der operativen Stabilisation

Die Stabilität eines Wirbelsäulensegments ruht, wie schon im 2.1.1. beschrieben, auf drei Säulen: dem vorderen Anteil des Wirbelkörpers mit dem Ligamentum anterior, dem hinteren Anteil mit dem Ligamentum dorsale und dem Wirbelbogen mit den Ligamenta flava. Die Destruktion von zwei dieser Säulen führt zu einer Instabilität des Segmentes.

Etwa 85 % Prozent der Wirbelmetastasen bilden sich im Wirbelkörper. In der Abb. 1 ist dargestellt, welche Kräfte auf das Segment wirken. Warum metastatische Wirbelkörper

Keilförmig zusammenbrechen, ist gut erklärbar. Mit dem Ausfall der vorderen Achse muß der Wirbelbogen für die Stabilität aufkommen (Abb. 2). Ähnlich aber wie bei einer posterioren Stabilisation sind die mechanischen Bedingungen ungünstig (kürzere Hebel b). In der Abb. 3 wird es auch klar, warum eine dorsale Laminektomie bei einer, von ventral ausgehenden Kompression katastrophal wirken kann. Die richtige biomechanische Lösung wäre ein Wirbelkörperersatz (Abb.4). Für diese Operation sind jedoch nur wenige Patienten geeignet.

Abb. 1:

Das Körpergewicht belastet hauptsächlich die Vorderkante der Wirbelkörper. In den Bewegungsachsen der Wirbelgelenke wirkt diese Kraft über einen längeren Hebel (a) als die stabilisierenden Ligamente und Muskeln im Bereich der Wirbelbögen. Die übereinander liegenden Wirbelkörper stützen sich und bilden eine stabile Säule.

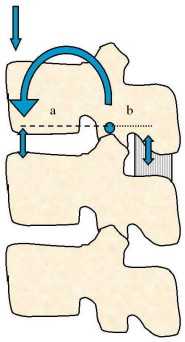

Abb. 2:

Bei metastatisch durchsetzten und kollabierten Wirbelkörpern fällt die stabilisierende Wirkung dieser aus. Die noch intakten dorsalen Anteile müssen für die Stabilität aufkommen. Die Wirkung ist aber durch den kürzeren Hebel (b) vermindert.

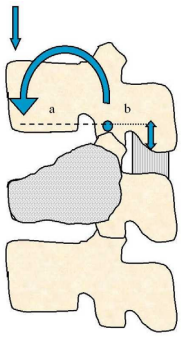

Abb. 3:

Bei einer dorsalen Laminektomie wird die letzte stabile Komponente aus dem Segment entfernt. Aus der Abbildung ist es gut ersichtlich, daß es keine Kompensation mehr gibt, das Segment ist instabil. Eine eventuelle dorsale Stabilisation wird statisch ungünstig liegen (kurzer Hebel) und langfristig insuffizient werden.

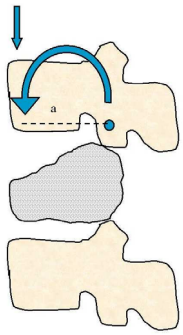

Abb. 4:

Eine vordere Wirbelkörperresektion und gleichzeitige Stabilisation wirkt statisch günstig, opfert nicht die in der Regel noch intakten Wirbelbögen, und liefert mit der Tumorentfernung eine kausale Behandlung.

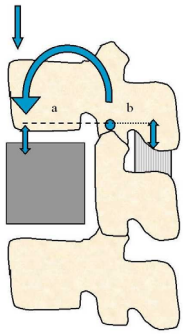

3.1.3 Operationsverfahren

3.1.3.1 Laminektomie

Bei der dorsalen Laminektomie werden Bogen und Proc. spinosus gemeinsam entfernt. Sie sollte in erster Linie einer Dekompression dienen.

Diese einfache, früher oft routinemäßig angewandte dorsale Laminektomie ist aus mehreren Gründen ungenügend. Während des Eingriffs wird das Rückenmark retrahiert, was zu einem weiteren neurologischen Verlust führen kann.

Bei einer epiduralen Kompression ist am häufigsten der Wirbelkörper, also der ventrale Anteil des Segmentes, befallen. Eine von dorsal durchgeführte Dekompression kann keine kausale Behandlung sein, da der Tumor nicht erreicht wird. Das Rückenmark wird durch den ventralen Befall weiter nach dorsal verschoben.

Der zu entfernende Wirbelbogen repräsentiert oft das letzte, noch funktionsfähige und stabile Kompartiment im Segment. Mit der Entfernung wird das Segment endgültig instabil.

So ist es nicht überraschend, daß mehrere Autoren über eine Verschlechterung der neurologischen Symptome nach Laminektomie in über 22% der Fälle berichten. Diese Verschlechterung war oft mit einer Instabilität des betroffenen Segmentes gekoppelt (*Dunn et al. 1980, Black 1979, Siegal und Siegal. 1985, Cybulski 1989 Cobb et al. 1977*).

Die Laminektomie kann bei Wirbelbogenbefall aber eine kausale Behandlung darstellen.

3.1.3.2 Anteriore Dekompression mit Wirbelkörperersatz

Mit der vorderen Dekompression wird eine kausale Therapie angeboten. Es wird der metastatische Wirbelkörper samt eventueller Knochensplitter entfernt. Eine gleichzeitige Stabilisation des Segmentes ist notwendig. Mehrere Methoden , z.B. Kunststoff, Metall-WK – Prothesen und verschiedene Stabilisatoren stehen zu Verfügung. Statischer Vorteil der Methode ist, daß bei der Stabilisation der wichtige vordere Säule gestützt wird (langer Hebel, Abb.4)

Wegen des Zuganges ist die Operation nur für wenige Patienten geeignet. Die Eröffnung der Körperhöhlen ist mit wesentlich höheren Risiken verbunden als beim posterioren Zugang. Die Folgen einer Lockerung der Implantate sind ernsthafter. Retroperitonealer oder mediastinaler Befall kann den Eingriff vollständig verhindern. Perioperative Morbidität und Mortalität sind nicht gering (*Moore 1989, Sundaresan et al. 1985, Sundaresan et al. 1991, Sundaresan et al. 1995*).

Zusammenfassend ist die Methode für kurative Resektionen geeignet, kann und soll aber nur einem sehr kritisch selektierten Patientengut zukommen.

3.1.3.3 Posterolaterale Dekompression

Bei der posterolateralen Dekompression wird ein Kompromiß geschaffen, zwischen schonendem und risikoarmen Eingriff von hinten und möglichst weitgehender Dekompression und Stabilisation von vorn. Bei dem Verfahren wird nur von einer Seite der halbe Wirbelbogen entfernt, und Teile des befallenen Wirbelkörpers von posterolateral reseziert. Bei der Methode ist es auch möglich, eventuelle frakturierte Fragmente aus dem Wirbelkanal zu entfernen. Die Nebenwirkungsrate und der Blutverlust sind nicht so ausgeprägt wie bei der anterioren Dekompression, die durchschnittliche Verweilzeiten bleiben unter zwei Wochen (*Shaw et al. 1989*). Eine zusätzliche hintere Stabilisation wird von *Johnston 1989* empfohlen.

3.2 Chemotherapie

Die Chemotherapie kommt nur bei besonders chemosensiblen Tumoren in Frage. Es gibt einige Fallberichte, bei denen epidurale Kompressionen von Germinomen chemotherapeutisch erfolgreich gelöst werden konnten (*Cooper et al.. 1990, Gale et al. 1986*).

Der größte Teil der Fälle wird jedoch von weniger sensiblen soliden Tumoren verursacht. Die Chemotherapie hat dadurch eine untergeordnete Rolle.

3.3 Strahlentherapie

3.3.1 Indikationsstellung

Die Strahlentherapie wird bei histologisch nachgewiesenen Tumoren im allgemeinen in folgenden Fällen empfohlen:

schlechter Allgemeinzustand

mehrere befallene Segmente

multipler Organbefall, geringe Lebenserwartung

Eine Bestrahlungsindikation kann bestehen auch bei fehlendem histologischen Nachweis, wenn ein eindeutiger bildmorphologischer Befund vorliegt und falls eine Operation allgemein kontraindiziert ist.

Die Strahlentherapie ist keine besonders belastende Therapiemaßnahme und kann innerhalb kurzer Zeit nach der Diagnosestellung durchgeführt werden.

3.3.2 Verwendete Techniken

Meist wird über ein dorsal einfallendes Photonenstehfeld bestrahlt. Im Bereich der Halswirbelsäule ist eine Technik mit zwei opponierenden seitlichen Stehfeldern günstiger. Zwei isozentrische Stehfelder, 45° ausgekippt mit Keilfilter ergeben ein sehr günstige Dosisverteilung, obwohl die Technik etwas aufwendiger ist.

3.3.3 Dosierung

Die Dosierung sollte wenn möglich anhand von Berechnungen in CT- oder MRT- Bildern erfolgen. Eine primäre Planung ist in der Regel nicht sinnvoll. Bei fehlenden Schnittbildern kann die Referenztiefe auch am Simulator festgestellt werden. In der Regel sollte, um höhere Dosismaximi zu vermeiden, eine Photonenenergie > 10 MV am Linearbeschleuniger verwendet werden. Es gibt keine einheitliche Dosierungsempfehlung. Die Palette reicht von Gesamtzielvolumendosen von 16 Gy mit 8 Gy Einzeldosis bis 40-46 Gy in Einzeldosen von 2 Gy.

3.3.4 Erfahrungen

Die Strahlentherapie ist eine effektive palliative Maßnahme hinsichtlich der Schmerzlinderung. Im allgemeinen werden sehr gute Ansprechsraten angegeben. (Tab.2) Eine Sicherung der Gehfähigkeit ist die Regel, falls der Patient bei Therapieanfang auch ambulant war. Eine Wiedererlangung der Gehfähigkeit bei länger bestehenden Plegie kommt nur in Ausnahmefällen vor (*Leviov et al. 1993, Solberg u. Bremnes 1999, Maranzano et al. 1991, Zelefsky et al. 1992, Helweg-Larsen et al. 1990*).

Tabelle 2: Ansprechraten hinsichtlich der Schmerzlinderung, Literaturangaben

Autor	Patientenzahl	Ansprechrate (%)
Maranzano et al. 1991	109	80

Maranzano u. Latini 1995	209	87
Wagner et al. 1996	48	80
Solberg u Bremnes 1999	86	82

3.4 Steroidbehandlung

Steroide gehören im allgemeinen zur Behandlung des Ödems bei zerebralen Metastasen und auch bei der epiduralen Spinalkanalkompression, obwohl beide Ödeme generell unterschiedlich verursacht werden (*Weismann 1988*). Bei zerebralen Metastasen verursacht die pathologische Kapillarpermeabilität im Bereich der Metastasen das Ödem. Bei epiduraler Kompression hat das Rückenmark keinen direkten Kontakt zu den Metastasen. *Ikeda et al. 1980* haben gezeigt, daß im tierexperimentellen Modell die epidurale Kompression eine venöse Abflußstörung hervorruft, die zu einem vasogenem Ödem führt. Der Schweregrad des Ödems korrelierte im Modell mit den neuorologischen Symptomen. *Ushio et al. 1977* haben gezeigt, daß der Wasserinhalt des Rückenmarkes signifikant höher ist bei Vorliegen einer epiduralen Kompression. Es könnte auch gezeigt werden, daß Steroide dieses Ödem hemmen können (*Siegal et al. 1990*).

Bei der epiduralen Kompression können Steroide allein nicht zu einer raschen Rückbildung der neurologischen Symptomen führen wie bei Hirnmetastasen. In der üblichen Dosierung (Dexamethason 12 mg/ Tag i.v.) kann aber die Wirkung einer Strahlentherapie unterstützt werden.

Delattre et al. 1989 konnten einen Dosis- Wirkung- Zusammenhang mit Dexamethason in einem tierexperimentellen Modell zeigen. Eine Dosis von 10 mg/kg Dexamethason i.v. war signifikant überlegen gegenüber 1 mg/kg, bzw. 0,1 mg/kg.

Sørensen et al..1994 zeigten, daß die Gabe von hochdosiertem Dexamethason in Begleitung einer Strahlentherapie das Überleben verlängern kann. In einer anderen Arbeit allerdings konnten *Vecht et al. 1989* keinen Unterschied zwischen konventioneller und hochdosierter Steroidgabe finden. *Heimdal et al. 1992* berichteten über 14% schwere Nebenwirkungen mit hochdosiertem Dexamethason.

Die Steroidbehandlung ist nicht ohne Risiken und Nebenwirkungen. Diabetes, periphere Muskelschwäche, Immunsuppression und damit verbundene Infektionsanfälligkeit, Magenulcera mit gastrointestinalen Blutungen sind als Nebenwirkungen einer Steroidtherapie allgemein bekannt und gut dokumentiert. Die Nebenwirkungen sind

abhängig von Dosis und Dauer der Behandlung. Nach einer längeren Therapie kann die Steroidgabe nur schrittweise reduziert werden.

4 Aufgabenstellung

4.1 Vergleichbarkeit der Therapieergebnisse

Anhand der vorliegende Daten aus der Klinik für Strahlentherapie der Klinikums Ernst von Bergmann soll geprüft werden, ob die erreichten Therapieergebnisse mit einer alleinigen Strahlentherapie mit den Literaturangaben vergleichbar sind.

4.2 Prognosefaktoren

Es soll geprüft werden, ob für diese Patientengut prognostische Faktoren hinsichtlich der Gehfähigkeit und der Lebenserwartung gefunden werden können.

5 Material und Methode

5.1 Patientengut

53 Patienten wurden zwischen 1993 und 1995 in der Klinik für Strahlentherapie des Klinikums Ernst-von-Bergmann in Potsdam wegen einer malignen epiduralen Kompression des Spinalkanals strahlentherapeutisch behandelt. Die Bestrahlungsindikation wurde anhand einer der folgenden Kriterien gestellt :

- Röntgenologisch nachgewiesener metastatischer Befall der Wirbelsäule mit klinischen Symptomen einer epiduralen Kompression
- Nachweis im CT oder MR einer epiduralen Tumorkomponente mit Einengung des Spinalkanals, auch ohne gravierende neurologische Ausfälle.

5.2 Datenerfassung

Die Daten des Krankheitsverlaufs wurden den Krankenhausunterlagen entnommen. Bei den Patienten, die nicht mehr in unserer Nachsorge erschienen, wurden die Überlebensdaten per Fragebogen oder telefonischen Auskunft bei dem behandelnden Hausarzt erhoben. Wegen der retrospektiven Erhebung der Daten wurden nur wenige, gut erfassbaren Daten untersucht.

Die Patientenkarten wurden mit einem Datenbogen (Anhang I) ausgewertet. Die Variablen wurden numerisch kodiert (Anhang II).

Für die Bestimmung der motorischen Kraft wurde die Einteilung nach Leviov et al. 1993 gewählt. Für die Auswertung hinsichtlich der Prognosefaktoren wurde jedoch eine Gruppe „ambulant“ von den Patienten mit Kategorie 0 und 1, bzw. eine Gruppe „nichtambulant“ von den Patienten mit der Kategorie 2 und 3 gebildet.

5.3 Statistische Auswertung

Die statistische Auswertung erfolgte mit dem SPSS Programmpaket (SPSS für Windows 8.0., SPSS Inc.)

Die Überlebensanalyse erfolgte mit der Kaplan-Meier- Methode, Gruppen wurden mit dem log-rank Test verglichen.

Die Prognosekriterien wurden mit dem Chi -Quadrat- Test gewertet.

5.4 Therapie

Bis auf eine Ausnahme erhielten die Patienten keine chirurgische Therapie. Bei diesem einem Eingriff handelte es sich um eine dorsale Laminektomie.

5.4.1 Technik

Die Strahlentherapie erfolgte in 38 Fällen (77 %) durch ein dorsales Stehfeld, in 10 Fällen (18,9%) wurde durch zwei opponierenden Stehfelder bestrahlt. In 5 (9,4%) Fällen wurde eine isozentrische Keilfeldtechnik gewählt.

5.4.2 Feldgröße

Die mediane Feldlänge war 15 cm (Range 6-22 cm).

Die mediane Feldbreite war 8 cm (Range 6-14 cm).

Die mediane Feldgröße war 22 cm² (Range 12-32 cm²).

Wenn es möglich war, wurden die Feldgrenzen nach den Kernspinbildern bestimmt. Die Referenztiefe wurde in der Regel am Simulator festgelegt.

5.4.3 Dosis

Die mediane Einzeldosis lag bei 3 Gy (Range 1,8- 5 Gy).

Die mediane Gesamtdosis war 30 Gy (Range 6- 39 Gy).

Die Therapie mußte wegen Verschlechterung des Allgemeinzustandes in 4 Fällen abgebrochen werden. 92.5 % der Patienten erhielten die vorgeschriebene Dosis.

5.4.4 Fraktionierung

Die meisten (56,6%) Patienten wurden dreimal wöchentlich bestrahlt. 24,5 % erhielten 5 Fraktionen wöchentlich, Patienten mit Einzelfraktionen größer als 3 Gy erhielten 1 bis 2 Fraktionen wöchentlich.

5.4.5 Therapieablauf

49 Patienten schlossen die Therapie ab. In vier Fällen mußte die Therapie wegen der rapiden Verschlechterung des Allgemeinzustandes abgebrochen werden.

6 Ergebnisse

6.1 Deskriptive Statistik

6.1.1 Demographische Daten

Im Patientengut waren 31 Männer und 22 Frauen erfaßt. Der jüngste Patient war 32, der älteste 79 Jahre alt. Das mediane Alter betrug 60 Jahre.

6.1.2 Primärtumor

Die Verteilung nach dem Primarius ist im Tabelle 3, bzw. im Abb.5 gezeigt. Die gesamte Verteilung entsprach Literaturangaben, obwohl der Anteil der Bronchialkarzinome etwas höher lag. Diese könnten den im Vergleich geringer ausfallende Zahlen in der Rubrik für unbekannte Primärtumoren entsprechen.

Tabelle 3: Primärtumoren

Tumor	Häufigkeit	Prozent
NSCLC	10	18,9
SCLC	3	5,7
Mammakarzinom	10	18,9
Prostatakarzinom	10	18,9
Plasmozytom	4	7,5
Lymphom	6	11,3
Nierenzellkarzinom	4	7,5
CUP	1	1,9
Sonstiges	5	9,4
Gesamt	53	100,0

Abb. 5: Primärtumor

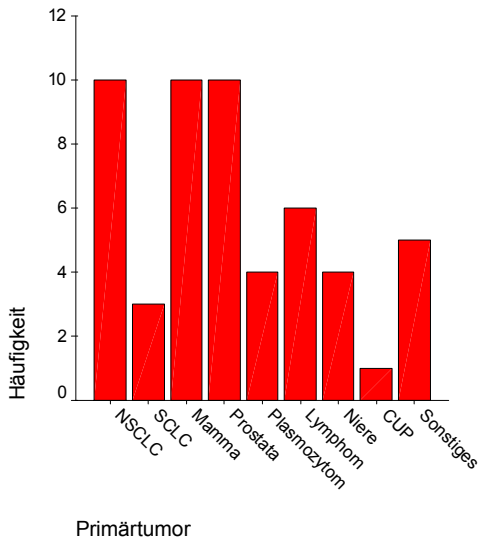

6.1.3 Histologie

Die Verteilung der Histologie ist in Tabelle 4 bzw. im Abb. 6 zu sehen. Es entsteht ein gewisser Widerspruch, da 1 CUP 8 unbekannten Histologien gegenübersteht. Bei 7 Patienten (6 Bronchialkarzinome, 1 Mammakarzinom) wurde wegen des schlechten Allgemeinzustand und der fehlenden therapeutischen Konsequenzen bei klinisch-röntgenologisch charakteristischem Befund keine histologische Sicherung angestrebt.

Tabelle 4: Histologie

Histologie	Häufigkeit	Prozent
Plattenepithel	8	15,2
Adenokarzinom	19	35,8
SCLC	3	5,7
Lymphom	6	11,3
Plasmozytom	4	7,5
Nierenzell	4	7,5
Sonstiges	1	1,9
keine Histologie	8	15,1
Gesamt	53	100,0

Abb. 6: Histologie

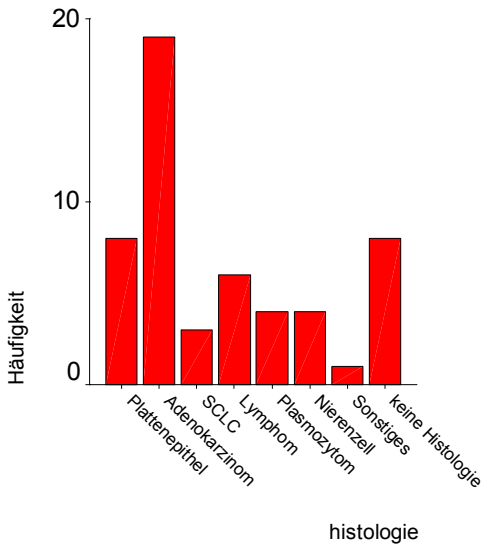

6.1.4 Lokalisation

Als Lokalisation ist das Wirbelsäulensegment aufgenommen, an dem radiologisch oder neurologisch die epidurale Kompression bzw. neurologische Läsionshöhe festgestellt wurde. Die thorakalen Segmente sind, wahrscheinlich wegen der höheren Anzahl der Bronchial- und Mammakarzinome etwas stärker als in der Literatur vertreten. Die Angaben sind in der Tabelle 5, bzw. im Abb. 7 dargestellt.

Tabelle 5: Lokalisation

Segment	Häufigkeit	Prozent
zervikal	9	17,0
thorakal	31	58,5
lumbal	12	22,6
sakral	1	1,9
Gesamt	53	100,0

Abb. 7: Lokalisation

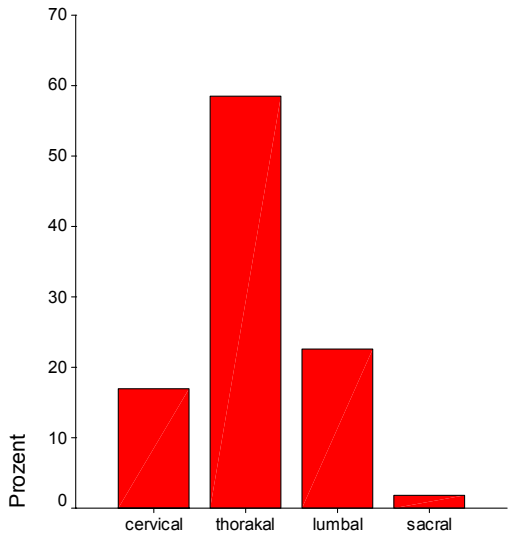

6.1.5 Anzahl befallener Segmente

Hier wurden lediglich nach der Bildgebung befallenen Segmente gewertet. Der mediane Anzahl metastatisch befallenen Segmente war 3 (Range 1-10) Die Verteilung wird im Abb. 8 dargestellt.

Abb. 8: Anzahl befallener Segmente

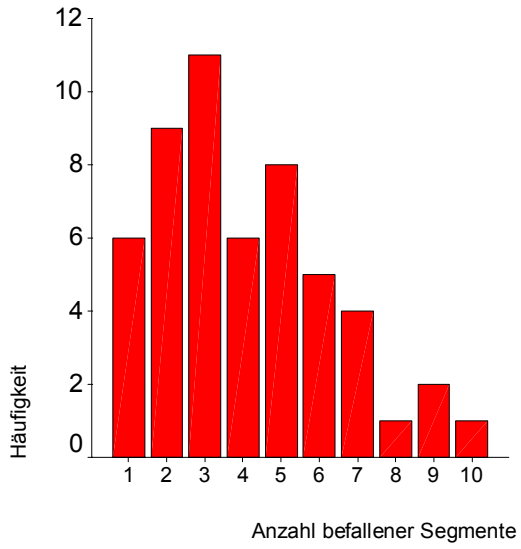

6.1.6 Anamnestische Daten

Anamnestisch hat jeder Patient über Schmerzen berichtet. 56% berichteten über sensorische Störungen. 77,4% waren ohne Katheter, 52,8% konnte ohne Hilfe laufen. *(Tabelle 6-9)*

Tabelle 6: Schmerzangaben anamnestisch

Schmerzstufe	Patienten	Prozent
NSAD	4	7,5
min Opiat	13	24,5
Morphin	36	67,9
Gesamt	53	100,0

Tabelle 7: Muskelschwäche anamnestisch

Muskelkraft	Patienten	Prozent
Kein Defizit	28	52,8
Ambulant mit Defizit	9	17,0
Parese	4	7,6
Plegie	12	22,6
Gesamt	53	100,0

Tabelle 8: Sphinkterfunktion anamnestisch

Harnverhalt	Patienten	Prozent
Kein Katheter	41	77,4
Katheter	12	22,6
Gesamt	53	100,0

Tabelle 9: Gefühlsstörungen anamnestisch

Sensorium	Patienten	Prozent
Kein Ausfall	20	37,7
Ausfall	33	62,3
Gesamt	53	100,0

6.1.7 Diagnosenstellung

Als diagnosenstellender Arzt wurde derjenige gewertet, der den Verdacht auf eine epidurale Spinalkanalkompression erhoben und die entsprechenden diagnostischen und therapeutischen Maßnahmen eingeleitet hatte. Da wir unsere onkologische Patienten auch selbst zu regelmäßigen Kontrolluntersuchungen eingeladen hatten, war die Verdachtsdiagnose öfters von unserer Seite gestellt. Insgesamt wurde die Diagnose einer epiduralen Kompression in 36% vom Hausarzt und in 64% von einem onkologisch tätigen Arzt gestellt.

6.1.8 Karenz bis Diagnose

Die verstrichene Zeit vom Beginn der Symptome des Wirbelsäulenbefalles bis zum ersten Arztbesuch entsprach im Median 10 Tage (Range 1-200) *Abb. 9).* Insgesamt betrug aber nur bei 4 Patienten diese Karenz mehr als 30 Tage. Diese Patienten waren zum Zeitpunkt der Diagnose ambulant, und haben ihre Gehfähigkeit auch im späteren Verlauf behalten.

Abb. 9: Karenz bis Diagnose

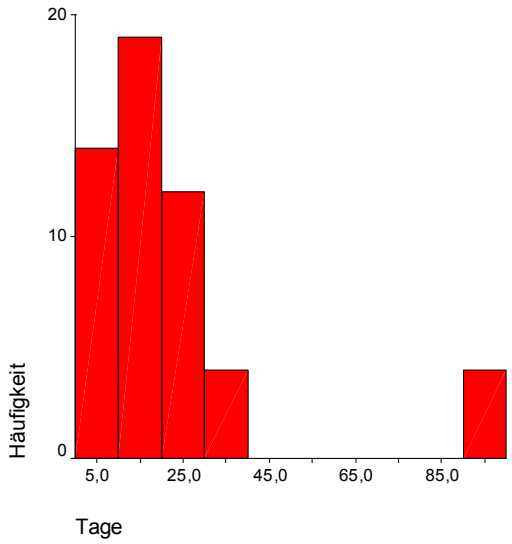

6.1.9 Aufnahmestatus

Bei Therapiebeginn war kein Patient schmerzfrei. 36 Patienten nahmen starke Opiate, 14 schwache Opiate, und letztlich waren nur 3 mit NSAD eingestellt. Bei Therapiebeginn waren 36 Patienten ambulant, 17 konnten nicht mehr stehen. 14 Patienten waren katheterpflichtig. Über sensorische Ausfälle oder Paresthesien klagten 33 Patienten *(Tabellen 10-13)*. Die Verteilung der Karnofsky -Werte ist im *Abb.7* aufgeführt.

Tabelle 10: Schmerzen bei der Aufnahme

Schmerzstufe	Patienten	Prozent
NSAD	3	5,7
min Opiat	14	26,4
Morphin	36	67,9
Gesamt	53	100,0

Tabelle 11: Muskelkraft bei der Aufnahme

Muskelkraft	Patienten	Prozente
Kein Defizit	25	47,2
Ambulant mit Defizit	11	20,8
Parese	5	9,4
Plegie	12	22,6
Gesamt	53	100,0

Tabelle 12: Harnverhalt bei der Aufnahme

Harnverhalt	Patienten	Prozent
Kein Katheter	39	73,6
Katheter	14	26,4
Gesamt		100,0

Tabelle 13: Gefühlsstörungen bei der Aufnahme

Sensorium	Patienten	Prozent
kein Ausfall	23	43,4
Ausfall	30	56,6
Gesamt		100,0

Abb. 10: Verteilung nach dem Karnofsky- Index

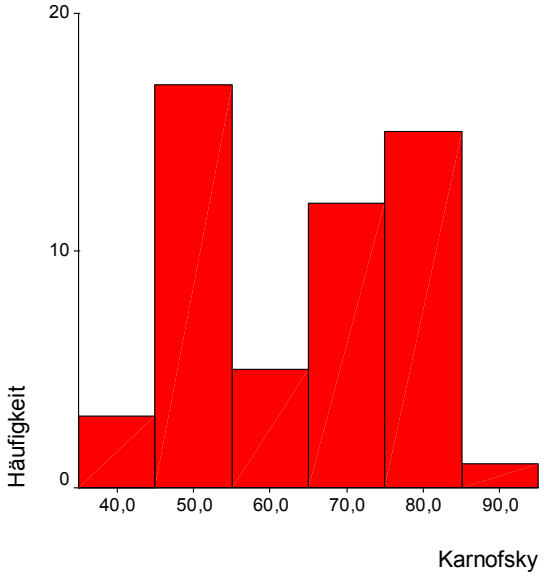

6.1.10 Bildgebende Diagnostik

6.1.10.1 Konventionelle Röntgenaufnahmen

Bei jedem Patienten war ein konventionelle Röntgenbefund auffindbar. Die konventionellen Röntgenaufnahmen waren nur in 36% der Fälle eindeutig positiv, obwohl die Patienten gut definierbare Schmerzen hatten. Bei radikulären Schmerzen und negativem Röntgenbild haben wir in unserer Ambulanz in der Regel als nächsten diagnostischen Schritt eine MRT veranlaßt.

6.1.10.2 CT

In 37 Fällen lag ein CT- Befund vor. Bei 46% wurde keine epidurale Kompression beschrieben. In 54% wurde die Diagnose der epiduralen Kompression bestätigt.

6.1.10.3 MRT

In 40 Fällen lag ein MRT- Befund vor. Wenn die Diagnose bereits mit CT bestätigt wurde oder bei eindeutiger Symptomatik auf ein weitere diagnostische Prozedere verzichtet werden konnte, erfolgte keine MRT- Untersuchung. Die Kernspintomographie lieferte nur in 2 Fällen negative Ergebnisse hinsichtlich der epiduralen Raumforderung.. Die Kernspintomographie lieferte positive Befunde in 33 Fällen, bei denen die konventionellen Röntgenaufnahmen negativ ausfielen.

6.1.10.4 Zusammenfassung

Die Kernspintomographie lieferte schon im frühen Stadium der epiduralen Kompression Beweise, wenn konventionelle Röntgenaufnahmen und in etwa 45 % sogar die Computertomographie noch negativ
ausfielen.

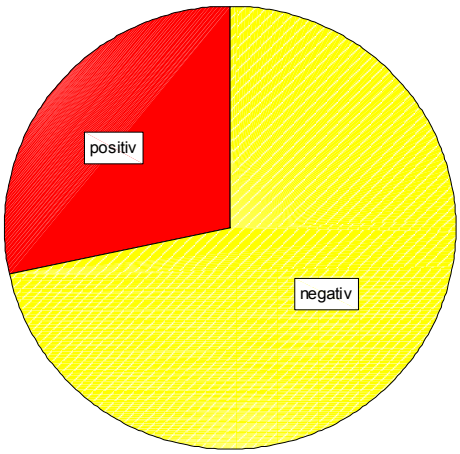

Abb.11:konventionelle Röngenaufnahmen

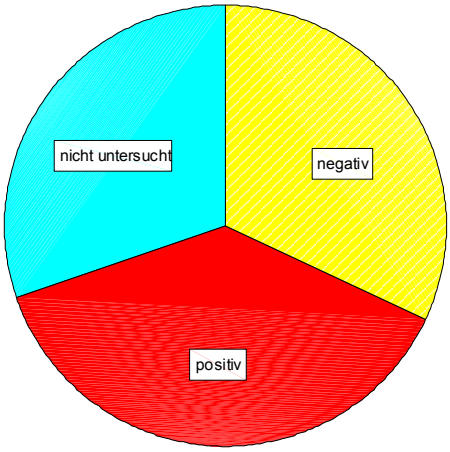

Abb. 12: CT-Befunde

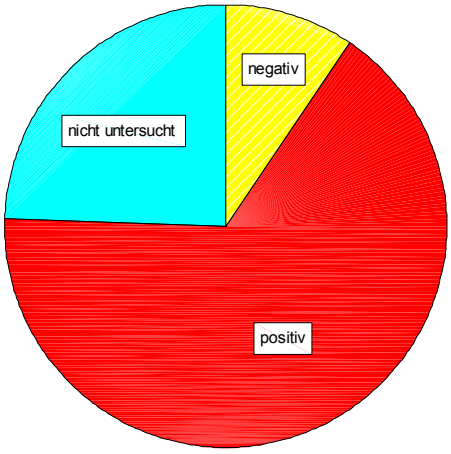

Abb. 13: MRT-Befunde

6.2 Ergebnisse der Strahlentherapie

6.2.1 Schmerz

Bei 66% der Patienten sprach die Therapie an. In 34% der Fälle konnte keine Schmerzreduzierung erzielt werden.Nur ein Patient hat sich verschlechtert unter der Therapie.

Tabelle 14: Änderungen in der Schmerzstufe : Therapiebeginn vs Therapieende

Differenz	Patienten	Prozent
-3	1	1,9
-2	9	17,0
-1	25	47,2
0	17	32,1
1	1	1,9
Gesamt	53	100,0

6.2.2 Sensorische Störungen

83% der Patienten haben keinerlei Veränderungen bis zum Ende der Therapie gespürt. Bei 8 Patienten (15%) besserten sich die Störungen.Nur ein Patient meldete neu aufgetretene sensorische Störungen.

Tabelle 15: Änderungen in der Sensibilitätsstörungen : Therapiebeginn vs Therapieende

Differenz	Patienten	Prozent
-1	8	15,1
0	44	83,0
1	1	1,9
Gesamt	53	100,0

6.2.3 Motorik

Die Verteilung am Ende der Therapie wird in *Tabelle 16*. dargestellt. Im Vergleich zur Aufnahmestatus verbesserte sich die Motorik um eine Stufe bei 11 Patienten. Unverändert blieb der Score bei 39 Patienten. 2 Patienten haben sich um eine Stufe, 1 Patient um 2 Stufen verschlechtert unter der Therapie (*Tabelle 17).* Von den 36 ambulanten Patienten

sind 34 ambulant geblieben. Von den 14 nicht ambulanten Patienten hat nur einer seine Gehfähigkeit bis zum Ende der Therapie zurückbekommen.

Zum Ende der Beobachtungszeit verändern sich die Ziffern leicht (*Tabelle 18, Tabelle 19).* Gegenüber dem Zeitpunkt der Entlassung hatten 7 Patienten einen Progress und haben ihre Gehfähigkeit verloren. Am Ende der Beobachtungszeit waren von der bei der Aufnahme ambulanten Patienten nur 27 ambulant.

Ein Patient ist gegenüber dem Zeitpunt der Therapieabschluss wieder ambulant geworden.

Tabelle 16: Muskelkraft bei Therapieabschluss

Status	Patienten	Prozent
Kein Defizit	32	60,4
Ambulant mit Defizit	3	5,7
Parese	7	13,2
Plegie	11	20,8
Gesamt	53	100,0

Tabelle 17: Veränderungen der Motorik: Vergleich Beginn der Therapie vs. Therapieabschluss.

Status	Differenz		
	-1,00	,00	1,00
Kein Defizit		25	
Ambulant mit Defizit	7	2	2
Parese	1	3	1
Plegie	2	10	

Tabelle 18: Muskelkraft zum Ende der Beobachtungszeit.

Status	Patienten	Prozent
Kein Defizit	29	54,7
Ambulant mit Defizit	2	3,8
Parese	5	9,4

Plegie	17	32,1
Gesamt	53	100,0

Tabelle 19: Veränderungen der Motorik: Vergleich Ende der Therapie vs. Ende der Nachbeobachtungszeit

Status	Differenz				
	-1,00	,00	1,00	2,00	3,00
Kein Defizit		27		1	4
Ambulant mit Defizit	2	1			
Parese	1	4	2		
Plegie		11			

6.2.4 Sphinkterfunktion

Die Sphinkterfunktionen blieben bis auf 4 Patienten unverändert. Die Anzahl der Patienten ohne Katheter blieb unverändert.

Tabelle 20: Änderungen in der Sphinkterfunktion Therapieanfang vs. Therapieende

Funktion	Patienten	Prozent
schlechter	2	3,8
unverändert	49	92,5
besser	2	3,8
Gesamt	53	100,0

6.3 Auswertung

6.3.1 Prognostische Faktoren hinsichtlich der Gehfähigkeit

Der stärkste prognostische Faktor war im Chi- Quadrat -Test der Aufnahmestatus.

Patienten, die gehfähig waren, blieben in der Regel auch gehfähig, nicht ambulante Patienten blieben auch nicht ambulant (**p< 0,001).**

Ein weiterer signifikanter Prognosefaktor in unserem Kollektiv war der diagnosenstellende Arzt. Patienten, bei denen die Diagnose durch einen Onkologen gestellt wurde, hatten eine größere Chance am Ende der Therapie ambulant zu bleiben (**p= 0,004**).

Die Wahrscheinlichkeit, daß bei der Diagnose eine MRI veranlaßt wurde, war größer bei den Onkologen, als bei den Hausärzten (**p= 0,024**).

Ein Effekt der Karenz zwischen den ersten Symptomen und dem Arztbesuch konnte nicht gezeigt werden.

6.3.2 Prognostische Faktoren hinsichtlich des Überlebens

Die mediane Überlebenszeit der Gesamtkollektivs betrug 8 Monate *(Abb. 14).*

6.3.2.1 Gehfähigkeit bei Therapieabschluss

Patienten, die beimTherapieabschluss ambulant waren, hatten ein signifikant besseres Überleben: medianes Überleben 3 Monate für nicht ambulante, 12 Monate für ambulante Patienten (p< 0,001) (*Abb. 15*).

6.3.2.2 Gehfähigkeit bei Therapianfang

Ein ähnlicher Trend ist beim Aufnahmestatus zu beobachten: medianes Überleben 5 Monate für ambulante, 11 Monate für nicht ambulante Patienten (p= 0,06) (*Abb. 16*).

6.3.2.3 Primärtumor

Patienten mit Bronchialkarzinom hatten ein wesentlich schlechteres Überleben als Patienten mit anderen Tumorarten (p= 0,057) (*Abb. 17*).

6.3.2.4 Diagnosenstellender Arzt

Im Chi - Quadrat -Test haben Patienten von onkologischen Ambulanzen bessere Chancen ihre Gehfähigkeit zu behalten. Dies bedeutet aber keinen signifikanten Überlebensvorteil. Medianes Überleben für Patienten von Hausärzten 5, bzw. 11 Monate von Onkologen (p= 0,227) (*Abb.18*).

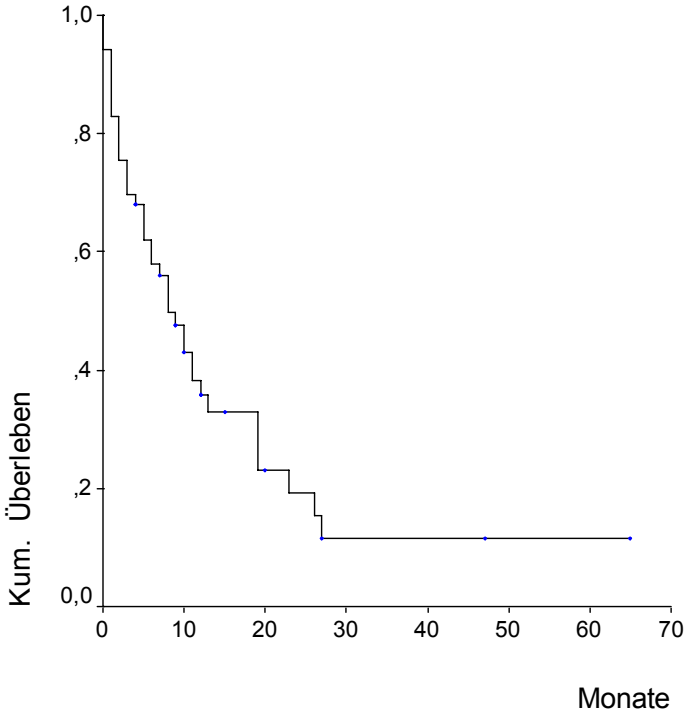

Medianes Überleben: 8 Monate

Abb. 14: Kum. Überleben (alle Patienten)

Medianes Überleben

Ambulant: 12 Monate

Nichtambulant: 3 Monate

p< 0,01

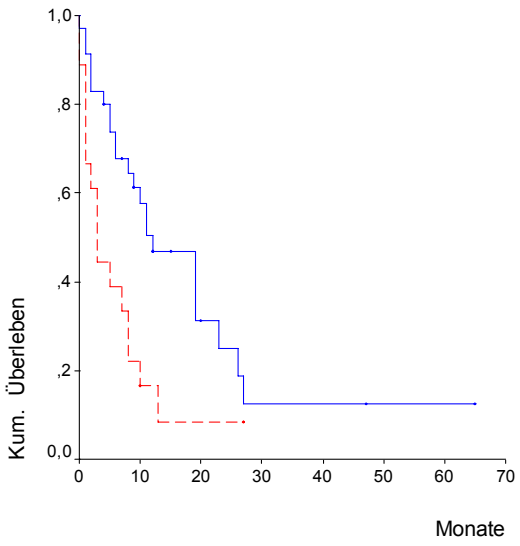

Abb. 15: Überleben gruppiert nach ambulant- nicht ambulant bei Therapieabschluss

Medianes Überleben

Ambulant: 11 Monate

Nichtambulant: 5 Monate

p= 0,08

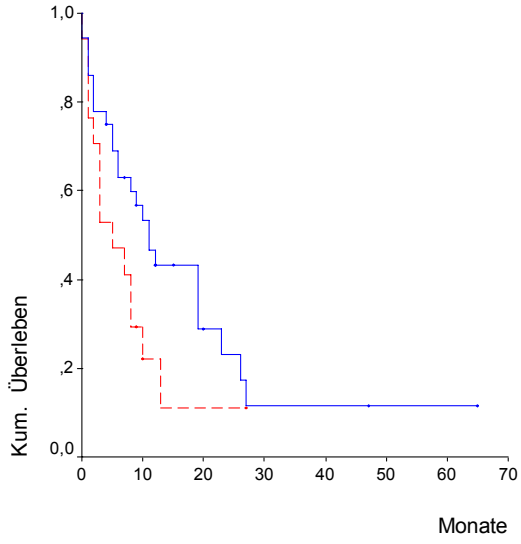

Abb. 16: Überleben gruppiert nach ambulant – nicht ambulant bei Therapieanfang

Medianes Überleben

Sonstiges: 12 Monate

Bronchialkarzinom: 7 Monate

p=0,06

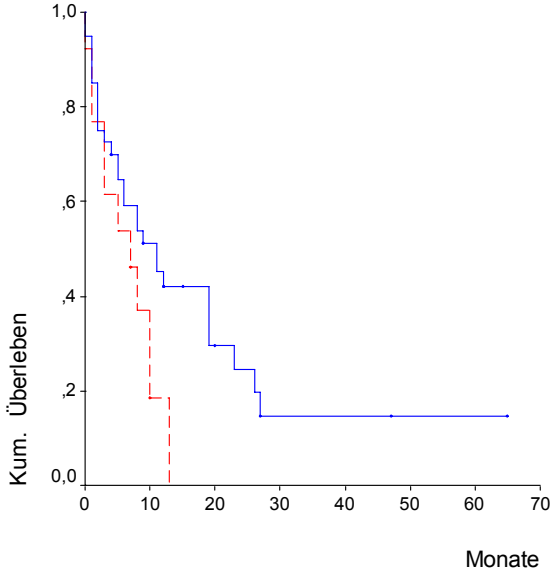

Abb. 17: Überleben gruppiert nach Primärtumor :Bronchialkarzinome vs. andere

Hausarzt :

Onkologe:

p=0,227

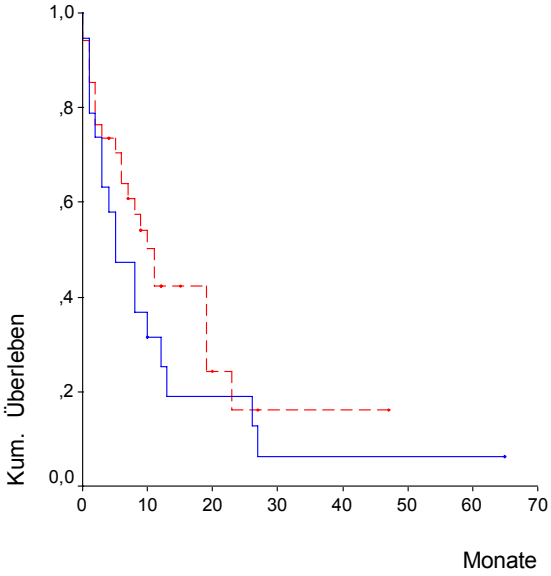

Abb. 18: Überleben gruppiert nach diagnosenstellenden Arzt

7 Diskussion

Die epidurale Kompression des Rückenmarks stellt eine immer häufiger vorkommende onkologische Notfallsituation dar. Es ist zu erwarten, daß die Inzidenz weiter zunimmt. *(Bach et al 1992, Helweg - Larsen et al. 1990)*. Eine manifeste, seit Tagen bestehende Querschnittslähmung ist unwiderruflich, verkürzt das Überleben, vernichtet die restliche Lebensqualität.

Die bisher publizierten Daten konnten kein eindeutig optimales Therapieschema festlegen (*Leviov et al. 1993, Delaney et al. 1994, Ruckdeschel 1993, Turner et al. 1993*).

7.1 Patientengut

Wie in der Literatur rekrutierten sich auch in unserem Patientengut über 60 Prozent der Fälle von Patient(inn)en mit Mammakarzinomen, Bronchialkarzinomen, Prostatakarzinomen und Plasmozytomen. In unserem Kollektiv sind Lungentumore etwas stärker (24,6%) vertreten.

7.2 Diagnostik

Konventionelle Röntgenaufnahmen sind nicht zur Beurteilung einer epiduralen Kompression geeignet. In unserem Kollektiv fanden sich 33 Patienten mit positivem MRI und negativer Röntgenaufnahme. Die Myelographie bietet keine Vorteile gegenüber die Kernspintomographie, ist aber eine invasive Methode mit entsprechenden Risiken (*Carmody et al. 1989*). In unserem Patientengut wurden keine veranlaßt.

Die Computertomographie ist sensitiv bei der frühen Diagnose von Knochenmetastasen. Hinsichtlich der epiduralen Kompression ist die Kernspintomographie sensitiver. In unserem Kollektiv waren 13 Patienten, bei denen die CT zwar Knochenmetastasen beschrieb, aber keine epidurale Komponente diagnostizierte. In diesen 13 Fällen war die Kernspintomographie hinsichtlich der epiduralen Kompression positiv.

Aus der Literatur und auch aus unseren eigenen Ergebnisse resultiert, daß bei Verdacht auf eine epidurale Kompression die Methode der Wahl die Kernspintomographie ist.

7.3 Therapie der Wahl

In der Zeit der Untersuchung war im Klinikum Ernst-von-Bergmann in Potsdam keine Neurochirurgie verfügbar. Der Patientengut stellte sich dementsprechend zusammen. Es stellt sich die Frage, ob die ambulanten Patienten mit einer Operation besser behandelt werden könnten.

Die dorsale Laminektomie wird in der Literatur überwiegend als suboptimal bezeichnet, die seltene Ausnahmefall ist eine dorsale Kompression *(Sørensen et al. 1990, Ruckdeschel 1993).*

Aufwendigere Operationstechniken mit besseren Aussichten sind nur bei kritisch selektierten Patienten indiziert. Die Operationsrisiken sind aber nicht zu unterschätzen. In einer Analyse von *Loblaw und Laperriere 1998* waren die nach Nebenwirkungen und perioperativer Mortalität korrigierten Ergebnisse der aggressiven Operationen nicht besser als die der Strahlentherapie bei ähnlich selektierten Patienten.

7.4 Steroidbehandlung

Die Gabe wird in der Literatur in allgemeinen empfohlen. Es gibt keine eindeutige Empfehlung für die Dosierung. In einer gut aufgelegten prospektiven Studie konnte die Überlegenheit von hochdosiertem Dexamethason gegenüber niedrigdosierten gezeigt werden, der Nachweis bezieht sich aber eine negativ selektierte Patientengut ohne Berücksichtigung der Nebenwirkungen. Bei hochdosierter Steroidgabe wurden schweren Nebenwirkungen bis zu 14% beschrieben. *(Sørensen et al. 1994, Heimdahl et al. 1992).*

In der Serie von *Maranzano und Latini1995* wurden den ambulanten Patienten gar keine Steroide gegeben, die Responsrate betrug hinsichtlich der Gehfähigkeit 98%

In unserem Kollektiv war die Auswertung von Steroidgaben wegen der Vielfalt und nicht sicher kontrollierbaren Vorbehandlungen in einer hohen Zahl von Patienten nicht möglich.

7.5 Strahlentherapie

Die Technik ist in der Literatur weitgehend uniform (1 dorsales Stehfeld), es herrscht aber Uneinheit hinsichtlich der Gesamtdosis und die Fraktionierung. Für die Schmerzlinderung wurden z.B. Einzelfraktionen bis zu 8 Gy propagiert (*Bates 1992*). Bei Patienten mit besserem Allgemeinzustand wird 40 Gy in Einzelfraktionen von 2 Gy angegeben.(*Zelefsky et al.1992*).

In unserem Patientengut war die Fraktionierung vorüberwiegend hypofraktioniert mit 30 Gy in 3 wöchentlichen Fraktionen von 3 Gy. Dieses Schema unterscheidet sich nicht wesentlich von dem Durchschnitt der Literaturangaben.

Wegen der längeren Überlebenszeit in der Gruppe von ambulanten Patienten (in unserem Kollektiv median 11 Monate, mit Langzeitüberlebern über 2 Jahre) halten wir eine Fraktionierung von 30 Gy in 2-3 Wochen mit Rücksicht auf die Rückenmarktoleranz für vertretbar.

7.6 Ergebnisse der Strahlentherapie

Die Ansprechraten hinsichtlich der Schmerzlinderung liegen in der Literatur um die 80%. In diesen Angaben sind aber auch die Patienten als Responder gewertet worden, die keine Verschlechterung unter der Therapie erfuhren. In dieser Hinsicht ist unser Ergebnis mit lediglich einem Therapieversager ausgesprochen gut.

Hinsichtlich der Muskelkraft verbesserten sich 9 von 53 Patienten. Diese Verbesserung trat aber eher in der Gruppe der ambulanten Patienten auf. Nur einer von 16 nicht gehfähigen Patienten wurde wieder gehfähig bis Therapieabschluss.

Diese Ergebnisse sind schlechter als in der Literatur. Ursache ist wahrscheinlich, daß in der Gruppe der nicht ambulanten Patienten die Bronchialkarzinome sehr stark vertreten waren.

Anderseits blieben 34 aus 36 (94%) Patienten auch ambulant bis Therapieende. Dieses Ergebnis ist durchaus mit den Literaturangaben vergleichbar.

5 Patienten, die bei Therapieabschluss ambulant waren, wurden im weiteren Verlauf plegisch. Diese Patienten gehörten in jeder Hinsicht zu der Gruppe mit günstigen prognostischen Faktoren, jedoch ein Patient erhielt eine Gesamtdosis von nur 20 Gy.

Es gibt offensichtlich eine Subgruppe, die trotz der bekannten besseren Prognose nicht wie erwartet auf die Strahlentherapie reagiert. Eine ähnliche Beobachtung hatten auch *Zelefsky et al. 1992* gemacht.

7.7 Prognostische Faktoren

Der prätherapeutische Status ist in jedem Artikel der wichtigste prognostische Faktor: ambulante Patienten bleiben in der Regel ambulant, während plegische ihre Gehfähigkeit nur selten wiedererlangen (*Maranzano et al. 1991, Wagner et al. 1998 , Maranzano und Latini 1995, Leviov et al. 1993*).

Diese Beobachtungen wurden in unserem Kollektiv bestätigt.

Patienten mit Bronchialkarzinom haben eine schlechtere Prognose hinsichtlich des Überleben *(Bach et al 1992, Leviov et al. 1993).*

Diese Beobachtung konnte in unserem Kollektiv ebenso bestätigt werden.

Obwohl die schnelle Therapieeinleitung nach Auftreten neurologischer Ausfälle sehr wichtig ist, hat paradoxerweise die Karenz zwischen dem Auftreten der ersten Symptome, wie Rückenschmerzen, Paresthesien und des Arztbesuches keinen Einfluß auf das spätere Gehfähigkeit oder das Überleben *(Solberg u. Bremnes 1999, Loblaw u Laperriere 1998).*

In unserem Material war hinsichtlich der Gehfähigkeit oder des Überleben die Karenz ebenso wenig prognostisch relevant.

Der Einfluß des diagnosestellenden Arztes auf die Gehfähigkeit könnte dadurch entstehen, daß onkologisch tätige Ärzte früher an eine Metastasierung, bzw. eine epiduralen Kompression denken und dementsprechend früher adäquate diagnostische Maßnahmen (MRT) einleiten.

Bei Nachweis einer epiduralen Beteiligung, auch bei wenig ausgeprägten Symptomen, haben wir immer eine Strahlentherapie eingeleitet.

Die frühe therapeutische Intervention wird von *Maranzano u . Latini 1995, Loblaw u Laperriere 1998* und *Solberg1999* als gerechtfertigt angesehen.

8 Zusammenfassung

In einer retrospektiven Analyse wurden die Daten von 53 konsekutiven Patienten,31 Männer und 22 Frauen, mit klinisch oder röntgenologisch präsenten metastatischen epiduralen Spinalkanalkompression ausgewertet. Das mediane Alter war 60 Jahre. Als Primärtumor waren Bronchialkarzinome (13 Patienten), Mammakarzinome (10) und Prostatakarzinome (10) am häufigsten zu finden. Bei der Diagnostik der epiduralen Kompression hat sich die Kernspintomographie als beste Methode herausgestellt. Klinisch auffällige Patienten mit negativer konventioneller Röntgenaufnahme hatten häufig kernspintomographisch nachweisbare epidurale Kompressionszeichnen.

Die Therapieergebnisse hinsichtlich der Schmerzlinderung waren mit der Literatur vergleichbar (**Ansprechrate= 66%**). Als wichtigster prognostischer Faktor hinsichtlich der Gehfähigkeit hat sich der prätherapeutische Status erwiesen. Patienten, die Anfang der Therapie gehfähig waren, blieben in 94% der Fälle auch gehfähig, während nur ein Patient seine Gehfähigkeit bis Ende der Therapie wiedergewann (**p< 0,001**). Im Chi-Quadrat Test war auch der diagnosestellende Arzt prognostisch relevant: Patienten, deren Diagnose durch einen onkologisch tätigen Arzt gestellt wurde, hatten eine höhere Chance gehfähig zu bleiben (**p=0,04**).

Das Gesamtüberleben (8 Monate median, Range 1-27 Monate) entsprach den Literaturangaben. Nicht ambulante Patienten und Patienten mit Bronchialkarzinom hatten eine signifikant schlechtere Prognose (**p<0,001 bzw. p= 0,05**). Hinsichtlich des Überlebens war der diagnosestellende Arzt nicht relevant.Zusammenfassend können wir folgende Punkte hervorheben:

- Bei Patienten mit neu aufgetretenen oder persistierenden axialen Schmerzen mit bekannter maligner Erkrankung sollen Knochenmetastasen ausgeschlossen werden.
- Bei vorhandenen Wirbelsäulenmetastasen und bestehenden Schmerzen, vor allem bei radikulären Schmerzen, soll eine epidurale Kompression durch MRT, ohne weitere diagnostische „Zwischenstation“, ausgeschlossen werden.
- Eine frühzeitige Bestrahlung bei Patienten ohne neurologische Ausfälle aber mit kernspintomographisch nachgewiesener epiduraler Beteiligung ist gerechtfertigt.
- Gefährdete Patienten und deren Nachsorgeärzte sollten über das Krankheitsbild, die diagnostischen und therapeutischen Optionen informiert werden.

Literaturverzeichnis

Algra P.R.: Do metastases in vertebrae begin in the body or the pedicles? Imaging study in 45 patients, Am J Roentgenol. 1992:*158*:1275-1279

Arguello F. et al.: Pathogenesis of vertebral metastasis and epidural spinal cord compression, Cancer : 1990:65*(1*):98-106

Bach F, et al.: Metastatic spinal cord compression. Occurence, symptoms, clinical presentation and prognosis in 398 patients with spinal cord compression, Acta Neurochir:1990:*107*:37-43

Bach F. et al.: Metastatic spinal cord compression secondary to lung cancer, J Clin Oncol :1992:10(*11*):1781-1787

Bates T.: A review of local radiotherapy in the treatment of bone metastases and cord compression, Int. J. Radiation Oncology Biol. Phys.: 1992:*23*:217-221

Black P:Spinal metastasis: Current status and recommended guidelines for management, Neurosurgery:1979:*5*:276-

Boogerd W, van der Sande J.J.: Diagnosis and treatment of spinal cord compression in malignant disease,Cancer Treat Rev :1993:19(*2*):29-50

Byrne TN:Spinal cord compression from epidural metastases, N Engl J Med: 1992: *327*: 614-619

Carmody RF et al.: Spinal cord compression due to metastatic disease. Diagnosis with MR imaging versus Myelograph, Radiology:1989:*173*:225-229

Chadwick DJ et al.:Magnetic resonance imaging of spinal metastases, J Royal Soc Medicine:1991:*84*:197-200

Cobb, CA et al.:Indications for nonoperative Treatment of spinal cord compression due to breast cancer, J Neurosurg:1977:*47*:653-658

Cook AM, Lau TN: Magnetich Resonance Imaging of the Whole Spine in Suspected Malignant Spinal Cord Compression: Impact of Management, Clinical Oncology: 1998: *10*:39-43

Cooper K. et al.: Decompression of epidural metastases from germ cell tumors with chemotherapy, J Neurooncol:1990:8(*3*):275

Cybulski GR: Methods of surgical stabilization for metastatic disease of the spine, Neurosurgery:1989:*25*:240-252

Delaney TF et al.: in DeVita (Hrsg.) Cancer. Principles and Practice of Oncology:Philadelphia 1994 :2118-2127

Delattre JY et al.: A dose response study of dexamethasone in a model of spinal cord compression caused by epidural tumo, J Neurosurg:1989:*70*:920-927

Dunn RC et al.:Spinal epidural neoplasia, J Neurosurgery:1980:*52*:47-51

Enkaoua EA et al.:Vertebral Metastases : a critical appreciation of the preoperative tokuhashi score in a series of 71 cases, Spine:1997:22(*19*):2293-2298

Faul CM , Fickinger JC: The use of radiation in the management of spinal metastases, J Neuro-Oncology:1995:23: *Jan*:19-61

Gale GB et al:Succesful chemotherapeutic decompression of malignant epidural germ cell tumour, Med Pediatr Oncol:1986:*14*:97-99

Gilbert RW et al.:Epidural spinal cord compression from metastatic tumour: diagnosis and treatment: results with a new treatment protocol, Ann Neurol:1978:*9*:40-45

Heimdal K et al.: High incidence of serious side effects of high-dose dexamethasone treatment in patients with epidural spinal cord compression, J Neurooncol :1992:12(*2*):141-

Helweg- Larsen S et al.:Recovery of gait after radiotherapy in paralytic patients with metastatic spinal cord compression, Neurology:1990:*40*:1234-

Hicks F et al.: Spinal cord compression: the hospice perspective, J Palliat Care :1993:9(*3*):9

Ikeda H et al.:Edema and circulatory disturbances in the spinal cord compressed by epidural neoplasms in rabbit, J Neurosurg:1980:*52*:203-

Ingham J et al..: The management of spinal cord compression in patients with advanced malignancy, J Pain Symptom Manage :1993:*8*: 1-6

Johnston FG:Synchronous vertebral decompression and posterior stabilization in the treatment of spinal malignancy, Neurosurgery:1989:*6*:872-

Kim RY; Smith JW:Malignant epidural spinal cord compression associated with a paravertebral mass: its radiotherapeutic outcome on radiosensitivity, Int J Radiat Oncol Biol Phys:1993:27(*5*):1079-

Kim RY et al.:Extradural spinal cord compression: analysis of factors determining functional prognosis--prospective study, Radiology :1990:*Jul(1*):279-

Landmann C et al..:The role of laminectomy in the combined treatment of metastatic spinal cord compression, Int J Radiat Oncol Biol Phys:1992:*24*:627-634

Leeson MC; Zechmann JP:Metastatic carcinoma of the spine with neurologic complications: an autopsy review, Orthopedics :1993:16(*10*):1119-

Leviov M; Dale J; Stein :The management of metastatic spinal cord compression: a radiotherapeutic success ceiling, Int J Radiat Oncol Biol Phys:1993:27(*2*):231-

Lien HH et al.:Magnetic Resonance Imaging of malignant extradural tumors with acute spinal cord compression, Acta Radiologica:1990:*31*:187-

Loblaw DA, Laperriere NJ:Emergency Treatment of malignant extradural spianl cord copression : an evidence based guideline, J Clin Oncol:1998:*16*:1613-1624

Maranzano E, Latini P:Effectiveness of radiation therapy without surgery in metastatic spinal cord compression : final results from a prospective trial, Int J Rad. Oncol Biol Phys, 1995:32(*4*):959-67

Maranzano E; et al.: Radiation therapy in metastatic spinal cord compression. A prospective analysis of 105 consecutive patients, Cancer :1991:67(*5*):1311

Moore AJ:Anterior decompression and stabilization of the spine in malignant disease, Neurosurgery:1989:*24*:713-

Murray, P.K. : Functional Outcome and Survival in Spinal Cord Injury Secondary to Neoplasia, Cancer:1985:55: 197-201

Nanassis K et al..:Surgical Indications and Prognosis in spinal metastases, Neurosurg. Rev:1997:20(*2*):99-103

Pigott KH et al.:Pattern of disease in spinal cord compression on MRI scan and implications for treatment, Clin Oncol:1994:*6*:7-10

Portenoy RK, et al.:Identification of Epidural Neoplasm (radiography and Bone Scintigraphy in the Symptomatic and Asymptomatic spine), Cancer:1989:64:2207

Ratanatharathorn V; Powers WE:Epidural spinal cord compression from metastatic tumor: diagnosis and guidelines for management, Cancer Treat Rev :1991:18(*1*):55

Ruckdeschel J.C.: Spinal Cord Compression.: in Clinical Oncology 7th Ed. WB Saunders Philadelphia, 1993: 619-628

Shaw B et al..:One-stage posterolateral decompression and stabilization for primary and metastatic vertebral tumors in the thoracic and lumbar spine:J Neurosurg:1989:*70*:405-410

Siegal T, Siegal T:Surgical Decompression of Anterior and Posterior Malignant Epidural tumors

Compressing the Spinal Cord: a Prospective Study:Neurosurgery:1985:*17*:424-430

Siegal Tet al.: Experimental neoplastic spinal cord compression: effect of anti-inflammatory agents and glutamate receptor antagonists on vascular permeability, Neurosurgery:1990:26(*6*):967

Solberg A ,Bremnes RM:Metastastic Spinal Cord Compressioin: Diagnostic Delay, Treatment and Outcome:Anticancer Research, 1999:*79*:677-684

Sørensen S et al.: Effect of high-dose dexamethasone in carcinomatous metastatic spinal cord compression treated with radiotherapy: a randomised trial.:Eur J Cancer: 1994: 30A(*1*):22

Sørensen S et al.: Metastatic epidural Spinal Cord Compression Cancer 1990:*65*:1502-8

Stark R.J, Henson R.A et al.: Spinal metastases. A retrospective survey from a general hospital, Brain: 1982: *105*:189-213

Sundaresan et al..:Surgical treatment of spinal cord compression from epidural metastasis:J Clin Oncol:1995:*13*:2330-2335

Sundaresan N et al :Treatment of neoplastic epidural cord compression by vertebral body resection and stabilization, J Neurosurg:1985:63:676

Sundaresan Net al.: Surgical treatment of spinal cord compression in kidney cancer:J Clin Oncol :1986:*4*:1851

Sundaresan Net al.: Neurosurgery :1991:29(*5*):645

Talcott JA et al.: Assessing suspected spinal cord compression:Support Care Center:1999:*7*:31-38

Tarlov IM et al.:Spinal cord compression studies II: Time limits for recovery after acute compression in dogs, Arch neurol Psychiatry:1957:*71*:271-

Tarlov IM et al.:Spinal cord compression studies III: Time limits for recovery after gradual compression in dogs, Arch neurol Psychiatry:1957:*71*:588-

Tokuhashi Y et al.:Scoring system fpr the preoperative evaluation of metastatic spine tumor prognosis, Spine:1990:15(*11*):1110-1113

Turner S; Marosszeky B; Timms I; Boyages J:Malignant spinal cord compression: a prospective evaluation, Int J Radiat Oncol Biol Phys:1993:26(*1*):141

Ushio Y, Posner R et al.:Experimental spinal cord compression by epidural neoplasms, Neurology:1977:*27*:422-

Vecht CJ et al:Initial bolus of conventional vs high dose dexamethasone in metastatic spinal cord compression:Neurology, 1989:*39*:1255

Wagner W et al.: Strahlenhterapie epiduraler Metastasen mit Rückenmarkskompression Strahlenther. Onkol :1996:*172*:604-609

Weismann DE :Glucocorticoid treatment for brain metastases and epidural spinal cord compression. a review, J Clin Oncol:1988:*6*:543-

Zelefsky MJ; Scher HI; Krol G; Portenoy RK; Leibel SA; Fuks ZY:Spinal epidural tumor in patients with prostate cancer. Clinical and radiographic predictors of response to radiation therapy, Cancer :1992:70(*9*):2319

Anhang

A. Datenerfassungsbogen

A. Kopf

Nr.	□□	Initialen	□□	Follow-up	□□□□□□	Status	□

B. Allgemeines

Alter	□□	Diagnosenstellung	□
Geschlecht	□	Klinisch	□
Karnofsky	□□	Konv. Röntgen- Aufnahme	□
Primärtumor	□	CT	□
Histologie	□	MRI	□
Läsionshöhe	□	Primärbehandlung/1	□
Anzahl Segmente	□□	Primärbehandlung/2	□
Karenz bis Diagnose	□□□□		

C. Strahlentherapie

Fraktion (cGy)	□□□	Technik	□
Gesamtdosis (cGy)	□□□□	Feldlänge	□□
Fraktion/ Woche	□	Feldbreite	□□
Energie	□□	Abschluß	□

D. Verlauf

	DATUM	SCHMERZ	MOTORIK	SENSORIK	VEGETATIVUM
Anamnestisch		□	□	□	□
Anfang Therapie	□□□□□□	□	□	□	□
Ende Therapie	□□□□□□	□	□	□	□
Letztes Follow-up	□□□□□□	□	□	□	□

B. Kodierungstabelle

A Kopf

Variable	Inhalt/ Wert	Code
Nr.	Lfd. Nr.	keine
Initialen	Text	keine
Follow-up	Datum der letzten Beobachtung	keine
Status	Lebt Verstorben	0 1

B. Allgemeines

Variable	Inhalt/ Wert	Code
Alter	Jahre	Keine
Geschlecht	Weiblich Männlich	1 2
Karnofsky - Index	Normale Aktivität, keine Beschwerden, keine manifeste Krankheitszeichen Normale Leistungsfähigkeit, minimale Symptome oder Zeichen der Krankheit Normale Aktivität nur mit Anstrengung, geringe Krankheitszeichen oder Symptome Unfähig zu normaler Aktivität oder Arbeit, versorgt sich selbständig Gelegentliche Unterstützung und Pflege nötig, aber noch weitgehende Selbstversorgung möglich Ständige Unterstützung und Pflege nötig, häufige ärztliche Hilfe erforderlich Überwiegend bettlägerig, besondere Pflege und Hilfe erforderlich	100 90 80 70 60 50 40

	Dauernd bettlägerig und stark behindert, geschulte Pflege erforderlich (Krankenhausaufnahme ist indiziert)	30
	Schwerkranker Status, Krankenhausaufnahme ist notwendig, aktive unterstützende Therapie notwendig	20
	Moribund	10
Primärtumor	NSCLC	1
	SCLC	2
	Mammakarzinom	3
	Prostatakarzinom	4
	Plasmozytom	5
	Hodgkin / Non-Hodgkin Lymphom	6
	Nierenzell-Karzinom	7
	Unbekannt (CUP)	8
	Sonstiges	9
Histologie	Plattenepithelkarzinom	1
	Adenokarzinom	2
	Kleinzelliges Bronchialkarzinom	3
	Hodgkin/Non Hodgkin Lymphom, Plasmozytom ausgenommen	4
	Plasmozytom	5
	Nierenzellkarzinom	6
	Sonstiges	7
	Keine Angabe	9
		0
Läsionshöhe	zervikal	1
	thorakal	2
	lumbal	3

	sakral	4
Anzahl befallener Segmente		Keine
Karenz von ersten Symptomen bis Diagnose	Tage	Keine
Diagnosestellung	Hausarzt Onkologe	0 1
Klinische Symptome	ja nein	1 0
konv. Röntgen- Aufnahme	pathologisch nicht pathologisch	1 0
Primärbehandlung	nicht tumorspezifisch tumorspezifisch nicht bekannt	0 1 9
Primärbehandlung (tumorspezifisch)	Operation Strahlentherapie Sonstiges	1 2 9

C. Strahlentherapie

Variable	Inhalt/ Wert	Code
Fraktion	cGy	keine
Gesamtdosis	cGy	keine
Fraktion/Woche		keine
Technik	1 Stehfeld opponierende Stehfelder isozentrische Keilfelder sonstiges	1 2 3 9

Feldlänge	cm	keine
Feldbreite	cm	keine
Abschluß	normaler Abschluß Abbruch Abbruch wegen Tod	0 1 2

D. Verlauf

Variable	Inhalt/ Wert	Code
Schmerz	keiner schwaches Analgetikum (NSAD) erforderlich Sschwache Opiate starke Opiate	0 1 2 3
Motorik	kein Defizit Defizit vorhanden, Patient ambulant Paresis Plegie	0 1 2 3
Paresthesie	Kein pathologischer Befund Sensorische Ausfall und/oder subjektive Beschwerden	0 1
Harnverhalt	Katheter nicht notwendig Katheter notwendig	0 1
Beginn der Therapie	Datum	keine
Ende der Therapie	Datum	keine

Danksagung

Mein Dank gilt vor allem Frau PD Koch für die ermutigende und geduldige Begleitung der Arbeit.

Herrn Uwe Schmidt (Institut für Biometrie und Medizinische Informatik, Universität Magdeburg) danke ich für die Einweisung in die statistische Programme und Auswertung der Daten.

Weiterhin möchte ich mich bei den Mitarbeitern der Klinik für Strahlentherapie in Potsdam, Frau Schorrstädt und Frau Osthorst bedanken, die in meinen Recherchen und Suchen nach den Unterlagen behilflich waren.

Bei Frau Rummel, der Bibliothekarin der Klinik für Strahlentherapie in Magdeburg, möchte ich mich für die Hilfe bei der Besorgung der Literatur bedanken.

Ich danke meiner Frau Ina und meiner Tochter Nora für die Inspiration und für ihre Liebe.

Lebenslauf

02.01.1962	Geboren in Budapest als erster Sohn von Dr. György Lövey, Chirurg und Dr. Végh Amália, INternist
1968-1976	Grundschulzeit in Budapest
1976-1980	Privatgymnasium der Benediktiner in Pannonhalma
1980	Abitur
1980-1987	Studium der Humanmedizin an der medizinischen Universität in Budapest
1987	Diplom „cum laude“ als Allgemeinmediziner
1987	Verteidigung der Doktorarbeit „Entwicklungen in den letzten 20 Jahren in der Mortalität bei ausgewählten Todesursachen der Altersgruppen von 40-60 in der ungarischen Bevölkerung“
1987-1990	Assistenzarzt des onkoradiologischen Zentrums der Hauptstadt unter der Leitung von Prof. Dr. Dr. György Németh
1988-1989	Wehrdienst als Mediziner in Budapest
1990-1991	Assistenzarzt des Nationalinstituts der Onkologie
1991	Hospitant im Klinikum „Ernst von Bergmann“ Potsdam
1991-1996	Assistenzarzt der Strahlentherapie im Klinikum „Ernst-von-Bergmann“, Potsdam, Chefärztin Frau PD Dr. med. Karin Koch
1991	Facharzt der Strahlentherapie in Ungarn
1992	Facharzt für Strahlentherapie in Deutschland
15.11.1994	Geburt unserer Tochter Nora
23.12.1994	Heirat mit Ina Lövey geb. Grohmann
01.05.1996	Ltd. Oberarzt der Klinik für Strahlentherapie der Otto-von-Guericke Universität in Magdeburg
16.12.1999	Deutsche Staatsbürgerschaft

Eidesstattliche Erklärung

Hiermit erkläre ich, György Lövey, geboren am 2.1.1962 in Budapest an Eides statt, die vorliegende Arbeit selbständig, ohne Mitarbeit Dritter angefertigt zu haben.