

Aus der Universitätsklinik und Poliklinik für Mund-, Kiefer- und Gesichtschirurgie/
Plastische Operationen des Universitätsklinikums Charité
Medizinische Fakultät
der Humboldt-Universität zu Berlin
Direktor: Prof. Dr. Dr. med. H.-J. Neumann



DISSERTATION

**Metastasierungsverhalten und Prognose von verrukösen Karzinomen
- Literaturübersicht und retrospektive Studie -**

Zur Erlangung des akademischen Grades

doctor medicinae dentariae

(Dr. med. dent.)

**vorgelegt der Medizinischen Fakultät Charité,
der Humboldt-Universität zu Berlin**

von

Frau Rita Neumeyer

geb. am 15. 05. 1972 in Königs Wusterhausen

Dekan: Prof. Dr. med. M. Dietel

Gutachter: 1. Prof. Dr. Dr. med. H.-J. Neumann
2. Prof. Dr. H. Guski
3. Prof. Dr. Dr. H. v. Domarus

eingereicht: 17. 12. 1997

Datum der Promotion: 28. 07. 1998

Meinen Eltern

Inhaltsverzeichnis

1 Einleitung	9
1.1 Historischer Überblick	9
1.2 Zielsetzung	11
2 Literaturübersicht	12
2.1 Lokalisation	12
2.2 Synonyme	13
2.3 Häufigkeit	17
2.4 Geschlecht und Alter	18
2.5 Pathologie	22
2.5.1 Klinisches Erscheinungsbild	22
2.5.2 Klinisches Verhalten	24
2.5.3 Symptome	25
2.5.4 Histologie	26
2.6 Differentialdiagnosen	32
2.7 Metastasierung	34
2.8 Ätiologische Faktoren	41
2.9 Assoziation von verrukösen Karzinomen mit anderen Läsionen	48
2.10 Therapiemöglichkeiten und ihre Prognosen	51
2.10.1 Chirurgie	55
2.10.2 Strahlentherapie	58
2.10.3 Chemotherapie	62
2.10.4 Immuntherapie	64
3 Retrospektive Studie zu Metastasierungsverhalten und Prognose von verrukösen Karzinomen	65
3.1 Materialien und Methoden	65
3.2 Ergebnisse der Patientenauswertung	71
3.2.1 Anzahl und Lokalisation der verrukösen Karzinome	71
3.2.2 Geschlecht und Alter der Patienten	73
3.2.3 TNM-Klassifikation	74
3.2.4 Therapie	75
3.2.5 Überlebensrate	77
3.2.6 Rezidive	77

3.2.7 Entwicklung des verrukösen Karzinoms aus anderem Karzinom oder Präkanzerose	82
3.2.8 Ätiologische Faktoren	83
3.2.8.1 Alkohol- und Nikotingenuß	83
3.2.8.2 Zahnbefund	85
3.2.8.3 Humanes Papillomavirus	85
4 Diskussion	86
4.1 Differentialdiagnosen	86
4.2 Lokalisation, Größe/Invasivität	93
4.3 Metastasen	94
4.4 Therapie	95
4.4.1 Chirurgie	95
4.4.2 Strahlentherapie	99
4.4.3 Chemotherapie	104
4.4.4 Immuntherapie	105
4.4.5 Kombination verschiedener Therapievarianten	105
5 Zusammenfassung	107
6 Summary	109
7 Literaturverzeichnis	111

Abkürzungsverzeichnis

a. T.	-	anaplastische Transformation
DD	-	Differentialdiagnose
H.a.	-	Hauptalter
HNO	-	Hals-Nasen-Ohren-
HPV	-	humanes Papillomavirus
k. A.	-	keine Angaben
LK	-	Lymphknoten
M.	-	Monat(e)
MKG	-	Mund-, Kiefer- und Gesichtschirurgie
Op	-	Operation
PEK	-	Plattenepithelkarzinom
part.	-	partiell
Pat.	-	Patienten
PCR	-	polymerase chain reaction (Polymerase-Kettenreaktion)
Pr.op.	-	Primäroperation
Pr.th.	-	Primärtherapie
Pr.tm.	-	Primärtumor
Tm.	-	Tumor
VK	-	verruköses Karzinom

1 Einleitung

1.1 Historischer Überblick

Im Jahr 1896 beschrieb BUSCHKE [35] und im Jahr 1925 beschrieben BUSCHKE und LOEWENSTEIN [36] eine verruköse Läsion des Penis, die im histologischen Bild einem typischen spitzen Kondylom glich, aber klinisch als Karzinom erschien, jedoch keine Anzeichen von Metastasen aufwies.

Diese “carcinomähnlichen Condylomata acuminata des Penis” müssen rückblickend als Sonderformen des verrukösen Karzinoms (VK) angesehen werden [170].

Anfang der dreißiger Jahre (1932) benutzte GOTTRON den Begriff “Papillomatosis cutis”, um blumenkohlartige Wucherungen an den unteren Extremitäten zu beschreiben [90]. Von NIKOLOWSKI und EISENLOHR wurde dieser in einer nachfolgenden Untersuchung als “Papillomatosis cutis carcinoides” präzisiert und 1950 von MIESCHER als “hoch differenziertes papilläres Spinalkarzinom” eingeordnet [136].

KREN beschrieb 1934 kondylomatöse Tumoren der Zunge, des Gaumens und des Zäpfchens [121].

1941 berichteten FRIEDEL und ROSENTHAL erstmals über 8 Patienten mit verrukösen Läsionen an der bukkalen Mukosa und dem unteren Zahnfleisch, die sich an den Stellen entwickelten, an denen Tabakpriem plaziert wurde [78].

ACKERMAN beschrieb 1948 in einer Studie über 31 Patienten mit oralen VK als erster die typischen makroskopischen und mikroskopischen Besonderheiten dieses gut differenzierten Plattenepithelkarzinoms (PEK) und prägte für diese spezielle Form den Begriff “verruköses Karzinom”. Er berücksichtigte bei der Wahl dieses Namens, daß es sich um ein lokal aggressives, exophytisch wachsendes, gut differenziertes PEK mit einer sehr geringen Neigung zum Metastasieren handelte. Der Grundgedanke bei der namentlichen Abgrenzung von anderen PEK war, daß die VK, auch wenn sie sehr ausgedehnt waren, eine exzellente Prognose hatten [3]. Nach ihm wird dieser Tumor auch “Ackerman-Tumor” genannt [32]. Seitdem wurde das VK an vielen anderen Körperstellen gefunden (s. 2.1).

AIRD et al. beschrieben es 1954 unter der Bezeichnung “Epithelioma cuniculatum” am Fuß [9].

1960 prägten ROCK und FISHER den Begriff “floride Papillomatose”, um konfluierende

multiple Knötchen in Mundhöhle und Larynx bei 3 Patienten zu beschreiben. Deren lokal aggressive, aber klinisch gutartige Natur wurde von WECHSLER und FISHER 1962 durch den Begriff "orale floride Papillomatose" hervorgehoben [222].

Das verruköse Karzinom wurde als Variante des PEK in der internationalen histologischen Tumorklassifikation der WHO unter folgender Definition akzeptiert: Das Erscheinungsbild und Verhalten dieses Tumors sind charakteristisch. Er zeigt einen niedrigen Malignitätsgrad, ist deutlich exophytisch und zerstört darunterliegendes Gewebe, Knochen eingeschlossen, mehr als in es einzudringen. Histologisch ist das VK charakterisiert durch große, stark keratinisierte bulböse Epithelzapfen, die z. T. zentrale Degeneration aufweisen. Mitosen sind selten. [219]

Trotzdem dieses Karzinom nun schon fast 50 Jahre bekannt ist, ruft es immer noch Schwierigkeiten bei der Diagnose und kontroverse Meinungen in Bezug auf die optimale Therapie hervor.

Anlaß für diese Arbeit war das gehäufte Auftreten des Karzinoms in der Klinik für Mund-, Kiefer- und Gesichtschirurgie (MKG) der Charité in den letzten Jahren, was zu einem Überdenken der bisherigen Therapiestrategie führte und ein spezielles Interesse an der Notwendigkeit der Mitbehandlung des Lymphabstromgebietes weckte. So waren hier 1994/95 8 Patienten mit VK in Behandlung. Dabei handelte es sich in 5 Fällen um Neuerkrankungen und in 3 Fällen um Rezidive.

Um die Studie durch eine größere Patientenzahl aussagekräftiger zu machen, wurden zusätzlich die Patienten der Hals-Nasen-Ohren-(HNO)-Klinik hinzugezogen.

1.2 Zielsetzung

Ziel dieser Arbeit ist es,

1. einen Literaturüberblick über die charakteristischen Merkmale und Besonderheiten des verrukösen Karzinoms sowie die therapeutischen Möglichkeiten zu geben und
 2. das Patientengut der Klinik und Poliklinik für Mund-, Kiefer- und Gesichtschirurgie und der Hals-Nasen-Ohrenklinik unter der besonderen Fragestellung des Metastasierungsverhaltens und der Prognose von verrukösen Karzinomen auszuwerten,
- um so die beste Therapie herauszuarbeiten, insbesondere unter dem Gesichtspunkt der Notwendigkeit der Mitbehandlung der ableitenden Lymphwege.

2 Literaturübersicht

2.1 Lokalisation

Das VK ist eine spezielle Variante des Plattenepithelkarzinoms und sowohl an der äußeren Haut als auch an Schleimhäuten und Übergangsschleimhäuten zu finden.

Es kommt hauptsächlich in 3 Regionen vor: im oberen Respirations- und Verdauungstrakt, an den Genitalien und an den Fußsohlen.

Ursprünglich wurde das VK von ACKERMAN in der Mundhöhle beschrieben [3], und hier wurden auch insgesamt die meisten gefunden [15, 43, 45, 53, 61, 74, 75, 89, 110, 122, 133, 140, 160, 167, 174, 203, 212, 214, 216].

Innerhalb der Mundhöhle tritt es am häufigsten an der bukkalen Mukosa auf, kommt aber in allen Regionen vor [74, 89, 147, 160, 167, 209].

MCDONALD et al. haben in der größten retrospektiven Studie über VK der Mundhöhle, in der alle damals veröffentlichten Fälle ausgewertet wurden, bei 293 Patienten folgende Verteilung beobachtet: bukkale Mukosa 43,1%, Gingiva 30,3%, Zunge und Mundboden 9%, Gaumen 6,7%, retromolares Dreieck und vorderer Tonsillenbereich 1,4%, labiale Mukosa und Lippe 9,5% [133].

Eine Aufstellung der zahlreichen möglichen Lokalisationen ist der folgenden Tabelle zu entnehmen.

Tab. 2.1: Lokalisation der VK

Kopf-Hals-Bereich	<ul style="list-style-type: none"> - Mundhöhle - Larynx¹ - Oesophagus [7, 19, 106, 119, 139, 180] - Schädelbasis [54] - Sinus maxillaris [8, 16, 49, 62, 171, 207] - Nasenhöhle [120], Nasenseptum [96] - Tränenang [16] - Sinus frontalis [148] - Gesichtshaut [149] - Mittelohr, äußerer Gehörgang, Mastoid, Extratemporalregion [59, 164, 202, 224], Columella [62], Os temporale [66] - Lippenrot [74]
Anogenitalregion	<ul style="list-style-type: none"> - Penis [62, 80, 108, 120, 126, 165, 188, 194, 225] - weiblicher Genitaltrakt [46, 102], (Vulva [14, 47, 62, 81, 105, 120, 127, 203], Vagina [120], Cervix uteri [52, 53, 62, 107, 166, 210, 221]) - Endometrium [178] - Scrotum [62, 120] - perianal [62, 190] - Rectum [162] - Gesäß [48, 112, 143]
Extremitäten	<ul style="list-style-type: none"> - Bein [62, 86, 112, 174] - Hand [112] - Füße [193, 199], Fußsohle [32, 79, 97, 116, 169, 177] - Amputationsstumpf des Beins [189], des Fußes [112]
andere Hautregionen	<ul style="list-style-type: none"> - Bauchwand [123] - Rücken [181]
andere Regionen	<ul style="list-style-type: none"> - Harnblase [25, 27, 63, 98, 159, 220] - Bronchien [62]

2.2 Synonyme

Das relativ gutartige histologische Bild der VK ließ einige Autoren zögern, ihre Fälle als Karzinom zu interpretieren und hat zu einer Vielzahl von anderen, z. T. irreführenden Begriffen geführt, die diese Läsion beschreiben.

Eine Übersicht über die neben den Bezeichnungen VK, Ackerman-Tumor und -Karzinom

¹Die zweithäufigste Region im Kopf-Hals-Bereich ist der Larynx [2, 17, 20, 23, 24, 29, 33, 53, 60, 62, 70, 71, 87, 94, 95, 100, 114, 128, 138, 144, 146, 185, 200, 216].

In der Mehrzahl aller Fälle entstehen hier die Veränderungen an den Stimmlippen [60, 73, 87, 94, 95, 138, 185]. Es gibt auch gegenteilige Beobachtungen, die das VK hauptsächlich als Erkrankung des oberen Larynx [71] bzw. des Sinus pyriformis [209] ausweisen.

Multiple Herde wurden schon mehrfach beobachtet [37, 87].

in den unterschiedlichen Regionen verwendeten Termini gibt die folgende Tabelle.

Tab. 2.2: Synonyme von VK

Region	Synonyme
oroaerodigestive Region	<ul style="list-style-type: none"> - VK nach Ackerman [191] - orale floride Papillomatosis [86, 191] - orale floride Verrukosis [191] - große mukokutane Papillomatosis [191] - nicht metastasierende Papillomatosis [191] - verruköse Akanthose des Larynx [87]
Anogenitalregion	<ul style="list-style-type: none"> - Condyloma acuminatum giganteum (Buschke - Löwenstein) [102, 120, 191] - malignes Riesenkondylom [46, 188, 191] - Buschke-Löwenstein-Tumor [46, 188, 191] - karzinomartiges Kondylom [46, 188, 191] - VK der anogenitalen Mukosa [191] - kondylomatoide Präkanzerose [191] - Condyloma acuminatum, das sich einer malignen Transformation unterzogen hat [46] - papillärer benigner epithelialer Tumor des Cervix [102] - exophytisches papilläres PEK [102] - refraktäre chronische Hydradenitis [62]
Füße	<ul style="list-style-type: none"> - Epithelioma cuniculatum [46, 86, 191] - Carcinoma cuniculatum [30, 32, 191] - Carcinoma plantare [149]
andere Hautregionen	<ul style="list-style-type: none"> - Papillomatosis cutis carcinoides [30, 32, 191] - Papillomatosis cutis [191] - großes Papillom der Haut [191] - schuppiges Papillom [46, 211] - VK der Haut [191]
Bronchien	<ul style="list-style-type: none"> - lokal destruirende Form einer nicht metastasierenden Form der bronchialen Papillomatosis [62]

Eine Vielzahl weiterer Termini wurden von CROWTHER et al. aufgezählt [46].

Über die Verwendung dieser Begriffe als Synonyme für VK existieren in der Literatur unterschiedliche Standpunkte:

Nach Meinung von BATSAKIS et al. sind *VK*, *Condyloma acuminatum giganteum* und *Carcinoma cuniculatum* dasselbe [21].

Der Begriff "*orale floride Papillomatose*" wird heute überwiegend als obsolet betrachtet, und viele Autoren ordnen diese Schleimhautveränderungen als VK ein [32, 198, 216]. KANEE sah in der oralen floriden Papillomatose eine prä-maligne Veränderung, die in ein

VK übergehen kann [111].

Dem VK der Haut wird häufig der Begriff *Carcinoma cuniculatum* synonym verwendet [79, 112].

Es handelt sich um "nahe verwandte, aggressive Proliferationen des mehrschichtigen Plattenepithels". Die Ausbreitung des VK erfolgt sowohl exophytisch als auch breitflächig endophytisch, und das Wachstum ist meist nicht dissoziiert-invasiv. Das ist beim *Carcinoma cuniculatum* grundsätzlich ähnlich. Dieses bildet jedoch in der Tiefe ausgedehnte, schmalere, z.T. keratinisierte Gangstrukturen [112]. Durch zentrale parakeratotische Verhornung entstehen in den verbundenen Proliferaten kaninchenbauartige Hornkrypten. Dadurch ist die Bezeichnung *Epithelioma cuniculatum* entstanden [85]. Das Wachstum ist hauptsächlich endophytisch [32]. Es werden Mischformen mit sowohl endophytem als auch exophytem Wachstum beobachtet, so daß beide Läsionen als VK bezeichnet werden [32]. Nach GILDE und SCHULTZ-EHRENBURG ist das *Epithelioma cuniculatum* "ein niedrig malignes Plattenepithelkarzinom aus der Gruppe des Ackerman-Karzinoms" [86].

SCHWARTZ et al. [191] halten die Bezeichnung "Epithelioma cuniculatum" für sich tief ausbreitende Läsionen mit geringer oder ohne verruköse Komponente für sinnvoll.

REINGOLD et al. sehen das VK und das *Epithelioma cuniculatum* nicht als identisch an. Unterscheidungsmerkmal ist, daß VK nicht die Penetration, das destruktive Verhalten und die Höhlen des *Epithelioma cuniculatum pedis* aufweisen [172].

KAO et al. sehen das *Carcinoma cuniculatum* nicht als Variante des VK, welches sie als Läsion der Schleimhaut der Mundhöhle, des Larynx, der Nasenhöhle und der äußeren Genitalien betrachten [112].

Wegen des endophyten Wachstums wird auch die Bezeichnung "*invertiertes verruköses Karzinom*" verwendet [32].

Papillomatosis cutis (carcinoides) ist lt. SCHWARTZ [191] ein historischer Begriff, der am besten durch *VK der Haut* abgelöst werden sollte.

Mehrere Autoren vertreten die Ansicht, daß der *Buschke-Löwenstein-Tumor* dem VK gleichzusetzen ist:

Die von KRAUS et al. beschriebenen VK waren identisch mit dem *Condyloma acuminatum*

giganteum nach Buschke-Löwenstein oder dem papillären Tumor [120].

JOHNSON et al. sehen die beiden Läsionen ebenfalls als identisch an und sind der Meinung, daß der Begriff “Condyloma acuminatum giganteum nach Buschke-Löwenstein” nicht mehr gebraucht werden sollte [108].

Sowohl das makroskopische und mikroskopische Bild als auch der klinische Verlauf sind bemerkenswert ähnlich dem der Riesenkondylome nach Buschke-Löwenstein, und deshalb vermuten JENNINGS und BARCLEY, daß diese beiden Gewächse nur aufeinanderfolgende Zustände des gleichen pathologischen Prozesses sind [107].

Der Buschke-Löwenstein-Tumor ist nach Meinung von SCHWARTZ ein Typ eines VK, der an der anogenitalen Mukosa lokalisiert ist [188, 191].

Auch CROWTHER et al. schließen sich der Meinung an, daß es sich beim Buschke-Löwenstein-Tumor und dem VK um ein und dasselbe Gewächs handelt [46].

Allerdings wird diese Meinung nicht von allen Autoren unterstützt (s. **4.1**):

Das Condyloma acuminatum giganteum nach Buschke-Löwenstein ist lt. BURKARDT nicht im gesamten zu den VK zu rechnen [32].

Auch KATO et al. unterscheiden zwei Formen des Buschke-Löwenstein-Tumors: das Condyloma acuminatum giganteum und das VK der Anogenitalregion [117].

NIEDERAUER et al. geben zwar differentialdiagnostische Kriterien zur Unterscheidung des Buschke-Löwenstein-Tumors und des VK an, schreiben aber, daß “eine klare Grenzziehung möglicherweise gar nicht möglich” sei [150].

GLANZ und KLEINSASSER lehnen den Begriff “VK des Larynx” ab, weil dieses ihren Untersuchungen zufolge zwar aggressiv verdrängend, aber nicht infiltrierend wächst, frei von Zellatypien ist und nicht metastasiert. In manchen Fällen ändert sich das Bild bei einer Beobachtungsdauer von 10 und mehr Jahren nicht. Die Bezeichnung Karzinom wird deshalb nicht als berechtigt angesehen. Aufgrund des warzigen Aussehens und der Stachelzellhyperplasie wird der Name *verruköse Akanthose* vorgeschlagen. Da in einzelnen Fällen aus dieser verrukösen Akanthose spontan ein infiltrierendes Karzinom mit nun auch geändertem histologischen Erscheinungsbild entstehen kann, ist diese Erkrankung nach Meinung der Autoren zu den fakultativen Präkanzerosen zu zählen. [87]

Die perianalen Läsionen wurden von ELLIOT et al. auch als *refraktäre chronische Hydradenitis* bezeichnet [62].

Die VK der Bronchien wurden als *lokal destruierende Form einer nicht metastasierenden Form der bronchialen Papillomatosis* beschrieben. Erst bei einer retrospektiven Untersuchung wurde erkannt, daß es sich hierbei um VK handelte [62].

Die Vielzahl der Begriffe macht einen von allen verwendeten Terminus wünschenswert.

“Der hinsichtlich Lokalisation, Klinik und zumal Nomenklatur weit gespannte Rahmen dieser Gewächsart läßt eine Einigung auf einen gemeinsamen, allen Disziplinen der Medizin verständlichen Nenner - eben den von L. V. Ackerman geprägten Terminus - als dringend wünschenswert erscheinen.” Eine detailliertere Bezeichnung wie z.B. “Ackermankarzinom, Typ Epithelioma cuniculatum” wird dabei von REICH als durchaus sinnvoll angesehen. Er verweist darauf, daß die z.T. überflüssigen Termini nur unnötige Diskussionen auslösen und die Therapie verzögern. [170]

“Die Differenzierung und Sonderstellung innerhalb der Gruppe der Plattenepithelkarzinome kommt am besten in den Namen ‘Ackerman-Karzinom’ oder ‘verruköses Karzinom’ zum Ausdruck.” Deshalb schlagen GILDE und SCHULTZ-EHRENBURG vor, diese Termini auch im Interesse einer adäquaten Therapie grundsätzlich zu bevorzugen. [85]

2.3 Häufigkeit

Die Angaben über die Häufigkeit des VK unter den PEK einzelner Organe schwanken erheblich. Diese Unterschiede sind teilweise geographisch [45] und im Zusammenhang damit auch durch unterschiedliche Lebensgewohnheiten (z.B. das Betelnußkauen in Indien) bedingt, können aber auch Ausdruck unterschiedlicher Kriterien bei der Diagnose sein [32] (z.B. Problematik der Hybridtumoren).

Die Angaben über die Häufigkeit bewegen sich von 4,5...9% unter den oralen Plattenepithelkarzinomen [41, 61, 75, 89, 122, 132, 147, 203] und um 2,1% unter den

oropharyngealen PEK [179].

Aber auch innerhalb der Mundhöhle ist in Abhängigkeit von der Lokalisation eine unterschiedliche Häufigkeit des Auftretens festzustellen. Die bukkale Mukosa ist mit einem Anteil von bis zu 10% an allen dort lokalisierten PEK am häufigsten betroffen. [33] (s. **2.1.**)

VK machen unter den laryngealen PEK einen Anteil von 1...2% [2, 24, 60, 138, 153, 216] bzw. 2,8% [184] aus. Einen Extremwert stellen die von FISHER veröffentlichten 11% dar [71]. Eventuell ist er von einer anderen Definition ausgegangen. Im Beobachtungsgut der Kölner und Marburger Kliniken sind nur etwa 0,3% aller Kehlkopfkrebse dieser Form zuzurechnen [87].

Es wird geschätzt, daß weniger als 1% von allen vaginalen Karzinomen VK sind [21].

VK des weiblichen Genitaltraktes sind häufiger in der Vulva und dem Cervix als in der Vagina zu finden [13].

Die Häufigkeit des Buschke-Löwenstein-Tumors variiert von 5% bis 24% unter allen Karzinomen des Penis [108, 126, 188].

Vaginale, zervikale, perianale und perirektale VK sind seltener als die von Penis und Vulva [188].

2.4 Geschlecht und Alter

Zur Beteiligung der Geschlechter gibt es unterschiedliche Angaben in der Literatur (s. **Tab. 2.3**):

In den meisten Studien sind Männer häufiger betroffen als Frauen [2, 3, 30, 33, 53, 71, 87, 89, 120, 128, 138, 147, 158, 160, 185, 216].

In einigen Studien war ein größerer Anteil an Frauen als an Männern vorhanden [59, 132, 140, 212]. Der Extremwert lag hier bei 80% Frauen und 20% Männern [59].

Aber auch über eine gleiche Beteiligung der Geschlechter wurde berichtet [77, 173].

Tab. 2.3: Geschlecht und Durchschnittsalter der Patienten (ohne Einzelfallberichte)

Autor (Jahr)	Gesamtzahl	Lokalisation	Männer Anzahl / %	Frauen Anzahl / %	Durchschnittsalter [Jahre]
Ackerman (1948)	31	Mundhöhle	26 / 83,9	5 / 16,1	67
Goethals et al. (1963)	55	Mundhöhle	45 / 81,8	10 / 18,2	66
Kraus und Perez-Mesa (1966)	105	77x Mundhöhle, 12x Larynx, 4x Nase, 8x Glans penis, je 1x Vulva, Vagina, Scrotum	90 / 78,3	15 / 21,7	60-70
Perez et al. (1966)	17	Mundhöhle	13 / 76,5	4 / 23,5	60-70
Cooke (1969)	29	Mundhöhle	25 / 86,2	4 / 13,8	40-50
Fonts et al. (1969)	4	Mundhöhle	2/50	2/50	68,5
Shafer (1972)	41	Mundhöhle	22 / 53,7	19 / 46,3	67,9
Elliott et al. (1973)	33	diverse	k.A.	k. A.	> 60
Burns et al. (1980)	37	Mundhöhle	23 / 62,2	14 / 37,8	H.a. 71
McGoy und Waldron (1981)	49	Mundhöhle	15 / 31	28 / 57	H.a. 66
Mizuno et al. (1983)	19	Mundhöhle	9 / 47,3	10 / 52,7	66,3
Slootweg und Müller (1983)	15	Mundhöhle	12 / 80	3 / 20	H.a. 63
Medina et al. (1984) ²	104	Mundhöhle	57 / 54,8	47 / 45,2	65
Eisenberg et al. (1985)	17	Mundhöhle	9 / 52,9	8 / 47,1	mehr als 50% > 60
Tornes et al. (1985)	16	Mundhöhle	4 / 25	12 / 75	71
Nair et al. (1988)	52	Mundhöhle	30 / 57,7	22 / 42,3	H.a. 57,6
Kamath et al. (1989)	37	Mundhöhle	30 / 81,1	7 / 28,9	58,45
Rink (1991)	32	Mundhöhle	ca. 50%	ca. 50 %	69
Vidyasagar et al. (1992)	107	Mundhöhle	75	32	ca.60
Pomatto et al. (1993)	8	Mundhöhle	7	1	68
Demian et al. (1973)	15	11x Mundhöhle, 3x Larynx, 1x Cervix uteri	5 } 3 } 53,3% 0	6 } 0 } 46,7% 1	65,4 50,7 66

² 20 der Fälle (20%) waren aber keine VK, sondern Hybridtumoren.

Autor (Jahr)	Gesamtzahl	Lokalisation	Männer Anzahl / %	Frauen Anzahl / %	Durchschnittsalter [Jahre]
Schwade (1976)	11	7x Mundhöhle, 1x Tränenang, 1x Sinus pyriformis, 1x Larynx, 1x perianal	k. A.	k. A.	k. A.
Van Nostrand und Olofsson (1972)	10	Larynx	7 / 70	3 / 30	60,5
Fisher (1975)	31	Larynx	24 / 71,8	7 / 29,2	60,9
Burns et al. (1976)	18	Larynx	13 / 72,2	5 / 27,8	62
Myers et al. (1980)	7	Larynx	6 / 85,7	1 / 14,3	k. A.
Hamlyn et al. (1986)	9	Larynx	k.A.	k. A.	k. A.
Lundgreen et al. (1986)	44	Larynx	38 / 86,4	6 / 13,6	63,5
Edström et al. (1987)	6	Larynx	6 / 100	0	70,7
Milford und O'Flynn (1990)	8	Larynx	8 / 100	0	H.a. 53,5
Hagen et al. (1993)	12	Larynx	11 / 91,7	1 / 8,3	56,8
Fliss et al. (1994) ³	29	Larynx	28 / 96,6	1 / 3,4	60
O'Sullivan et al. (1995)	43	Larynx	41 / 95,3	7 / 16,3	62,5
Minielly et al. (1967)	5	Ösophagus	3 / 60	2 / 40	58,2
Edelstein et al. (1986)	5	Ohr	1 / 20	4 / 80	65
Lowe und McKee (1983)	7	Penis	7 / 100	0	53
Johnson et al. (1985) ⁴	13	Penis	13 / 100	0	47
Seixas et al. (1994)	32	Penis	32 / 100	0	H.a. 52-56
Stehman et al. (1980)	3	Vulva	0	3 / 100	84
Japaze et al. (1982)	24	Vulva	0	24 / 100	54
Elliott et al. (1973)	33	18x Mundhöhle, 2x Columnella, 1x Kieferhöhle, 3x Larynx, 4x perianal, 4x genital, 1x Bein	k. A.	k. A.	k. A.
Brownstein (1976)	8	Haut	5 / 62,5	3 / 37,5	52

³ Über 8 Patienten, die in diese Studie einbezogen worden sind, berichteten auch schon LUNDGREEN et al. (1986).

⁴ Bei 3 Patienten (23%) handelte es sich um Hybridentumoren.

Autor (Jahr)	Ge- samt- zahl	Lokalisation	Männer Anzahl / %	Frauen Anzahl / %	Durch- schnitts- alter [Jahre]
Klima et al. (1980)	5	Haut (Fuß, Bein, 2x Ge- säß, Penis)	4 / 80	1 / 20	52,2
Kao et al. (1982)	46	Haut (43x Fuß, 1x Bein, 1x Gesäß, 1x Hand)	39 / 84,8	7 / 15,2	60

Das orolaryngeale VK ist eine Erkrankung des höheren Lebensalters.

Das Durchschnittsalter dieser Patienten liegt zwischen 60 und 70 Jahren [3, 33, 70, 71, 75, 77, 87, 135, 140, 153, 158, 185, 216].

Das VK der Haut tritt demgegenüber früher auf. Zur Zeit der Biopsie betrug das Durchschnittsalter in einer Studie von BROWNSTEIN und SHAPIRO 52 Jahre. Die Läsionen waren aber schon 8 Monate bis 30 Jahre präsent (durchschnittlich 16 Jahre), so daß die Patienten 14 bis 54 Jahre (durchschnittlich 36 Jahre) alt waren, als der Tumor zum ersten Mal auftrat [30].

Die Patienten mit VK des Cervix uteri sind im Durchschnitt etwas jünger als die Patienten, bei denen der Tumor in Vagina und Vulva zu finden ist [13]. So betrug in einer Studie über VK der Vulva das Durchschnittsalter 54 Jahre [105], während in einer Studie über 19 Patienten mit VK des Cervix ein Durchschnittsalter von 51 Jahren ermittelt wurde [210]. Ein ähnliches Ergebnis lag in zwei anderen Studien über VK des Penis vor, in denen Durchschnittsalter von 47 [108] bzw. 53 [126] Jahren ermittelt wurden.

REMSEN et al. stellten den jüngsten Patienten vor. Er war 13 Jahre alt und hatte ein VK der Maxilla [171].

2.5 Pathologie

2.5.1 Klinisches Erscheinungsbild

Der Tumor wächst relativ oberflächlich, aber ausgedehnt über die Haut- oder Schleimhautoberfläche.

Er ist gekennzeichnet durch eine zottige oder warzenartige, zerklüftete Oberfläche, die aufgrund der Keratinproduktion ein graues oder weißliches Aussehen hat [3, 21, 46, 61, 75, 89, 102, 105].

Sie wird als pilzförmig oder blumenkohlartig beschrieben [46, 89, 120, 179, 105, 107].

Selten hat die Läsion zusätzlich einen erythematösen Charakter [61].

Unabhängig von ihrer Lokalisation an Haut und Schleimhaut weisen VK das gleiche klinische und histologische Erscheinungsbild auf [107].

Das makroskopische Aussehen hängt von der Lebensdauer der Läsion sowie von der Stärke der Keratinisation und der begleitenden Veränderungen in der angrenzenden Mukosa ab.

Orale VK entstehen häufig in klinischen Leukoplakien, sind am Anfang relativ weich und umschrieben und werden mit der Zeit fester und unregelmäßiger. Wahrscheinlich entwickeln sich die laryngealen Tumoren auf die gleiche Weise, haben aber aufgrund ihrer häufig auf das Stimmband begrenzten Lokalisation ein begrenzteres Aussehen. [21]

Aus den zahllosen Krypten entleeren sich auf Druck fötide Hornmassen [86].

Abb. 2.1 und **Abb. 2.2** zeigen zwei mögliche klinische Erscheinungsformen von VK.

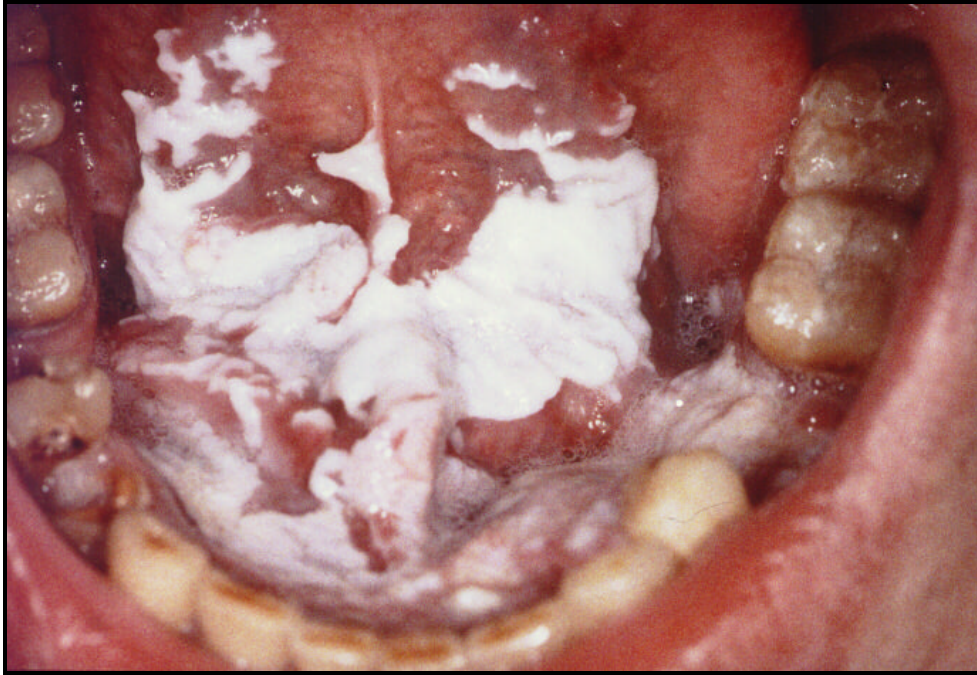

Abb. 2.1: Multizentrisches VK des Mundbodens mit geringer Infiltrationstiefe bei ausgedehnter flächenhafter Leukoplakie (s. **Abb. 2.3** und **Abb. 2.4**)

2.5.2 Klinisches Verhalten

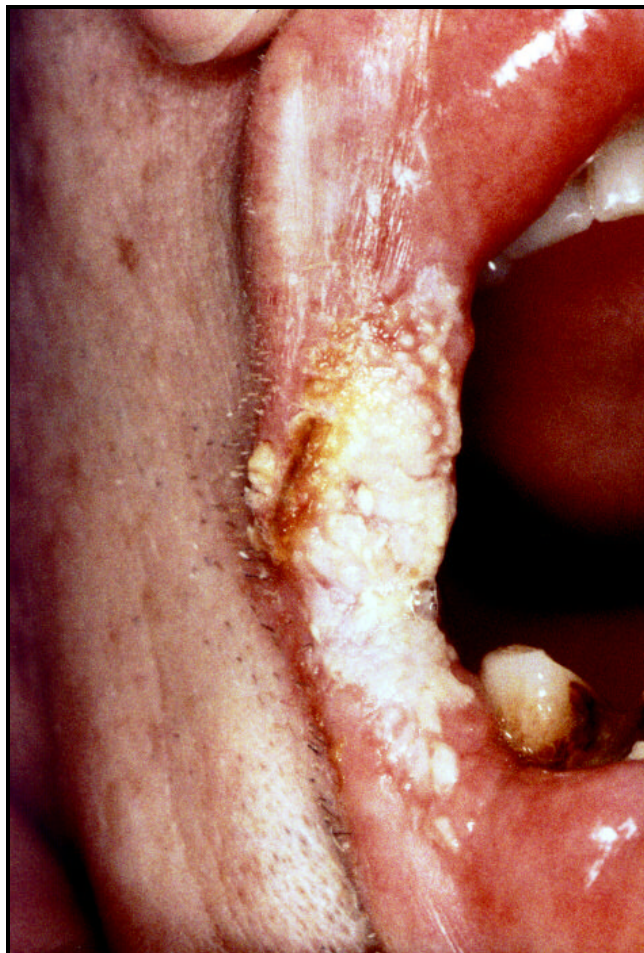

Abb. 2.2: VK des Mundwinkels (s. **Abb. 2.5** und **Abb. 2.6**)

Im klinischen Verhalten des VK sind 3 Punkte besonders hervorzuheben:

1. ein ausschließlich lokales, einerseits exophytisches [53, 58, 132, 170, 209] andererseits das umgebende und besonders tiefere Gewebe (auch Knorpel und Knochen) durchbrechendes, also lokal invasives und destruierendes Wachstum [14, 21, 46, 53, 58, 75, 158, 170]. Wenn der Tumor oberflächlich sehr ausgebreitet ist, wächst er in die Tiefe und kann durch die Mandibula oder, ausgehend von der bukkalen Mukosa, durch die Wange wachsen und die Haut ulzerieren [3, 21, 89, 120].
2. exzessive Rezidivneigung [107, 170]
3. ausbleibende Metastasierung [21, 32, 58, 69, 75, 158, 170] (Einige Metastasen sind beobachtet worden. s. **2.8**)

Der Tumor vergrößert sich langsam [14, 17, 69, 75, 89, 107, 132, 158, 179]. Häufig liegt ein schrittweises Wachstum vor [89]. Einen charakteristischen Verlauf beschreiben KRAUS und PEREZ-MESA: eine Wunde oder Blase wuchs langsam einige Jahre, wurde zu einer kleinen warzenartigen Masse, vergrößerte sich dann in einigen Monaten schneller und wuchs zu einer z.T. schmerzhaften, 3 bis 5 cm großen blumenkohlartigen Läsion heran [120].

Bis therapeutische Schritte eingeleitet werden, besteht der Tumor in der Regel schon einen längeren Zeitraum (durchschnittlich 6 Monate bis 4 Jahre) [89, 112, 153].

Je länger das VK besteht, desto aggressiver wird das Wachstum [17, 46] und desto komplizierter wird das histologische Wachstumsmuster [3].

Das ist aber nicht immer der Fall. Oft persistiert es auch einige Jahre [21].

Der Tumor ist in der Regel relativ weich, wird bei einer koexistierenden Entzündung aber hart [3].

In den tiefen Spalten sind beachtliche bakterielle Superinfektionen vorhanden. Dadurch entstehen häufig Lymphadenitiden [3, 102], die des öfteren zur fehlerhaften klinischen Diagnose von Metastasen führen [3].

Die Symptome des Tumors gleichen lokal denen anderer Karzinome, wobei in Hohlorganen die Raumforderung im Vordergrund steht [32, 69].

Unbehandelt können die VK durch lokale Obstruktion, z.B. der Luftwege bei Befall des Larynx, oder durch Transformation in ein gewöhnliches PEK mit Metastasen zum Tode

führen [32, 69].

VK des Larynx zeigen lt. ABDULLAH und VAN HASSELT eine oberflächliche Ausbreitung mit nur geringer Tendenz, in die Tiefe zu wachsen [1].

2.5.3 Symptome

Die klinischen Anzeichen von VK sind unspezifisch:

Symptome bei oralen VK, die die Patienten wahrnahmen, waren Schmerzen oder Brennen gewöhnlich in Verbindung mit Prothesen an der Stelle der Läsion. Manche Patienten bemerkten nur eine weiße Stelle oder Belag im Mund. [89]

Wenn die Läsionen sehr ausgedehnt sind, verursachen sie aufgrund einer Superinfektion häufig Schmerzen und Schwierigkeiten beim Kauen. Sie bluten aber selten. [3]

In einer großen Anzahl der Fälle sind keine Schmerzen vorhanden [61].

Hauptsymptome bei VK des Larynx sind Heiserkeit [87, 94, 100, 120, 146, 153, 216], Atembeschwerden [94, 120, 153, 216] und Fremdkörpergefühl [87, 94].

Die supraglottischen Fälle zeichnen sich durch Dysphagie und Dyskomfort im Hals bzw. einen wunden Hals aus [33]; auch Hämoptysis oder Schmerzen treten auf [153]. Im Larynx kann eine druckbedingte Nekrose der Knorpel stattfinden [21].

Bei VK des Ösophagus klagten die meisten Patienten über Dysphagie [83, 180] und gelegentliche Hämatemesis [83]. In den meisten Fällen ist auch hier chronische Irritation vorhanden [83].

Bei Patienten mit VK des Ohres waren als Symptome Otorrhöe, schmerzloses Bluten, Jucken, Verstopfung und Schmerzen zu beobachten [59].

Die Läsionen des Penis fielen häufig erst nach der Entdeckung einer vergrößerten Masse auf. Auch die VK des Penis und des weiblichen Genitaltraktes zeichnen sich durch langsames, lokal aggressives Wachstum ohne Metastasen aus [107, 120, 126]. Dadurch erreichen sie

oft eine gewisse Größe, bevor die Patienten sie bemerken und sich in medizinische Betreuung begeben [107]. Durch die stark pilzartig gestaltete Läsion ist es schwierig, Material von der Basis zu entnehmen, wodurch es leicht zu einer fehlerhaften Diagnose eines benignen Condyloma acuminatum kommen kann [107]. Häufig präsentieren sich die VK des Penis zusammen mit Balanitis oder Phimosis [126].

Patienten mit VK der Vulva hatten nach Angabe von JAPAZE et al. fast alle Juckreiz und/oder Schmerzen. Ausfluß und Blutungen wurden bei ulzerierten und infizierten Läsionen bemerkt. 37% der Läsionen waren ulzeriert. Die Patienten warteten 3 bis 8 Monate ab, bevor sie den Arzt aufsuchten. [105]

Eine Patientin mit einem VK der Endocervix suchte wegen dadurch hervorgerufener postmenopausaler Blutungen den Arzt auf [166]. Typischerweise suchten ebenfalls Patientinnen mit VK der Cervix den Arzt wegen meist schon einige Monate andauernden, übelriechenden, blutigen oder gelblichen Ausflusses auf [52, 120].

VK der Harnblase haben als häufigstes und charakteristischstes Merkmal Keratinurie, d.h. im Urin sind weißliche Filamente vorhanden, die sich nach zytologischer Untersuchung als Cluster aus gut differenzierten Epithelzellen herausstellen [98, 159].

Eine Besonderheit des VK ist, daß klinisch ein malignes, aber histologisch ein benignes Aussehen vorliegt [53, 69, 85, 102, 128, 158, 216, 146].

Eine gute Zusammenarbeit zwischen Kliniker und Pathologen ist deshalb unbedingt notwendig, wie auch von vielen Autoren ausdrücklich hervorgehoben wird [14, 32, 43, 52, 53, 69, 85, 102, 133, 138, 146, 158, 170, 210, 203, 216].

2.5.4 Histologie

Die Diagnose VK kann nur in Zusammenhang mit der histologischen Untersuchung gestellt werden. Die richtige Diagnose ist deshalb so wichtig, weil im Fall der Diagnose von benignen Erkrankungen des Epithels eine zu konservative, im Fall der Diagnose eines gut differenzierten PEK eine zu aggressive Therapie gewählt werden würde. Wie schwierig die Diagnose dieses Neoplasmas ist, wird in der Studie von MCDONALD et al. deutlich. Sie

werteten die weltweit vorhandene Literatur zu VK der Mundhöhle aus. Dabei fanden sie 417 so bezeichnete Fälle, stellten aber fest, daß nur 293 Patienten den definierten klinisch-pathologischen Kriterien entsprachen.

Das Biopsiematerial von diesem Neoplasma ist oft verwirrend. Bei oberflächlichen Gewebsentnahmen kann die Diagnose Karzinom nicht gestellt werden. Sogar bei tiefen Biopsien ist die Diagnose wegen der intakten Basalmembran und der guten Differenzierung häufig schwierig. [3, 17, 21, 107]

Die Biopsie muß aus der infiltrativen Zone, also der Basis des Tumors erfolgen, denn bei einer inadäquaten Biopsie wird die Läsion häufig als Hyperkeratose oder pseudoepitheliomatische Hyperplasie interpretiert [32, 53, 89, 102, 120, 146, 170, 203, 218, 224] oder bei VK des Genitaltraktes als Papilloma oder Condyloma acuminatum [46, 105, 108, 166].

Wichtig ist, daß die Schnittränder gut definiert werden können [107, 210, 212].

Oft ist eine wiederholte Gewebsentnahme für die histopathologische Diagnose notwendig [59, 128, 185, 210]. So wurden in einer Studie von LUNDGREEN bei 44 Patienten durchschnittlich 2 Biopsien pro Patient angegeben [128].

Obwohl ACKERMAN [3] ursprünglich eine intakte Basalmembran als typische Eigenschaft von verrukösen Karzinomen beschrieben hat, wurde gezeigt, daß diese Tumoren in der Lage sind, ein eigenes basalmembranähnliches Material zu produzieren [62, 75]. Deshalb kann die An- oder Abwesenheit einer Basalmembran nicht als zuverlässiges Kriterium der Invasion betrachtet werden [62, 75].

Die diagnostischen Kriterien für VK sind:

1. Die Läsion ist ein exophytischer, warzenartiger Tumor mit multiplen, filiformen Projektionen [17, 71, 216], die keinen zentralen fibrovaskulären Kern aufweisen [46].
2. Der Tumor ist zusammengesetzt aus großen, immer dichter werdenden, keulenförmigen, papillomatösen Feldern aus gut differenzierten, keratinisierten Plattenepithelzellen [2, 21, 43, 52, 53, 58, 61, 71, 89, 102, 107, 120, 128, 132, 146, 159, 173, 209, 216]. Sie sind reich an Zytoplasma und keratinisieren besonders an der papillären Oberfläche, in Spalten und zystischen Räumen [89, 128]. Die Epithelzapfen tendieren dazu, in die benachbarten Gewebe einzudringen, auch in den Knochen, und enthalten häufig große

keratinhaltige Zysten [17, 102, 132, 209]. Die geschwollenen und voluminösen Retezapfen weisen Hyperkeratosen [43, 46, 53, 71, 89, 102, 146, 173, 213] und häufig zusätzlich Parakeratosen [89, 102, 107, 213] in unterschiedlich starker Ausprägung auf. Spalten zwischen den Papillen ziehen sich bis in die Tiefe des Tumors [71].

3. Die normalerweise mit bösartigen Epithelläsionen verbundenen, leicht erkennbaren Zellabnormitäten sind nicht oder sehr selten vorhanden [17, 46, 71, 216]. So fehlen Anaplasien [87, 110]. Es sind nur sehr wenig Mitosen und Atypien vorhanden [21, 64, 107, 128, 146]. In den Basalzellen können einige Gebiete, die Dysplasien und Hyperplasien aufweisen, zu finden sein [52, 64].
4. Der Tumor besitzt die Tendenz zur Ausdehnung in tiefere Gewebe [2, 89, 107]. Er weist eher ein stoßendes (verdrängendes) als ein infiltratives Wachstum auf [2, 21, 46, 52, 53, 58, 61, 71, 85, 102, 107, 120, 128, 132, 179, 216]. Es sind keine isolierten Gruppen von infiltrierenden Zellen zu sehen [46, 85]. Wenn der Tumor auf Knochen trifft, tendiert er eher dazu, das Knochengewebe an einer breiten Front zu zerstören, als die Knochenmarkzwischenräume zu infiltrieren [120, 179].

Die Basalmembran erscheint auch bei tiefer Ausdehnung des Tumors intakt [3, 17, 32, 85, 89, 158, 173]; die Läsion besitzt also eine scharfe Grenze [21, 43, 46, 58, 61, 102, 107, 120, 158, 209].

5. Im Randgebiet ist immer eine starke entzündliche Reaktion als Antwort der umgebenden Gewebe vorhanden [2, 17, 21, 43, 46, 52, 53, 61, 71, 102, 107, 128, 132, 158, 209, 216]. Entzündungszellen (Lymphozyten, Plasmazellen, Histiozyten und eosinophile Granulozyten) sind um die Läsion herum und in ihr zu finden, und begrenzte Abszesse sind zu sehen [88]. In der Läsion sind Entzündungen am ausgeprägtesten in den Regionen, wo Keratin tief ins Gewebe ausgetreten ist und so eine Fremdkörperreaktion hervorgerufen hat [102, 120].
6. Elektronenmikroskopisch sind Merkmale, die dem normal geschichteten Plattenepithel gleichen, wie interzelluläre Brücken, Tonofibrillen, leicht identifizierbare Desmosomen zu erkennen [51, 156, 162].

PRIOLEAU et al. berichteten, daß 5,6% der Zellen in VK in der DNA-Synthesephase sind. Das wurde durch zellkinetische Untersuchungen mit radioaktivem Thymidin festgestellt. (Im Kontrast dazu beträgt bei konventionellen Karzinomen die Thymidinaufnahme 13,8% in der S-phase.) Diese Zellen sind nahe der Basalmembran gelegen. Über ihnen liegt wie beim normalen Epithel jedoch im Unterschied zu anderen Karzinomen eine

breite, nicht proliferierende Schicht. [162]

Ergebnisse der Untersuchung von FERLITO et al. lassen vermuten, daß die DNA-Bestimmung die Frühdiagnose des VK (Vorhandensein von anormalem Kern-DNA-Inhalt (größer als $4n$)) als Beweis für die Dedifferentiation als typische Besonderheit von VK unterstützen kann [68].

Die perineurale Invasion durch VK ist äußerst selten [53].

ACKERMAN formulierte in seiner Erstbeschreibung:

Mikroskopisch besteht oft ein rauher Übergang zwischen dem ein wenig atrophischen Epithel und dem Prozeß. Die erste Änderung, die bemerkt wird, ist ein Anhäufen von Keratin an der Oberfläche mit einem beginnenden Einwachsen von Epithelfingern. Wenn der Prozeß sich fortsetzt, bewegen sich allmählich keulenartig geformte Epithelfinger mehr stoßend als infiltrierend in die tieferen Gewebsschichten. Das Epithel ist gut differenziert und die Basalmembran erscheint intakt. Mit weiterem Wachstum sind spaltenartige Räume mit degeneriertem Keratin zu finden, und Epithelfinger werden zystisch degeneriert. Um die Läsion herum ist ein Wall aus entzündetem Gewebe vorhanden, der von Bindegewebe, Plasmazellen, mononukleären Zellen und manchmal Abszessen gebildet wird. Der Tumor breitet sich allmählich aus, aber seine Invasion in andere Strukturen ist stark vom Vorhandensein eines entzündlichen Prozesses beeinflusst. Ein invasives Wachstum in alle Gewebe wird beobachtet. [3]

Das VK der Haut zeigt eine papillomatöse Oberfläche, die von gezahntem, teilweise parakeratotischem Horn invaginiert wird. Der Tumor erstreckt sich von der Epidermis in die Kutis oder Subkutis und ist zusammengesetzt aus gut differenzierten, blaß gefleckten Keratinozyten. Die Ränder sind scharf begrenzt mit gleichmäßig gerichteten, scharf umschriebenen Retezapfen. Eine moderate Entzündung ist zwischen den Tumormassen präsent. Die in viralen Warzen gefundenen Keratohyalin granula und die typische tassenförmige Konfiguration von Keratoakanthomen sind nicht vorhanden. [30]

Die **Abb. 2.3** bis **2.6** zeigen die histologischen Besonderheiten der in **Abb. 2.1** und

Abb. 2.2 dargestellten VK.

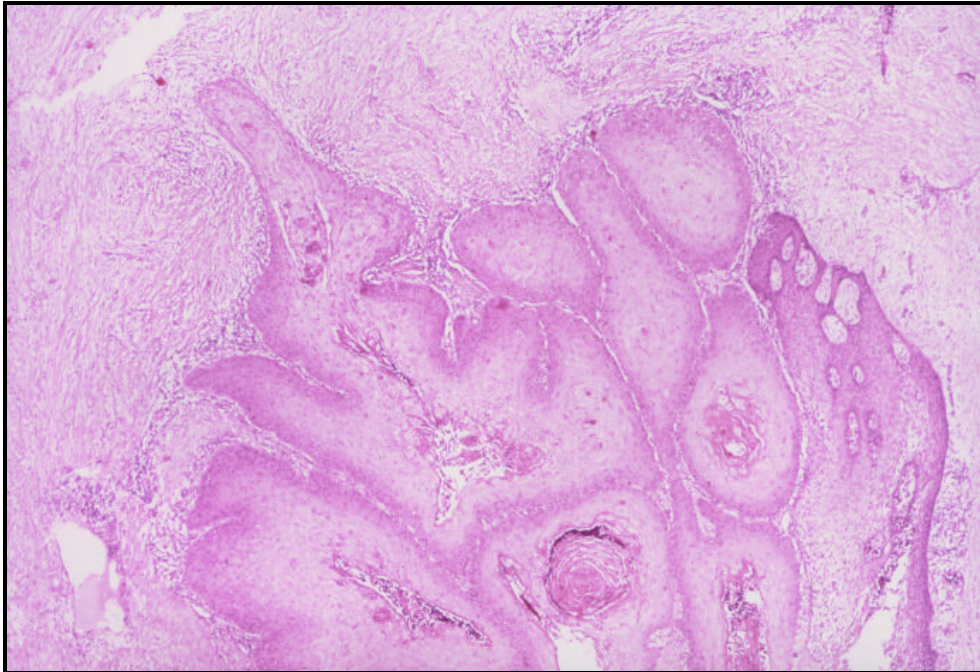


Abb. 2.3: VK des Mundbodens (10x) (s. **Abb. 2.1**)

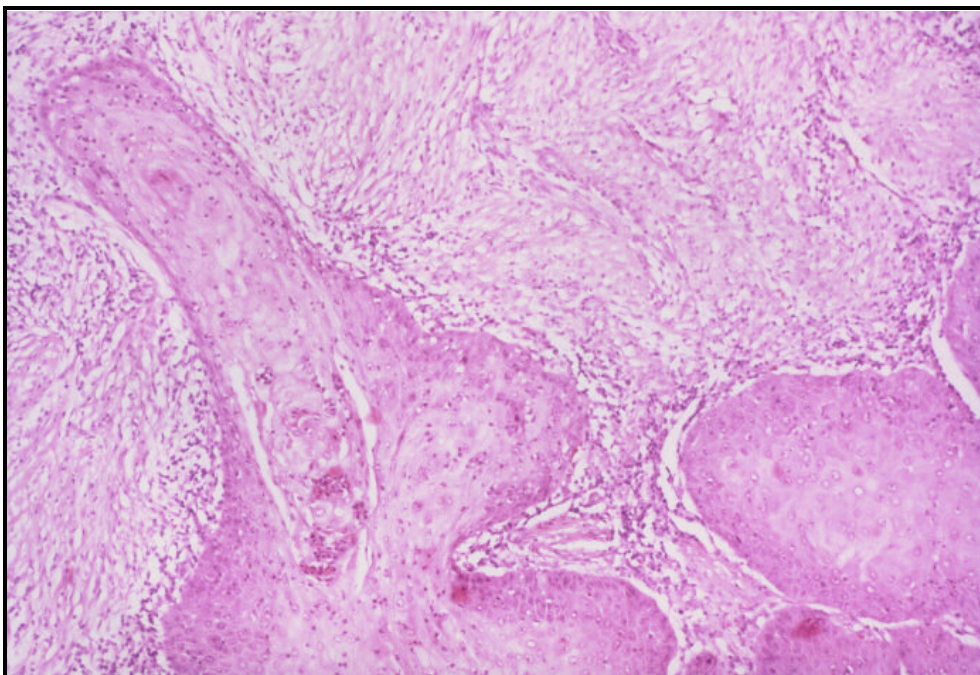


Abb. 2.4: VK des Mundbodens (25x) (starke Akanthose, Papillomatose und Hyperkeratose in umschriebenen Bezirk, nur leichte Zell- und Zellkernatypien, jedoch in den basalen Epithelabschnitten reichlich Mitosen mit einzelnen pathologischen Formen, Ausbildung plumper Epithelzapfen, die gegen das Stroma vorwachsen, relativ scharfe Epithelstromagrenze mit dichter rundzelliger Stromareaktion (s. **Abb.2.1**))

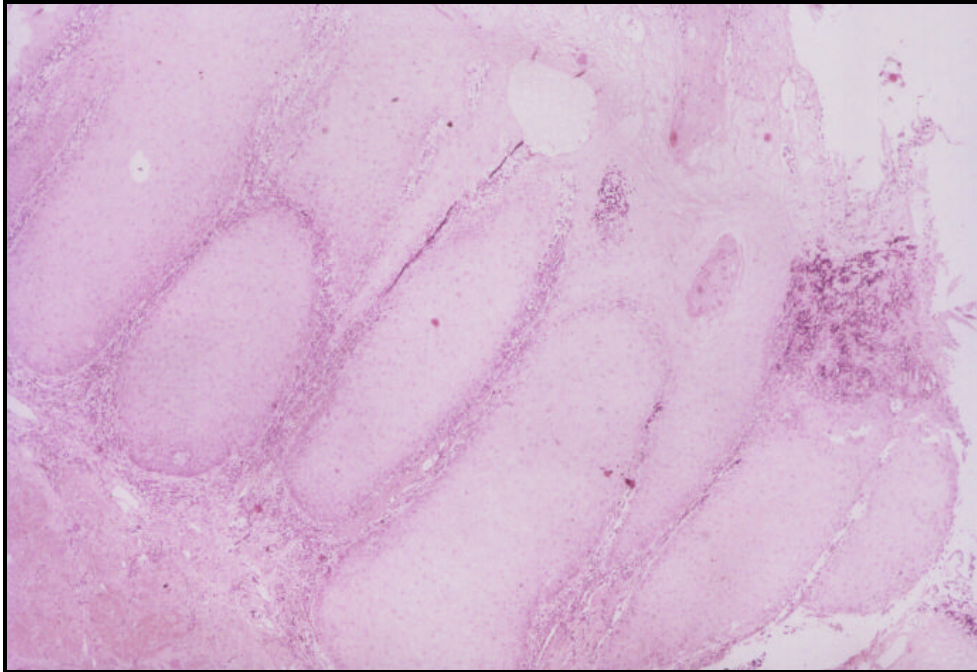


Abb. 2.5: VK, Schleimhaut Mundwinkel zur Unterlippe links (10x) (s. **Abb. 2.2**)

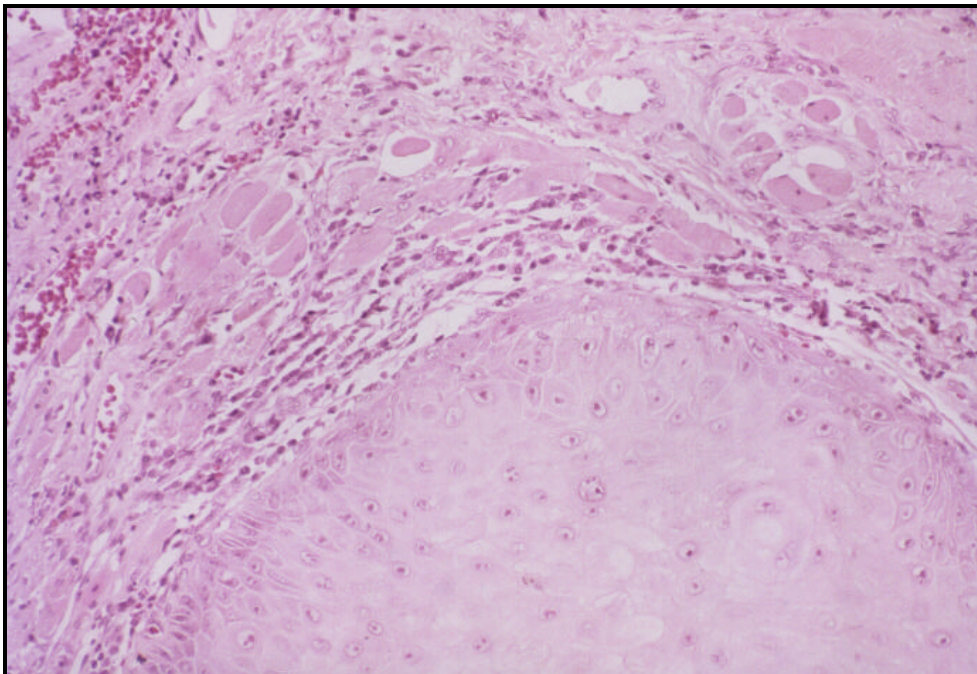


Abb. 2.6: VK, Schleimhaut Mundwinkel zur Unterlippe links (50x) (zentral plump-
akanthotisch verdicktes, aber noch gut differenziertes, teils para-, teils orthokeratotisch
verhorntes Plattenepithel mit breiten invasiven Epithelzapfen, umlagert von einer
gemischtzelligen Stromareaktion, nur geringe mitotische Aktivität, im benachbarten Epithel
z.T. vakuoläre Epithelzellen) (s. **Abb. 2.2**)

Koilozytose ist normalerweise anzutreffen [13]. Diese ist durch anormale Epithelzellen mit

klarem, vakuoligem Zytoplasma und irregulären, hyperchromatischen Kernen in der oberen Epithelschicht gekennzeichnet [2].

Wenn man sich strikt an die von Ackerman angegebenen Kriterien hält, sollten lt. MCDONALD et al. die sogenannten Hybridtumoren als invasive und nicht als verruköse Karzinome klassifiziert werden [133].

(Als Hybridtumoren werden VK bezeichnet, die Herde von konventionellen PEK aufweisen [58].)

Das Vorhandensein von Zellen mit Mitosen und anaplastischen Merkmalen oder eine irreguläre epitheliale Ausdehnung signalisiert lt. CROWTHER et al., unabhängig davon, wie warzenartig die Oberfläche auch erscheinen mag, ein PEK und nicht ein VK [46]!

Neben der licht- und elektronenmikroskopischen Betrachtung stehen eine Reihe weiterer diagnostischer Methoden zur Verfügung.

- *Fließzytometrieanalysen* [109]
- *Autoradiographie* [162]
- *Immunfluoreszenzmikroskopie* [162]
- *Immunzytochemie* [52]
- *In situ Hybridisation* [52]
- *zytologische Untersuchungen*

Die Zytologie warnt nicht vor der Natur des VK, weil sich die zelluläre Dedifferentiation in einem normalen Muster durch die verdickte Schicht der Epidermis fortzusetzen scheint. Dysplastische Zellen sind gewöhnlich nicht offensichtlich. [51]

2.6 Differentialdiagnosen

In Abhängigkeit von der Lokalisation kommen eine Reihe von Differentialdiagnosen in Frage.

Da die richtige Diagnose die Voraussetzung für eine adäquate Therapie ist, werden die

Standpunkte für die am häufigsten vorkommenden Differentialdiagnosen (DD) unter 4 näher dargelegt, die anderen DD nur in der folgenden Tabelle aufgeführt.

Tab. 2.4: Differentialdiagnosen von VK

Region	Differentialdiagnosen
Mundhöhle	<ul style="list-style-type: none"> - exophytische Leukoplakie bzw. Epithelhyperplasie [32] - verruköse Hyperplasie [110, 198] - Papillom [32] - virale Veränderungen, wie fokale epitheliale Hyperplasie und atypische Reizfibrome [32] - PEK [32] - verrukiformes Xanthom [10]
Haut	<ul style="list-style-type: none"> - virale Läsion [32], Verruca vulgaris [118], virale Warze [191] - Keratoakanthom [32, 86, 118, 191] - ordinäres PEK mit klinisch verrukösem Erscheinungsbild [32, 86, 118, 191] - pseudoepitheliomatöse Hyperplasie [86, 118], reaktive epidermale Hyperplasien einschließlich solcher, die mit tiefen Pilzinfektionen assoziiert sind (z.B. Nordamerikanische Blastomykose, Kokzidioidomykose) [191] - Condyloma acuminatum und Konglomerate von Verrucae vulgares [30, 86] - Papillomatosis cutis carcinoides [86] - verrukiformes Xanthom [10] - Dermatofibrom [191] - Granularzellmyoblastom [191] - medikamentös bedingte Ausschläge, z. B. Bromoderm, Jododerm [191] - Epidermoidzyste [191] - Keratosis seborrhoica gigantea [140] (nur klinisch wurde VK "imitiert" - Einzelfallbericht) - tiefe Mykosis [30] - pyogenes Granulom [30, 191] - amelanotisches Melanom [30], verruköses malignes Melanom [187] - Basalzellkarzinom [30], hyperkeratotisches Basalzellkarzinom [191] - ekkrines Porom [30, 191]
Larynx	<ul style="list-style-type: none"> - Papillom [87] - chronisch hyperplastische Laryngitis [87] - Verruca vulgaris [67] - PEK
Anogenitalbereich	<ul style="list-style-type: none"> - benignes schuppiges Papillom [127] - Condyloma acuminatum [14, 32, 51, 52, 102, 126, 127, 191] - PEK [191] - Morbus Bowen, seborrhoische Keratose, melanozytischer Nävus, Basalzellkarzinom, Morbus Hodgkin der Anogenitalregion kommen in Frage, wenn sie klinisch ein verruköses Erscheinungsbild aufweisen [191]

2.7 Metastasierung

Verruköse Karzinome metastasieren sehr selten (s. **Tab. 2.5**) [3, 179, 158, 120].

Mit der folgenden Tabelle wurde eine allgemeine Übersicht zum Vorhandensein von Metastasen von VK erstellt, in der kritisch den vielen Hinweisen, die in der Literatur hierzu vorhanden sind, nachgegangen wurde. (Die diversen Einzelfallberichte, die keine Metastasen beschreiben, sind nicht in der Tabelle erwähnt.)

Tab. 2.5: Vorhandensein von Metastasen von VK - Allgemeiner Überblick (Literatúrauswertung)

Autor	Fälle	Lokalisation	Anzahl der Patienten mit klinisch vergrößerten (palpierbaren) LK zum Zeitpunkt der Pr.op.	Anzahl der Fälle mit Metastasen
Friedell und Rosenthal ⁵ (1941)	8	Mundhöhle	4	1*
Ackerman (1948)	31	Mundhöhle	k. A.	1
Ackerman und Johnson (1952)	38	Mundhöhle	k.A.	2 ⁶
Machacek et al. (1960)	2	1x Leistenregion (1x Penis)	1	1 ⁷
Duckworth (1961)	3	Mundhöhle	2	1
Goethals et al. (1963)	55	Mundhöhle	4	0

⁵ Allgemein wird angenommen, daß es sich bei den von FRIEDEL und ROSENTHAL berichteten Karzinomen um VK handelt. Im Artikel sind allerdings keine genauen histopathologischen Beschreibungen vorhanden. Deswegen werden diese Fälle nicht in die Auswertung einbezogen.

⁶ In diesen zwei Fällen sind die Metastasen vier Monate nach der Primärbehandlung (s. [4]) zeitgleich mit dem Auftreten von Rezidiven beobachtet worden.

⁷ Die erste Diagnose lautete: Condyloma acuminatum giganteum nach Buschke-Löwenstein mit podophyllininduzierten Veränderungen. Gleichzeitig wurde zugegeben, daß es unmöglich sei, ein PEK auszuschließen. Fünf Jahre später, nach einigen Behandlungen der Läsion durch Elektrochirurgie, Kürettage, Bestrahlung und topische Medikamente, wurde ein PEK diagnostiziert, von dem regionale LK-Metastasen vorhanden waren. Es handelt sich also nicht um Metastasen eines VK.

Autor	Fälle	Lokalisation	Anzahl der Patienten mit klinisch vergrößerten (palpierbaren) LK zum Zeitpunkt der Pr.op.	Anzahl der Fälle mit Metastasen
Dawson et al. (1965)	4	Genitalregion	k. A.	1 ⁸
Kraus und Perez-Mesa (1966)	105	12x Larynx, 77x Mundhöhle	häufig durch Entzündung (19 Neck dissections wurden durchgeführt)	4 ^{9*}
Minielly et al. (1967)	5	Ösophagus	1	1
Cooke (1969)	29	Mundhöhle	k. A.	0
Sonck (1971)	1	Vulva	k. A.	1 ¹⁰
Gallousis (1972)	3	Vulva	k. A.	0
Van Nostrand (1972)	10	Larynx	1	0
Matsumara und Kawakatsu (1972)	4	Mundhöhle	k. A.	0
Elliott et al. (1973)	33	diverse	k. A.	0
Demian et al. (1973)	15	11x Mundhöhle, 3x Larynx, 1x Cervix uteri	k. A.	0
Fisher (1975)	31	Larynx	5 (In vier Fällen bestand nur eine Lymphadenitis. Nur bei einem Patienten enthielten LK metastasierten Tm..)	5 (s. Tab. 2.6)

⁸ Neun Monate nach Exzision des Primärtumors am Penis (VK) starb der Patient. Bei der Autopsie wurde in der rechten Lungenhälfte ein großer Tumor (Tm.) mit umfangreichen Metastasen gefunden, für den die Diagnose "bronchogenes Karzinom, schlecht differenziert, epithelialer Zelltyp" gestellt wurde. Es wurde kein Rezidiv des penilen Tumors festgestellt und die inguinalen LK waren nicht vergrößert. Es handelte sich also nicht um Metastasen des VK.

⁹ Nach Bestrahlungstherapie fand bei vier Patienten mit VK der Mundhöhle eine anaplastische Transformation (a. T.) statt. In diesen vier Fällen wurden Metastasen festgestellt, die ebenfalls die Merkmale eines anaplastischen PEK aufwiesen. Deshalb werden diese Metastasen nicht als Metastasen der VK gewertet.

¹⁰ Bei der Autopsie wurde die Diagnose "Carcinoma vulvae gr. I cum metastasibus lobi inferioris pulmonis sinistri" gestellt. Es könnte sich hierbei um ein VK handeln.

Autor	Fälle	Lokalisation	Anzahl der Patienten mit klinisch vergrößerten (palpierbaren) LK zum Zeitpunkt der Pr.op.	Anzahl der Fälle mit Metastasen
Burns et al. (1976)	18	Larynx	k. A.	1 ^{11*}
Schwade (1976)	11	7x Mundhöhle, 1x Tränenang, 1x Sinus pyriformis, 1x Larynx, 1x perianal	k. A.	0
Owen et al. (1978) ¹²	2	Fußsohle	1	1
Powell et al. (1978)	3	weiblicher Genitaltrakt	1	0
Burns et al. (1980)	37	Mundhöhle	k. A.	0
Myers et al. (1980)	7	Larynx	k. A.	0
Klima et al. (1980)	5	Haut	k. A.	0
Ferlito und Recher (1980)	77	Larynx	k. A.	0
Stehman et al. (1980)	3	Vulva	1	1 (Fernmetastasen in der Lunge) ¹³
McCoy und Waldron (1981)	49	Mundhöhle	0	0
McKee et al. (1981)	1 ¹⁴	Fußsohle	1	1
Väyrynen et al. (1981)	3	1x Cervix uteri, 2x Vulva	1	1 (vom VK d. Vulva) ¹⁵
Japaze et al. (1982)	24	Vulva	k. A.	3

¹¹ Es handelte sich hierbei um weitverbreitete Metastasen, die durch a. T. nach Bestrahlung hervorgerufen wurden.

¹² In beiden Fällen wird nur ein gut differenziertes PEK beschrieben.

¹³ Es wurden keine Untersuchungen der Metastasen durchgeführt und keine Biopsien entnommen. Mehrere LK in beiden Lungen zeigten ein rapides Wachstum innerhalb eines Monats nach palliativer Bestrahlung. Das spricht für eine anaplastische Transformation.

¹⁴ Die Autoren verwenden die Bezeichnung "Carcinoma cuniculatum". Laut histologischem Befund handelt es sich aber um ein schlecht differenziertes PEK und auch die Metastasen wurden als mäßig differenziertes PEK beschrieben. Es kann also nicht von einem VK gesprochen werden.

¹⁵ Der LK vergrößerte sich nach chirurgischer Rezidivtherapie. Durch Lymphographie wurden LK-Metastasen in der linken Beckenregion festgestellt. Bestrahlung erbrachte keinen Effekt auf den Tm.. Die Biopsie ergab ein anaplastisches Karzinom.

Autor	Fälle	Lokalisation	Anzahl der Patienten mit klinisch vergrößerten (palpierbaren) LK zum Zeitpunkt der Pr.op.	Anzahl der Fälle mit Metastasen
Kao et al. (1982)	46	Haut	k. A.	3
Lowe und McKee (1983)	7	Penis	k. A.	0
Medina et al. (1984)	104	Mundhöhle	13	0
Johnson et al. (1985)	13	Penis	k. A.	0
Eisenberg et al. (1985)	17	Mundhöhle	0	0
Degefu et al. (1986)	2	Cervix	k. A.	1
Hamlyn et al. (1986)	9	Larynx	k. A.	0
Lundgreen et al. (1986)	44	Larynx	k. A.	0
Edelstein et al. (1986)	5	Ohr	k. A.	0
Schrader et al. (1987)	2	Mundhöhle, Larynx	2	2
Jablonska et al. (1988)	1	Penis	k. A.	1 ¹⁶
Nair et al. (1988)	52	Mundhöhle	24 (47%)	0 ¹⁷
Schrader und Laberke (1988) ¹⁸	2	Mundhöhle, Larynx	2	2
Kamath et al. (1989)	37	Mundhöhle	k. A.	0
Milford und O'Flynn (1990)	8	Larynx	k. A.	0
Vidyasagar et al. (1992)	107	Mundhöhle	72 (67%)	0
Hagen et al. (1993)	12	Larynx	0	0
Seixas et al. (1994)	32	Penis	20	0
O'Sullivan et al. (1995)	48	Larynx	1	0

* Alle entstanden als Bestrahlungsfolge.

Es wird deutlich, daß es sich häufig nicht um metastasierende VK, sondern um andere PEK

¹⁶ Die Metastasen stammen von einem gut differenzierten PEK, das sich aus einem VK entwickelt hat.

¹⁷ Trotz klinisch auffälliger LK fand keine histologische Untersuchung statt.

¹⁸ Es handelt sich hier um die bereits 1987 von SCHRADER et al. beschriebenen Fälle.

gehandelt hat [11, 33, 50, 104, 120, 129, 134, 154, 217] und daß in einigen Fällen Mehrfachbeschreibungen vorhanden sind [184, 185].

Obwohl der Tumor bis in unmittelbare Nachbarschaft von LK wachsen kann, wächst er um sie herum, anstatt zu ihnen zu metastasieren [3].

Große, stark infizierte Läsionen haben häufig eine entzündlich bedingte Vergrößerung der regionalen LK zur Folge [218]. Dadurch werden klinisch LK-Metastasen vorgetäuscht [3, 53, 216, 218].

Viele Autoren machen keine diesbezüglichen Angaben (s. **Tab. 2.5**).

Aber in einigen Fällen hat ein großer Anteil der Patienten palpierbare LK, ohne daß Metastasen vorhanden sind [71, 120, 135, 147, 194, 218].

Allerdings gibt es auch Studien, in denen keine LK-Vergrößerungen bemerkt wurden [50, 61].

In **Tab. 2.6** sind zusammenfassend alle nachgewiesenen VK, bei denen über Metastasierung berichtet wurde, aufgeführt. (Wenn sie mehrmals beschrieben wurden, werden sie hier nur einmal genannt, um die absolute Anzahl anzugeben. Metastasen nach a. T., die dann auch anaplastische PEK waren [33, 120, 203, 217], werden hier ebenfalls nicht berücksichtigt.)

Insgesamt wurden bei VK in 18 Fällen Metastasen beobachtet.

Dabei handelte es sich in 11 Fällen um VK aus dem Kopf-Hals-Bereich (fünfmal Mundhöhle [3, 57, 184], fünfmal Larynx [71, 184], einmal Ösophagus [139]). Der Patient mit dem VK des Ösophagus verstarb an den Tumorfolgen.

ACKERMAN schreibt, daß, obwohl in 10 Fällen die große Ausdehnung des Tumors eine partielle oder totale Resektion der Mandibula mit suprahyoidaler LK-Ausräumung erforderlich machte, nur bei einem Patienten ein regionaler LK durch direkte Extension betroffen war, und bei nur einem anderen Patienten wurde ein einzelner hoch metastasierter LK gefunden [3]. Zwei andere Patienten hatten lokale Metastasen in Zusammenhang mit der erneuten Rezidivierung des Primärtumors [4].

In zwei Fällen wurden LK-Metastasen von VK im weiblichen Genitaltrakt beschrieben [51, 105], wobei einmal Fernmetastasen gefunden wurden [51].

KAO et al. stellten eine Entwicklung von Metastasen zu regionalen LK (Nll. inguinales) bei drei Patienten mit VK der Haut in einem durchschnittlichen Zeitraum von 2 Jahren nach

Initialexzision fest. Bei einem Patienten wurde die Originalläsion 2,5 Jahre vorher bestrahlt. Die zwei anderen Patienten hatten ein den Knochen infiltrierendes VK. Kein Patient starb an den Tumormetastasen. [112]

Tab. 2.6: Metastasen von VK

Autor	Lokalisation des Primärtumors	Tumorgröße	Zahl der Pat. mit Metastasen	Lokalisation der Metastasen	Therapie des Primärtumors	Zeit, bis Metastasen bemerkt wurden
Ackerman (1948)	Mundhöhle	k. A.	1	regional	Exzision + Mandibularresektion + hohe Neck dissection	zeitgleich mit dem VK
Ackerman und Johnson (1952)	Mundhöhle (Es handelt sich um Rezidive der von Ackerman 1948 beschriebenen VK. s. [3])	k. A.	2	regional	k. A.	4 M. nach Pr.th. in Zusammenhang mit erneuter lokaler Rezidivierung in beiden Fällen
Duckworth (1961)	Mundhöhle	T4	1	regional	ausgedehnte lokale Exzision mit Neck dissection auf dieser Seite	ca. 4 Jahre nach erstem Bemerkten der Veränderung, die sich als VK herausstellte
Minielly et al. (1967)	Ösophagus	9x8 cm	1	regional	Chirurgie (Resektion des unteren Ösophagus und des oberen Magens, rechts unten Lobektomie)	bei Autopsie
Fisher (1975)	Larynx	k. A.	5-1=4 ¹⁹	regional	Chirurgie (1x Laryngektomie + Neck dissection, 4x Laryngektomie)	- 1x bei Pr.op. (Laryngektomie + Neck dissection) - 5, 8, 20 und 29 M. nach Laryngektomie

¹⁹ Das verruköse Wachstumsmuster wurde in den LK nur in 3 Fällen beibehalten. 1 Fall zeigte ein PEK Gr. I, 1 Fall PEK Gr. II. Außerdem konnte man in 6 von den 31 Fällen von einem Hybridtumor sprechen. Der Fall, bei dem während der Laryngektomie Metastasen festgestellt wurden, gehört in diese Rubrik, so daß insgesamt nur in 4 Fällen Metastasen von VK vorlagen.

Autor	Lokalisation des Primärtumors	Tumorgröße	Zahl der Pat. mit Metastasen	Lokalisation der Metastasen	Therapie des Primärtumors	Zeit, bis Metastasen bemerkt wurden
Japaze et al. (1982)	Vulva	stage IV (FIGO)	3	regional	Chirurgie + Bestrahlung	k. A.
Kao et al. (1982)	Haut	k. A.	3	regional	- 1x Bestrahlung - 1x Amputation - 1x nicht genau beschrieben (wahrscheinlich chirurgisch)	∅2 Jahre nach Initialexzision
Degefu et al. (1986)	Cervix	ausgedehnt	1 ²⁰	Metastasen in Endometrium, Vagina, linken iliakalen, paraaortalen und paratrachealen LK, in beiden Lungen	Podophyllin (ohne Wirkung), Lungenbiopsie	bei der Autopsie
Schrader et al. (1987)	Mundhöhle, Larynx	3,5 cm im Durchmesser, beide Stimmbänder betreffend	2	regional	- Lasertherapie, funktionelle Neck dissection - Laryngektomie + funktionelle Neck dissection	- 2 M. nach Lasertherapie - k. A. (nach kurzer Zeit)

Leider sind die Angaben zu den Tumoren nicht in allen Fällen ausführlich.

Wenn Angaben zur Größe des Primärtumors gemacht wurden, handelte es sich immer um ausgedehnte Karzinome [51, 57, 105, 139, 184] oder um Rezidive [4].

Die Angaben sind nicht ausreichend für das Untersuchen statistisch signifikanter Zusammenhänge zwischen Tumorgröße und Metastasierungshäufigkeit.

²⁰ Es ergibt sich die Frage, ob es sich bei so invasivem Wachstum wirklich um ein VK handelt.

Fernmetastasen

Fernmetastasen wurden bei VK im Kopf-Hals-Bereich noch nie beobachtet.

Histologisch nachgewiesene Fernmetastasen von VK wurden nur einmal beschrieben.

In diesem Fall handelte es sich um Lungenmetastasen von VK des weiblichen Genitaltraktes (Cervix). Die Patientin verstarb an dem sehr ausgebreiteten VK. [51]

2.8 Ätiologische Faktoren

Die genaue Ätiologie der VK ist noch nicht geklärt.

Aufgrund der Verteilung der Orte, an denen das VK auftritt, halten einige Autoren ein feucht-warmes Milieu [32, 62, 118, 170, 223] und Lichtabgeschlossenheit für entscheidende Faktoren bei der Entstehung dieser Tumoren [32, 62, 223]. Diese sind an Schleimhäuten, Halbschleimhäuten und schweißfeuchten Hautbezirken zu finden [170].

Auch andauernde lokale Infektionen spielen in der Pathogenese der VK eine Rolle [118].

Als ätiologische Faktoren zur Entstehung von *VK in der Mundhöhle* werden das Tabakkauen [3, 15, 41, 45, 53, 75, 77, 89, 110, 120, 158, 179, 216], der Konsum von Schnupftabak [41, 120], das Rauchen [89, 110, 120], Alkoholabusus [110], mangelhafte Mundhygiene [3, 15, 41, 75, 77, 89, 110, 120, 131, 207, 216], sowie die chronische mechanische Irritation durch schlecht sitzende Prothesen [3, 41, 53, 75, 107, 120, 131, 207, 212, 216] und zerstörte, scharfkantige Zähne in Betracht gezogen [3, 120].

Bei Patienten, die regelmäßig Kautabak konsumieren, war das VK häufig an der Stelle lokalisiert, an der sie diesen gewöhnlich im Munde plazieren, also an der bukkalen Mukosa. Die männliche Dominanz geht verloren, sobald es sich um Bevölkerungsgruppen handelt, bei denen auch die Frauen Kau- und Schnupftabak konsumieren. [120]

Indien hat eine der höchsten Inzidenzen von Krebs der Mundhöhle. Die Gewohnheit des Kauens von Betelpriem ist weitverbreitet. Der Betelpriem ist eine Mischung aus Betelblatt,

getrocknetem Tabakblatt und -stiel, Betelnuß und der sogenannten "Kalkpaste" (einer Kalziumhydroxid-Kalziumkarbonat-Mixtur). Die Karzinogenität von Tabak ist gut dokumentiert. Die Betelnuß ist ebenfalls als orales Karzinogen bekannt, da sie reich an mutagenen Alkaloiden ist, die DNA-Einzelstrangbrüche und -Kreuzungen in humanen bukkalen Epithelzellen hervorrufen. Es wird vermutet, daß der "Kalk" in Kombination mit Polyphenolen der Betelnuß freie Radikale erzeugen kann, die Chromosomenschäden hervorrufen können. [18] In Indien wurde bei Patienten mit oralen VK häufig das Kauen des Betelpriems beobachtet [75].

FISKER und PHILIPSEN gelang es, experimentell mittels 4-Nitroquinolin-1-Oxid, einem Karzinogen, das auch im Zigarettenrauch enthalten ist, verruköse Hyperplasien und VK an der oralen Mukosa der Ratte auszulösen [72].

PEACOCK fand einen signifikanten Zusammenhang zwischen dem chronischen Konsum von Schnupf- und Kautabak und oralen Karzinomen nur bei Patienten, die älter als 60 Jahre waren und sozial niedriggestellten Gruppen angehörten [157].

In Verbindung mit den ökonomischen Verhältnissen können auch die schlechte Zahnversorgung und schlechte Ernährung eine Rolle spielen [120].

Die häufig wiederholte oberflächliche Entfernung vorangegangener, oft rezidivierender Läsionen durch Kryochirurgie und Kürettage sollten ebenfalls bei der Entwicklung eines VK an gleicher Stelle als Ursache in Erwägung gezogen werden. [149].

Patienten mit *VK des Larynx* sind fast immer starke Raucher [87, 94, 100, 153, 216]. Häufig konsumierten sie größere Mengen alkoholischer Getränke [87].

MYERS et al. beschreiben, daß im Gegensatz zu PEK keine starke Korrelation zwischen starkem Rauchen und VK zu erkennen ist [146].

Bei *VK des Ösophagus* traten Achalasie und Ösophagusdivertikel auf; Säureeinwirkung im Zusammenhang mit Verengung spielten ebenfalls eine Rolle [7, 139]. Es besteht die Theorie, daß chronische Entzündung und die Retention von Speisepartikeln, die Karzinogene enthalten, einen entscheidenden Einfluß bei der Entstehung von PEK einschließlich VK haben [7]. Auch die Verätzung durch Laugen wurde bei einem Patienten als mögliche Ursache gesehen [119].

Es wird angenommen, daß auch bei *VK des Ohres* chronische lokale Irritation eine ätiologische Rolle spielt. Faktoren, die diese auslösten, waren in allen Fällen vorhanden (Hörhilfen, chronisches Herumbohren im Ohr, chronische Mastoiditis durch Cholesteatome [42, 145], chronische Irritation durch 40jährige Drainage des Trommelfells [223]). Alle Patienten hatten chronische Erkrankungen des Ohres [59, 164, 223].

Weiterhin wird vermutet, daß koexistierende systemische Krankheiten, wie schlecht eingestellter Diabetes mellitus, eine Rolle spielen, wenn die Tumoren ungewöhnlich schnell wachsen [59].

Auch bei *Ackermantumoren der Extremitäten* werden mechanische und chemische Irritation (Salpetersäure, Verätzungsnarbe) als ätiologische Faktoren in Betracht gezogen [86].

Die Karzinomentstehung in atrophischen Narben ist eine geläufige Komplikation. Es wird angenommen, daß die Kombination degenerativer und traumatischer Vorgänge die Karzinogenese in Gang gesetzt hat [85].

Penile VK sind häufig verbunden mit schlechter Hygiene [21, 107], einem vorher existierenden Condyloma acuminatum [21, 107] oder der Nichtbeschneidung der Vorhaut [21, 107, 126, 194]. Außerdem waren z. T. Geschlechtskrankheiten, wie Syphilis oder Gonorrhoe, vorhanden [120].

In einer Studie von JAPAZE et al. über 24 Patientinnen mit *VK der Vulva* hatten 3 gesicherte Syphilis und 12 hatten 3-10 Jahre vor der Diagnose VK ein histologisch gesichertes Condyloma acuminatum. 6 Patientinnen hatten zusätzlich einen Tumor der Cervix, der Vagina, der Harnblase, Brust oder Lunge. Die Ätiologie von VK der Vulva ist unbekannt. Prädisponierende Faktoren können schlechte Hygiene und die Anwesenheit eines Warzenvirus sein. [105] Für Patientinnen mit *VK der Cervix* werden die Rolle von Kondylomen und humanen Papillomaviren (HPV) als ätiologische Faktoren in Erwägung gezogen [210].

Prädisponierende Faktoren für in der *Harnblase* lokalisierte VK sind Vitamin-A-Mangel, Blasendivertikel und nicht kontrollierte Harntraktinfektionen wie rezidivierende Zystitis und besonders Harnschistosomiasis. Es sind nur wenige Fälle bekannt, die nicht mit Schistosomiasis verbunden waren [98, 159].

Humanes Papillomavirus (HPV)

Aufgrund ihres warzigen Aussehens und der Tendenz für lokale Rezidive ohne regionale oder Fernmetastasen wurde erwartet, daß das HPV ein kausaler Faktor von VK ist [12].

In der folgenden Tabelle sind Beispiele für das Auffinden von HPV-DNA in VK unterschiedlicher Lokalisationen aufgeführt.

Tab. 2.7: Nachweis von HPV in VK

Autor	Gesamtzahl der untersuchten Läsionen	Lokalisation des VK	Anzahl der Läsionen mit nachgewiesenem HPV	HPV-Typ (Methode zur Entdeckung)
Abramson et al. (1985)	5	Larynx	5	HPV 16 (Southern blot, Hybridisation)
Adler-Storthz et al. (1986)	9	Mundhöhle	3	HPV 2, 6, 16 (DNA-in-situ-Hybridisation)
Blessing et al. (1986)	3	perianal, Penis, Larynx	3	HPV-Antikörper (Immunperoxidase-technik → Immunantwort in allen Fällen)
Brandsma et al. (1986)	6	Larynx	6	HPV 16 (Southern und dot blot)
Rando et al. (1986)	1	Vulva	1	HPV 6 (Southern blot)
Crowther et al. (1988)	1	Vulva	1	HPV 6 und 11
Dinh et al. (1988)	1	Vulva	1	HPV 6 (Southern blot)
Jablonska et al. (1988)	1	Penis	1	HPV 6
Greer et al. (1990)	20	Mundhöhle	4	HPV 6 und 16 (in-situ-Hybridisation)
Garven et al. (1991)	1	Bein	1	HPV 11 und 18 ²¹
Horner et al. (1991)	1	Harnblase	0	in-situ-Hybridisation
Schwartz et al. (1991)	1	anogenital	1	HPV 6 und 11

²¹ Dies ist eine sehr ungewöhnliche Kombination. Das Vorhandensein von HPV-11-DNA ist ein Hinweis auf die Beziehung zu kondylomatösen Läsionen, aber auch ein Beispiel für das maligne Potential dieser Untergruppe, besonders in Kombination mit HPV 18, dessen malignes Potential gesichert ist.

Autor	Gesamtzahl der untersuchten Läsionen	Lokalisation des VK	Anzahl der Läsionen mit nachgewiesenem HPV	HPV-Typ (Methode zur Entdeckung)
Valente et al. (1991)	1	Vulva	1	HPV 6 und 11 (in situ Hybridisation)
Young und Min (1991)	10	Mundhöhle	0	in situ Hybridisation
Noel et al. (1993)	1	Bein	1	HPV 1 (in-situ-Hybridisation)
Noel et al. (1993)	1	Fuß	1	HPV 2 (PCR)
Kasperbauer et al. (1993)	20	Larynx	17	HPV DNA (PCR - Universalprimer)
Anderson et al. (1994)	8	Mundhöhle	2	HPV DNA (Southern blot, Hybridisation) + H-ras Mutation (PCR) (bei den gleichen Patienten gleichzeitig)
Chan et al. (1994)	7	Penis	0	PCR
Fliss et al. (1994)	29	Larynx	13	5x HPV 16 + HPV 18, 4x HPV 16, 4x HPV 18 (PCR und Southern blot)
Multihaupt et al. (1994)	11	Larynx	0	in-situ-Hybridisation

Bedingt durch Unterschiede in der Probengröße und der Sensitivität der verwendeten molekularbiologischen Techniken ist es schwierig, die "Entdeckungsraten" für HPV-DNA zwischen den einzelnen Studien zu vergleichen.

Mehr als 60 HPV-Subtypen sind heute im menschlichen Organismus bekannt [91, 197].

Die "anogenitalen Virustypen" HPV 6, 11, 16, 18, 31, 33 sind teilweise mit den Läsionen in diesem Gebiet assoziiert. Man unterscheidet 2 Gruppen. HPV 6 und 11 sind mit gutartigen Erkrankungen verbunden. HPV 16, 18, 31, 33 findet man häufiger bei höheren Dysplasiegraden, in-situ-Karzinomen und invasiven Karzinomen. [84, 125]

HPV 2 ist assoziiert mit der Mehrheit der klassischen palmoplantaren Warzen [42]. HPV 1 ist vorwiegend in plantaren Warzen zu finden. Außerdem entwickeln Warzen, die durch HPV 1 hervorgerufen wurden, ein aggressiveres Wachstum als Warzen, die durch andere HPV-Typen verursacht wurden. Deshalb postulieren NOELS et al., daß sich in einigen

Fällen VK von einem benignen Kondylom in der Anogenitalregion und von Warzen an der Haut der Extremitäten ableiten können. [152]

Die Integration von viraler DNA in die Wirts-DNA könnte eine der notwendigen Bedingungen für die Zelltransformation bei DNA-Viren sein. Es ist vorstellbar, daß strahleninduzierte DNA-Brüche die Integration von viralen Genen in die Wirts-DNA ermöglichen. [2]

ABRAMSON et al. haben demonstriert, daß HPV-DNA-Sequenzen bei Patienten mit VK des Larynx nicht nur in diesen, sondern auch im, bei endoskopischer Untersuchung normal aussehenden, angrenzenden Gewebe vorhanden sind. Es erscheint ihnen deshalb naheliegend, daß die Präsenz von Papillomavirussequenzen allein nicht in der Lage ist, einen Tumor hervorzurufen, aber notwendig ist, bevor die Tumorbildung durch andere Stimuli initiiert werden kann.

Typisch für eine HPV-Infektion ist die Koilozytose. Weiterhin sind mit dem HPV histologische Veränderungen, wie Epithelhyperplasien, anormale Keratinisation und die Präsenz von großen, vielkernigen Zellen assoziiert. Diese Merkmale wurden in allen 5 Fällen identifiziert. [2]

Es kommt aber auch vor, daß in den VK aller Patienten Koilozyten auftraten, aber nicht bei allen HPV-DNA gefunden werden konnte [6].

In 15 von 17 Fällen zeigten die Epithelzellen histologische Merkmale, die generell mit Viren assoziiert sind (Kernlobulation und Hyperchromasien mit perinukleären Vakuolen, runde, vakuolige Zellkerneinschlüsse). Diese Beobachtung läßt die Schlußfolgerung zu, daß möglicherweise davor oder konkurrierend subklinisch eine Infektion mit einem epidermotropischen Virus entweder als Promotor oder als Kokarzinogen bei der Entwicklung eines VK eine Rolle spielt.

Es gibt mehrere Möglichkeiten: Entweder sind virale Komponenten ein normaler Bestandteil der oralen Mikroflora, oder das Virus besiedelt Epithel, das schon durch einen anderen Stimulus maligne transformiert wurde. In diesem Fall würde es keine pathogene Signifikanz haben. Andererseits könnten Viren eine effektive lokale Immunantwort stimulieren. Das relativ indolente Verhalten von VK könnte über so einen Mechanismus erklärt werden.

Eine andere Möglichkeit besteht darin, daß das Virus eine Hauptrolle bei der Entwicklung von VK spielt. [61]

Bei einer Patientin, die sowohl Condylomata acuminata als auch VK aufwies, hatten beide Läsionen den gleichen HPV 6. HPV 6 kommt in 93% aller Condylomata acuminata vor. Deshalb besteht Grund zu der Annahme, daß HPV 6 die Entwicklung VK induzieren kann. Die Kofaktoren, die dabei eine Rolle spielen, sind unbekannt. [55]

Nicht immer können HPV gefunden werden (s. **Tab. 2.7**)

Es ist allerdings möglich, daß die verwendeten Methoden nicht sensibel genug sind oder in diesen Fällen andere HPV-Typen bzw. noch unbekannte Spezies vorhanden waren.

In der Studie von FLISS et al. wurde der Zusammenhang zwischen Tumorgröße und dem Auffinden von HPV-DNA untersucht. Dabei wurde eine grenzwertige Signifikanz ermittelt. [73]

HPV ist nicht allein für die onkogenen Transformationen von benignen Läsionen verantwortlich. Die synergistische Aktion mit anderen karzinogenen Risikofaktoren spielt in der Pathogenese der VK eine wichtige Rolle. [151]

ras-Onkogene

Ein weiterer ätiologischer Faktor bei der Entstehung von VK könnte die Mutation der ras-Onkogene sein.

Die ras-Familie der Onkogene besteht aus den H-ras-, K-ras- und N-ras-Genen. Sie wurde in einer Vielzahl von Tumortypen aktiviert gefunden, insgesamt mit einer Prävalenz von 10-15%.

Die ras-Gene verschlüsseln das Plasmaprotein p21, das Guanodin-Tri- und -Diphosphate bindet. Wenn p21 in der guanodin-triphosphatgebundenen Form vorliegt, spielt es eine Rolle als Signal-Transduktionsprotein und überträgt mitogene Signale in die intrazelluläre Umgebung durch direkte Interaktion mit intrazellulären Effektorproteinen. Weil das p21 über intrinsische Guanodin-triphosphataktivität verfügt, ist der "angeschaltete" Zustand des Moleküls kurzlebig und wird in seine inaktive guanodin-diphosphatgebundene Form umgewandelt. Das ras-Gen wird durch Punktmutationen an Codon 12 oder 61 aktiviert. Das resultierende Proteinprodukt des mutierten Gens hat reduzierte Guanodin-Triphosphat-Aktivität, und das p21-Protein scheint in der guanodin-triphosphatgebundenen Aktivität zu verbleiben.

Daraus ergibt sich ein fortdauernder mitogener Stimulus, der Zellproliferation hervorruft und zum transformierten Phänotyp beiträgt.

Das Vorhandensein eines mutierten ras-Gens macht aber die Entwicklung zum Krebs nicht zwangsläufig.

Es scheint so, als ob das ras-Genprodukt nur einer von vielen Regulatoren auf das Zellwachstum ist und seine Aktivierung nur einen Schritt von vielen in der Karzinogenese bildet. [12]

Der Umstand, daß in den beiden VK, die eine H-ras-Mutation aufwiesen, auch HPV-DNA zu finden war, unterstützt die Hypothese, daß es sich dabei um zwei Faktoren von vielen bei der Entstehung von VK handelt [12].

2.9 Assoziation von VK mit anderen Läsionen

VK sind sehr oft mit anderen Läsionen assoziiert, wobei vor allem die Leukoplakie [3, 34, 45, 77, 89, 110, 120, 135, 218], die verruköse Hyperplasie [77, 196, 198], das gleichzeitige oder zeitlich versetzte Auftreten von anderen Karzinomen [34, 89, 105, 110, 120, 196, 198, 216] und verruköse Karzinome an anderen Stellen im Mund [89, 112, 120, 198, 216, 218] zu nennen sind.

Verruköse Karzinome erscheinen klinisch als Leukoplakie und können sich auch als Leukoplakie entwickeln, bevor sie zum normalen exophytischen Wachstum übergehen [110].

Oft entstehen VK auf dem Boden einer Leukoplakie. Diese kann diffus oder fokal im Tumor auftreten. [21]

SLOOTWEG hat die häufige Assoziation von VK mit anderen Läsionen als Ausdruck einer umfassenden prämaligen Änderung des gesamten oralen Epithels interpretiert. Er stellte in einer Analyse von 27 Patienten mit VK und verrukösen Hyperplasien fest, daß in 48% der Fälle separate oder assoziierte mukosale Erkrankungen auftraten. [198]

MEDINA et al. berichten in einer Studie, daß VK in 20% der Fälle Foci von weniger differenzierten PEK aufwiesen. In diesen Fällen handelte es sich aber um Hybridtumoren. Wenn man sich strikt an die von Ackerman angegebenen Kriterien hält, sollten diese als invasive und nicht als verruköse Karzinome klassifiziert werden [133]. Hybridtumoren zeigen eine höhere Rezidivrate als VK [58]. Winzige Herde von einem infiltrierenden Tumor waren

in 23% der Fälle von VK des Penis vorhanden [108]. (s. **2.5.4**)

Es sind auch Fälle bekannt, die in ihrer Entwicklung mehrere Stadien in ihrer Malignität aufweisen, so z.B. ein Fall, der nacheinander folgende Bilder aufwies: klinische Leukoplakie, verruköse Hyperplasie, VK, papilläres PEK, VK, gut differenziertes PEK [109].

Weiterhin ist in bis zu 37,5 % der Fälle eine Candida-Infektion festgestellt worden [212].

In einem Fall war ein VK der Haut des Oberschenkels mit einem Syringadenom papilliferum assoziiert [44]; ein weiterer Bericht liegt über ein VK vor, das zentral in einem Lichen ruber hypertrophicus am Unterschenkel diagnostiziert wurde [182].

Am Penis wurde ein VK in einem Lichen sclerosus et atrophicus gefunden [221].

Ein Fall ist bekannt, bei dem ein VK in einer odontogenen Zyste gefunden wurde. Es ist möglich, daß das VK hier ein Teil der ursprünglichen Zyste war, da der Wandaufbau der Zyste dem des Tumors sehr ähnlich war [64]. Ein weiterer Fallbericht über eine odontogene Keratozyste, die gleichzeitig ein VK und ein PEK enthielt, ist vorhanden [11].

50% der Patienten mit VK der Vulva hatten durch Biopsie gesicherte Condylomata acuminata 3 bis 10 Jahre vor der Diagnose [105].

Bei einer Patientin traten Condylomata acuminata, VK und ein invasives Karzinom der Vulva assoziiert mit einem invasiven Karzinom der Cervix und Condylomata acuminata der Vagina auf. Das spricht dafür, daß unterschiedliche Typen des HPV mit dem gleichzeitigen Auftreten multipler primärer Läsionen im unteren weiblichen Genitaltrakt in Verbindung zu bringen sind. [55]

In einem Fall eines VK der Fußsohle entwickelte sich dieses in einer Hyperkeratose [177].

Die folgende Tabelle gibt einen Überblick über die Assoziation von VK mit anderen Läsionen.

Tab. 2.8: Assoziation von VK mit anderen Läsionen

Autor	Anzahl der Pat. mit VK	Anzahl der mit epithelialen Dysplasien assoziierten Läsionen	Anzahl der mit Leukoplakien assoziierten Läsionen	Anzahl von Pat. mit zusätzlich anderen Karzinomen	Anzahl von Pat. mit multipel auftretenden VK
Ackerman (1948)	18		7 (39%)		
Goethals (1963)	55		32 (58,2%)	9 (24%) PEK später entwickelt	17 (31%) später
Kraus und Perez-Mesa (1966)	77		17	8 (zu anderen Zeiten schlecht differenzierte PEK)	3
Cooke (1969)	29		häufig		
Fonts et al. (1969)	9	fast alle	einige		
van Nostrand und Olofsson (1972)	10			2 (1 infiltrierendes PEK, 1 bronchogenes PEK)	
Burns et al. (1980)	37		14 (38%)	11 (30%) PEK der Mundhöhle, 4 andere Tm.	
Shear und Pindborg (1980)		66%		10%	
Japaze et al. (1982)	24			6	
Kao et al. (1982)	46				1
Slootweg und Müller (1983)	16	2	Assoziation mit verruköser Hyperplasie 3x	1 PEK an anderer Stelle in der Mundhöhle, 4 PEK waren mit VK assoziiert	1
Medina et al. (1984)	104		25 (24%)	38% der Patienten - zweiter Pr.tm. (hauptsächlich im oberen aerodigestiven Trakt)	
Kamath et al. (1989)	37		6	1	
Vidyasagar et al. (1992)	107		13%		14%

2.10 Therapiemöglichkeiten und ihre Prognose

Grundsätzlich kommen folgende Therapieformen in Frage: "klassische" chirurgische Exzision mit dem Skalpell, Laserchirurgie, photodynamische Therapie, Kryochirurgie, Chemochirurgie, Immuntherapie, Retinoidtherapie, Chemotherapie durch orale, intraläsionale oder Iontophorese-Methoden, Bestrahlung [191].

Die Prognose von VK ist gut bei der richtigen Therapie.

Patienten mit verrukösen Karzinomen sterben häufiger an anderen Krankheiten als an ausgedehnten lokalen Rezidiven oder Fernmetastasen [5].

Der Wahl der Therapie kommt insofern eine große Bedeutung zu, als der Tumor, bedingt durch sein meist langsames Wachstum, kein schnelles Eingreifen erfordert, jedoch iatrogen zur Verwilderung gebracht werden kann [85].

Es ist sehr schwierig, die Studien hinsichtlich der besten Prognose auszuwerten, weil nicht in allen Studien auf eine Spezifizierung nach der TNM-Klassifikation geachtet wurde. Außerdem wird an den unterschiedlichen Kliniken ein unterschiedlich radikales Herangehen in Abhängigkeit von der Klassifikation praktiziert, was die Ergebnisse entscheidend beeinflusst. Stammen die Autoren vom gleichen Institut, werden häufig schon berichtete Fälle in neuen Studien nochmals ausgewertet. Weiterhin ist die Beobachtungszeit nach erfolgter Therapie sehr unterschiedlich.

Deswegen wird die folgende Tabelle nur auf das Ereignis "Rezidiv nach Initialtherapie" hin ausgerichtet, um an der Rezidivrate den Behandlungserfolg zu erkennen. Es sind hier nur Studien aufgeführt, die über eigene Patienten berichten. Studien, die Literatur auswerten, wurden nicht mit einbezogen, um Mehrfachnennungen der Fälle und somit verzerrte Resultate zu vermeiden.

Es ergibt sich weiterhin das Problem, daß sich die Mißerfolge nach Bestrahlung auch häufig auf andere Weise als durch Rezidivierung äußern. Diese sind deshalb in einer gesonderten Tabelle unter **2.10.2** dargestellt.

Tab. 2.9: Therapie der Initialläsion - Anzahl der Rezidive (Literaturoauswertung)

Autor Gesamtzahl und Lokalisation	Therapie der Initialläsion	Anzahl der In- italläsio- nen	Anzahl der Rezi- dive	Rezidivrate [%]
Ackerman (1948) 31x Mundhöhle	Bestrahlung lokale Exzision Radikalchirurgie	14 10 11	8 3 0	57,1 30 0
Goethals (1963) 55x Mundhöhle	Elektrochirurgie Elektrochirurgie + Bestrahlung Lokalexzision Lokalexzision + Neck dissection Bestrahlung	28 9 7 10 1	9 6 1 0 1	32,1 66,7 14,3 0 100
Kraus und Perez- Mesa (1966) 105x Mundhöh- le, Larynx, Nase, Genitalien	Lokalexzision Exzision und Neck dissection Bestrahlung	69 19 17	} 9 11	10,1 64,7
Perez et al. (1966) 17x Mundhöhle	chirurgische Exzision Bestrahlung	9 8	k. A. 7	87,5
Minielly et al. (1967) 5x Ösophagus	chirurgisch Bestrahlung	3 2	} 4† } 1 Pat. k.A.	0
Cooke (1969) 29x Mundhöhle	lokale Exzision Radikale Exzision mit Entfernung der zervikalen LK nur Biopsie	21 6 2	Nur 9 Patienten wurden kontak- tiert. Diese hatten kein Re- zidiv.	
Fonts et al. (1969) 4x Mundhöhle	Bestrahlung	4	1 (+ 1 a.T.)	25
Sonck (1970) 1x Vulva	Podophyllin und Elektrochirurgie	1	1	100
Shafer (1972) 41x Mundhöhle	k. A.			
Van Nostrand (1972) 10x Larynx	chirurgische Exzision Bestrahlung	7 3	0 0 (+ 1 a.T.)	0 33,3
Demian et al. (1973) 15 (11x Mund- höhle, 3x Larynx, 1x Cervix uteri)	chirurgische Exzision Bestrahlung	12 3	6 3	50 100

Autor Gesamtzahl und Lokalisation	Therapie der Initialläsion	Anzahl der Initialläsi onen	Anzahl der Rezidive	Rezidivrate [%]
Elliott et al. (1973) 33	nach chirurgischer Exzision in 1/3 der Fälle Ein- oder Mehrfachrezidive, Bestrahlung erwies sich auch in hohen Dosen als ineffektiv	k.A.	k.A.	k.A.
Fisher (1975) 31x Larynx	keine genauen Angaben	k.A.	k.A.	k.A.
Brownstein (1976) 8x Haut	keine genauen Angaben	k.A.	k.A.	k.A.
Burns et al. (1976) 18x Larynx	partielle Laryngektomie totale Laryngektomie Bestrahlung Bestrahlung + Chirurgie	6 2 8 2	0 0 0 0	0 0 12,5 0
Schwade (1976) 11 (7x Mundhöhle, 1x Tränenang, 1x Sinus pyriformis, 1x Larynx, 1x perianal)	chirurgische Exzision Bestrahlung	5 6	3 1	60 16,7
Burns et al. (1980) 37x Mundhöhle	chirurgische Exzision Bestrahlung Kombination Chirurgie + Bestrahlung	7 11 19	0 5† durch VK 2† durch VK	0 45,5 10,1
Myers et al. (1980) 7x Larynx	Hemilaryngektomie	7	0	0
Klima et al. (1980) 5x Haut (Fuß, Bein, 2x Gesäß, Penis)	keine genauen Angaben			
McGoy und Waldron (1981) 49x Mundhöhle	keine genauen Angaben			
Japaze et al. (1982) 24x Vulva	Vulvektomie radikale Vulvektomie mit bilateraler LK- Ausräumung radikale Vulvektomie mit bilateraler LK- Ausräumung und nachfolgender Bestrahlung	6 12 5	2 2 5	33,3 16,7 100

Autor Gesamtzahl und Lokalisation	Therapie der Initialläsion	Anzahl der In- itialläsio- nen	Anzahl der Rezi- dive	Rezidivrate [%]
Kao et al. (1982) 46x Haut	Chirurgie Bestrahlung	43 3	} 5 ²²	
Lowe und McKee (1983) 7x Penis	partielle oder totale Amputation Amputation + Bestrahlung	6 1	1 1	16,7 100
Medina et al. (1984) 104x Mundhöhle	chirurgische Exzision Exzision + part. Mandibulektomie Exzision + part. Mandibulektomie + Neck dissection (regionale LK-Ausräumung insgesamt bei 18 Patienten, k. A., bei welchen Pa- tienten) Bestrahlung	60 21 9 12	} 16 7	17,8 58,3
Eisenberg et al. (1985) 17x Mundhöhle	konservative chirurgische Exzision	17	3	17,8
Johnson et al. (1985) 13x Penis	partielle Penektomie totale Penektomie Beschneidung	9 3 1	0 0 0	0 0 0
Tornes et al. (1985) 16x Mundhöhle	Chirurgie Bestrahlung Bleomycin	11 4 1	3 0 1	27,3 0 100
Hamlyn et al. (1986) 6x Larynx	totale Laryngektomie lokale Exzision Bestrahlung	1 1 4	0 1 1	0 100 25
Lundgreen et al. (1986) 44x Larynx	chirurgische Exzision Bestrahlung	16 28	0 (4† ohne Re- zidiv) 16	0 57,1
Edström et al. (1987) 6x Larynx	Bestrahlung	6	1 (2x Me- tastasen)	16,7
Rajendran (1988)	chirurgische Therapie Bestrahlung			6,12 69,23
Nair et al. (1988) 52x Mundhöhle	Bestrahlung	52	19	63,5
Kamath et al. (1989) 37x Mundhöhle	chirurgische Exzision Bestrahlung Chirurgie + Bestrahlung (4 Patienten beendeten Therapie früher und sind nicht mehr erschienen)	20 7 6	1 3 0	55 42,9 0

²² Nur 26 Patienten wurden nach Initialtherapie weiter beobachtet.

Autor Gesamtzahl und Lokalisation	Therapie der Initialläsion	Anzahl der In- itialläsio- nen	Anzahl der Rezi- dive	Rezidivrate [%]
Milford und O'Flynn (1990) 8x Larynx	endoskopische Laserexzision Bestrahlung	1 7	0 4	0 57,1
Rink (1991) 32x Mundhöhle	radikalchirurgische Tumorentfernung	32	7	21,9
Vidyasagar et al. (1992) 107x Mundhöhle	Bestrahlung	107	33 (+19x Tm.-Per- sistenz)	47,7
Hagen et al. (1993) 12x Larynx	chirurgisch - CO ₂ -Laser - Laryngofissure + Chordektomie - totale Laryngektomie Bestrahlung	10 4x T1 1x T1, 2x T2 3x T3 2 1x T1, 1x T2	3 2x T1 1x T2 0 (1x T2† nach a. T.)	30 0
Fliss et al. (1994) 22x Larynx	chirurgische Exzision - Hemilaryngektomie - totale Laryngektomie Bestrahlung	6 5 1 16	0 0 0 6	0 37,5
Seixas et al. (1994) 32x Penis	chirurgisch - Umschneidung - partielle Amputation - totale Amputation (17 Lymphadenektomien) (neoadjuvante Chemotherapie vor Opera- tion (Op)) Bestrahlung	31 3 24 4 6 1	0 0 0 0 0 0	0 0
O'Sullivan et al. (1995) 48x Larynx	partielle Laryngektomie totale Laryngektomie Bestrahlung	2 3 43	0 0 18	0 0 41,9
Tharp und Shid- nia (1995) 6x Mundhöhle, 1x Epiglottis	Bestrahlung	7	2	28,6

2.10.1 Chirurgie

Als chirurgische Möglichkeiten stehen die lokale Exzision des Tumors mit dem Skalpell, die Laserchirurgie, die Elektrokoagulation, die Kryochirurgie und die Chemochirurgie zur Verfügung.

- *Exzision des Tumors mit dem Skalpell:* Dies ist die klassische Methode. Sie ist mit Blutun-

gen unterschiedlicher Stärke verbunden, wodurch die visuelle Kontrolle der Resektion erschwert wird. Die Exzision des Tumors mit dem Skalpell ist eine adäquate Methode für Läsionen im mobilen Teil der Zunge, aber an anderen Stellen der Mundhöhle technisch schwierig [204].

- *CO₂-Laser*: Vorteile sind die präzise Exzision und histologisch gut untersuchbare Ränder, das Ausbleiben von Blutungen, außer bei Gefäßen, die größer als 0,5 mm im Durchmesser sind, und die nur sehr geringen Hitzeartefakte. Die Wunde ist in der Regel nur mit einem kleinen oder gar keinem Ödem assoziiert und ist oft schmerzlos, sofern sie nicht infiziert wird. Die Heilung ist abhängig von der Größe des Defektes (Dauer 2 bis 8 Wochen) und ist mit geringer Narbenkontraktion verbunden. Wenn Knochen dem Laser ausgesetzt wird, granuliert er gewöhnlich und heilt ohne Sequesterbildung ab. Knochenresektion sollte aber nicht mit dem Laser, sondern mit konventionellen Methoden durchgeführt werden. Wenn der Pathologe befallene Ränder feststellt, kann man sofort die weitere Therapie einleiten. Es ist nicht nötig, die Heilung abzuwarten. Da die Heilung relativ schnell stattfindet, können die Patienten frühzeitig ambulant weiterbehandelt werden und normale Nahrung zu sich nehmen [76]. Da auch keine Tracheotomie notwendig wird, die wiederum eine lange medizinische Betreuung erfordert, ist der Einsatz von Lasern außerdem sehr kostengünstig [92, 204].

- *Elektrochirurgie*: Sie ist überall in der Mundhöhle gut anwendbar. Unerwünschte Blutungen können damit minimiert werden. Es ist aber schwierig, die postoperative Schwellung einzuschätzen, die teilweise Tracheotomie notwendig macht. Die Narbenkontraktion kann ernsthafte Folgen haben, wie Trismus im retromolaren Gebiet oder Zungenunbeweglichkeit am Mundboden. Die postoperative Zeit ist durch mehr oder weniger großen Dyskomfort gekennzeichnet. Außerdem ist es schwierig, dem Pathologen ein nicht tief hitzekoaguliertes Präparat zur Verfügung zu stellen. [204]

- *Kryochirurgie*: Sie wird als eine Methode der Gewebszerstörung zur palliativen Therapie oder bei Rezidiven in der Mundhöhle bzw. bei T1-Primärtumoren angewendet. Wenn der Tumor bei Temperaturen von -20°C gefroren werden kann, ist es unwahrscheinlich, daß

auch nur eine Krebszelle überlebt. Der größte Nachteil ist, daß keine histologische Aussage getroffen und deshalb auch keine Information zur Prognose gegeben werden kann. Postoperative Ödeme können ausgedehnt sein und eine prophylaktische Tracheotomie erforderlich machen. Nach der Separation der abgestreiften Haut vollzieht sich die Heilung langsam durch sekundäre Wundheilung 2-3 Wochen postoperativ. [204]

- *Chemochirurgie* (Mohs' histographische Chemochirurgietechnik):

MOHS hat zwei chemochirurgische Vorgehensweisen entwickelt, die "Frisch-Gewebe-Technik" und die "Fixiertes-Gewebe-Technik".

Frisch-Gewebe-Technik: Sie ist die Methode der Wahl für relativ wenig vaskularisierte, nicht den Knochen involvierende VK. Unter Lokalanästhesie kann die ganze Läsion untertassenförmig exzidiert werden, und die Teile können vermessen und so geschnitten werden, daß die gesamte Unterfläche des Tumors mikroskopisch untersucht werden kann. Das ist von besonderem Interesse, weil VK unvorhersehbar gewachsen sein können, einschließlich der perineuralen Invasion [53]. Vorteile der Frisch-Gewebe-Technik sind die Geschwindigkeit der Entfernung, der geringe Schmerz und die mikroskopische Kontrolle der totalen Exstirpation. [142, 143]

Fixiertes-Gewebe-Technik: Sie wird bevorzugt, wenn der Tumor besonders groß ist oder den Knochen oder Schwellgewebe angreift. Dichlorazetsäure wird auf den Tumor und die umgebende Haut appliziert, um die Penetration des Fixierers zu erleichtern. Danach wird der Fixator Zinnchlorid unter Verschuß für 24 Stunden appliziert. Das fixierte Gewebe kann dann in einem blutlosen Feld ohne Anästhesie entfernt werden, ohne durch lebendes Gewebe zu schneiden. Die Stücke werden dann vermessen, geschnitten, eingefärbt und unter dem Mikroskop betrachtet.

Mit einem Gefriermikrotom werden dann horizontale Gefrierschnitte angefertigt, und die unbeschädigte Basis und Grenze können unter dem Mikroskop betrachtet werden. Dieser Prozeß wird schrittweise fortgesetzt, bis die unbeschädigte Grenze tumorfrei ist.

Neoplasmen, die in den Knochen oder Schwellgewebe eingedrungen sind, können so sicher konservativ exzidiert werden, und radikale Amputationen können vermieden werden. [142, 143]

Tab. 2.10: Ergebnisse der Therapie von VK mittels Mohs' Chemochirurgietechnik

Autor	Anzahl und Lokalisation	Chemochirurgie als Initialtherapie	Chemochirurgie als Rezidivtherapie	Anzahl der Rezidive nach Chemochirurgie
Swanson und Taylor (1980)	2x Fußsohle	nein	ja	0
Padilla et al. (1984)	1x Fußsohle	nein	ja	0
Mohs und Sahl (1979)	1x Gesäß 1x Fuß	nein nein	ja ja	0 0
Weber et al. (1987)	1x Penis	nein	ja	0

Die hier aufgeführten Fälle sind zwar nicht sehr zahlreich. Man kann jedoch deutlich erkennen, daß kein Mißerfolg zu verzeichnen war, trotzdem die Chemochirurgie in allen Fällen als Rezidivtherapie angewandt wurde.

2.10.2 Strahlentherapie

“Röntgenstrahlung kann lebende Zellen ... zerstören... Dabei ist aber hochdifferenziertes, teilungsbereites Gewebe empfindlicher als nicht teilungsbereites Gewebe... Je unreifer eine Geschwulst ist, desto besser sprechen ihre Zellen auf Bestrahlung an.” [192]

Immer wieder wird hervorgehoben, daß die Bestrahlungstherapie von VK wegen der Gefahr einer anaplastischen Transformation unterbleiben sollte. Deshalb wurde in der Literatur gezielt nach solchen Fällen geforscht. Diese sind in der folgenden Tabelle der Gesamtzahl der Mißerfolge nach Bestrahlung gegenübergestellt worden.

Tab. 2.11: Ergebnisse in der Literatur nach Bestrahlung

Autor	Gesamtzahl der bestrahlten Pat.	Lokalisation der VK	Anzahl der Mißerfolge nach Bestrahlung ²³	Anzahl der Patienten mit a. T.	Durchschnittsintervall nach Bestrahlung (Monate) bis zur a. T.	Mißerfolgsrate [%]
Ackerman (1948)	14	Mundhöhle	8	0	0	57,1
Kraus und Perez-Mesa (1966)	17	Mundhöhle, Larynx, Genitalien, Nase	17	4	k. A.	100
Perez et al. (1966)	8	Mundhöhle	7	3 ²⁴	7,5	87,5
Fonts et al. ²⁵ (1969)	10(4)	Mundhöhle	5 (1)	3 (1)	8 (1,5)	25
Proffitt et al. (1970)	1	Mundhöhle	1	1 ²⁶	5,5	100
Gallousis (1972)	1	Vulva	1	1	8	100
Van Nostrand und Olofsson (1972)	3	Larynx	1	1	5	33,3
Cardo und Stratigois ²⁷ (1973)	1	Mundhöhle	1	1	2	100
Demian et al. (1973)	3	2x Mundhöhle, 1x Cervix uteri	3	0	0	100

²³ Rezidive, Nichtansprechen, anaplastische Transformation

²⁴ Die Berichte von PEREZ et al. und KRAUS und PEREZ-MESA überlappen teilweise. Die 3 Fälle der anaplastischen Transformation, über die Perez et al. berichten, stellen 3 der 4 Fälle, die von KRAUS und PEREZ-MESA beschrieben wurden, dar.

²⁵ 6 von den 10 Fällen von VK, über die FONTS et al. berichteten, waren keine VK nach den Kriterien von Ackerman, sondern histologisch gut differenzierte Plattenepithelkarzinome, die ein verruköses klinisches Erscheinungsbild aufwiesen. Die in Klammern stehenden Fälle sind die Angaben für VK.

²⁶ Retrospektiv ist dies kein VK nach den diagnostischen Kriterien von Ackerman. Die Transformation in ein gut differenziertes PEK vollzog sich schon vor der Bestrahlungstherapie [96].

²⁷ Retrospektiv ist dies kein VK nach den diagnostischen Kriterien von Ackerman, denn es wurden u.a. viele Mitosen, eine durchbrochene Basalmembran und eine Invasion in die Submukosa beschrieben.

Autor	Gesamtzahl der bestrahlten Pat.	Lokalisation der VK	Anzahl der Mißerfolge nach Bestrahlung ²⁸	Anzahl der Patienten mit a. T.	Durchschnittsintervall nach Bestrahlung (Monate) bis zur a. T.	Mißerfolgsrate [%]
Biller und Bergmann (1975)	4	Larynx	2	1 ²⁹	5	50
Schwade et al. (1976)	6	k. A.	1	0	0	16,7
Burns et al. (1976)	10	Larynx	2	1 ³⁰	5	20
Burns et al. (1980)	30	Mundhöhle	5†	0	0	16,7
Stehman et al. 1980	1	Vulva	1	1 ³¹	1	100
Väyrynen et al. (1981)	1	Vulva	1	1 ³²	1	100
McDonald et al. (1982)	53	Mundhöhle	26	0	0	49,1
Medina et al. (1984)	12	Mundhöhle	7	0	0	58,3
Smith et al. (1985)	1	Larynx	1	1	6	100
Boileau et al. (1986)	1 (nur palliativ)	Harnblase	1	0 ³³	0	100

²⁸ Rezidive, Nichtansprechen, anaplastische Transformation

²⁹ Es handelt sich hierbei um den von VAN NOSTRAND und OLOFSSON beschriebenen Fall.

³⁰ Es handelt sich hierbei um den von VAN NOSTRAND und OLOFSSON beschriebenen Fall.

³¹ Innerhalb eines Monats nach palliativer Bestrahlungstherapie entwickelten sich viele LK-Metastasen in beiden Lungen. Es wurde keine histologische Untersuchung durchgeführt. Es liegt aber der Verdacht einer a. T. nahe.

³² Es ist nicht sicher, ob die anaplastische Transformation durch die Bestrahlungstherapie hervorgerufen wurde, weil der LK sich schon davor rapide vergrößerte.

³³ Bei der Autopsie wurden neben dem VK auch zwei Kluster eines gut differenzierten PEK gefunden. Vor der Bestrahlung wurde nur ein VK diagnostiziert. Es ist nicht anzunehmen, daß es sich hierbei um eine a.T. handelt (wegen der guten Differenzierung), sondern wahrscheinlicher, daß beide Tumoren in der Organläsion koexistierten (Hybridtm.) und in der Biopsie keine Anteile des PEK vorhanden waren.

Autor	Gesamtzahl der bestrahlten Pat.	Lokalisation der VK	Anzahl der Mißerfolge nach Bestrahlung ³⁴	Anzahl der Patienten mit a. T.	Durchschnittsintervall nach Bestrahlung (Monate) bis zur a. T.	Mißerfolgsrate [%]
Hamlyn et al. (1986)	4	Larynx	1	0	0	25
Lundgren et al. ³⁵ (1986)	28	Larynx	16	1	5	57,1
Edström et al. (1987)	6	Larynx	2	2	18	33,3
Andersen und Sorensen (1988)	13	weiblicher Geschlechts-trakt	10	0	0	76,9
Nair et al. (1988)	52	Mundhöhle	19	0	0	36,5
Milford und O'Flynn (1990)	7	Larynx	4	0	0	57,1
Vidyasagar et al. (1992)	107	Mundhöhle	51	0	0	47,7
Hagen (1993)	2	Larynx	1	1	1,5	50
Fliss et al. (1994)	16	Larynx	6	0	0	37,5
Fukunaga et al. (1994)	1	Penis	1	1	24	100
Seixas et al. (1994)	1	Penis	1	0	0	100
Umbebayashi et al. (1994)	5	Mundhöhle	2	0	0	40
O'Sullivan et al. (1995)	43	Larynx	18	0	0	41,9
Tharp und Shidina (1995)	7	Mundhöhle, Larynx	2	0	0	28,6

³⁴ Rezidive, Nichtansprechen, anaplastische Transformation

³⁵ Es muß beachtet werden, daß LUNDGREN et al. und VAN NOSTRAND und OLOFSSON vom gleichen Institut stammen. Die Studie von Lundgren et al. ist die aktuellste. Deshalb dürfen die beiden anderen bei einer umfassenden Untersuchung der Inzidenz der anaplastischen Transformation nicht berücksichtigt werden.

12 histologisch bestätigte anaplastische Transformationen nach Bestrahlung wurden dokumentiert (4 x Mundhöhle, 1 x Nase, 5 x Larynx, 1 x Penis, 1 x Vulva) [60, 77, 80, 82, 94, 120, 200, 216].

SCHWADE et al. schätzen die Häufigkeit der anaplastischen Transformation auf 10,7%. Dies hat sich lt. Tabelle nicht bestätigt.

Es wird ersichtlich, daß die Mißerfolgsquote nach Bestrahlung weit größer ist, als es die Rezidivrate in **Tab. 2.9** erkennen ließ.

Photodynamische Therapie

Diese Therapie umfaßt die Verwendung von lichtempfindlichen Medikamenten zur selektiven Identifizierung und Zerstörung erkrankter Zellen. Die Medikamente werden stärker in malignen als in normalen Geweben akkumuliert und gespeichert. Sie bleiben inaktiv, bis sie Licht einer bestimmten Wellenlänge ausgesetzt werden. Das Licht wird von einem Laser ausgesendet und über eine speziell modifizierte Fiberoptik geleitet. Daraus resultiert eine photochemische Reaktion, die zur Bildung von Sauerstoffradikalen führt, welche die erkrankten Zellen zerstören, ohne das normale umgebende Bindegewebe zu beeinflussen. [23]

2.10.3 Chemotherapie

“Zytostatika greifen an verschiedenen Phasen des Zellzyklus an... Höher differenzierte Geschwülste sprechen auf eine zytostatische Behandlung besser an.” [192]

Tumorzellen unterscheiden sich von normalen Körperzellen im wesentlichen nur durch ihr ungehemmtes Wachstum. Daher ist eine spezifische Elimination dieser Zellen bisher noch nicht möglich.

Zytostatika hemmen das Zellwachstum unselektiv. Erst durch eine hohe Teilungsrate der Tumorzellen wird eine relative Selektivität auf das Tumorgewebe erreicht. Normales Gewebe mit hohem Zellumsatz (sogenanntes Wechselgewebe) wird ebenfalls geschädigt.

In jedem Gewebe können proliferierende Zellen (Wachstumsfraktion) von nicht proliferierenden unterschieden werden. “Zytostatika wirken nur gegen ... die Wachstumsfraktion. Je kleiner der Tumor und/oder je schneller das Tumorstadium, desto größer ist die Wachs

tumsfraktion und damit der Anteil der gegen Zytostatika sensiblen Tumorzellen.” [113]

Bei der Therapie von VK wurden folgende Zytostatika eingesetzt:

Antibiotika

Die zur Chemotherapie eingesetzten Antibiotika “lagern sich zwischen die Basenpaare der doppelsträngigen DNS (interkalierende Wirkung) und verhindern dadurch die Chromosomenteilung”. [65]

Bleomycin [175, 180]

Bleomycin wird vom *Streptomyces verticillus* isoliert. Es wird als Chemotherapeutikum zur systemischen Therapie einiger Neoplasmen eingesetzt. Hauptvorteil sind die geringen Nebenwirkungen. Diese sind von Dosis (meist erst nach 400 mg Totaldosis) und Therapiedauer abhängig. [31]

“Bleomycin lagert sich an DNS an und führt konsekutiv zu DNS-Einzelstrang- und Doppelstrangbrüchen. Die Hauptaktivität entwickelt es in der Mitose und der G₂-Phase.” [65]

Lokale Nebenwirkungen sind Schmerzen, Juckreiz und punktförmige Blutungen [31].

Der systemische Einsatz dieses Medikaments ruft ernsthafte Komplikationen wie Lungenfibrose und Blutungen hervor. Diese Nebeneffekte können bei topischem Gebrauch fast ausgeschlossen werden. [175]

Die Penetration von Bleomycin in tiefere Gewebe ist schlecht. Topische Bleomycingabe ist deshalb nur effektiv bei kleinen oberflächlichen Läsionen. [206]

Antimetabolite

Methotrexat

Methotrexat (Folsäureantagonist) hemmt “über eine Beeinflussung der Dihydrofolatreduktase die DNS-Synthese in der S-phase”. “Durch die Gabe seines Antagonisten (des Citrovorumfaktors” (= Tetrahydrofolsäure), “z.B. Leucovorin) wird seine Wirkung sofort aufgehoben.” [65, 190]

5-Fluorouracil

Das 5-Fluorouracil inhibiert zyklusspezifisch die RNS- und DNS-Synthese. [65]

Podophyllin

Behandlung mit Podophyllin ruft ein Verbleiben der Zellen in der Metaphase für einige Tage bis eine Woche mit bizarren Keratinozytenformen hervor, so daß man den Tumor als konventionelles PEK interpretieren könnte. Deshalb muß man über eine derartige vorangegangene Therapie unterrichtet sein. [46, 129, 188]

2.10.4 Immuntherapie

Die Erfolgsquoten beim Einsatz von immunologisch wirkenden Substanzen sind zu gering und mit sehr hohen Nebenwirkungen verbunden.. Deshalb bleibt die Immuntherapie heute “den sogenannten Problemfällen,... vorbehalten. Sie sollte wegen der unerwünschten und oft nur schwer zu beherrschenden Nebenwirkungen vorwiegend bzw. ausschließlich in Tumorkliniken mit gut funktionierenden Intensivabteilungen und hier nur im Rahmen von Studien durchgeführt werden.” [65]

Zytokine

Interferon

“Interferone wirken nicht direkt auf Viren, sondern induzieren in der Wirtszelle eine spezifische RNS- und Proteinsynthese mit antiviralem und immunmodulatorischem Effekt.” [111]

3 Retrospektive Studie zu Metastasierungsverhalten und Prognose von verrukösen Karzinomen

3.1 Materialien und Methoden

Diese Studie umfaßt 37 Patientenfälle mit verrukösen Karzinomen.

Sie wurden mit Hilfe der Histologiebücher in der Klinik für Mund-, Kiefer- und Gesichtschirurgie und anhand der gesammelten Histologien in der Hals-Nasen-Ohrenklinik der Charité ermittelt und stammen aus einem 16-jährigen Behandlungszeitraum von 1980 bis einschließlich 1995.

Von ca. 6000 Patienten, die in der Klinik für Mund-, Kiefer- und Gesichtschirurgie (MKG) operiert wurden, konnten 24 mit verrukösen Karzinomen (0,4%) und anhand von ca. 24 000 histologischen Befunden der Hals-Nasen-Ohrenklinik (HNO) konnten 13 Fälle von VK festgestellt werden.

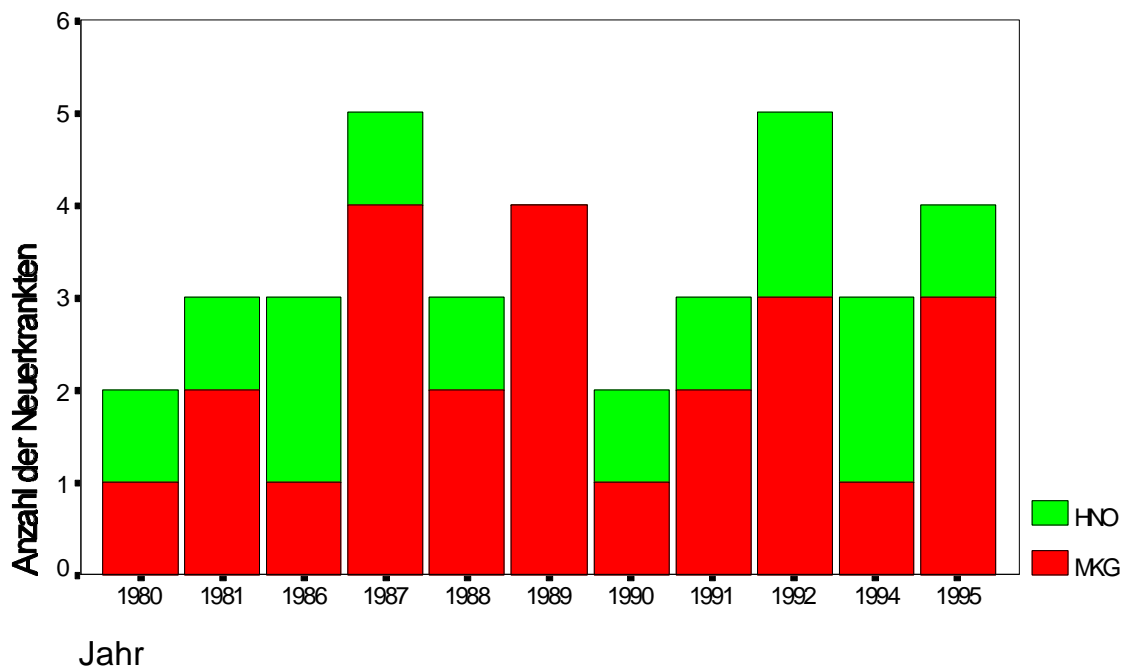


Abb. 3.1: Anzahl der Neuerkrankten

In fünf Fällen (MKG) war die histologische Diagnose nicht eindeutig VK:

Differentialdiagnostisch wurde zweimal ein Kerathoakanthom in Erwägung gezogen. (Ein Tm. wurde erst 2 1/2 Monaten vor der Op. bemerkt. Im anderen Fall handelte es sich um das Rezidiv eines ca. 3 Monate vorher exzidierten und schon länger bestehenden "Pickels".)

Ein Karzinom wurde vom Pathologen als gut differenziertes, verhornendes, teils verrukös wachsendes PEK eingestuft (klinisch VK).

In zwei Fällen bestand eine verruköse Leukoplakie, bei der ein VK nicht sicher auszuschließen war.

In einem Fall (HNO) war die histologische Diagnose nicht eindeutig VK:

Es wurde eine ausgeprägte laryngeale Keratose mit Übergang in ein PEK (am ehesten in ein VK) festgestellt.

Außerdem wurde im histologischen Befund in fünf Fällen auf stellenweise vermehrte Mitosen hingewiesen. Trotzdem wurde vom Pathologen wegen der anderen typischen Merkmale die Diagnose VK ohne Angabe von möglichen Differentialdiagnosen gestellt.

Diese Fälle wurden nach kritischer Betrachtung aller klinischen und pathohistologischen Gesichtspunkte als VK eingeordnet und therapiert und deshalb in die Auswertung mit einbezogen.

Es wurden die stationären und, soweit vorhanden, die ambulanten Akten ausgewertet. (Die alten Poliklinikakten (vor 1983) wurden vernichtet, so daß im Altarchiv nur die stationären Akten vorhanden sind.)

Die Akten wurden hinsichtlich des Alters und Geschlechts der Patienten, der Tumorlokalisation, der Therapie in besonderem Hinblick auf die Durchführung einer Neck dissection oder einer suprahyoidalen Lymphknotenausräumung, dem Auftreten von Rezidiven, der Metastasierung, dem Überleben, dem gemeinsamen Auftreten mit anderen malignen Entartungen, sowie eventueller ursächlicher Faktoren, wie dem Genuß von

Tabak und Alkohol und dem Tragen schlecht sitzenden Zahnersatzes untersucht und ausgewertet.

Um die Studie aussagekräftiger zu gestalten, wurde außerdem ein Fragebogen (**Abb. 3.2**) mit beiliegendem frankierten Rückumschlag an 33 Patienten verschickt. In zwei Fällen konnten die Adressen nicht ausfindig gemacht werden. Ein Patient war verstorben, der vierte wäre so alt, daß ein Abschicken nicht sinnvoll erschien.

24 Briefe erreichten uns.

8 Patienten haben den Fragebogen beantwortet.

In weiteren 10 Fällen sandte die Post die Briefe zurück, in 8 Fällen mit dem Vermerk "unbekannt", in 2 Fällen mit dem Vermerk "verstorben".

Außerdem schickten in 6 Fällen, in denen die Patienten verstorben waren, Angehörige die Fragebögen zurück. Davon wurden 2 so ausführlich beantwortet, daß sie in die Auswertung mit einbezogen werden konnten. Die anderen 4 enthielten nur die Nachricht vom Tod und dem Todeszeitpunkt, in 3 Fällen mit dem Hinweis, daß dieser nicht durch ein VK verursacht wurde.

Insgesamt konnten 10 Fragebögen zur Auswertung herangezogen werden. Weitere 4 (+2 von der Post zurückgeschickte) informierten über den Tod der Patienten, so daß sie in die Überlebensanalyse mit einbezogen werden konnten. Diese 14 Antworten entsprechen einem Rücklauf von 42,4 %. (s. **Tab. 3.1**)

Patient:

geb.:

Fragebogen

Waren bzw. sind Sie nach der Operation des Tumors in der Charitè weiter deshalb in ärztlicher Betreuung?

Wann waren sie das letzte Mal zur Tumornachkontrolle?

Wo waren Sie zur Tumornachkontrolle?

Wurde ein Rezidiv (Wiederauftreten des gleichen Tumors) festgestellt?

- Wenn ja:
- Wurden Sie wieder an der Chariè operiert?
 - Wurde dieses an einer anderen Klinik operiert?
 - Wurde es bestrahlt?
 - Bekamen Sie eine Chemotherapie
(medikamentös/Tropfbehandlung)?
- Wenn ja, welche Medikamente?

Können Sie sich noch erinnern, wie lange Sie warteten, bis Sie mit der Veränderung zum Arzt gingen, die sich dann als verruköses Karzinom herausstellte?

Welche Zeit verging zwischen der Erstkonsultation und der Operation?

Wurden Sie vor der Behandlung in der Charitè (Klinik für Mund-, Kiefer- und Gesichtschirurgie bzw. HNO-Klinik) wegen ihres Tumors von anderen Ärzten behandelt?

Wenn ja, von welchen Ärzten und wie lange?

Waren an der Tumorstelle vorher andere Veränderungen vorhanden?

Wenn ja: Beschreiben Sie diese bitte!

Wie wurden diese behandelt?

Rauchen Sie momentan?

Wenn ja, wieviel?

Haben Sie vor der Operation geraucht?

Wenn ja, wieviel?

Schnäpse pro Tag:

Bier pro Tag:

Wein pro Tag:

Trinken Sie Alkohol?

Wenn ja, wieviel?

Haben Sie vor der Operation Alkohol getrunken?

Wenn ja, wieviel?

Schnäpse pro Tag:

Bier pro Tag:

Wein pro Tag:

Tab. 3.1: Fragebogenrücklauf

abgeschickte Fragebögen (Anzahl)	Rücklauf	Anzahl
	Fragebogen beantwortet	8
	Fragebogen im Todesfall durch Angehörige beantwortet	2
	Mitteilung vom Tod des Patienten durch Angehörige	4
	von Post zurückgesendet: - Vermerk: verstorben - Vermerk: unbekannt	2 8
33		24

3 Patienten, die nicht die Fragebögen beantwortet hatten, erschienen im I. Quartal 1997 zur Routineuntersuchung in der Tumorsprechstunde der Poliklinik für MKG der Charité.

Zur Auswertung der Daten wurde das Statistikprogramm SPSS für Windows, Version 6.1 verwendet. (Regressionsanalyse nach Cox, Kaplan-Meier-Methode zur Darstellung der Überlebensfunktion)

3.2 Ergebnisse der Patientenauswertung

3.2.1 Anzahl und Lokalisation der VK

Insgesamt konnten 37 Patienten mit VK ermittelt werden.

Von den 37 Patienten hatten 32 intraorale VK bzw. VK des Larynx (Schleimhaut) und 5 extraorale VK (Haut).

An der Schleimhaut waren diese in abnehmender Häufigkeit an der Wangenschleimhaut (28,2%), dem Alveolarkamm (20,5%), der Unterlippe (15,4%), dem Larynx (12,8%), der Zunge (10,3%), dem Gaumen (5,1%), dem Mundboden (5,1%) und der Oberlippe (2,6%) zu finden. Extraoral waren die VK in etwa gleichmäßiger Verteilung an der Haut der Stirn, des Ohres, der Wange, des Jochbogens, der Nase und des Kinns lokalisiert. (s. **Tab. 3.2**, **Abb. 3.3** und **Abb. 3.4**)

Tab. 3.2: Lokalisation der Tumoren

Ort	Anzahl	%
Schleimhaut:		100
Wangenschleimhaut	11	28,2
Alveolarkammschleimhaut	8	20,5
Unterlippe	6	15,4
Oberlippe	1	2,6
Zunge	4	10,3
Gaumen	2	5,1
Larynx	5	12,8
Mundboden	2	5,1
Haut:		100
Ohr	1	12,5
Wange	1	12,5
Jochbogen	2	25
Nase	1	12,5
Stirn	2	25
Kinn	1	12,5

Dabei traten 10 der Tumoren gleichzeitig an mehreren bzw. übergreifend in andere Regionen auf. Daraus ergibt sich die abweichende Anzahl der Lokalisation der Tumoren (47) von der Gesamtzahl der Patienten (37). Keins der VK griff jedoch von der Haut auf die Schleimhaut bzw. umgekehrt über.

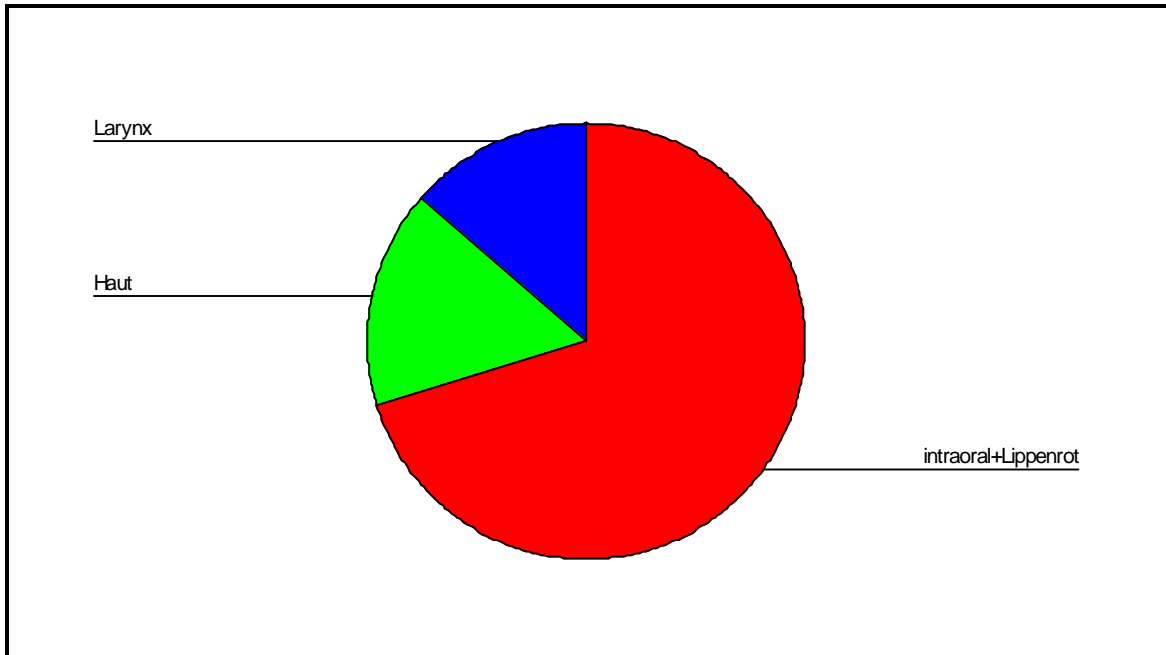


Abb. 3.3: Lokalisation der VK (Übersicht)

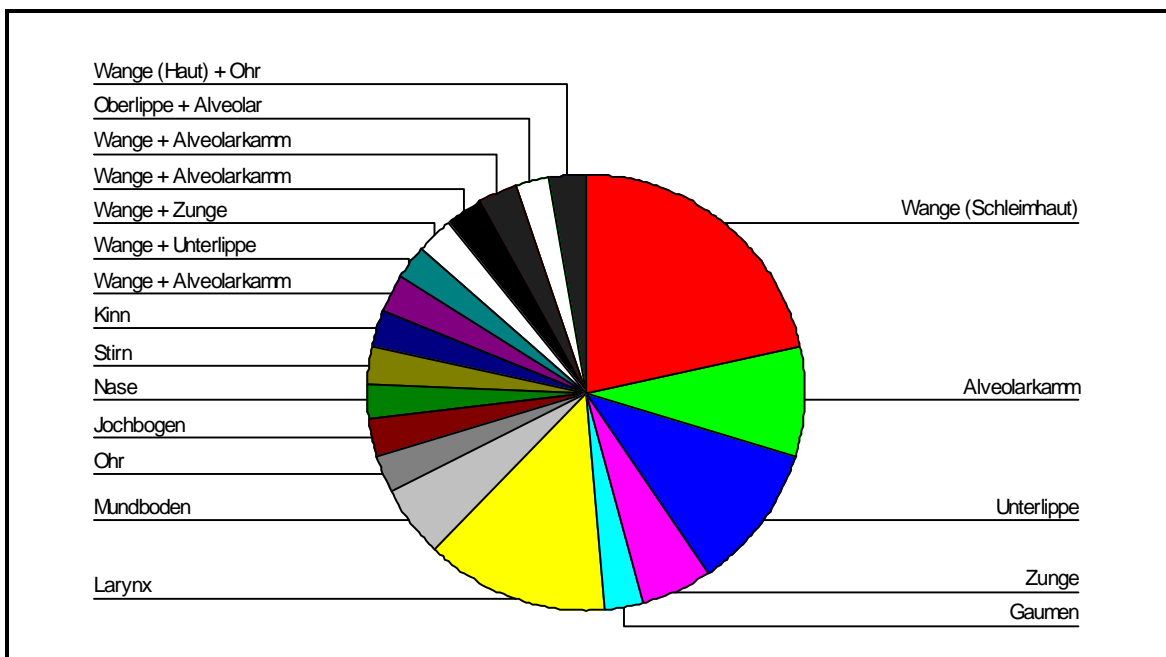


Abb.3.4: Lokalisation der VK

3.2.2 Geschlecht und Alter der Patienten

Bei den Patienten handelt es sich um 24 Männer (66,9%) mit einem Durchschnittsalter von 60 Jahren (in einem Bereich von 32 bis 90 Jahren) und 13 Frauen (35,1%) mit einem Durchschnittsalter von 68,8 Jahren (in einem Bereich von 53 bis 84 Jahren) zum Zeitpunkt der Diagnose.

Das Durchschnittsalter aller Patienten betrug zum Zeitpunkt der Diagnosestellung 63,2 Jahre.

Der jüngste Patient war 32 und der älteste 90 Jahre alt. (s. **Abb. 3.5**)

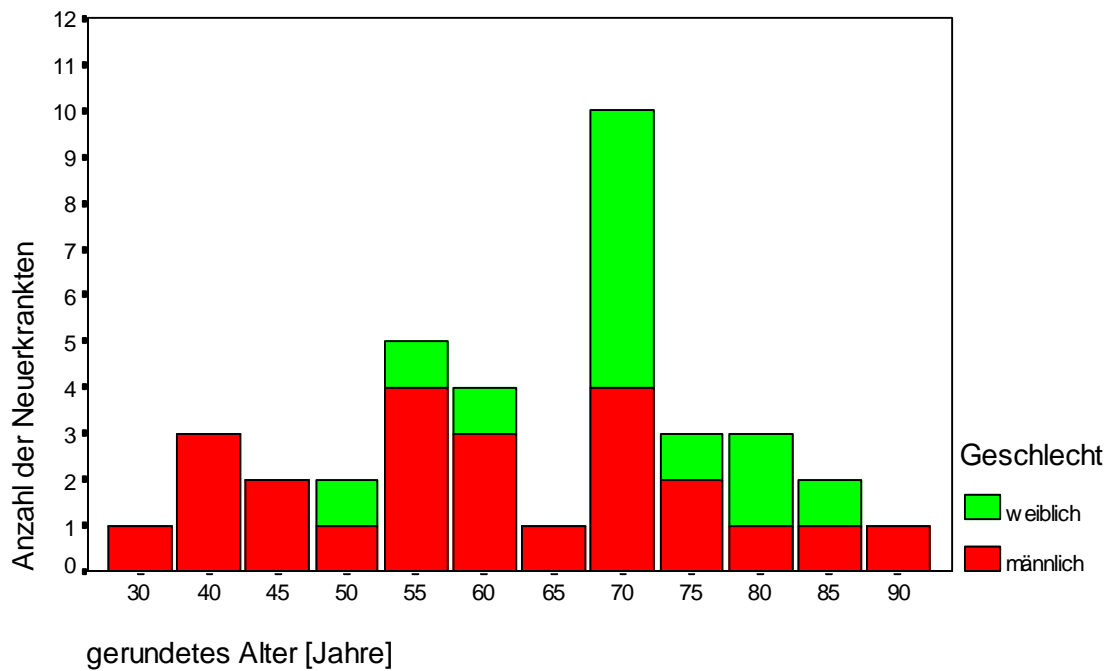


Abb. 3.5: Auftrittshäufigkeit der VK in Abhängigkeit von Lebensalter und Geschlecht

3.2.3 TNM-Klassifikation

Bei der Einordnung der VK in die TNM-Klassifikation (nach klinischen Gesichtspunkten) ergab sich folgendes Ergebnis:

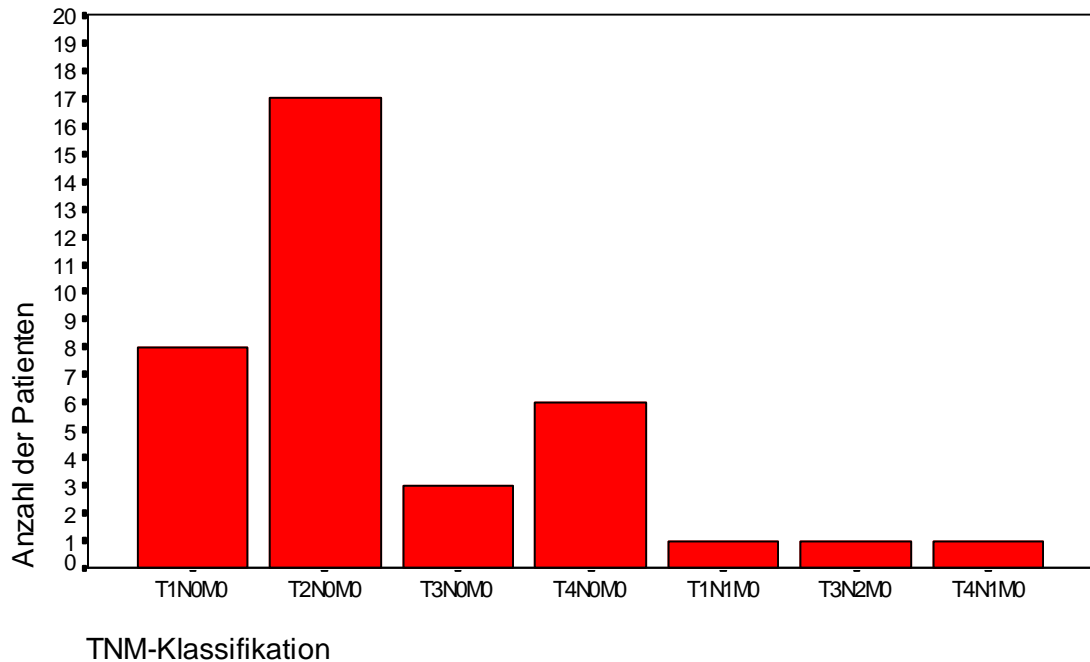


Abb. 3.6: Einordnung der VK in die TNM-Klassifikation

Bei 3 Patienten wurden regionäre Metastasen festgestellt. Nur in 2 Fällen handelte es sich aber auch um Metastasen eines VK. Allerdings wurde in beiden histologischen Befunden auf vermehrte Mitosen hingewiesen.

Bei einer Patientin (T3N2M0) wurde vom Pathologen erst ein mäßig differenziertes verhorntes Plattenepithelkarzinom, dann ein VK und danach ein schlecht differenziertes PEK festgestellt. Der LK-Befall wurde hier nicht durch das VK, sondern, wie histologisch gesichert wurde, durch das Plattenepithelkarzinom verursacht.

Der zweite Patient litt unter einem 55 mm großen VK des Gaumens (T4N1M0). Nach Neck dissection wurde in einem von 18 LK eine Mikrometastase gefunden.

Beim dritten Patienten wurde nach suprahyoidaler LK-Ausräumung im Gewebematerial der Submandibularloge eine regionale LK-Metastase des VK gefunden (T1N1M0). Klinisch war vor dieser OP ein leicht schmerzhafter, etwa pflaumenkerngroßer LK in der submandibulären Region auffällig.

Fernmetastasen traten nicht auf.

3.2.4 Therapie

Die Patienten gingen in der Regel früh zum Arzt (meist nach einigen Wochen), und dieser beobachtete die Läsion entweder noch bis zu einem halben Jahr oder führte die Exzision umgehend durch.

Ein Patient mit einem VK der Wangenschleimhaut beobachtete dieses seit 20 Jahren. Die Veränderung wuchs dann plötzlich innerhalb weniger Monate, worauf man sich zur Exzision entschloß.

Die Verdachtsdiagnose VK wurde in 5 Fällen gestellt. Häufiger wurde eine Leukoplakie oder allgemein ein Karzinom vermutet.

Leider sind die Angaben zur Vorgeschichte nicht bei allen Patienten vorhanden.

In allen Fällen erfolgte primär eine chirurgische Therapie. Nur 1 Patient wurde 1981 direkt praeoperativ bestrahlt. 4 Tumoren wurden postoperativ bestrahlt.

In 23 Fällen wurde eine lokale Exzision des Tumors, in 4 Fällen eine Neck dissection und in 11 Fällen eine suprahyoidale LK-Ausräumung durchgeführt (s. **Abb. 3.7**). Bei einer Patientin mit einem VK der Zunge wurde in Anbetracht des schlechten Allgemeinzustandes nur eine palliative lokale chirurgische Tumorentfernung vorgenommen.

Bei einem Patienten (T3N2M0) wurde erst eine suprahyoidale LK-Ausräumung und danach, nachdem eine LK-Metastase bei dem oben erwähnten Fall des Auftretens in einem Plattenepithelkarzinom festgestellt worden war, erfolgte die Neck dissection. Es handelte sich hierbei aber nicht um eine Metastase des VK, sondern eines PEK.

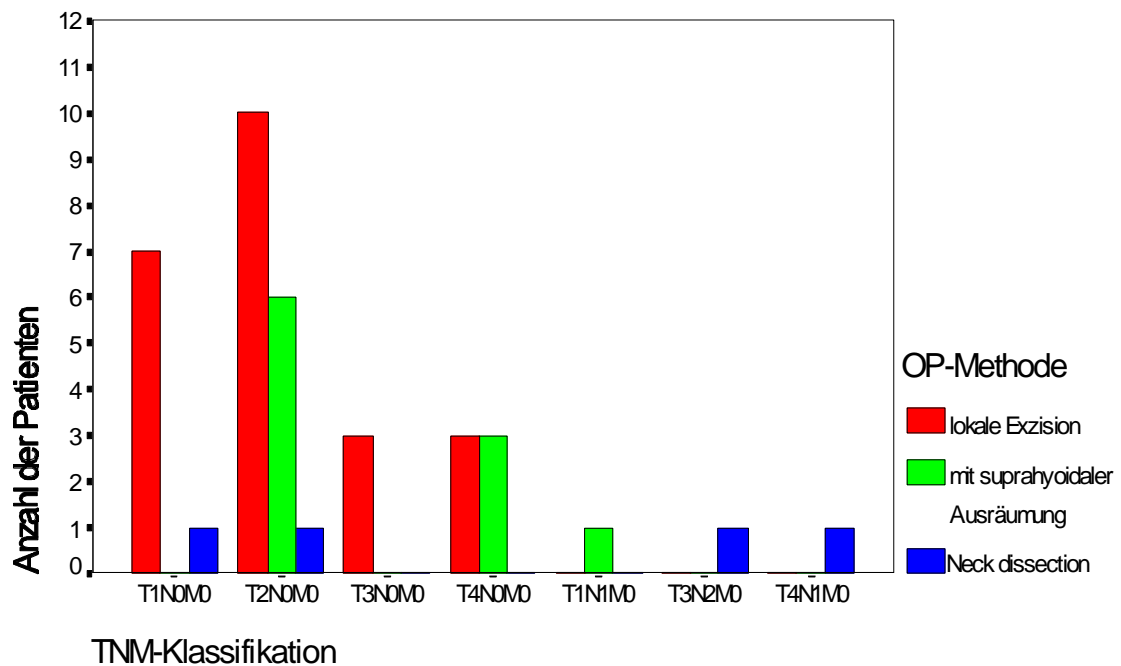


Abb. 3.7: Primär-OP-Methode in Abhängigkeit von der TNM-Klassifikation

Bei den Rezidivoperationen führte man in 2 Fällen eine Neck dissection durch. Die anderen 6 Rezidive wurden lokal exzidiert. Dabei schloß sich in 3 Fällen eine Nachbestrahlung an.

Ein Patient mit VK des Larynx zeigte dieses 1995 nach Bestrahlung eines Larynxkarzinoms mit 60 Gy im Jahr 1978. Es ist nicht nachvollziehbar, um was für ein Karzinom es sich dabei handelte. Der Patient wurde damals im Ausland behandelt.

Eine anaplastische Transformation der VK konnte nach Bestrahlung in keinem Fall nachgewiesen werden.

In den letzten Jahren wurde zunehmend eine laserchirurgische Entfernung der Tumoren durchgeführt. (Diese Therapieform wurde wie auch die elektrochirurgische Tumorentfernung und die klassische chirurgische Exzision in die Rubrik "lokale Exzision" eingeordnet.)

3.2.5 Überlebensrate

9 Patienten sind verstorben. Allerdings ist in keinem Fall ein VK als Todesursache bekannt. Deshalb wurde die Überlebensrate auf das Vorkommen von Rezidiven hin untersucht.

3.2.6 Rezidive

Bei 8 Patienten traten Rezidive des VK auf (s. **Tab. 3.3**), wobei 3 mehrmals rezidierten. Es handelte sich hierbei in einem Fall um ein sehr ausgebreitetes VK an Unterlippe, Wange, Unterkiefer, vorderem Mundboden und Zunge. Dieses rezidierte elfmal. Bei zwei Zwischenbefunden wurde auch ein gut differenziertes verhornendes PEK diagnostiziert. Ein VK erstreckte sich über Wange und Alveolarkamm. Es kam zu 3 Rezidiven. Das dritte VK war an der Wange lokalisiert. Dieses rezidierte sechsmal, wobei beim sechsten Mal ein Übergang in ein gering verhornendes PEK vorhanden war.

In einem Fall stellte sich das Rezidiv eines VK des Larynx als mäßig differenziertes verhornendes PEK heraus.

Tab. 3.3: Anzahl von Patienten mit lokalen Rezidiven in Abhängigkeit von der Lokalisation

Ort	Anzahl
Wangenschleimhaut	2
Larynx	2
Orbita	1
Alveolarkamm und Wange	2
Unterlippe, Wange, Unterkiefer, vorderer Mundboden, (Zunge)	1
	8

Bei 23 Patienten wurde nur eine lokale Exzision des Tumors durchgeführt und bei 14 zusätzlich eine LK-Ausräumung. Bei beiden Patientengruppen traten je 4 Rezidivfälle auf (s. **Tab. 3.4**). Prozentual sind das im Fall mit LK-Ausräumung 28,6% und im anderen Fall 17,4%.

Tab. 3.4: Art der OP bei Initialläsion und Rezidiv in Zusammenhang mit der Rezidivierung

OP	Anzahl der Initialläsionen	Anzahl der Patienten mit Rezidiv
mit LK-Ausräumung (suprahyoidal, total)	14	4
ohne LK-Ausräumung	23	4

Tab. 3.5: Anzahl lokaler Rezidive in Abhängigkeit von der TNM-Klassifikation

Größe	Anzahl der Rezidive	Anzahl der Primärtumoren
T1N0M0	0	8
T2N0M0	2	17
T3N0M0	1	3
T4N0M0	5	6
T1N1M0	0	1
T3N2M0	0	1
T4N1M0	0	1
	8	37

Keines der bis zu 2 cm großen VK, die keinen Lymphknotenbefall aufwiesen, rezidierte.

2 Rezidive stammten von VK mit einer Größe zwischen 2 und 4 cm. Ein Rezidiv stammte von einer Primärläsion, die größer als 4 cm war.

Bei den ausgedehntesten Tumoren traten die meisten Rezidive auf. 4 der 5 T4-Tumoren haben rezidiert. In keinem Fall kam es bei den VK mit LK-Beteiligung zur Rezidivierung. (s. **Tab. 3.5**)

Mit Hilfe der Cox'schen Regressionsanalyse wurde die Abhängigkeit der Rezidivierung von der Operationsmethode (mit und ohne LK-ausräumung), dem Alter und Geschlecht der Patienten sowie von der Tumorgröße untersucht.

Es konnte festgestellt werden, daß nur das TNM-Stadium einen signifikanten Einfluß auf das Auftreten eines Rezidivs hat. (Der Log Rank-Test ergab eine Irrtumswahrscheinlichkeit von 0,0063.)

Dieser Zusammenhang wurde mit Hilfe der Kaplan-Meier-Schätzung (s. **Abb. 3.8**,

Tab. 3.6) dargestellt.

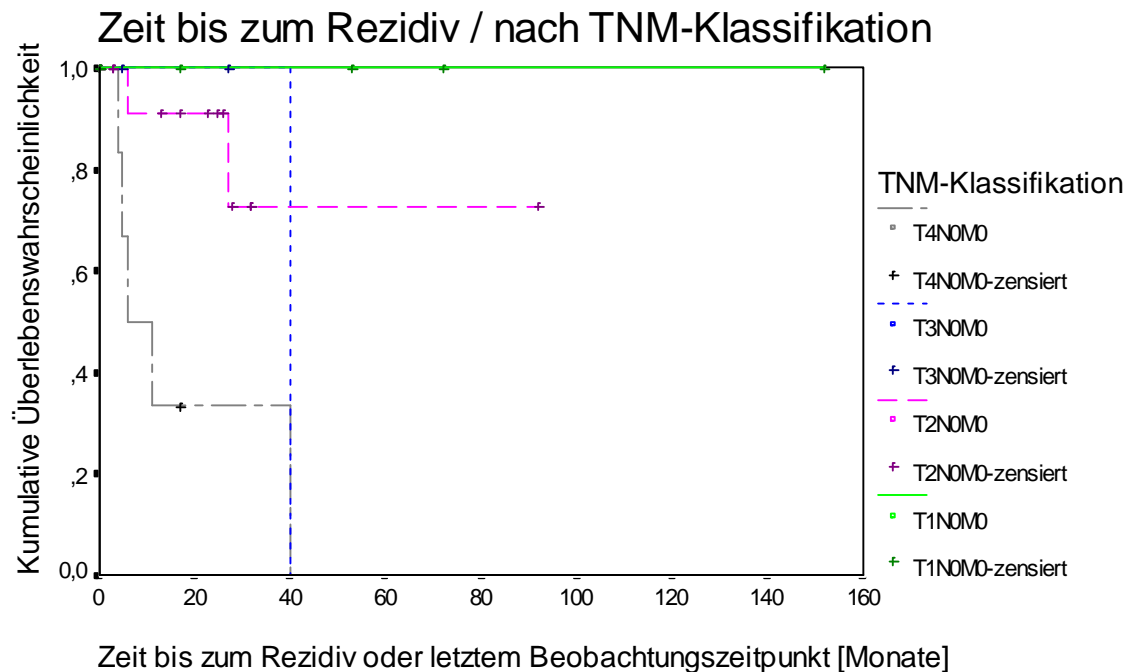


Abb. 3.8: Kaplan-Meier-Schätzung

Für die Kaplan-Meier-Schätzung konnten 31 Fälle herangezogen werden.

Die zensierten Werte stellen die Fälle dar, die kein Rezidiv bekamen. Bei diesen Patienten wurde der letzte Beobachtungszeitpunkt für die Berechnung verwendet.

Man kann an der Abszisse die Beobachtungsdauer bzw. die Zeit, nach der sich Rezidive entwickelten, für die unterschiedlichen Tumorgößen in Monaten ablesen.

Es ist deutlich der Trend zu verzeichnen, daß größere Tumoren schneller und häufiger rezidivieren. Die **Tab. 3.7** weist auch darauf hin.

Der Log Rank-Test ergab für die in der Kaplan-Meier-Schätzung dargestellte Aussage eine Signifikanz von 0,0053 und der Breslow-Test ergab eine Signifikanz von 0,0066. Der Zusammenhang von Tumorgöße und Rezidivierung ist statistisch signifikant. (Das Signifikanzniveau wurde auf 1% festgesetzt.)

Tab. 3.6: Kaplan-Meier-Schätzung des Auftretens von Rezidiven

TNM-Status	Anzahl der Patienten	Anzahl der Patienten mit Rezidiv	Anzahl der zensierten Fälle (Fälle ohne Rezidiv im Beobachtungszeitraum)	Kumulative Wahrscheinlichkeit, kein Rezidiv zu bekommen [%]
T1N0M0	6	0	6	100
T2N0M0	16	2	14	87,5
T3N0M0	3	1	2	66,67
T4N0M0	6	5	1	16,67
	31	8	23	74,19

Tab. 3.7: Rate der rezidivfreien Patienten nach 2 Jahren

Tumorgröße nach TNM	Rate der rezidivfreien Patienten nach 2 Jahren [%]
T1	100
T2	91
T3	100
T4	33

Zwischen der Rate der rezidivfreien Patienten nach 1 Jahr und nach 2 Jahren bestand kein Unterschied.

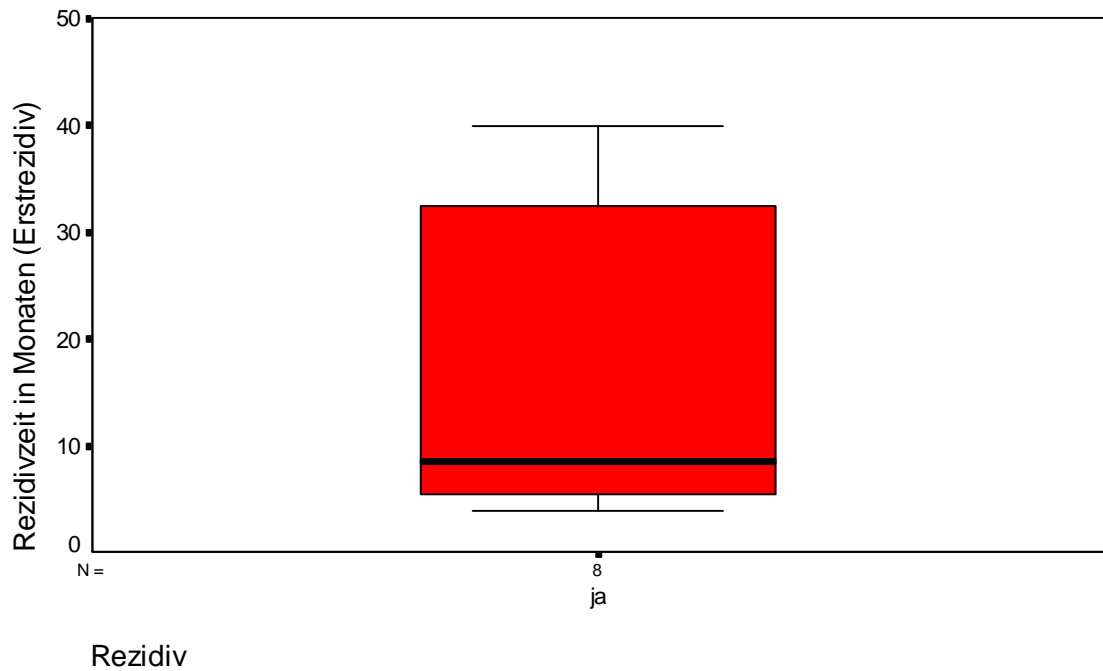


Abb. 3.9: Zeit bis zum Rezidiv

Die kürzeste Zeitspanne bis zum Auftreten eines Rezidivs nach der Erstoperation betrug 4 Monate, die längste 40 Monate. Der Medianwert lag bei 9 Monaten. (s. **Abb. 3.9**) Das heißt, bei der Hälfte der Patienten kam es innerhalb einer Zeitspanne von 4 bis 9 Monaten zu einem Rezidiv.

3.2.7 Entwicklung des VK aus anderem Karzinom oder Präkanzerose

Tab. 3.8: Entwicklung des VK aus einer Präkanzerose

Art der Läsion	Anzahl
Leukoplakie	5
Papillomatose	2
Leukoplakie + Papillomatose	4
vorher anderer Tumor an gleicher Stelle (histologischer Befund nicht vorhanden)	1

Bei 12 Patienten (32,4 %) entwickelte sich das VK aus einer anderen Veränderung der Haut oder Schleimhaut (s. **Tab. 3.8**).

Bei den 26 Patienten mit intraoralen VK wurde bei 9 Patienten (34,6 %) vorher eine Leukoplakie diagnostiziert. Diese trat in fünf Fällen in Kombination mit einem Papillom auf. Zweimal war letzteres auch allein vorhanden. In einem Fall gab der Patient an, daß vier Monate vor der Exzision des VK an der gleichen Stelle alio loco ein "Pickel" exzidiert wurde.

Parallel zum VK traten gleichzeitig bei 4 Patienten in anderen Regionen Veränderungen der Haut und Schleimhaut auf: Dabei handelte es sich zweimal um eine Leukoplakie, einmal um ein Basaliom, und ein Patient wies multiple Hautveränderungen auf (Basaliom, Keratoakanthom und mehrere Hyperkeratosen)

In einem Fall ging das VK (T3N0M0) in ein schlecht differenziertes verhornendes PEK, in einem weiteren Fall (T4N0M0) in ein mäßig differenziertes gering verhornendes PEK über. Beide Fälle waren durch hartnäckige Rezidivierung gekennzeichnet, was mehrere operative Eingriffe notwendig machte, in deren Verlauf es dann zur Entdifferenzierung kam.

3.2.8 Ätiologische Faktoren

3.2.8.1 Alkohol- und Nikotingenuß

Da der übermäßige Genuß von Alkohol und das Rauchen als mögliche Ursachen für VK in Betracht gezogen werden müssen, wurde auch dieser Gesichtspunkt ausgewertet.

Hinsichtlich des Alkoholkonsums war folgendes festzustellen: Die meisten Patienten gaben an, gelegentlich Alkohol zu trinken. Ein Patient war Alkoholiker, und fünf weitere gaben an, regelmäßig alkoholische Getränke zu sich zu nehmen. Bei fünf Patienten waren keine Angaben vorhanden. (s. **Abb. 3.10**)

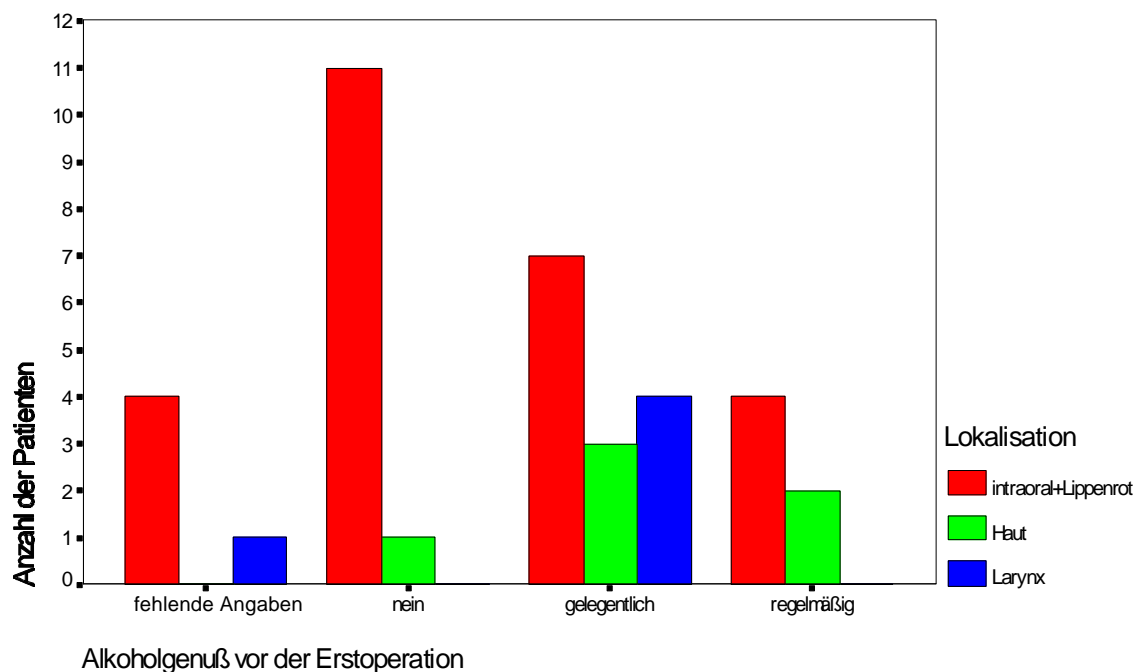


Abb. 3.10: Alkoholgenuß und Lokalisation der VK

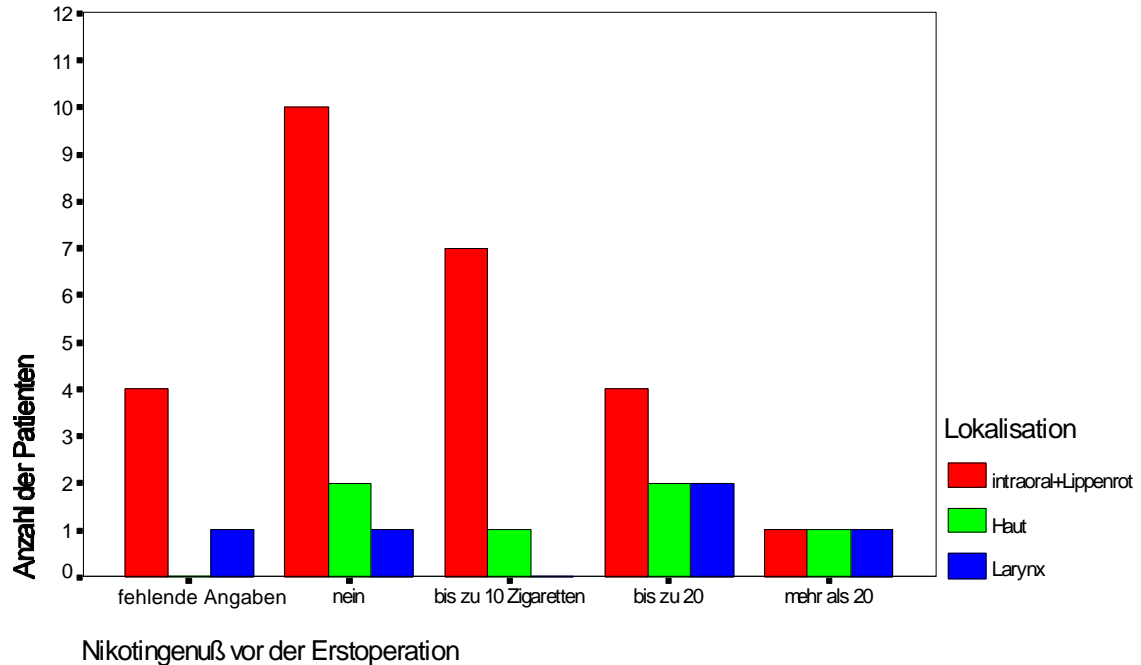


Abb. 3.11: Nikotinguß und Lokalisation der VK

13 der Patienten gaben an, Nichtraucher zu sein. 11 Patienten mit intraoralen VK konsumierten bis zu einer Schachtel Zigaretten täglich, 1 Patient mehr als eine Schachtel, 1 Patient rauchte pro Tag eine Zigarre, und ein Patient verbrauchte 50 g Pfeifentabak pro Tag. (s. **Abb. 3.11**)

Vier der Raucher hatten ein extraorales VK.

Unmittelbare Zusammenhänge zwischen Nikotin- bzw. Alkoholabusus dürften nur bei intraoralen VK bzw. VK des Larynx vorhanden sein. Statistisch signifikante Zusammenhänge ergaben sich nicht.

Die Grafiken veranschaulichen, daß neben Alkohol und Nikotin auch andere ätiologische

Faktoren eine Rolle spielen, da auch viele Nichtraucher und Patienten ohne regelmäßigen und übermäßigen Alkoholgenuß von dieser Erkrankung betroffen sind.

Bei der Beantwortung der Fragebögen gaben sechs Patienten an, jetzt Nichtraucher zu sein. Ein Patient hat den Nikotinkonsum vermindert.

Größere Unterschiede beim Alkoholverbrauch wurden im Vergleich zum Zeitpunkt vor der Operation nicht angegeben.

Es handelt sich hierbei um Aussagen, die die Patienten bei der allgemeinen Anamnese bzw. bei der Fragebogenauswertung machten, die also nur bedingt glaubwürdig sind.

3.2.8.2 Zahnbefund

Leider wurde der Zahnbefund bei den Patienten aus der HNO-Klinik nur sehr sporadisch (nur in 4 Fällen) erhoben, aber auch bei den anderen Patienten ist dieser in einigen Fällen nicht dokumentiert.

Der mechanische Reiz durch schlecht sitzende Prothesen und stark zerstörte Zähne wird ebenfalls als begünstigender Faktor für die Ausbildung eines VK gesehen. Auch in diesem Fall können natürlich nur die 26 Patienten mit intraoralen VK betrachtet werden.

In dieser Patientengruppe konnten bei 5 Patienten ein sanierungsbedürftiges Gebiß und bei 4 Patienten insuffiziente Prothesen festgestellt werden. Insgesamt 17 Patienten trugen herausnehmbaren Zahnersatz.

Bei drei Patienten entwickelte sich das VK lt. Anamnese aus einer Prothesendruckstelle.

3.2.8.3 HPV

Nur bei einem Patienten wurde ein diesbezüglicher Test durchgeführt (Tube-Polymerase-Kettenreaktion).

In diesem Fall konnte das Humane Papillomvirus nicht nachgewiesen werden.

4 Diskussion

Bei der Therapiewahl und somit der Prognose von VK spielen eine Reihe von Faktoren eine Rolle:

- Differentialdiagnosen,
- Lokalisation, Größe/Invasivität,
- LK-Metastasen,
- Alter und allgemeiner Gesundheitszustand des Patienten.

4.1 Differentialdiagnosen

Auf die entscheidende Bedeutung der richtigen Diagnose für eine adäquate Therapie und somit für die Prognose wurde bereits hingewiesen (s.2.5).

Neben den DD sind auch die einheitliche Bezeichnung der VK (s. 2.2) und einheitliche diagnostische Kriterien notwendig. Sie spielen eine wichtige Rolle bei der Therapieentscheidung und somit für die Prognose. Das wurde auch anhand der Schwierigkeiten bei der Auswertung und der vergleichenden Betrachtung der zahlreichen zu diesem Karzinom veröffentlichten Artikel unter einem einheitlichen Gesichtspunkt deutlich.

Um die Diagnose zu erleichtern, werden im Folgenden Standpunkte zu den wichtigsten DD dargelegt:

Differentialdiagnosen in der Mundhöhle

Die milde Natur der Läsion, der Mangel nennenswerter mitotischer Aktivität und das Fehlen einer Lücke in der Basalmembran machen lt. KAMATH et al. die Differenzierung zwischen einem verrukösen Karzinom und einer *verrukösen Hyperplasie* sehr schwierig [110].

Nach DUNLAP und BARKER ist die verruköse Hyperplasie eine verruköse Epithelproliferation, die klinisch ein VK nachahmt und histologisch die gleiche "übersprudelnde" Akanthose wie das VK zeigt. Der grundlegende Unterschied besteht darin, daß die verruköse Hyperplasie nur exophytisch, das VK aber exo- und endophytisch wächst. [58]

SLOOTWEG und MÜLLER halten in bis zu 30% der Fälle eine Unterscheidung für unmöglich [196]. Die Unterscheidung wird auch dadurch erschwert, daß verruköse Karzinome mit verrukösen Hyperplasien koexistieren bzw. sich aus diesen entwickeln können [198]. So war in 25,8...29% der Fälle die Hyperplasie mit verrukösen Karzinomen assoziiert [23, 196, 198]. Man könnte erwarten, daß verruköse Hyperplasien in einem früheren Durchschnittsalter als VK auftreten. Das ist aber nicht der Fall. Dennoch sind die Autoren der Meinung, daß sich VK aus verrukösen Hyperplasien entwickeln können [145, 196].

Der charakteristische histologische Unterschied besteht lt. SHEAR und PINDBORG sowie SLOOTWEG und MÜLLER darin, daß beim verrukösen Karzinom auch tiefe Extension in das darunterliegende Bindegewebe auftritt [196, 198]. Bei einer Hyperplasie liegen die hyperplastischen, verbreiterten Epithelzapfen meist über dem benachbarten normalen Epithel (exophytisches Wachstum), während die Epithelzapfen beim VK zusätzlich ein nach unten gerichtetes (endophytisches) Wachstumsmuster aufweisen [58, 198]. Außerdem wurde bemerkt, daß in VK oft ein normaler Epithelrand mit ins darunterliegende Bindegewebe gezogen wird [196]. Die Läsionen können am besten durch Biopsien vom Rand der Läsion unterschieden werden [198].

Ein Vergleich zeigte, daß VK am häufigsten die Wangenmukosa, gefolgt von der alveolären Gingiva, befallen. SHEAR und PINDBORG leiteten daraus ab, daß Patienten mit einer verrukösen Hyperplasie an der Wangenmukosa am gefährdetsten für die Entwicklung eines verrukösen Karzinoms sind [196]. Die verruköse Hyperplasie tritt am häufigsten auf dem Alveolarkamm und der Gingiva auf.

In der Histologie und der Lokalisation sind die einzigen Unterschiede zwischen diesen beiden Läsionen zu finden. Deshalb betrachten BATSAKIS et al. und SLOOTWEG und MÜLLER sowie MURRAH und BATSAKIS die verruköse Hyperplasie als eine frühe Form des VK [21, 145, 196]. BIEL vertritt den Standpunkt, daß sie generell als präkanzerös anzusehen ist [23].

DUNLAP und BARKER beschreiben, daß verruköse Hyperplasien in 66% der Fälle eine Dysplasie zeigen, und zu 29% koexistieren sie mit VK und zu 10% mit konventionellen Karzinomen, bzw. entwickeln sich in diese [58].

MURAH und BATSAKIS ziehen die verruköse Hyperplasie in der Mundhöhle als ein eventuelles Stadium der proliferativen verrukösen Leukoplakie in Betracht [145].

Bei *Reizfibromen* dominiert die fibromatöse Wucherung mit chronischer Entzündung [32].

Im Unterschied zum *PEK* wachsen *VK* langsam und exophytisch mit verruköser oder papillomatöser Oberfläche. Sie metastasieren selten [212]. Das *VK* weist keine weniger gut differenzierten Gebiete auf. Die Basalmembran ist erhalten. Infiltratives Wachstum liegt nicht vor [17]. Dagegen zeigt ein *PEK* einen ungeordneteren Aufbau und eindeutig invasives Wachstum. Im Zusammenhang mit der Entdifferenzierung können zwar Hornperlen, aber keine kommunizierenden Horngänge gefunden werden. Die Kernatypien sind ausgeprägter. [85] Häufig wurde der Begriff *VK* dazu verwendet, um das gewöhnliche exophytische *PEK* mit typischer Invasion zu beschreiben. Wenn ein verruköser Tumor in die umgebenden Strukturen immer weiter vordringt, können die tiefer liegenden Zellschichten atypischer werden [102]. *PEK* unterscheiden sich von *VK* durch infiltrierende Ränder und maligne Veränderungen der Tumorzellen [105].

Die Unterscheidung zwischen *VK* und *hochdifferenzierten verrukös wachsenden PEK* ist sehr schwierig. FISHER spricht von einer dazwischenliegenden "diagnostischen Grauzone" [71]. GLANZ und KLEINSASSER weisen jedoch darauf hin, daß selbst die höchst differenzierten *PEK* stets einige signifikante Zellatypien und ein infiltrierendes Wachstum aufweisen [87].

Papillome sind überwiegend exophytisch [32]. MICHAELS schlug zur Unterscheidung von Papillom und *VK* vor, die durchschnittliche Zellfläche der Epithelzellen im Gebiet zwischen Basal- und Keratinisationsschicht heranzuziehen. Übersteigt die durchschnittliche Zellfläche $300\mu\text{m}^2$, so deutet das auf ein *VK* hin [137].

Differentialdiagnosen an der Haut

Virale Warzen zeigen ebenfalls keratotisches und verruköses Wachstum; sie können solitär sein und eine Größe von mehreren Zentimetern aufweisen. Sie zeigen aber keine aggressive endophytische Wachstumsphase, können prominente Granula und Vakuolisierung im Stratum granulosum zeigen, sprechen auch auf andere Therapien als die totale Exzision an und persistieren gewöhnlich nicht für viele Jahre. [30]

Keratoakanthome sind keratotische Läsionen mit exo- und endophytischen Wachstum, die

an der Oberfläche etwas verrukös sind, sich in die Subkutis ausdehnen können, gelegentlich in der Riesenform vorkommen und Proliferationen von blaß-gefleckten Stachelzellen zeigen, die normalerweise gut differenziert sind. Im Kontrast zu VK wachsen Keratoakanthome gewöhnlich sehr schnell, tendieren dazu, innerhalb von 6 Monaten selbst zu heilen, können Stellen mit markierten Dysplasien aufweisen und zeigen charakteristische Epidermislippen an den lateralen Rändern, die unter die Oberfläche gehen und einzelne, zentrale verhornte Kraterformen. Auch wenn der seltene multiple Typ des Keratoakanthoms die Fußsohle involvieren kann, so befallen solitäre Keratoakanthome diese fast nie. [30, 32]

Keratoakanthome können schwer von Karzinomen unterschieden werden, weil die Basalschicht der Epidermis wegen entzündlicher Reaktionen häufig nicht identifizierbar ist [86]. Allerdings sehen sie nicht verrukös aus und heilen oft von selbst aus [181].

PEK der Fußsohle sind sehr selten. Die meisten Fälle traten bei Radiodermatitis, chronisch drainierenden osteomyelitischen Sinus oder Arsenkeratosen auf. PEK weisen normalerweise einen rapideren Verlauf auf und sind stärker anaplastisch als VK. [30] (s. DD in der Mundhöhle)

Die *pseudoepitheliomatöse Hyperplasie* zeigt wie das VK einen geordneten Aufbau. Allerdings fehlen hier Kernatypien in den basalen und suprabasalen Zellagen und die typischen verzweigten Horngänge [86]. Es finden sich schmalere, netzartig verzweigte Epithelzapfen [32].

Die *Papillomatosis cutis carcinoides* wird heute entweder als Maximalvariante der pseudoepitheliomatösen Hyperplasie oder als Epithelioma cuniculatum, also als VK angesehen [86]. (s. 2.2)

Das *verrukeförmige Xanthom* ist an Haut und Schleimhaut zu finden. Gemeinsamkeiten mit VK sind das exophytische Wachstum, die Lokalisation, die markante Akanthose mit minimalen oder keinen Atypien sowie das Vorhandensein von keratingefüllten Krypten.

Im Gegensatz zum VK, bei dem epidermales Wachstum in Form von großen bulbösen Prozessen stattfindet, sind im verrukeförmigen Xanthom relativ schmale Zapfen vorhanden. Es sind adäquate Biopsien notwendig, da die Xanthomzellen in oberflächlichen Biopsien eventuell nicht vorhanden sein können [10].

Differentialdiagnosen am Larynx

Zwischen dem VK und dem *hyperkeratotischen adulten* oder *senilen Papillom des Larynx* finden sich folgende Unterschiede: Das senile Papillom ist eine im Kehlkopf ausschließlich an den Stimmlippen vorkommende Erkrankung älterer Männer. Makroskopisch ist dieser Tumor durch eine warzige, hornbedeckte Oberfläche gekennzeichnet, von der oft wie ein struppiger Bart die weißen Hornstacheln herunterhängen. Die Veränderung ist stets scharf gegenüber dem Epithel abgegrenzt. Gutartige, histologisch atypienfreie senile Papillome sind in der Regel unschwer laryngoskopisch zu reseziieren und rezidivieren nicht. VK sind dagegen weniger exophytisch, unscharf abgegrenzt und bilden runzelige, zerklüftete Platten. Das senile Papillom wächst fast nur exophytisch. Das VK ist durch seine plisseartige Struktur, die tiefen Einziehungen und Akanthozapfen und viel weniger durch die dazwischen emporragenden Wärzchen und Stacheln gekennzeichnet. [87]

Die *chronisch hyperplastische Laryngitis* zeigt ebenfalls ausgeprägte Epithelhyperplasien mit Akanthose, allerdings weist die Epitheloberfläche bei dieser Erkrankung keine ausgesprochen warzige Struktur auf [87].

Unterschiede zwischen einer *Verruca vulgaris des Larynx* und VK sind sehr schwierig zu erkennen. VK weisen zwar eine dichte Keratinschicht auf, haben aber keine so prominente Granularzellschicht und so große Keratohyalingranula wie die *Verruca vulgaris* des Larynx. Die Retezapfen der VK dehnen sich bulbös aus und liegen eng zusammen; im Gegensatz dazu sind die Retezapfen der *Verruca vulgaris* des Larynx meist schmaler, und es befindet sich häufig eine beträchtliche Lamina propria zwischen ihnen. [67]

Differentialdiagnosen im Anogenitalbereich

Die Unterscheidungskriterien der verschiedenen verrukösen Läsionen im anogenitalen Bereich nach NIEDERAUER et al. [150] gibt die folgende Tabelle wieder.

Niederauer et al.: Tab. histopathologische DD der Riesencondylome und Buschke-Löwenstein-Tumoren

Condyloma acuminatum	Condyloma acuminatum giganteum	Buschke-Löwenstein-Tumor	VK	PEK
Papillomatöse Struktur	Riesenhafte papillomatöse Struktur	Riesenhafte papillomatöse Struktur	Deutliche, u. U. riesenhafte papillomatöse Struktur	Nur ausnahmsweise papillomatös
Rein exophytisch	Rein exophytisch	Exophytisch und endophytisch	Exophytisch und endophytisch	Exophytie möglich, zumeist gering, überwiegend endophytisch
		Zumeist Phimose als Barriere		
Keine Gewebsdestruktion	Keine Gewebsdestruktion	Gewebsdestruktion durch verdrängendes Wachstum	Gewebsdestruktion überwiegend durch verdrängendes Wachstum	Gewebsdestruktion durch infiltrierendes Wachstum
Zahlreiche vakuolisierte Keratinozyten	Zahlreiche vakuolisierte Keratinozyten	Wenige vakuolisierte Zellen im exophytischen Anteil		
		Organotypische Schichtung mit erhaltener Basalmembran	Organotypische Schichtung mit erhaltener Basalmembran	Verlust der organotypischen Schichtung und der Basalmembran
Selten Kerndysplasien, wobei stärkere Dysplasiegrade fehlen	Geringe Kernpleomorphie möglich, wobei stärkere Dysplasiegrade fehlen	Geringe Kernpleomorphie möglich, wobei stärkere Dysplasiegrade fehlen	Atypische Keratinozyten in tiefen Tumoranteilen in basal-suprabasalen Zellagen	Atypische Keratinozyten
		Keine Hornkrypten	Hornkrypten (speziell Epithelioma cuniculatum)	Individuelle Dyskeratosen, häufig Hornperlen
Keine Metastasen	Keine Metastasen	Keine Metastasen	Fast nie Metastasierung, u. U. jedoch nach sehr langem Verlauf, insbesondere nach Radiatio	Metastasierung geläufig

VK im Genitalgebiet können von *Condylomata acuminata* durch die Abwesenheit zentraler Bindegewebsunterstützung bei VK unterschieden werden [14, 51, 102]. Condylomata

acuminata sind überwiegend exophytisch [32, 126] und weisen nicht die für die VK typischen geschwollenen und voluminösen Epithelzapfen und keine Epithelperlen in den tiefen Epithelschichten auf. Außerdem haben sie die charakteristischen Merkmale eines PEK, wie infiltrierende Ränder, individuelle Zellanaplasien und Keratinperlen, die in das darunterlie-

gende Gewebe eindringen [105]. Condylomata acuminata weisen eine markantere Koilozytose als VK auf [52]. Die tieferen Anteile der Condylomata acuminata sind ausgeprägt papillär, während bei VK eine solide Grenze mit einer breiten Basis zu beobachten ist [51].

Schuppige Papillome haben im Unterschied zu VK im tieferliegenden Epithel Gebiete mit Epitheldysplasien oder sogar Karzinome in situ, und die umgebende Entzündung ist geringer [102].

Es ist nicht möglich, das benigne schuppige Papillom und das Condyloma acuminatum nur durch das histologische Bild zu unterscheiden. Deshalb ist das Wissen um das klinische Erscheinungsbild für den Pathologen sehr wichtig. [127]

Die Schwierigkeiten der Diagnose wurden auch bei der Auswertung des Patientenguts deutlich (Einordnung als VK beim Vorhandensein von Mitosen).

Deshalb erscheint eine erneute Absprache der Diagnosekriterien mit dem Pathologen empfehlenswert, insbesondere unter dem Gesichtspunkt, ob die Läsionen beim Vorhandensein von Zellatypien als VK eingeordnet werden dürfen (s. 4.3).

Dies wirft die Frage auf, ob die Einordnung als Karzinom berechtigt ist, wenn Kriterien der Malignität nicht erfüllt sind. BURKHARDT schlägt bei der Stellung der histologischen Diagnose vor, "Fälle ohne sicheres dissoziiert-invasives Wachstum nicht als Karzinom, sondern deskriptiv (z.B. "verruköse Hyperplasie/Proliferation), Fälle mit nachweisbarem invasivem Wachstum als papilläres Plattenepithelkarzinom (Grad I) zu bezeichnen. Eine nähere Charakterisierung kann in der Epikrise erfolgen." [32]

Auch die unterschiedlichen Angaben zur Häufigkeit von VK in der Literatur weisen auf die Notwendigkeit einheitlicher Diagnosekriterien hin.

4.2 Lokalisation, Größe/Invasivität

Die Lokalisation und die Größe von VK haben einen entscheidenden Einfluß auf die Prognose.

Obwohl die durchschnittliche 5-Jahres-Überlebensrate für Patienten mit oralen VK hoch ist (60...75 %) [158], besteht die Tendenz, daß sich sowohl am gleichen Ort als auch in anderen Regionen der Mundhöhle andere Karzinome vom verrukösen Typ oder malignere Formen entwickeln [89, 158, 120].

Man muß zwischen VK der Cervix und der Vulva streng unterscheiden, weil die unkorrigierte 2-Jahres-Überlebensrate für VK der Cervix ca. 40% und die für Läsionen der Vulva 75% beträgt [51].

Die Prognose von VK des Ösophagus ist deutlich schlechter als in anderen Regionen. Möglicherweise erklärt sich diese aus der engen Lage zu den Lungen und mediastinalen Strukturen, der größeren technischen Schwierigkeit bei der Resektion und der verzögerten Diagnose. Allerdings sollte die Prognose günstiger als beim gewöhnlichen Typ des Ösophaguskarzinoms sein, wenn VK früh diagnostiziert und adäquat behandelt werden. [139]

Die Lokalisation des VK hat auch einen wichtigen Einfluß auf die Therapieüberlegungen; z.B. sollten unter dem Gesichtspunkt des Funktionserhalts des Larynx an erster Stelle weniger invasive Techniken stehen. Diese werden auch der meist nur oberflächlichen Ausbreitung [1] gerecht.

Kleine, oberflächlich wachsende VK haben eine bessere Prognose als große, infiltrierende Tumoren.

Die Rezidivgefahr nimmt mit steigender Tumorgröße im ausgewerteten Patientengut signifikant zu. So wurde bei VK, die kleiner als 2 cm groß waren, kein Rezidiv festgestellt.

Die Hälfte der Erstrezidive trat innerhalb der ersten 9 Monate nach der Operation auf. Innerhalb des zweiten Jahres post operationem bildeten sich keine Rezidive.

Zu untersuchen bleibt, ob sich diese Ergebnisse auch bei der Untersuchung einer größeren Anzahl von Patienten ergeben.

Wenn das der Fall wäre, könnte man schlußfolgern, daß die Früherkennung von VK einen

entscheidenden Einfluß auf die Prognose hat. Da größere Tumoren häufiger rezidivieren, sollte die Entfernung dieser Tumoren lokal radikaler als von kleineren Tumoren erfolgen. Des weiteren müßte die Tumornachkontrolle im ersten Jahr post operationem in besonders kurzen Zeitabständen und in um so kürzeren Abständen, je größer der Primärtumor war, stattfinden, um sich eventuell bildende Rezidive früh zu erkennen und unverzüglich die Therapie einzuleiten.

4.3 Metastasen

VK metastasieren sehr selten. Deshalb ist ihre Prognose grundsätzlich günstiger als die anderer Karzinome.

Da nur 19 nachgewiesene Fälle von Metastasierung bei VK in der Literatur ermittelt werden konnten, stimmt es nachdenklich, daß im Patientengut der Charité bei zwei Patienten Metastasen von VK gefunden wurden.

In beiden Fällen sind im histologischen Präparat deutlich Mitosen sichtbar. Das Vorhandensein von Mitosen signalisiert lt. CROWTHER et al. unabhängig vom Vorhandensein anderer typischer Merkmale von VK ein anderes PEK [47]. Lt. WHO-Definition weisen VK einige Mitosen auf [219].

In den histologischen Befunden des Instituts für Pathologie der Charité wurden derartige Karzinome dennoch als VK eingeordnet, wenn die anderen typischen Merkmale eines VK vorgefunden wurden.

In der Literatur wurden ebenfalls häufig Karzinome, in denen Mitosen sichtbar waren, als VK betrachtet (s. 2.7). Unter diesen wurden auch öfter Metastasen festgestellt. Die Häufigkeit von Metastasen beeinflusst die Entscheidung zur routinemäßigen LK-Ausräumung wesentlich.

Auch dieses Problem unterstreicht die Notwendigkeit einheitlicher Diagnosekriterien und einer engen Absprache zwischen Klinikern und Pathologen (s. 2.5).

In den meisten Studien wurden keine Angaben zum Vorliegen von Lymphadenitiden gemacht. Studien wie von VIDYASAGAR [218] und NAIR [147], in denen bei 67% bzw. bei 47% der Patienten LK palpierbar waren, ohne daß LK-Metastasen vorhanden waren, zeigen aber, daß auch Lymphknotenentzündungen die Entscheidung zur LK-Ausräumung nicht wesentlich

beeinflussen dürfen.

Andere Studien weisen auch darauf hin, daß in vielen Fällen klinisch keine vergrößerten LK vorliegen, z.B. fanden MCCOY und WALDRON diese bei keinem von 49 Patienten vor. Allerdings traten in solchen Fällen keine LK-Metastasen auf. [132]

4.4 Therapie

4.4.1 Chirurgie

Chirurgie als Therapiemittel der Wahl für VK wird von den meisten Autoren für alle Regionen, die von diesem Tumor betroffen sein können, favorisiert [3, 21, 45, 51, 68, 69, 80, 86, 87, 89, 94, 107, 108, 112, 118, 120, 126, 129, 132, 133, 135, 146, 170, 184, 188, 194, 200, 209, 212, 216].

Die Prognose ist gut bei einer adäquaten chirurgischen Therapie. Die meisten Rezidivfälle sind die Folge inadäquater Ränder [89, 132]. Diese sind dadurch bedingt, daß der Tumor von einem durch die Entzündung hervorgerufenen, krank erscheinenden Gebiet umgeben ist, wodurch sich die Schwierigkeit ergibt, bei der Operation den zu umschneidenden Rand richtig einzuschätzen [46].

Die Entscheidung für die Chirurgie anstatt für die Bestrahlung sollte nicht vordergründig von der Gefahr einer anaplastischen Transformation des Tumors, sondern von der größeren Effektivität der Chirurgie bestimmt sein [21]. Nur bei chirurgischer Tumorentfernung konnte in einigen Studien eine 100%ige Heilungsrate erreicht werden (s. **Tab. 2.9**).

Von Vorteil ist, daß die histologische Untersuchung des Tumors möglich wird [188].

Als Therapie wird überwiegend eine lokale Tumorentfernung, wenn möglich mit Randschnittkontrolle, für ausreichend gehalten [32, 47, 69, 85, 86, 89, 105, 132, 194]. Dabei ist die vollständige Entfernung des Tumors beim ersten Eingriff anzustreben. [30, 85]

Eine Amputation ist nur bei Skelettbefall indiziert [86].

“Mehrfachoperationen begünstigen die Verwilderung” [85].

Durch zu knappe und mehrfache Operationen scheinen ein beschleunigtes Wachstum und Lymphknotenmetastasen hervorgerufen werden zu können [112].

Die *Lasertherapie* ist neben der chirurgischen Entfernung des Tumors mit dem Skalpell

prognostisch als sehr günstig einzuschätzen. Die unter **2.10.1** beschriebenen Eigenschaften machen deutlich, daß diese Therapieform in Zukunft die klassische Chirurgie mit dem Skalpell immer mehr verdrängen wird. ABDULLAH und VAN HASSELT favorisieren die chirurgische Entfernung des oberflächlich wachsenden VK des Larynx mit dem CO₂-Laser, die auch einen sehr guten funktionellen Erhalt gewährleistet [1]. Auch HAGEN et al. empfehlen für T1-Tumoren des Larynx die Exzision mit dem CO₂-Laser als Therapie der 1. Wahl [94].

Ein VK, das mit dem CO₂-Laser behandelt wurde, kehrte als PEK wieder [76]. Allerdings wurden die histologischen Merkmale des VK nicht beschrieben, so daß eine a. T. nicht nachweisbar ist.

Ein aussagekräftiger histologischer Befund ist für die Diagnosefindung und die Kontrolle der vollständigen Tumorentfernung notwendig. Dieser ist bei der *Kryo- und der Elektrochirurgie* in vielen Fällen nicht gegeben. Aus diesem Grund sollten diese Verfahren nur eine sehr untergeordnete Rolle spielen.

Bei GOETHALS et al. war die elektrische Kauterisation einschließlich der Elektrokoagulation des Tumorbetts für die meisten Patienten eine geeignete Therapie. Das Problem dabei ist, daß das angrenzende Gebiet häufig anormale Haut und Schleimhaut enthält und bei dieser Methode nur schwer ein adäquater Rand zu erreichen ist. [89]

CARSON berichtet über die erfolgreiche Behandlung eines mehrfach rezidierten VK des Penis (nach Podophyllinapplikation, Zirkumzision, Lokalexzision, Kryochirurgie bei 40°C) durch Kryochirurgie bei 100°C (Stellen an der Glans penis) und durch 5% Fluorouracil-Salbe (im Bereich des Koronalsulkus) [39].

HUGHES stellte zwei Fälle von VK des Penis vor, die erfolgreich (Wahrung von Struktur und Funktion) mit flüssigem Stickstoff behandelt wurden [99].

Bei Rezidiven von VK der Haut kann die *Chemochirurgie nach Mohs* sehr gute Ergebnisse vorweisen. Diese aufwendige Methode bietet sich deshalb vor allem für die Rezidivbehandlung nach mißglückter Erstoperation an. MOHS und SAHL befürworten die Chemochirurgie als die Behandlungsmethode der Wahl für VK, weil deren Entfernung wegen der mikroskopischen Kontrolle mit großer Wahrscheinlichkeit vollständig und außerdem maximale Gewebsschonung gesichert ist [143]; SWANSON und TAYLOR [205] sowie PADILLA et al. [155] schließen sich dem an. Ein weiterer Vorteil ist, daß der Chemochirurg gleichzeitig der Pathologe ist [205].

Für die Genital- und Mundschleimhaut wird teilweise die *Kryochirurgie* als Alternative zur Chemochirurgie angesehen. An den Extremitäten ist das jedoch wegen der Tumor-dicke und wegen der fehlenden histologischen Aufarbeitungsmöglichkeit problematisch. [85]

In Abhängigkeit von der Tumorgöße und -ausdehnung nimmt auch das Ausmaß des chirurgischen Eingriffs zu, und auch die Entscheidung über die Notwendigkeit der Mitbehandlung des Lymphabstromgebietes wird dadurch beeinflusst.

Die Therapievorschlage fur *VK des Larynx* gehen in Abhangigkeit von der Tumorgöße von endolaryngealem Stripping uber Teilresektionen bis zur Laryngektomie [87, 94, 146].

Fur *VK des Penis* wird als Therapie die partielle oder totale Amputation des Penis angegeben [124]. Fur *VK der Vulva* favorisieren GADUCCI et al. die lokale Chirurgie. Radikale Vulvektomie mit inguinaler Lymphadenektomie sollte fur sehr groe Lasionen und vergroerte LK vorbehalten bleiben. [81]

Mitbehandlung des Lymphabstromgebietes

Zur Bewertung der regionalen LK sollte Lymphographie durchgefuhrt werden [217].

LK-Ausraumung sollte sich bei VK nur auf die unmittelbar benachbarten LK beschranken [120].

Pro

Radikalchirurgie wird fur ausgedehnte Rezidive empfohlen [47, 51].

Eine Lymphadenektomie ist speziell in Fallen von groen Tumoren und Rezidiven indiziert [217].

Bei den 11 Unterkieferresektionen mit LK-Ausraumung war kein Rezidiv zu beobachten. Deshalb erscheint ACKERMAN dies als die Methode der Wahl, wenn eine stark ausgebreitete, invasive Lasion vorliegt. [3]

Nach GOETHALS et al. sollte eine Resektion der Mandibula in Verbindung mit einer hohen Neck dissection durchgefuhrt werden, wenn das VK auf den Unterkiefer ubergriffen hat. Eine vollstandige Neck dissection erscheint ihnen bei VK als nicht notwendig. [89]

FERLITO und RECHER sowie GOETHALS et al. stellten fest, da die hochste 5-Jahres-Uberlebensrate bei Patienten erzielt wurde, bei denen aus unterschiedlichen Grunden eine Neck dissection durchgefuhrt worden war, obwohl keine LK-Metastasen vorhanden waren [69, 89].

Contra

Eine Lymphknotenausräumung wird nicht für nötig gehalten, sofern keine Hinweise auf Metastasierung bestehen [4, 69, 105, 107]. Das ist auch günstiger für die meist älteren Patienten, für die die radikale Chirurgie eine hohe Belastung darstellt [105].

Weil LK-Metastasen so selten sind, ist nach Meinung von THOMAS et al. und VAN NOSTRAND et al. eine prophylaktische LK-Ausräumung unnötig [209, 216].

Bei extragenitalen Läsionen wird LK-Ausräumung vermieden, weil LK-Metastasen relativ selten sind. Weil aber einige LK-Metastasen bei intragenitalen Läsionen vorgekommen sind, sollte diese nach Ansicht von ISAACS bei großen Läsionen und Rezidiven im weiblichen Genitaltrakt durchgeführt werden. [102]

Nach HAGEN et al. ist Neck dissection bei VK des Larynx nicht indiziert. [94]

In einer Untersuchung über VK des Larynx kam es nur in 2 Fällen von 50, die mit radikaler Chirurgie behandelt wurden, zu einem Rezidiv. Bei 10 Fällen, die nur lokal exzidiert wurden, kam es ebenfalls in 2 Fällen zum Rezidiv. Es konnten keine LK-Metastasen festgestellt werden. FERLITIO und RECHER schlußfolgerten, daß die operative Behandlung nicht automatisch Neck dissection einschließen solle, auch wenn vergrößerte Lymphknoten palpiert werden können [69].

Die 5-Jahres-Überlebensraten bei Patienten mit VK des Penis waren gleich, unabhängig davon, ob nur eine chirurgische Exzision durchgeführt wurde oder das Lymphabstromgebiet mitbehandelt wurde. Da auch keine LK-Metastasen gefunden werden konnten, wird eine prophylaktische Mitbehandlung des regionalen Lymphabstromgebietes für nicht erforderlich gehalten. [194]

In der Literaturobwertung stammten die Metastasen von VK von großen Primärtumoren (T4-Tumoren), bzw. die Autoren machten keine Angaben zur Tumorgröße. Auch wenn daraus keine statistischen Zusammenhänge abzuleiten sind, ist dies ein Hinweis dafür, daß eine Lymphknotenausräumung eher bei ausgedehnten verrukösen Karzinomen als bei kleinen in Erwägung gezogen werden sollte.

Bei der Auswertung des Patientenguts der Klinik für MKG und der HNO-Klinik der Charité ergab sich kein statistisch signifikanter Zusammenhang zwischen der Operationsmethode mit und ohne LK-Ausräumung und dem Auftreten von Rezidiven.

4.4.2 Strahlentherapie

Bestrahlung als Therapie für VK ist stark umstritten.

Bestrahlung ist erfolgreich bei kleinen, oberflächlichen Läsionen; jedoch ist bei Läsionen größeren Ausmaßes die Rezidivrate hoch [3, 33, 107, 216].

Pro

Die einzige Indikation für die Bestrahlungstherapie von VK stellen lt. DEMIAN et al. inoperable Tumoren dar [53].

Für die Bestrahlung sprechen sich besonders Autoren unter einem Gesichtspunkt aus: Der funktionelle Erhalt des Larynx durch die Bestrahlung ist unübertroffen [1].

Die Bestrahlungstherapie sollte nach LUNDGREEN et al. bei so ausgedehnten VK des Larynx angewendet werden, die nur durch eine totale Laryngektomie chirurgisch behandelt werden könnten. [128]

O`SULLIVAN et al. vertreten die Ansicht, daß der Erhalt des Larynx im Interesse des Erhalts der Stimme an erster Stelle bei den Therapieüberlegungen stehen sollte. Deshalb favorisieren sie die Bestrahlungstherapie für die Initialläsion und bei Rezidivierung als Zweittherapie den chirurgischen Eingriff. Bei kleineren Läsionen (T1, T2) beziehen sie neben der Radiotherapie auch Laserchirurgie und andere endoskopische oder offene konservierende Verfahren in ihr Therapiekonzept ein. Nachteile sind die akute Morbidität und die schlechtere lokale Kontrolle. [153]

Im Gegensatz zu anderen haben BURNS et al. gleich gute Ergebnisse bei chirurgischer und Strahlentherapie bei der Behandlung von VK des Larynx beschrieben. Das Risiko einer anaplastischen Transformation ist schwierig einzuschätzen. Sie sehen die Indikation für chirurgische Therapie für kleine Läsionen, bei denen keine totale Laryngektomie durchgeführt werden muß. Radiotherapie wird bei großen Läsionen durchgeführt, die sonst eine totale Laryngektomie erforderlich machen würden. [33]

Contra

Die Strahlentherapie wird wegen einer möglichen Malignitätssteigerung [53, 69, 70, 200, 216], dem Fehlen der lokalen Kontrolle [3], der hohen Rezidivrate [200] und der Strahlenresistenz [120, 128] von vielen Autoren abgelehnt.

Auf die mögliche *anaplastische Transformation*, also die Umwandlung in ein schlechter differenziertes Karzinom, nach Bestrahlung wird immer wieder verwiesen [53, 216]. Es werden Transformationsraten von 30% bei einem durchschnittlichen Transformationsintervall von 6 Monaten angegeben [53]. Allerdings ergab die Literaturobwertung, daß die anaplastische Transformation von VK nach Bestrahlung zwar oft erwähnt wird, aber nur 12 gesicherte Fälle ermittelt werden konnten. Viel häufiger, so zeigte es sich, sind die Mißerfolge auf das Nichtansprechen von VK auf Bestrahlung zurückzuführen bzw. präsentieren sich in Form von Rezidiven (s. **Tab. 2.11**).

PEREZ et al. berichten, daß sich in 3 von 8 Fällen, die bestrahlt wurden, nach der Bestrahlung der Charakter der Läsion in ein wenig differenziertes PEK mit LK-Metastasen in einem Fall und in einem anderen Fall diffus karzinomatös gewandelt hat. In diesen Fällen kann das Phänomen der anaplastischen Transformation wegen der kurzen Latenzzeit nicht mit dem gewöhnlichen karzinogenen Effekt ionisierender Strahlung in Verbindung gebracht werden, aber es wird trotzdem die Bestrahlung als Ursache vermutet. [158]

Da der Erfolg der Bestrahlung bei kleinen, oberflächlichen Läsionen besser als bei großen ist, kann das Argument der schonenderen Behandlung hier nicht als das die Therapie bestimmende eingesetzt werden, weil diese kleinen Läsionen auch schonend chirurgisch entfernt werden können und im Falle des Nichtansprechens bzw. der Rezidivierung nach Bestrahlung von größeren Läsionen dann doch chirurgisch in einem dann schon durch die Bestrahlung vorgeschädigtem Gebiet vorgegangen werden muß. Auch die Rezidive selbst waren nach MEDINA et al. weniger als die Primärtumoren differenziert [135].

Die Bestrahlungstherapie ist in den meisten Fällen nicht erfolgreich. Mißerfolge stellen sich entweder in einer teilweisen oder absoluten Resistenz oder in einer Umwandlung des Tumors in ein hoch malignes, rapide metastasierendes, wenig differenziertes Plattenepithelkarzinom dar [120].

Der Ackerman-Tumor ist weniger radiosensibel als andere PEK, und deshalb sollten nicht die gleichen Kriterien für die Wahl der Therapie wie bei diesen verwendet werden. [128]

Außerdem kann Bestrahlung von VK zu deren rapider Verbreitung führen [217].

Nach FERLITO und RECHER war Bestrahlung in vielen Fällen bei VK des Larynx uneffektiv. Sie stellten in einer retrospektiven Studie fest, daß die hohe Rezidivrate nach Bestrahlungstherapie einen chirurgischen Eingriff in 77% der Fälle erforderlich macht. [69]

FERLITO und RECHER stellten außerdem aus Literaturrecherchen alle bekannten Fälle des

verrukösen Karzinoms des Larynx (90) zusammen, die jemals mit Radiotherapie behandelt wurden. Es zeigte sich, daß in 71,11% das Neoplasma persistierte oder wiederkehrte. Das zeigt, daß Bestrahlung hier nicht das Mittel der Wahl ist. [69]

BURNS et al. stellten in einer Studie über VK der Mundhöhle fest, daß diese eine schlechtere Prognose als VK des Larynx aufwiesen. Die Behandlung durch Bestrahlung allein brachte enttäuschende Ergebnisse (5 von 11 Patienten starben). Aber durch die Kombination von Bestrahlungstherapie und Operation werden die besten Heilungschancen für VK der Mundhöhle gegeben. [34]

Nach Bestrahlung entwickelten sich lt. EDSTRÖM et al. in einem Drittel der VK Metastasen, die allerdings von einem weniger differenzierten Karzinom stammten. In der Vergleichsgruppe der nichtverrukösen Karzinome traten nur in 3% der Fälle Metastasen nach Bestrahlung auf. [60]

Verhalten von VK bei Bestrahlung

Trotz der langen Krankengeschichte und dem langsamen Wachstum wurde in begrenzten Studien zu Proliferationsindizes überraschenderweise festgestellt, daß anders als bei anderen PEK das Potential der Verdopplungszeiten von VK unter den kürzesten von menschlichen Tumoren zu finden ist [36, 56]. Das erscheint widersprüchlich, obwohl durch die rapide Repopulation von Tumorzellen das ungewöhnliche Verhalten bei Bestrahlungstherapie erklärbar wäre. [36]

Eine alternative Erklärung, weshalb der Tumor auf Bestrahlung nicht gut anspricht, könnte in der Assoziation mit dem HPV zu finden sein. In VK des Larynx konnte aber kein diesbezüglicher Zusammenhang festgestellt werden. [73]

FERLITO et al. schreiben, daß der Mißerfolg der Radiotherapie möglicherweise besonders im Zusammenhang mit der Reduktion der T-Lymphozyten und damit mit der verschlechterten zellulären Abwehr zu sehen ist [68].

PROFITT et al. schlagen wegen konkurrierenden Wachstums und Metastasierung des anaplastischen und des gut differenzierten Neoplasmas vor, daß das anaplastische als neue Läsion in ersterem, ausgelöst durch einen durch Bestrahlung induzierten genetischen Schaden, heranwuchs, anstatt eine wahre Transformation zu repräsentieren [163]. (Definition anaplastische Transformation: Transformation in ein schlecht differenziertes Karzinom folgend auf die Therapie eines VK [208].)

Die z.T. kurze Zeit zwischen der Bestrahlung und der anaplastischen Transformation des

Tumors kann vielleicht dadurch erklärt werden, daß die Zellen des VK schon genetisch anormal sind [2, 183]. Trotzdem sie histologisch einen normalen Eindruck erwecken, weisen die Kerne von VK anormale Mengen von Nukleinsäure auf [2].

Ionisierende Strahlung ist allgemein karzinogen, mit der Kapazität, abhängig vom bestrahlten Gewebe unterschiedliche Typen der Malignität zu entwickeln. Als Folge von Bestrahlung wurden Leukämie, Karzinome und Sarkome der Haut, des Pharynx, von Knochen und des Uterus berichtet. Es wird postuliert, daß Karzinogenität die Folge kleiner Dosen bei der Bestrahlung ist, die nur einen sublethalen Schaden der Zelle verursachen, ohne die reproduktive Kapazität zu zerstören. [158]

Klonale Stimulation von z.T. weniger differenzierten Zellen im VK oder der mögliche Ursprung des anaplastischen Karzinoms im angrenzenden Gewebe werden auch als mögliche Ursachen mit in die Überlegungen einbezogen [21].

Warum diese Transformation aber gerade in dieser bestimmten Läsion und einigen anderen stattfindet, ist nicht bekannt [21, 183]. Transformationen in anderen Neoplasmen nach Bestrahlung im Kopf-Hals-Bereich fanden bei Thyrotoxicosis, Vergrößerung des Thymus, der Tonsillen und Adenoiden, Tinea Capitis und Akne statt. Allerdings lag hier die Latenzperiode zwischen 20 und 31 Jahren. Dies ist ein großer Kontrast zu der kurzen Latenzperiode bei VK. [2]

Eine andere Möglichkeit ist, daß in einer Probeexzision Gebiete von weniger gut differenzierten Karzinomen nicht vorhanden sind [21, 53, 186, 208].

Viele der gynäkologischen Tumoren, die histologisch die Kriterien für VK zu erfüllen scheinen besitzen kleine Herde von infiltrativen Karzinomen zwischen den Retezapfen (Hybridtumoren). Da sie eine weit größere Wahrscheinlichkeit zu metastasieren besitzen, sollten sie von den wahren VK unterschieden werden. [46]

Das Phänomen der "Dedifferentiation" kann auch nach chirurgischen Eingriffen ohne Bestrahlung beobachtet werden. MEDINA et al. wiesen darauf hin, daß Rezidive weniger als die Primärläsion differenziert waren, unabhängig davon, ob die Initialtherapie Chirurgie oder Bestrahlung war. [135]

MCDONALD et al. stellten je 6 dedifferenzierte Fälle vor oder ohne Bestrahlung bzw. nach Bestrahlung fest [133].

VK weisen eine relativ niedrige Mitoserate auf, und verglichen mit anderen Plattenepithelkarzinomen dauert es länger, bis der Zelltod eintritt. Deshalb sollte die Diagnose Residualtumor

nach Bestrahlung für VK nicht vor drei Monaten nach Beendigung der Bestrahlung gestellt werden. [20]

Rezidive treten auch häufig außerhalb des bestrahlten Gebietes auf. Der Grund dafür ist unbekannt. Es wird jedoch angenommen, daß eine Prädisposition des Epithels, bösartig zu werden, vorhanden sein muß. [3]

In jedem Fall ist eine sorgfältige Nachsorge der Patienten notwendig, denn es muß mit Rezidiven und multiplen Zweitkarzinomen gerechnet werden [32, 133].

Die *photodynamische Therapie* könnte lt. BIEL, der so erfolgreich ein T1-VK der Glottis behandelt hat, in der Zukunft eine alternative Therapieform für präkanzeröse und kleine kanzeröse Läsionen darstellen. Bis heute wurde erst eine kleine Anzahl von Patienten mit gleichen pathologischen Bedingungen auf diese Weise behandelt. Deswegen können noch keine verbindlichen Aussagen über Dosierung, Effektivität etc. gemacht werden. [23]

Auch GADUCCI et al. berichten über die erfolgreiche Behandlung eines T2-VK der Vulva bei einer 83-jährigen Frau mittels photodynamischer Therapie. Verwendet wurde Haematoporphyrin-IX-Hydrochlorid (5 mg/kg Körpergewicht). Die Patientin empfand keine Schmerzen oder andere Unannehmlichkeiten während der Bestrahlung. [81]

Die photodynamische Therapie könnte also speziell bei älteren Patienten mit kleinen Läsionen angewendet werden.

4.4.3 Chemotherapie

Bleomycin

SAKUREI et al. beschreiben die erfolgreiche Anwendung von Bleomycin (intravenöse Gabe) bei einem VK (10cm x 5cm) des Ösophagus. Wegen der operativen Schwierigkeiten und der damit verbundenen schlechten Prognose bei VK des Ösophagus könnte Bleomycin eine gute Alternative sein. [180]

BUECKER und HEATON wendeten postoperativ nach Exzision eines Riesenkondyloms der Glans penis wegen inadäquater Ränder erfolgreich die intraläsionale Bleomycinsulfatgabe zur Rezidivvorsorge an [31].

HAGEDORN et al. heilten ein VK der Mundhöhle mit Bleomycin (intraarterielle Gabe). Als Nebenwirkungen traten temporär Hautreaktionen und Haarverlust auf. [93]

TSUJI et al. berichten über die erfolgreiche Behandlung eines VK der Unterlippe (Größe 2,5cm x 1,3cm) mit lokaler Bleomycingabe durch Iontophorese. (Iontophorese ist ein Prozeß, der elektrischen Strom verwendet, um die Wanderung chemischer Agentien durch Haut und Schleimhaut hervorzurufen. Die Ionen im Bleomycin, die verantwortlich für seine Antitumoreigenschaften sind, tragen eine positive elektrische Ladung.) Weder Lungenfibrose noch Beeinträchtigungen der hämatopoetischen, hepatischen oder renalen Funktion traten nach dieser Therapie auf. Die klinische Untersuchung nach sechs Monaten ergab keinen Anhalt für ein Rezidiv. [175]

Methotrexat

BILLER und BERGMANN empfehlen den Einsatz von Methotrexaten für nicht operierbare VK des Larynx [24].

Ein VK am Gesäß wuchs allerdings nach der Gabe von Methotrexat schneller als vorher. Deshalb wurde das Medikament abgesetzt und statt dessen *Etretinate* verabreicht. Es sprach nur langsam an, führte aber nicht zu Tumornekrosen. Die Patientin starb, bevor der Tumor völlig zurückgegangen war. [48]

5-Fluorouracil

Die Anwendung von 5-Fluorouracil bei einem VK des weiblichen Genitaltrakts war nicht erfolgreich [127].

CARSON berichtet über die erfolgreiche Behandlung eines mehrfach rezidierten VK des

Penis mit topischer Fluorouraciltherapie [39].

Podophyllin

Podophyllin ist nicht effektiv bei der Behandlung von VK [99, 120, 127, 129] und führt zu unklaren histologischen Befunden, da nach Behandlung mit Podophyllin die Zellen für einige Tage in der Metaphase verbleiben.

Polychemotherapie

Ein Patient mit einem Buschke-Löwenstein-Tumor des Penis wurde nach einer Reihe anderer Therapieversuche (chirurgische Exzision, topische Gabe von 5-Fluorouracil) einer Chemotherapie (Bleomycin, Cisplatin, Methotrexat, Leucovorin) unterzogen, die eine Verkleinerung des Tumors zur Folge hatte. Nebenwirkungen waren Neutropenie und Lungeninfiltrate. [101]

Systemische Chemotherapie kann als Unterstützung zur Verkleinerung ausgedehnter Läsionen vor der Operation im Sinne einer neoadjuvanten Therapie hilfreich sein [101].

4.4.4 Immuntherapie

Ein Patient mit einem perianalen VK wurde mit Interferon behandelt. Er bekam für 2 Wochen dreimal wöchentlich 3 Mio. Einheiten, ohne daß sich eine Besserung zeigte. Der Tumor wurde dann exzidiert. [190]

4.4.5 Kombination verschiedener Therapievarianten

Bestrahlung und Chirurgie

Häufig findet nach Bestrahlung die chirurgische Exzision des Tumors statt [3].

Wenn die Kombination von Bestrahlung und nachfolgender Chirurgie gewählt wurde, war das in der Regel nicht geplant, sondern war nur eine Folge des Mißerfolgs bei Bestrahlung. [21]

Durch die Kombination von Bestrahlungstherapie und Operation werden lt. BURNS et al. die besten Heilungschancen für VK der Mundhöhle gegeben. [34]

Bestrahlung und Chemotherapie

Bei einem inoperablen VK des Mittelohrs wurde eine kombinierte Therapie von Bestrahlung und einem chemotherapeutischen Adjunktiv von 5-Fluorouracil und Mitomycin C mit gutem Erfolg angewendet. [164]

Chemotherapie und chirurgische Exzision

Die Chemotherapie kann auch vor der chirurgischen Exzision im Sinne einer *neoadjuvanten Therapie* eingesetzt werden, um die Läsion und so auch den chirurgischen Eingriff zu verkleinern.

Das wurde bei 6 Patienten mit VK des Penis versucht. In 3 Fällen war die nachfolgende Operation kleineren Umfangs. Verschiedene Kombinationen kamen zur Anwendung: Cyclophosphamide, Vincristine, Methotrexate und Bleomycin wurden zur Behandlung von 5 Patienten eingesetzt. 1 Patient bekam eine Mischung aus Cisplatin, Vincristinen, Mitomycin und Bleomycin verabreicht. [194]

Auch POMATTO et al. wählten die Kombination von Chemotherapie und Chirurgie (traditionelle Chirurgie oder Kryochirurgie). Sie erwies sich in allen acht Fällen von VK der Mundhöhle als erfolgreich. Sie gingen nach dem Schema von Al Saraf (Cisplatin, 5-Fluorouracil) vor, und in einem Fall kam Bleomycin zur Anwendung. Auch hier war nach der Chemotherapie ein schonenderer chirurgischer Eingriff möglich. [160]

Kryochirurgie und Chemotherapie

CARSON berichtet über die erfolgreiche Behandlung eines mehrfach rezidierten VK des Penis (nach Podophyllinapplikation, Zirkumzision, Lokalexzision, Kryochirurgie bei 40°C) durch die Kombination von Kryochirurgie bei 100°C (Stellen an der Glans penis) und 5%iger Fluorouracil-Salbe (im Bereich des Koronalsulkus) [39].

Immuntherapie und chirurgische Exzision

Bei einem Patienten mit einem am Penis lokalisierten VK war eine *Interferon-alpha-Therapie* in Zusammenhang mit lokaler Exzision des Tumors erfolgreich. Nach 24 Monaten sind noch keine Anzeichen für ein Rezidiv vorhanden. [165]

5 Zusammenfassung

In den Jahren 1980 bis 1995 wurden in der Klinik für Mund-, Kiefer- und Gesichtschirurgie der Charité 24 Patienten mit verrukösen Karzinomen und in der Hals-Nasen-Ohrenklinik der Charité 13 Patienten mit verrukösen Karzinomen behandelt.

Neben der Auswertung der Patientenakten wurden Fragebögen verschickt. Diese konnten in 14 Fällen in die Studie einbezogen werden.

Bei 3 Patienten wurden Lymphknotenmetastasen festgestellt.

In 2 Fällen wurden die Metastasen einem VK zugeordnet. In einem Fall wurde der Lymphknotenbefall durch ein schlecht differenziertes Plattenepithelkarzinom verursacht. Fernmetastasen traten nicht auf.

Bei keinem Patienten ist als Todesursache ein verruköses Karzinom bekannt.

Die Überlebensrate wurde deshalb anhand der Rezidivierung untersucht.

Bei 8 Patienten kamen Rezidive vor, in 3 Fällen mehrfach.

Das Auftreten der Rezidive wurde mit der Cox'schen Regressionsanalyse auf Zusammenhänge mit der Operationsmethode, dem Alter und dem Geschlecht der Patienten und der Tumorgröße geprüft. Ein signifikanter Zusammenhang ergab sich nur zum TNM-Stadium.

Mit Hilfe der Kaplan-Meier-Schätzung wurde diese Beziehung dargestellt.

Es wurde festgestellt, daß größere Tumoren häufiger und schneller rezidivieren. Der Log Rank- und der Breslow-Test ergaben statistisch signifikante Werte.

Bei der Hälfte der Patienten trat das Rezidiv 4 bis 9 Monate post operationem auf.

Die Literaturlauswertung ergab in 17 Fällen regionale Lymphknotenmetastasen und in einem Fall eines verrukösen Karzinoms der Cervix Fernmetastasen.

Die Prognose von verrukösen Karzinomen ist gut bei einer adäquaten Therapie.

Die chirurgische Tumorbehandlung erwies sich in der Regel als Behandlungsmethode der Wahl.

Die Mitbehandlung des Lymphabstromgebietes sollte nicht routinemäßig, nur in kleinem Ausmaß und in erster Linie bei ausgedehnten verrukösen Karzinomen in Erwägung gezogen werden.

Die vollständige Entfernung des Tumors ist beim ersten Eingriff anzustreben.

Neben der Exzision von verrukösen Karzinomen mit dem Skalpell tritt die Entfernung mit dem CO₂-Laser in den Vordergrund.

Elektro- und Kryochirurgie sind in den meisten Fällen abzulehnen.

Die Chemochirurgie nach Mohs bietet sich besonders für Rezidivoperationen an.

Bestrahlungstherapie von verrukösen Karzinomen ist stark umstritten.

Chemo- und die Immuntherapie stehen noch in ihren Anfängen.

Die Früherkennung von verrukösen Karzinomen ist wichtig, denn die Prognose von verrukösen Karzinomen ist umso besser, je kleiner der Tumor ist.

Zur Diagnosefindung und somit auch für die Therapie und die Prognose ist eine sehr enge Zusammenarbeit und die Absprache der Diagnosekriterien zwischen Kliniker und Pathologen notwendig.

Sorgfältige Tumornachkontrollen sind notwendig, um Rezidive frühzeitig zu erkennen.

Eine weitere klinische Studie größeren Umfangs ist notwendig, um die erhaltenen Hinweise zu verifizieren und statistisch zu untermauern.

6 Summary

From 1980 to 1995 there were treated 24 patients with verrucous carcinoma in the Clinic for Oral and Maxillo-Facial surgery of the Charité and 13 patients with verrucous carcinoma in the Clinic for Otorhinolaryngology of the Charité.

In addition to analysis of patient's files there were sent questionnaires. In 14 cases these could included in the study.

3 patients had lymph node metastases. In 2 cases they were caused by a verrucous carcinoma and in one case by a bad differentiated squamos cell carcinoma. There were no distant metastases.

In no case verrucous carcinoma is known as cause of death.

That's why the survival rate was investigated on recidivity.

8 patients had relapses. 3 of them had repeated relapses.

The occurrence of relapses was investigated to connections with operation method, age and sex of the patients, and tumor extend. There was only statistic connection to tumor extend. This relation was represented by Kaplan Meier estimation.

It was established that larger tumors relapse more often and faster. Log rank test and Breslow test showed statistic significant results.

Half of the patients had relapse 4 to 9 monthes post operationem.

The assessment of literature showed in 17 cases regional lymph node metastases, and a verrucous carcinoma of the cervix had distant metastases.

The prognosis of verrucous carcinoma is excellent with adequate therapy.

Surgery is the method of choice in most cases.

Lymph node treatment should not be routine, it should be taken into consideration only in small dimensions and first of all in large verrucous carcinoma.

Complete excision during first operation is to aim.

Besides conventional surgical excision the application of the CO₂-laser gets in foreground.

Electrosurgery and cryosurgery are to decline in most cases.

Mohs' chemosurgery is a good method in the management of relapses.

Radiation therapy is hardly controversial.

Chemotherapy and immunotherapy are still in the beginning.

Early detection is necessary, because the prognosis of verrucous carcinoma is the better the smaller the tumor is.

For finding out the diagnosis and therefore also for therapy and prognosis a very close cooperation between clinical physician and pathologist is necessary.

Re-examinations are necessary to recognize relapses early.

A further clinical study on a large scale is necessary to verify the results.

7 Literaturverzeichnis

- [1] Abdullah, V. ; van Hasselt, C.A.: Verrucous carcinoma of the larynx. *Otolaryngology - Head and Neck Surgery* 112 (1995), S. 189-190
- [2] Abramson, A.L. ; Brandsma, J. ; Steinberg, B. ; Winkler, B.: Verrucous carcinoma of the larynx; Possible human papillomavirus etiology. *Archs Otolar.* 111 (1985), S. 709-715
- [3] Ackerman, L.V.: Verrucous Carcinoma of the oral cavity. *Surgery* 23 (1948); S. 670-678
- [4] Ackerman, L.V. ; Johnson, R.: Present-day concepts of intraoral histopathology. *Proceedings, Second National Cancer Conference, New York, American Cancer Society, Inc., (1952), S. 403-414*
- [5] Ackerman, L.V. ; McGavran, M. H.: Proliferating benign and malignant epithelial lesions of the oral cavity. *J. oral Surg.* 16 (1958), S. 400-413
- [6] Adler-Storthz, K. ; Newland, J.R. ; Tessin, B.A. ; Yeudall, W.A. ; Shillitoe, E.J.: Human papillomavirus Type 2 DNA in oral verrucous carcinoma. *J. oral Pathol.* 15 (1986), S. 472-475
- [7] Agha, F.P. ; Weatherbee, L. ; Sams, J.S.: Verrucous carcinoma of the oesophagus. *Am. J. Gastroent., N.Y.* 79 (1984), S. 844-849
- [8] Agrawal, R. ; Martin, F.W.: Unusual presentation of verrucous carcinoma of maxillary antrum. *J. Otolar.* 21 (1992), S. 371-372
- [9] Aird, J. ; Johnson, D. ; Lennox, B.; Stansfield, A. G.: Epithelioma cuniculatum: a variety of squamos carcinoma peculiar to the foot. *Br. J. Surg.* 42 (1954), S. 245-250
- [10] Al-Nafussi, A.I. ; Azzopardi, J.G. ; Salm, R.: Verruciform xanthoma of the skin. *Histopathol.* 9 (1985), S. 245-252
- [11] Anand, V.K. ; Arrowood, J.P. ; Krolls, S. O.: Malignant potential of the odontogenic keratocyst. *Otolaryngology - Head and Neck Surgery* 111 (1994), S. 124-129
- [12] Anderson, J.A. ; Irish, J.C. ; McLachlin, C.M. ; Ngan, B.Y.: H-ras oncogene mutation and human papillomavirus infection in oral carcinomas. *Arch Otolaryngol Head Neck Surg* 120 (1994), S. 755-760
- [13] Andersen, E.S. , Sorensen, I.M.: Case report. Verrucous carcinoma of the female genital tract: Report of a case and review of the literature. *Gynecol. Oncol.* 30 (1988), S. 427-434
- [14] Andreasson, B. ; Bock, J.E. ; Strom, K.V. ; Visfeldt, J.: Verrucous carcinoma of the vulval region. *Acta obstet. gynec. scand.* 62 (1983), S. 183-186
- [15] Awange, D.O. ; Onyango, J.F.: Oral verrucous carcinoma: report of two cases and review of literature. *East Afr. Med. J.* 70 (1993), S. 316-318
- [16] Bacon, M.P. ; Chevretton, E.B. ; Slack, R.W.T. ; Mac Leod, T.I.F. ; Path, M.R.C.: Verrucous carcinoma of the maxillary antrum. *The Journal of Laryngology and Otology* 103 (1989), S. 415-416
- [17] Bak, M. ; Erdös, M.: Verrucous carcinoma of the larynx. *Archs Otorhinolar.* 209 (1975), S. 15-22
- [18] Balaram, P. ; Nalinakumari, K.R. ; Abraham, E. ; Balan, A. ; Hareendran, N.K. ; Bernard, H.-U. ; Chan, S.-Y.: Human papillomaviruses in 91 oral cancers from indian betel quid chewers - high prevalence and multiplicity of infections. *Int. J. Cancer* 61 (1995), S. 450-454
- [19] Barbier, P.A. ; Luder, P.J. ; Wagner, H.E. ; Becker, C.D. ; Scheurer, U. ; Ruchti, CH.: Verrucous acanthosis - so-called verrucous carcinoma - of the esophagus. *Z. Gastroenterol.* 25 (1987), S. 93-97

- [20] Barr, G.S. ; Osborne, J. ; Simpson, J.R.M.: Late response of verrucous carcinoma of the larynx to radiotherapy. *J. Laryngol. Otol.* 102 (1988), S. 276-279
- [21] Batsakis, J.G. ; Hybels, R. ; Crissman, J.D. ; Rice, D.H.: The pathology of head and neck tumors: verrucous carcinoma, part 15. *Head & Neck Surgery* 5 (1982), S. 29-38
- [22] Beljaards, R.C. ; Van Dijk, E. ; Hausman, R.: Is pseudoepitheliomatous, micaceous and keratotic balanitis synonymous with verrucous carcinoma? *Br. J. Derm.* 117 (1987), S. 641-646
- [23] Biel, M.A.: Photodynamic therapy and the treatment of neoplastic diseases of the larynx. *Laryngoscope* 104 (1994), S. 399-403
- [24] Biller, H.F. ; Bergmann, J.A.: Verrucous carcinoma of the Larynx. *Laryngoscope* 8 (1975), S. 1698-1700
- [25] Blackmore, C.C. ; Ratcliffe, N.R. ; Harris, R.D.: Verrucous carcinoma of the bladder. *Abdom. Imaging* 20 (1995), S. 480-482
- [26] Blessing, K. ; McLaren, K. ; Lessels, A.: Viral aetiology for verrucous carcinoma. *Histopathol.* 10 (1986), S. 1101-1103
- [27] Boileau, M. ; Hui, K.K.S. ; Cowan, D.F.: Invasive verrucous carcinoma of urinary bladder treated by irradiation. *Urology* 27 (1986), S. 56-59
- [28] Bouquot, J.E. ; Whitaker, S.B.: Die orale Leukoplakie - Grundprinzipien der Diagnose und Prognose ihrer klinischen Formen oder Stadien. *Quintessenz* 46 (1995), S. 9-21
- [29] Brandsma, J.L. ; Steinberg, B.M. ; Abramson, A.L. ; Winkler, B.: Presence of human papillomavirus type 16 related sequences in verrucous carcinoma of the larynx. *Cancer Res.* 46 (1986), S. 2185-2188
- [30] Brownstein, M.H. ; Shapiro, L.: Verrucous carcinoma of the skin - Epithelioma cuniculatum plantare. *Cancer* 38 (1976), S. 1710-1716
- [31] Buecker, J.W. ; Heaton, C.L.: Bleomycin sulfate: postoperative intralesional usage for giant condylomata. *J. dermatol. surg. oncol.* 11 (1985), S. 972-973
- [32] Burkardt, A.: Verruköses Karzinom und Carcinoma cuniculatum - Formen des Plattenepithelkarzinoms ? *Der Hautarzt* 37 (1986), S. 373-383
- [33] Burns, H.P. ; van Nordstrand, A.W.P. ; Bryce, D.P.: Verrucous carcinoma of the Larynx - management by radiotherapy and surgery. *Ann. Otol.* 85 (1976), S. 538-543
- [34] Burns, H.P. ; van Nordstrand, A.W.P. ; Palmer, J.A.: Verrucous carcinoma of the oral cavity: management by radiotherapy and surgery. *Can. J. Surg.* 23(1980), S. 19-25
- [35] Buschke, A.: Condylomata acuminata. In Neisser, A. (ed): *Stereoskopischer Medizinischer Atlas.* (1896) plate 61
- [36] Buschke, A. ; Loewenstein, L.: Über carcinomähnliche Condylomata acuminata des Penis. *Klin. Wochenschr.* 4 (1925), S. 1726-1728
- [37] Cannon, C.R. ; Hayne, S.T.: Concurrent verrucous carcinomas of the lip and buccal mucosa. *South. medic. J.* 86 (1993), S. 691-693
- [38] Cardo, V.A. ; Stratigois, G.T.: Verrucous carcinoma of the palate: report of a case. *J. oral Surg.* 31 (1973), S. 61-63
- [39] Carson, T.E.: Verrucous carcinoma of the penis. Successful treatment with cryosurgery and topical Fluoroacil therapy. *Archs Derm.* 114 (1978), S. 1546
- [40] Chan, K.W. ; Lam, K.Y. ; Chan, A.C.L. ; Lau, P. ; Srivastava, G.: Prevalence of human papillomavirus types 16 and 18 in penile carcinoma: a study of 41 cases using PCR. *J. clin. Path.* 47 (1994), S. 823-826
- [41] Chenault, D.I.: Pathologic quiz case 1. *Archs Otolar.* 105 (1979), S. 436-437
- [42] Cobb, M.W.: Human papillomavirus infection. *J. Am. Acad. Dermatol.* 22 (1990), S. 547-566
- [43] Colman, M.F. ; Krugman, M.E. ; Wescott, W.B. ; Webb, D.J.: White exophytic lesion of the left lateral surface of the tongue. *JADA* 111 (1985), S. 78-80

- [44] Contreras, F. ; Rodriguez-Peralto, J.L.; Palacios, J. ; Patron, M. ; Martin-Molinero, R.: Verrucous carcinoma of the skin associated with syringadenoma papilliferum: a case report. *J. cutan. Pathol.* 14 (1987), S. 238-241
- [45] Cooke, R.A.: Verrucous carcinoma of the oral mucosa in Papua - New Guinea. *Cancer* 24 (1969), S. 397-402
- [46] Crowther, M.E. ; Lowe, D.G. ; Shepherd, J.H.: Verrucous carcinoma of the female genital tract: A review. *Obstet. Gynec. Surv.* 43 (1988), S. 263-280
- [47] Crowther, M.E. ; Shepherd, J.H. ; Fisher, C.: Verrucous carcinoma of the vulva containing human papillomavirus-11. Case report. *Br. J. Obstet. Gynec.* 95 (1988), S. 414-418
- [48] Czarniecki, D.B. ; Tulloch, J. ; Dowling, J.P.: Verrucous carcinoma treated with Etretnate. *Int. J. Dermatol.* 26 (1987), S. 322-323
- [49] Daud, A. ; Lannigan, F.J. ; McGlashan, J.A. ; Keen, C.E. ; Bowdler, D.A.:View from Beneath: Pathology in Focus - Verrucous carcinoma of the maxillary antrum. *J. Laryngol. Otol.* 105 (1991), S. 696-699
- [50] Dawson, D.F. ; Duckworth, J.L. ; Bernhardt, H. ; Young, J.M.: Giant condyloma and verrucous carcinoma of the genital area. *Archs Pathol.* 79 (1965), S. 225- 231
- [51] Degefufu, S. ; O'Quinn, A.G. ; Lacey, C.G. ; Merkel, M. ; Barnard, D.E.: Verrucous carcinoma of the cervix: Report of two cases and literature review. *Gynecol. Oncol.* 25 (1986), S. 37-47
- [52] De Jesus, M. ; Tang, W. ; Sadjadi, M. ; Belmonte, A. ; Poon, T.P.: Carcinoma of the cervix with extensive endometrial and myometrial involvement. *Gynecol. Oncol.* 36 (1990), S. 263-270
- [53] Demian, S.D.E. ; Bushkin, F.L. ; Echevarria, R.A.: Perineural invasion and anaplastic transformation of verrucous carcinoma. *Cancer* 32 (1973), S. 395-401
- [54] Diengdoh, J.V. ; Leeming, R.D. ; Shaw, M.D.M.: Verrucous carcinoma of the base of the skull. *Br. J. Neurosurg.* 4 (1990), S. 73-76
- [55] Dinh, T.V. ; Powell, L.C. ; Hannigan, E.V. ; Yang, H.L. ; Wirt, D.P. ; Yandell, R.B.: Simultaneously occurring condylomina acuminata, carcinoma in situ and verrucous carcinoma of the vulva and carcinoma in situ of the cervix in a young woman. A case report. *J. reprod. Med.* 33 (1988), S. 510-513
- [56] Dische, S. ; Saunders, M.I. ; Benett, M.H. ; Wilson, G.D. ; McNally, N.J.: Cell proliferation and dedifferentiation in squamous cancer. *Radiother. Oncol.* 15 (1989), S. 19-23
- [57] Duckworth, R.:Verrucous carcinoma presenting as mandibular osteomyelitis. *Br. J. Surg.* 49 (1961), S. 332-337
- [58] Dunlap, C.L. ; Barker, B.F.: Diagnostic problems in oral pathology. *Semin. diagnost. Pathol.* 2 (1985), S. 16-30
- [59] Edelstein, D.R. ; Biller, H.F. ; Smouha, E. ; Kaneko, M. ; Sacks, S. H. ; Parisier, S.C.: Verrucous carcinoma of the temporal bone. *Ann. Otol. Rhinol. Lar.* 95 (1986), S. 447-453
- [60] Edström, S. ; Johansson, S.L. ; Lindström, J. ; Sandin, I.:Verrucous squamous cell carcinoma of the larynx: Evidence for increased metastatic potential after irradiation. *Otolaryngology - Head and Neck Surgery* 97 (1987), S. 381-384
- [61] Eisenberg, E. ; Rosenberg, B. ; Krutchkoff, D.J.: Verrucous carcinoma: A possible viral pathogenesis. *Oral Surg. Oral Med. Oral Pathol.* 59 (1985), S. 52-57
- [62] Elliott, G.B. ; Macdougall, J.A. ; Elliot, J.D.A.: Problems of verrucous squamous carcinoma. *Ann. Surg.* 177 (1973), S. 21-29
- [63] Ellsworth, P.I. ; Schned, A.R. ; Heaney, J.A. ; Snyder, P.M.: Surgical treatment of verrucous carcinoma of the bladder unassociated with bilharzial cystitis: case report and

- literature review. *J. Urol.* 153 (1995), S. 411-414
- [64] Enriquez, R.E. ; Ciola, B. ; Bahn, S.L.: Verrucous carcinoma arising in an odontogenic cyst. *Oral Surg.* 49 (1980), S. 151-156
- [65] Erbar, P.: *Onkologie Einführung in die Pathophysiologie, Klinik und Therapie maligner Tumoren*, 2. Auflage, Stuttgart; New York: Schattauer, 1995, S. 127-173
- [66] Farrell, M.L. ; Dowe, A.C.: Verrucous Carcinoma of the temporal bone. *Aust. N. Z. J. Surg.* 65 (1995), S. 214-216
- [67] Fechner, R.E. ; Mills, S.E.: Verruca vulgaris of the larynx - A distinctive lesion of probable viral origin confused with verrucous carcinoma. *Am. J. surg. Pathol.* 6 (1982), S. 357-362
- [68] Ferlito, A. ; Antonutto, G. ; Silvestri, F.: Histological appearances and nuclear DNA content of verrucous squamous cell carcinoma of the larynx. *J. Otorhinolaryngol. relat. Spec.* 38 (1976), S. 65-85
- [69] Ferlito, A. ; Recher, G.: Ackerman's tumor (verrucous carcinoma) of the larynx. A clinicopathologic study of 77 cases. *Cancer* 46 (1980), S. 1617-1630
- [70] Ferlito, A.: Malignant laryngeal epithelial tumors and lymphnodeinvolvement: Therapeutic and prognostic considerations. *Ann. Otol. Rhinol. Lar.* 96(1987), S. 542-548
- [71] Fisher, H.R.: Verrucous carcinoma of the larynx - a study of its pathologic anatomy. *Can. J. Otolaryngol.* 4 (1975), S. 270-277
- [72] Fisker, A.V. ; Philipsen, H.P.: Verrucous hyperplasia and verrucous carcinoma of the rat oral mucosa (experimental oral carcinogenesis using 4-Nitroquinoline 1-Oxide. *Acta pathol. microbiol. immunol. scand. Sect. A.* 92 (1984), S. 437-445
- [73] Fliss, D.M. ; Noble-Topham, S.E. ; Mclachlin, C.M. ; Freeman, J.L. ; Noyek, A.M. ; van Nostrand, A.W.P. ; Hartwick, R.W.J.: Laryngeal verrucous carcinoma: a clinicopathologic study and detection of human papillomavirus using polymerase chain reaction. *Laryngoscope* 104 (1994), S. 146-152
- [74] Florin, E.H. ; v. Kolbusz, R. ; Goldberg, L.H.: Verrucous Carcinoma of the lip originating on the vermilion border. *Int. J. Dermatol.* 33 (1994), S. 637
- [75] Florin, E.H. ; v. Kolbusz, R. ; Goldberg, L.H.: Verrucous Carcinoma of the oral cavity. *Int. J. Dermatol.* 33 (1994), S. 618-622
- [76] Flynn, M.B. ; White, M. ; Tabah, R.J.: Use of Carbon Dioxide Laser for the treatment of premalignant lesions of the oral mucosa. *J. surg. Oncol.* 37(1988), S. 232-234
- [77] Fonts, E.A. ; Greenlaw, R.H. ; Rush, B.F. ; Rovin, S.: Verrucous squamous cell carcinoma of the oral cavity. *Cancer* 23 (1969), S. 152-160
- [78] Friedell, H.L. ; Rosenthal, L.M.: The etiologic role of chewing tobacco in cancer of the mouth; Report of 8 cases treated with radiation. *JAMA* 116(1941), S. 2130-2134
- [79] Fugate, D.S. ; Romash, M.M.: Carcinoma cuniculatum (verrucous carcinoma) of the foot. *Foot Ankle* 9 (1989), S. 257-259
- [80] Fukunaga, M. ; Miyazawa, Y. ; Ushigome, S.: Penile verrucous carcinoma with anaplastic transformation following radiotherapy - a case report with human papillomavirus typing and flow cytometric DNA studies. *Am. J. surg. Pathol.* 18 (1994), S. 501-505
- [81] Gaducci, A. ; de Punzio, C. ; Facchini, V. ; Rispoli, G. ; Fioretti, P.: The therapy of verrucous carcinoma of the vulva: observations in three cases. *Eur. J. gynaecol. Oncol.* 4 (1989), S. 284-287
- [82] Gallousis, S.: Verrucous carcinoma: report of three vulvar cases and review of the literature. *Obstet. Gynec., N. Y.* 40 (1972), S. 502-507
- [83] Garrard, C.L. ; Sheih, W.J. ; Cohn, R.A. ; Sawyers, J.L.: Verrucous carcinoma of the esophagus: surgical treatment for an often fatal disease. *Am. Surgeon* 60 (1994), S. 613-

- 616
- [84] Garven, T.C. ; Thelmo, W.L. ; Victor, J. ; Pertschuk, L.: Verrucous carcinoma of the leg positive for human papillomavirus DNA 11 and 18: A case report. *Human Pathol.* 22 (1991), S. 1170- 1173
 - [85] Gilde, O. ; Schultz-Ehrenburg, U.: Ackerman-Karzinom der unteren Extremität - Verlauf, Pathologie, Therapie. *Der Hautarzt* 37 (1986), S. 31-36
 - [86] Gilde, O. ; Schultz-Ehrenburg, U.: Zur biologischen Dignität des Epithelioma cuniculatum. *Z. Hautkr.* 61 (1986), S. 556-558
 - [87] Glanz, H. ; Kleinsasser, O.: Verruköse Akanthose (verruköses Karzinom) des Larynx. *Laryng. Rhinol.* 57 (1978), S. 835-843
 - [88] Glanz, H. ; Kleinasser, O.: Verrucous carcinoma of the larynx - a misnomer. *Archs Otorhinolar.* 244 (1987), S.108-111
 - [89] Goethals, P.L. ; Harrison, E.G. ; Devine, K.D.: Verrucous squamos carcinoma of the oral cavity. *Am. J. Surg.* 106 (1963), S. 845-851
 - [90] Gottron, H.: Papillomatosis cutis beider Unterschenkel. *Dermatol. Z.* 63(1932), S. 409-410
 - [91] Greer, R.O. ; Eversole, L.R. ; Crosby, L.K.: Detection of Human Papillomavirus - genomic DNA in oral epithelial Dysplasias, oral smokeless tobacco - associated leukoplakias and epithelial malignancies. *J. maxillofac. Surg.* 48(1990), S. 1201-1205
 - [92] Grossenbacher, R.: Erste Erfahrungen mit CO2-Laser-Chirurgie beim umschriebenen Kehlkopfkarcinom. *Fortsch. Med.* 101 (1983), S. 1030-1032
 - [93] Hagedorn, M. ; Weigel, K. ; Petres, J.: Treatment of oral florid papillomatosis with bleomycin: use of Holter catheder for intra-arterial administration. *Archs Derm.* 114 (1978), S. 1083-1084
 - [94] Hagen, P. ; Lyons, G.D. ; Haindel, C.: Verrucous carcinoma of the larynx: role of human papillomavirus, radiation, and surgery. *Laryngoscope* 103 (1993), S. 253-257
 - [95] Hamlyn, P.J. ; O'Brien, C.J. ; Shaw, H.J.: Uncommon malignant tumours of the larynx - a 35 year review. *J. Laryngol. Otol.* 100 (1986), S. 1163-1167
 - [96] Hanna, G.S. ; Ali, M.H.: Verrucous carcinoma of the nasal septum. *J. Laryngol. Otol.* 101 (1987), S. 184-187
 - [97] Harms, M. ; Chavaz, P.: Verruköses Karzinom der Fußsohle. *Der Hautarzt* 33 (1982), S. 224-225
 - [98] Horner, S.A. ; Fisher, H.A.G. ; Barada, J.H. ; Eastman, A.Y. ; Migliozi, J. ; Ross, J.S.: Verrucous carcinoma of the bladder. *J. Urol.* 145 (1991), S. 1261-1263
 - [99] Hughes, P.S.H.: Cryosurgery of verrukous carcinoma of the penis (Buschke-Löwenstein-Tumor). *Cutis* 24 (1978), S. 43
 - [100] Ibekwe, A.O. ; Duvall, E.:Verrucous carcinoma of the larynx: problems of diagnosis and treatment. *J. Laryngol. Otol.* 102 (1988), S. 79-82
 - [101] Ilkay, A.K. ; Chodak, G.W. ; Vogelzang, N.J. ; Gerber, G.S.: Buschke-Lowenstein tumor: therapeutic options including systemic chemotherapy. *Urology* 42 (1993), S. 599-602
 - [102] Isaacs, J.H.: Verrucous carcinoma of the female genital tract. *Gynecol. Oncol.* 4 (1976), S. 259-269
 - [103] Itoiz, M.E. ; Conti, C.J. ; Lanfranchi, H.E. ; Mamrack, M. ; Klein-Szanto, A.J.P.: Immunohistochemical detection of fillagrin in preneoplastic and neoplastic lesions of the human oral mukosa. *Am. J. Path.* 119 (1985), S. 456-461
 - [104] Jablonska, S. ; Obalek, S. ; Orth, G. ; Breitbart, F. ; Croissant, O.: Tumeur géante de Buschke-Lowenstein a HPV6 avec métastases dans la paroi abdominale. *Ann. Dermatol. Venerol. (Paris)* 115 (1988), S. 1201-1202
 - [105] Japaze, H. ; Van Dinh, T. ; Woodruff, D.: Verrucous carcinoma of the vulva: study of

- 24 cases. *Obst. Gynec., N. Y.* 60 (1982), S. 462-466
- [106] Jasim, K.A. ; Bateson, M.C.: Verrucous carcinoma of the oesophagus - a diagnostic problem. *Histopathol.* 17 (1990), S. 473-475
- [107] Jennings, R.H. ; Barclay, D.L.: Verrucous carcinoma of the cervix. *Cancer* 30 (1972), S. 430-434
- [108] Johnson, D.E. ; Lo, R.K. ; Srigley, J. ; Ayala, A.G.: Verrucous carcinoma of the penis. *J. Urol.* 133 (1985), S. 216-218
- [109] Kahn, M.A. ; Dockter, M.E. ; Hermann-Petrin, J.M.: Proliferative verrucous leukoplakia. Four cases with flow cytometric analysis. *Oral Surg.* 78 (1994), S. 469-475
- [110] Kamath, V.V. ; Varma, R.R. ; Gadewar, D.R. ; Muralidhar, M.: Oral Verrucous Carcinoma - an analysis of 37 cases. *J. Cranio - Maxillo - Fac. Surg.* 17 (1989), S. 309-314
- [111] Kanee, B.: Oral florid papillomatosis complicated by verrucous squamous carcinoma. Treatment with Methotrexate. *Archs Derm.* 99 (1969), S. 196
- [112] Kao, G.F. ; Graham, J.H. ; Helwig, E.B.: Carcinoma cuniculatum (verrucous carcinoma of the skin) - A clinicopathologic study of 46 cases with ultrastructural observations. *Cancer* 49 (1982), S. 2395-2403
- [113] Karow, T. ; Lang, R.: *Allgemeine und spezielle Pharmakologie und Toxikologie.* Köln. 1995, S. 466b-480
- [114] Kasik, P. ; Skrivan, J. ; Betka, J. ; Mirejovsky, P. ; Petruzalka, L.: Diagnosis and management of verrucous carcinoma of the larynx. *Acta Univ. Carol. Med.* 34 (1988), S. 433-444
- [115] Kasperbauer, J.L. ; O'Halloran, G.L. ; Espy, M.J. ; Smith, T.F. ; Lewis, J.E.: Polymerase Chain Reaction (PCR) identifikation of Human Papillomavirus (HPV) DNA in verrucous carcinoma of the larynx. *Laryngoscope* 103 (1993), S. 416-420
- [116] Kathuria, S. ; Rieker, J. ; Jablokow, V.R. ; Van De Broek, H.: Plantar verrucous carcinoma (Epithelioma cuniculatum): Case report eith review to the literature. *J. surg. Onc.* 31 (1986), S. 71-75
- [117] Kato, N. ; Ueno, H. ; Tanaka, H. ; Nishikawa, T.: Human papillomavirus type 6 associated Buschke-Loewenstein tumor (giant condyloma acuminatum). *J. Dermatol.* 20 (1993), S. 773-778
- [118] Klima, M. ; Kurtis, B. ; Jordan, P. H.: Verrucous carcinoma of skin. *J. cut. Pathol.* 7 (1980), S. 88-98
- [119] Koerfgen, H. P. ; Husemann, B. ; Giedl, J. ; Hohenberger, W.: Verrucous carcinoma of the esophagus. *Endoscopy* 20 (1988), S. 326-329
- [120] Kraus, F.T. ; Perez-Mesa, C.: Verrucous Carcinoma - Clinical and pathologic study of 105 cases involving Oral Cavity, Larynx and Genitalia. *Cancer* 19 (1966), S. 26-38
- [121] Kren, O.: *Mundschleimhautaffektionen*, in Arzt, L., Zieler, K. (eds.). *Haut Geschlechtskrankheiten* 3 (1934) , S. 941
- [122] Krutchkoff, D.J. ; Chen, J. ; Eisenberg, E. ; Katz, R.V.: Oral cancer: A survey of 566 cases from the University of Connecticut Oral Pathology Biopsy Service, 1975-1986. *Oral Surg. Oral Med. Oral Pathol.* 70 (1990), S. 192-198
- [123] Lawrence-Brown, M.M.D. ; Gollow, I.J. ; Lam, T.P. ; Fros, F.A.: Carcinoma cuniculatum of the abdominal wall. *Med. J. Aust.* 140 (1984), S. 668-669
- [124] Link, M.J.O. ; Kaugars, G.E. ; Burns, J.C.: Comparison of Oral Carcinomas in Smokeless Tobacco Users and Nonusers. *J. oral maxillofac. Surg.* 50(1992), S. 452-455
- [125] Löning, T. ; Riviere, A. ; Henke, R.-P. ; von Preyss, S. ; Dörner, A.: Penile/anal condylomas and squamous cell cancer. A HPV DNA hybridization study. *Virchows Archiv path. Anat.* 413 (1988), S. 491-498

- [126] Lowe, D. ; McKee, P.H.: Verrucous carcinoma of the penis (Buschke-Lowenstein Tumour): a clinicopathological study. *Br. J. Urol.* 55 (1983), S. 427-429
- [127] Lucas, W.E. ; Benirschke, K. ; Leberherz, T.B.: Verrucous carcinoma of the female genital tract. *Am. J. Obstet. Gynec.* 119 (1974), S. 435-440
- [128] Lundgreen, J.A.V. ; Van Nostrand, A.W.P. ; Harwood, A.R. ; Cullen, R.J. ; Bryce, D.P.: Verrucous carcinoma (Ackerman's tumor) of the larynx: Diagnostic and therapeutic considerations. *Head & neck Surg.* 9 (1986), S. 19-26
- [129] Machacek, G.F. ; Wearley, D.R.: Giant condylomata acuminata of Buschke and Lowenstein. *Archs Derm.* 82 (1960), S. 95/41
- [130] Marck, P.A. ; Lupin, A.J.: Cancer of the larynx: the Northern Alberta experience. *J. Otolaryngol.* 18 (1989), S. 344-349
- [131] Matsumura, T. ; Kawakatsu, K.: Verrucous carcinoma of oral mucosa: histochemical patterns and clinical behaviors. *J. oral Surg.* 30 (1972), S. 349-356
- [132] McCoy, J.M. ; Waldron, C.A.: Verrucous carcinoma of the oral cavity. *Oral Surg.* 52 (1981), S. 623-629
- [133] McDonald, J.S. ; Crissman, J.D. ; Gluckman, J.L.: Verrucous carcinoma of the oral cavity. *Head & neck Surg.* 5 (1982), S. 22-28
- [134] McKee, P.H. ; Wilkinson, J.D. ; Corbett, M.F. ; Davey, A. ; Sauven, P. ; Black, M.M.: Carcinoma cuniculatum: a case metastasizing to skin and lymph nodes. *Clin. exp. Dermatol.* 6 (1981), S. 613-618
- [135] Medina, J.E. ; Dichtel, W. ; Luna, M.A.: Verrucous squamous carcinoma of the oral cavity. *Archs Otolar.* 110 (1984), S. 437-440
- [136] Miescher, G.: Zur Frage der Papillomatosis cutis carcinoides (Nikolowski und Eisenlohr). *Dermatologica (Basel)* 101 (1950), S. 217-224
- [137] Michaels L.: Verrucous carcinoma: Ear, nose, and throat histopathology. Berlin: Springer-Verlag, 1987: S. 409-415
- [138] Milford, C.A. ; O'Flynn, P.E.O.: Management of verrucous carcinoma of the larynx. *Clin. Otolaryngol.* 16 (1990), S. 160-162
- [139] Minielly, J.A. ; Harrison, E.G. ; Fontana, R.S. ; Payne, W.S.: Verrucous squamous cell carcinoma of the esophagus. *Cancer* 20 (1967), S. 2078-2087
- [140] Mizuno, A. ; Torii, S. ; Nakamura, T. ; Motegi, K. ; Muro, H. ; Shirasawa, H.: Verrucous carcinoma of the oral cavity - Report of two cases and a review of the Japanese literature. *Int. J. oral Surg.* 12 (1983), S. 398-403
- [141] Mochizuki, T. ; Fujigaki, T. ; Tanaka, S. ; Tanaka, S. ; Hironaga, M.: Giant irritated soborrheic keratosis mimicking verrucous carcinoma. *J. Dermatol. (Tokyo)* 12 (1985), S. 341-343
- [142] Mohs, F.E.: Chemosurgery for skin cancer: fixed tissue and fresh tissue techniques. *Archs Derm.* 112 (1976), S. 211-215
- [143] Mohs, F.E. ; Sahl, W.J.: Chemosurgery for verrucous carcinoma. *J. Dermatol. Surg. Oncol.* 5 (1979), S. 302-306
- [144] Multihaupt, H.A.B. ; Fessler, J.N. ; Warhol, M.J.: Detection of human papillomavirus in laryngeal lesions by in situ hybridization. *Human Pathol.* 25 (1994), S. 1302-1305
- [145] Murrah, V.A. ; Batsakis, J.G.: Pathology consultation - proliferative verrucous leukoplakia and verrucous hyperplasia. *Ann. Otol. Rhinol. Lar.* 103 (1994), S. 660-663
- [146] Myers, E. ; Sobol, S. ; Ogura, J.H.: Hemilaryngectomy for verrucous carcinoma of the glottis. *Laryngoscope* 90 (1980), S. 693-698
- [147] Nair, M.K. ; Sankaranarayanan, R. ; Padmanabhan, T.K. ; Madhu, C.S.: Oral verrucous carcinoma - Treatment with radiotherapy. *Cancer* 61 (1988), S. 458-461
- [148] Newman, A.N. ; Colman, M. ; Jaywich, S.A.: Verrucous carcinoma of the frontal sinus: a case report and review of the literature. *J. surg. Onc.* 24 (1983), S. 298-303

- [149] Nguyen, K.Q. ; McMarlin, S.L.: Verrucous carcinoma of the face. *Archs Derm.* 120 (1984), S. 383-385
- [150] Niederauer, H.H. ; Weindorf, N. ; Schultz-Ehrenburg, U.: Ein Fall von Condyloma acuminatum giganteum. Zur Differentialdiagnose der Riesenkondylome von den Buschke-Löwenstein-Tumoren und dem verrukösen Karzinom. *Hautarzt* 44 (1993), S. 795-799
- [151] Noel, J.C. ; Peny, M.O. ; Detremmerie, O. ; Verhest, A. ; Heenen, M. ; Thiry, L. ; Dobbeleer, G. de: Demonstration of human papillomavirus type 2 in a verrucous carcinoma of the foot. *Dermatology* 187 (1993), S. 58-61
- [152] Noel, J.C. ; Peny, M.O. ; Goldschmidt, D. ; Verhest, A. ; Heenen, M. ; Dobbeleer, G. de: Human papillomavirus type 1 DNA in verrucous carcinoma of the leg. *J. Am. Acad. Dermatol.* 29 (1993), S. 1036-1038
- [153] O'Sullivan, B. ; Warde, P. ; Keane, T. ; Irish, J. ; Cummings, B. ; Payne, D.: Outcome following radiotherapy in verrucous carcinoma of the larynx. *Int. J. Radiat. Oncol. Biol. Phys.* 32 (1995), S. 911-617
- [154] Owen, W.R. ; Wolfe, I.D. ; Burnett, J.W. ; Gregory, W.: Epithelioma cuniculatum. *South. med. J.* 71 (1978), S. 477-479
- [155] Padilla, R.S. ; Bailin, P.L. ; Howard, W.R. ; Dinner, M.I.: Verrucous carcinoma of the skin and its management by Mohs' surgery. *Plastic reconstr. Surg.* 73 (1984), S. 442-447
- [156] Partridge, E.E. ; Murad, T. ; Shingleton, H.M. ; Austin, J.M. ; Hatch, K.D.: Verrucous lesions of the female genitalia. II. Verrucous carcinoma. *Am. J. Obstet. Gynec.* 137 (1980), S. 419-424
- [157] Peacock, E.E. ; Greenberg, B.G. ; Brawley, B.W.: The effect of snuff and tobacco on the production of oral carcinoma - An experimental and epidemiological study. *Ann. Surg.* 151 (1960), S. 542-550
- [158] Perez, C.A. ; Kraus, F.T. ; Evans, J.C. ; Powers, W.E.: Anaplastic Transformation in Verrucous carcinoma of the oral cavity after radiation therapy. *Radiology* 86 (1966), S. 108-115
- [159] Pierangeli, T. ; Grifoni, R. ; Marchi, P. ; Montironi, R. ; Stefano, S.: Verrucous carcinoma in situ of the bladder, not associated with urinary Schistosomiasis. *Int. Urol. Nephrol.* 21 (1989), S. 597-602
- [160] Pomatto, E. ; Bocca, M. ; Carbone, V. ; Vercellino, V.: Carcinoma verrucoso del cavo orale: esperienze personali sul trattamento chemico-chirurgico integrato. *Minerva Chir.* 48 (1993), S. 213-219
- [161] Powell, J.L. ; Franklin, E.W. ; Nickerson, J.F. ; Burell, M.D.: Verrucous carcinoma of the female genital trakt. *Gynecol. Oncol.* 6 (1978), S. 565-573
- [162] Prioleau, P.G. ; Santa Cruz, D.J. ; Meyer, J.S. ; Bauer, W.C.: Verrucous carcinoma - A light and electron microscopic, audioradiographic and immunofluorescence study. *Cancer* 45 (1980), S. 2849-2857
- [163] Proffitt, S.D. ; Spooner, T.R. ; Kosek, J.C.: Origin of undifferentiated neoplasm from verrucous epidermal carcinoma of oral cavity following radiation. *Cancer* 26 (1970), S. 389-393
- [164] Proops, D.W. ; Hawke, W.M. ; Harwood, A.R. ; Van Nostrand, A.W.P. ; Lunan, M.: Verrucous carcinoma of the ear. *Ann. Otol. Rhinol. Lar.* 93 (1984), S. 385-388
- [165] Pyrhonen, S. ; Maiche, A.G. ; Mäntyjärvi, R.: Verrucous carcinoma of the penis successfully treated with Interferon. *Br. J. Urol.* 68 (1991), S. 102-104
- [166] Raheja, A. ; Katz, D.A. ; Dermer, M.S.: Verrucous carcinoma of the endocervix. *Obstet. Gynec., N. Y.* 62 (1983), S. 535-538
- [167] Rajendran, R. ; Varghese, I. ; Sugathan, C.K. ; Vijayakumar, T.: Ackerman's tumour

- (verrucous carcinoma) of the oral cavity: a clinicoepidemiologic study of 426 cases. *Aust. Dent. J.* 33 (1988), S. 295-298
- [168] Rando, R.F. ; Sedlacek, T.V. ; Hunt, J. ; Jenson, A.B. ; Kurman, R.J. ; Lancaster, W.D.: Verrucous carcinoma of the vulva associated with an unusual type 6 human papillomavirus. *Obstet. Gynec.*, N Y. 67 (1986), S. 70S-75S
- [169] Ratzenhofer, E.: Epithelioma cuniculatum: Eine Sonderform eines verrukösen Karzinoms. *Wiener klinische Wochenschrift* 94 (1982), S. 118-120
- [170] Reich, H.: Verruköses Karzinom (L.V. Ackerman). *Z. Hautkr.* 57 (1982), S. 1128-1136
- [171] Remsen, K. ; Lawson, W. ; Biller, H.F.: Verrucous carcinoma of the maxilla in a thirteen-year-old male. *Otolaryngology - Head and Neck Surgery* 93 (1985), S. 794-797
- [172] Reingold, I.M. ; Smith, B.R. ; Graham, J.H.: Epithelioma cuniculatum pedis, a variant of squamos cell carcinoma. *Am. J. clin. Pathol.* 69 (1978), S. 561-565
- [173] Rink, B.: Das verruköse Karzinom der Mundschleimhaut. *Lar. Rhino. Otol.* 70 (1991), S. 542-545
- [174] Risse, L. ; Negrier, P. ; Dang, P.M. ; Bedane, C. ; Bernard, P. ; Labrousse, F. ; Bonnetblanc, J.M.: Treatment of Verrucous Carcinoma with Recombinant Alfa-Interferon. *Dermatology* 190 (1995), S. 142-144
- [175] Robinson, J.K. ; Garden, J.M. ; Paller, A.S.: Bleomycin iontophoretic therapy for Verrucous Carcinoma. *Archs Derm.* 127 (1991), S. 973-975
- [176] Rock, J.A. ; Fisher, E.R.: Florid papillomatosis of the oral cavity and larynx. *Archs Otolaryngol.* 72 (1960), S. 593-598
- [177] Rogozinski, T.T. ; Schwartz, R.A. ; Towpik, E.: Verrucous carcinoma in unna-thost hyperkeratosis of the palms and soles. *J. Am. Acad. Dermatol.* 31 (1994), S. 1061-1062
- [178] Ryder, D.E.: Verrucous carcinoma of the Endometrium - A unique neoplasm with long survival. *Obstet. Gynec.*, N. Y. 59 (1982), S. 78S-80S
- [179] Saharia, P.S. ; Bal, I.S. ; Kakar, P.K.: Verrucous carcinoma. *J. Laryngol. Otol.* 86 (1972), S. 297-300
- [180] Sakurai, T. ; Omae, T. ; Kume, K. ; Fuchigami, T. ; Iwashita, A. ; Asono, S.: Bleomycin in verrucous squamos cell carcinoma of the oesophagus. *Post-grad. med. J.* 59 (1983), S. 578-580
- [181] Sanchez-Yus, E. ; Velasco, E. ; Robledo, A.: Verrucous carcinoma of the back. *J. Am. Acad. Dermatol.* 14 (1985), S. 947-950
- [182] Schirren, C.G. ; Schmoeckel, C.: Lichen ruber hypertrophicus mit verrukösem Karzinom. *Hautarzt* 43 (1992), S. 707-710
- [183] Schneider, M.: Epidermoid carcinoma of the oral cavity: a review. *Am. J. med. Sci.* 244 (1962), S. 628-645
- [184] Schrader, M. ; Laberke, H.G. ; Jahnke, K.: Lymphknotenmetastasen beim verrukösen Karzinom (Ackermann-Tumor). *HNO* 35 (1987), S. 27-30
- [185] Schrader, M. ; Laberke, H.G.: Differential diagnosis of verrucous carcinoma in the oral cavity and larynx. *J. Laryngol. Otol.* 102 (1988), S. 700-703
- [186] Schwade, J.G. ; Wara, W.M. ; Dedo, H.H. ; Phillips, T.L.: Radiotherapy for verrucous carcinoma. *Radiology* 120 (1976), S. 677-679
- [187] Schwartz, R.A. ; Hill, W.E. ; Hansen, R.C. ; Fleishman, J.S.: Verrucous malignant melanoma. *J. Dermatol. Surg. Oncol.* 6 (1980), S. 719-724
- [188] Schwartz, R.A.: Buschke-Loewenstein tumor: Verrucous carcinoma of the penis. *J. Am. Acad. Dermatol.* 23 (1990), S. 723-727
- [189] Schwartz, R.A. ; Bagley, M.P. ; Janniger, C.K. ; Lambert, W.C.: Verrucous carcinoma of a leg amputation stump. *Dermatologica* 182 (1991), S. 193-195
- [190] Schwartz, R.A. ; Nychay, S.G. ; Lyons, M. ; Sciales, C.W. ; Lambert, W.C.: Buschke-Löwenstein tumor: Verrucous carcinoma of the anogenitalia. *Cutis* 47 (1991), S. 263-

266

- [191] Schwartz, R.A.: Verrucous carcinoma of the skin and mukosa. *J. Am. Acad. Dermatol.* 32 (1995), S. 1-21
- [192] Schwenzler, N. ; Grimm, G.: *Zahn-Mund-Kiefer-Heilkunde*, Bd.2, Stuttgart, New York: Georg Thieme, 1990, S. 349-354
- [193] Seehafer, J.R. ; Muller, S.A. ; Dicken, C.H. ; Masson, J.K.: Bilateral verrucous carcinoma of the feet. *Archs Derm.* 115 (1979), S. 1222-1223
- [194] Seixas, A.L.C. ; Ornellas, A.A. ; Marota, A. ; Wisnescky, A. ; Campos, F. ; Moraes, J.R. de: Verrucous carcinoma of the penis: retrospective analysis of 32 cases. *J. Urol.* 152 (1994), S. 1476-1479
- [195] Shafer, W.G.: Verrucous carcinoma. *Int. dent. J.* 22 (1972), S. 451-459
- [196] Shear, M. ; Pindborg, J.J.: Verrucous hyperplasia of the oral mucosa. *Cancer* 46 (1980), S. 1855-1862
- [197] Shroyer, K.R. ; Greer, R.O.: Detection of human papillomavirus DNA by in situ DNA hybridization and polymerase chain reaction in premalignant and malignant oral lesions. *Oral Surg. Oral Med. Oral Pathol.* 71 (1991), S. 708-713
- [198] Slootweg, P.J. ; Müller, H.: Verrucous hyperplasia or verrucous carcinoma - an analysis of 27 patients. *J. max.-fac. Surg.* 11 (1983), S. 13-19
- [199] Smith, P.J. ; Hylinski, J.H. ; Axe, S.: Verrucous carcinoma: epithelioma cuniculatum plantare. *J. foot surg.* 31 (1992), S. 324-328
- [200] Smith, R.R.L. ; Kuhajda, F.P. ; Harris, A.E.: Anaplastic transformation of verrucous carcinoma following radiotherapy. *Am. J. Otolaryngol.* 6 (1985), S. 448-452
- [201] Sonck, C.E.: Condylomata acuminata mit Übergang in Karzinom. *Z. Haut Geschlechtskr. Kr.* 46 (1971), S. 273-278
- [202] Stafford, N.D. ; Frootko, N.J.: Verrucous carcinoma in the external auditory canal. *Am. J. Otol.* 7 (1986), S. 443-445
- [203] Stehman, F.B. ; Castaldo, T.W. ; Charles, E.H. ; Lagasse, L.D.: Verrucous carcinoma of the vulva. *Int. J. Gynecol. Obstet.* 17 (1980), S. 523-525
- [204] Strong, M.S. ; Vaughan, C.W. ; Healy, G.B. ; Shapshey, S.M. ; Jako, G.J.: Transoral management of localized carcinoma of the oral cavity using the CO₂ Laser. *Laryngoscope* 89 (1979), S. 897-905
- [205] Swanson, N.A. ; Taylor, W.B.: Plantar verrucous carcinoma - Literature review and treatment by Mohs' chemosurgery technique. *Archs Derm.* 116 (1980), S. 794-797
- [206] Tanaka, T. ; Miyamoto, K. ; Tsubosaki, M. ; Yamashita, T. ; Isawa, S. ; Mori, M. ; Ito, T. ; Sekiguchi, T. ; Hayashi, K. ; Matsuda, A.: Toxicological studies of bleomycin ointment: subacute and chronic toxicity in rabbits. *Jpn. J. Antibiot.* 28 (1975), S. 3-18
- [207] Taybos, G.M. ; Feltmann, R. ; Trezhalmy, G.T.: Verrucous carcinoma invading the orbit: report of a case. *J. oral Med.* 38 (1983), S. 31-34
- [208] Tharp, M.E. ; Shidnia, H.: Radiotherapy in the treatment of verrucous carcinoma of the head and neck. *Laryngoscope* 105 (1995), S. 391-396
- [209] Thomas, J.R. ; Snyderman, S.C. ; Giffin, C.S. ; Goin, D.W. ; Wayne, F.: Verrucous carcinoma of the pyriform sinus. *Archs Otolaryngol.* 97 (1973), S. 488-489
- [210] Tiltman, A.J. ; Nel, C.P.: Verrucous carcinoma of the uterine cervix - case reports. *S. Afr. med. J.* 62 (1982), S. 490-492
- [211] Tiltman, A.J. ; Nel, C.P.: Verrucous carcinoma of the uterine cervix: A case report. *Acta cytol* 27 (1983), S. 540-542
- [212] Tornes, K. ; Gilse, B. ; Koppang, H.S. ; Pedersen, K.N.: Oral verrucous carcinoma. *Int. J. oral surg.* 14 (1985), S. 485-492
- [213] Tsuji, T.: Bleomycin iontophoretic therapy for verrucous carcinoma. *Archs Derm.* 127 (1991), S. 973-975

- [214] Umebayashi, Y. ; Uyeno, K. ; Tsujii, H. ; Otsuka, F.: Proton radiotherapy of skin carcinomas. *Br. J. Derm.* 130 (1994), S. 88-91
- [215] Valente, P.T. ; Hurt, M.A. ; Jelen, I.: Human Papillomavirus - associated vulvar verrucous carcinoma in a 20-year-old with an intact hymen - a case report. *J. reprod. Med.* 36 (1991), S. 213-216
- [216] van Nostrand, A.W.P. ; Olofsson, J.: Verrucous carcinoma of the larynx. *Cancer* 30 (1972), S. 691-702
- [217] Väyrynen, M. ; Romppanen, T. ; Koskela, E. ; Castren, O. ; Syrjanen, K.: Verrucous squamous cell carcinoma of the female genital trakt. Report of three cases and survey of the literature. *Int. J. Gynecol. Obstet.* 19 (1981), S. 351-356
- [218] Vidyasagar, M.S. ; Fernandes, D.J. ; Pai Kasturi, D. ; Akhileshwaran, R. ; Rao, K. ; Rao, S. ; Rao, R.V. ; Solomon, J.G.R.: Radiotherapy and verrucous carcinoma of the oral cavity - A study of 107 cases. *Acta Oncol.* 31 (1992), S. 43-47
- [219] Wahi, P.N.: Histological typing of oral and oropharyngeal tumors. World Health Organization, Geneva 1971, S. 23
- [220] Walther, M. ; O'Brien, D.P. ; Birch, H.W.: Condylomata acuminata and verrucous carcinoma of the bladder: case report and literature review. *J. Urol.* 135 (1986), S. 362-365
- [221] Weber, P. ; Rabinovitz, H. ; Garland, L.: Verrucous carcinoma in penile lichen sclerosus et atrophicus. *Dermatol. Surg. Oncol.* 13 (1987), S. 529-532
- [222] Wechsler, H.L. ; Fisher, E.R.: Oral florid papillomatosis: clinical, pathological, and electron microscopic observations. *Archs Derm.* 99 (1962), S. 480-492
- [223] Woodson, G.A. ; Jurco, S. ; Alford, B.R. ; McGavran, M.H.: Verrucous carcinoma of the middle ear. *Arch. Otolar.* 107 (1981), S. 63-65
- [224] Yeager, J.K. ; Findlay, R.F. ; McAleer, I.M.: Penile verrucous carcinoma. *Archs Derm.* 126 (1990), S. 1208-1210
- [225] Young, S.K. ; Min, K.W.: In situ DNA hybridization analysis of oral papillomas, leukoplakias, and carcinomas for human papillomavirus. *Oral Surg. Oral Med. Oral Pathol.* 71 (1991), S. 726-729

Danksagung

An dieser Stelle möchte ich mich bei Herrn Prof. Dr. Dr. med. H.-J. Neumann für die freundliche Überlassung des Themas und die große Unterstützung während der Arbeit bedanken. Mein Dank gilt auch allen anderen Mitarbeitern der Klinik, die mir bei den unterschiedlichsten Fragen zur Seite standen, insbesondere Herrn Oberarzt Dr. Dr. C. Stoll sowie Herrn Dr. U. Esser.

Ebenso möchte ich Herrn Prof. Dr. Dr. med. K. Haake für die mir ermöglichte Auswertung der Patientenbefunde der HNO-Klinik und den Mitarbeitern der HNO-Klinik für die Unterstützung bei der Erfassung der Patienten danken.

Meinen Dank richte ich auch an Frau Dr. I. Kuchler aus dem Institut für Medizinische Informatik und Biometrie, die mir bei der Erstellung der Statistik behilflich war.

Außerdem danke ich Frau Ch. Scholz aus dem Institut für Pathologie für die Erstellung der Fotos der histologischen Präparate.

Nicht zuletzt gilt mein Dank auch meinem Mann, D. Neumeyer, der mich mit Rat und Tat unterstützte.

Eidesstattliche Erklärung

Hiermit erkläre ich an Eides Statt, daß die Dissertation von mir selbst und ohne die unzulässige Hilfe Dritter verfaßt wurde, auch in Teilen keine Kopie anderer Arbeiten darstellt und die benutzten Hilfsmittel sowie die Literatur vollständig angegeben sind.

Berlin, den 16.12.1997

gez. Rita Neumeyer

Lebenslauf

Name: Rita Neumeyer, geb. Höppner
Geburtsdatum, -ort: 15. 05. 1972, Königs Wusterhausen
Familienstand: verheiratet
Nationalität: deutsch

Schulbildung, Ausbildung, Beschäftigung

Sept. 78 - Juli 88 Allgemeinbildende Oberschule "A. v. Humboldt" in Eichwalde

Sept. 88 - Juli 90 Erwerb des Abiturs an der Erweiterten Oberschule in Königs Wusterhausen

Sept. 90 - Sept. 91 Vorpraktikum in der Universitätsklinik für Mund-, Kiefer- und Gesichtschirurgie der Charité in Berlin

Okt. 91 - Nov. 96 Studium der Zahnmedizin an der Zahnklinik Mitte der Humboldt-Universität zu Berlin
3. 8. 1992 Naturwissenschaftliche Vorprüfung
21. 4. 1994 Zahnärztliche Vorprüfung
15. 11. 1996 Zahnärztliche Prüfung
22. 11. 1996 Approbation als Zahnärztin

Dez. 96 - Jan. 97 Promotionsstudentin

Seit Febr. 97 Assistenz Zahnärztin in Berlin

Auslandsaufenthalt

Aug. 95 - Sept. 95 Famulatur an der Zahnklinik der "University of Stellenbosch" in Südafrika

Berlin, den 16.12.1997

gez. Rita Neumeyer