Aus dem Institut für Röntgendiagnostik des Universitätsklinikums Charité der Humboldt - Universität in Berlin,

Direktor: Herr Prof. Dr. B. Hamm

Digitale Dissertation

Dissertation

Thema: Diagnostik vergrößerter Halslymphknoten mit der farbkodierten Dopplersonographie und dem Power-Doppler nativ sowie nach Applikation eines neuen Ultraschallkontrastmittels

zur Erlangung des medizinischen Grades

doctor medicinae (Dr. med.)

vorgelegt der Medizinischen Fakultät der Humboldt - Universität in Berlin,

Dekan: Herr Prof. Dr. Manfred Dietel

von Anja Tittel, geb. am 21.03 1968 in Schwelm

Gutachter:
1. Prof. Dr. med. B. Hamm
2. Prof. Dr. med. A. Ernst
3. PD Dr. med. O. Kaschke

eingereicht : Dezember 1997
Datum der Promotion: 15.07.1998

Zusammenfassung

Schlüsselwörter:
Ultraschall - Kontrastmittel - Lymphknotenmetastasen - Vaskularisation

"Diagnostik vergrößerter Halslymphknoten mit der farbkodierten Dopplersonographie und dem Power-Doppler nativ sowie nach Applikation eines neuen Ultraschallkontrastmittels"

Halslymphknotenvergrößerungen kommen bei Patienten mit Malignomen im MKG- und HNO-Bereich einerseits als reaktive Lymphknotenveränderungen im Abflußgebiet des Primärtumors vor, andererseits können sie metastatisch befallen sein und damit die weitere Therapie und die Prognose der Patienten entscheidend beeinflussen. Mit der B-Bild-Sonographie allein wurden bislang keine eindeutigen Malignitätszeichen etabliert; mit der FKDS blieb die Darstellung der intranodalen Gefäßsituation im Verlauf der Lymphknotenmetastasierung unbefriedigend. Wir untersuchten in unserer Studie die Möglichkeiten, die sich mit der FKDS und dem Power-Doppler nativ und nach Applikation eines stabileren und lungengängigen Echosignalverstärkers für die Diagnostik malignitätsverdächtiger Halslymphknoten ergeben. 40 Patienten mit malignitätsverdächtigen Halslymphknoten (34 Patienten mit gesichertem Plattenepithelkarzinom im MKG- oder HNO-Bereich) wurden im B-Bild sowie in der FKDS und im PD vor und nach Applikation von LevovistR (Schering AG, Berlin) untersucht . Metastasen waren signifikant größer und häufiger rundlich als ovalär als reaktiv vergrößerte Lymphknoten. Korrelationen von Echogenität und Binnenstruktur mit der Lymphknotendignität ergaben sich nicht. Der Vaskularisationsgrad kann nicht zur Dignitätsfeststellung genutzt werden. Signifikante Korrelationen zeigten sich für die Vaskularisationsmorphologie und die Lymphknotendignität. FKDS und PD unterschieden sich nach KM signifikant bezüglich der Beurteilung der Vaskularisationsmorphologie. Nach KM konnten im Power-Doppler alle Lymphknoten bezüglich ihres Perfusionsmusters beurteilt werden. Die FKDS zeigte nach Kontrastmittelapplikation weniger gute Ergebnisse. Innerhalb der Diagnostik metastasenverdächtiger Lymphknoten empfehlen wir die Betrachtung von Größe und Form der Lymphknoten im B-Bild und die Beurteilung der Vaskularisationsmorphologie in der FKDS und im PD. Im Fall einer nicht detektierbaren Perfusion oder eines bei Hypovaskularisation nicht beurteilbaren Perfusionsmusters sollte die Applikation eines Echosignalverstärkers und die Darstellung mit dem PD erfolgen.

Abstract

Key words:
ultrasound - contrast agent - lymph node metastasis - vascularization

"Diagnosis of enlarged cervical lymph nodes with color Doppler sonography and power Doppler before and after application of a new ultrasonic contrast agent"

Enlargement of cervical lymph nodes of patients with cancer of the head and neck region can be either caused by reactive changings in the region of the primary tumor or by metastasis. It is one of the most important factors for therapy and prognosis of those patients. Up to now definite criteria of malignancy couldn`t be established by B-mode sonography. Description of the intranodal vascular changes during the course of metastatic invasion keeps on being unsatisfactory by color Doppler ultrasound (US). In our study we examined the new perspectives in the diagnosis of suspected metastatic disease by color-coded US and power Doppler US before and after the injection of a stable echo enhancing agent capable of traversing the cardiopulmonary circulation. 40 patients with suspected cervical lymph node metastasis were examined (34 with squamous cell carcinoma) with B-mode US, color Doppler US and power Doppler US before and after the i.v. application of Levovist registered (Schering, Berlin, Germany). Lymph node metastases were significantly larger and more often roundly shaped than reactively enlarged lymph nodes. Significant correlations of echogenicity and morphologic structure could not be demonstrated. The degree of perfusion cannot be used for the differential diagnosis of lymph node enlargement. There was significant correlation between pattern of vascularization and lymph node dignity. Concerning the architecture of vascularization a significant differentiation of color Doppler US and power Doppler US could be observed. In contrast to color Doppler US, by power Doppler US it was possible to assess the perfusion of all lymph nodes after the application of Levovist registered. For the differential diagnosis of suspected cervical lymph node metastases we therefore recommend a sonographic examination of volume and shape by B-mode US and of pattern of vascularization by color Doppler US and power Doppler US. In case of no detectable perfusion or unclear pattern in hypoperfusion we propose echo-enhanced examination with power Doppler US.

Abkürzungsverzeichnis

CT Computertomographie

FKDS Farbkodierte Dopplersonographie

HNO Hals- Nasen- Ohren

Lk Lymphknoten

MKG Mund- Kiefer- Gesicht

MRT Magnetresonanztomographie

PD Power-Doppler

PECA Plattenepithelkarzinom

PI Pulsatilitätsindex

PRF Pulswiederholungsfrequenz

RI Resistance-Index

Inhaltsverzeichnis

1 EINLEITUNG **4**

2 AUFGABENSTELLUNG **6**

3 GRUNDLAGEN **8**

3.1 Medizinisch-physiologische Grundlagen **8**

3.2 Untersuchungsmethoden **10**

3.2.1 Palpation 10

3.2.2 Sonographie 11

3.2.2.1 B-Bild-Sonographie 11

3.2.2.2 Duplexsonographie und farbkodierte Dopplersonographie 12

3.2.2.3 Power-Doppler-Sonographie 16

3.2.2.4 Ultraschallkontrastmittel 17

3.2.2.5 Drei-dimensionale Darstellung in der Sonographie 19

3.2.3 Computertomographie 20

3.2.4 Magnetresonanztomographie 21

4 PATIENTEN UND METHODE **23**

4.1 Patienten **23**

4.2 Histopathologie **23**

4.3 Sonographische Untersuchung **24**

4.3.1 B-Bild-Sonographie 25

4.3.2 Duplex- und farbkodierte Dopplersonographie 25

4.3.3 Power-Doppler-Sonographie 27

4.3.4 Ultraschallkontrastmittel 27

4.3.5 Zeitlicher Ablauf der sonographischen Untersuchung 29

4.4 Magnetresonanztomographische Untersuchung **30**

4.5 Statistische Auswertung **31**

5 ERGEBNISSE 33

5.1 Patientendarstellung und histopathologische Ergebnisse 33

5.2 Lymphknoten in der hochauflösenden B-Bild-Sonographie 34

5.2.1 Größe der Lymphknoten 34

5.2.2 Form der Lymphknoten 35

5.2.3 Lymphkotenmorphologie im B-Bild 36

5.2.4 Kapsel der Lymphknoten und Gefäßinfiltration 36

5.3 Lymphknoten in der FKDS und im Power-Doppler 37

5.3.1 Vaskularisation der Lymphknoten - nativ 37

5.3.2 FKDS-Vaskularisation der Lymphknoten - nach Kontrastmittel 38

5.3.3 PD-Vaskularisation der Lymphknoten - nach Kontrastmittelgabe 38

5.3.4 Vaskularisation der Lymphknoten - Power-Doppler und FKDS im Vergleich 40

5.3.5 Periphere Flußwiderstände in der Dopplersonographie 40

5.3.6 Vaskularisationsmorphologie der Lymphknoten - vor Kontrastmittelgabe in der FKDS 42

5.3.7 Vaskularisationsmorphologie der Lymphknoten - nach Kontrastmittelgabe in der FKDS 42

5.3.8 Vaskularisationsmorphologie der Lymphknoten - vor Kontrastmittelgabe im Power-Doppler 45

5.3.9 Vaskularisationsmorphologie der Lymphknoten - nach Kontrastmittelgabe im Power-Doppler 46

5.3.10 Vaskularisationsmorphologie der Lymphknoten - Power-Doppler und FKDS im Vergleich 50

5.3.11 Subjektive Beurteilung der Darstellungsqualität nach Kontrastmittelapplikation im Power-Doppler und in der FKDS 51

5.4 Sonographie - Zusammenfassung der Untersuchungs-ergebnisse 52

5.5 Magnetresonanztomographie - Vergleich mit der sonographischen und der histopathologischen Diagnose 54

6 DISKUSSION 55

6.1 B-Bild-sonographische Kriterien - Größe und Form 55

6.2 B-Bild-Morphologie und Kapselintegrität 58

6.3 Semiquantitative Vaskularisationsbeurteilung 62

6.4 Vaskularisationsdarstellung - Vergleich FKDS und PD 64

6.5 Kontrastmitteleffekt 65

6.6 Widerstandsindices 66

6.7 Vaskularisationsmorphologie 69

6.8 Vaskularisationsmorphologie - Vergleich FKDS und Power Doppler 72

6.9 Schlußfolgerungen zur Vaskularisationsmorphologie 75

6.10 Subjektive Beurteilung des Kontrastmitteleffekts 76

6.11 MRT 77

6.12 Kritik 78

6.13 Schlußfolgerung 79

7 ZUSAMMENFASSUNG 82

8 LITERATURVERZEICHNIS 85

9 ERKLÄRUNG 94

10 DANKSAGUNG 95

11 LEBENSLAUF 96

1 Einleitung

Bildgebende Verfahren wie die Sonographie, die Computertomographie und die Magnetresonanztomographie werden im Mund-Kiefer-Gesichts- und HNO-Bereich häufig im Rahmen des TNM-Stagings von Malignomen dieser Regionen eingesetzt. In 90 % der Fälle liegt hierbei ein Plattenepithelkarzinom vor.

Cervicale Lymphknotenvergrößerungen kommen bei diesen Patienten einerseits in ca. 92 % als reaktive, benigne Lymphknotenveränderungen im Abflußgebiet des Primärtumors vor (Steinkamp et al., 1992), andererseits können die Lymphknoten metastatisch befallen sein und damit die weitere Therapie und Prognose der Patienten deutlich negativ beeinflussen (Som, 1987; Leemans et al., 1994). Daneben gibt es unabhängige Diagnosen wie z.B. spezifische Lymphadenitiden oder maligne Lymphome als Ursache cervicaler Lymphknotenschwellungen.

Trotz bedeutsamer Fortschritte bei den bildgebenden Verfahren ist eine sichere Dignitätsbestimmung der vergrößerten Lymphknoten bislang einzig mit der histopathologischen Untersuchung möglich.

Die B-Bild-sonographische Diagnostik wurde in den letzten Jahren durch die farbkodierte Doppler- und Duplexsonographie der intranodalen Gefäße ergänzt und konnte einige vielversprechende Ansätze liefern, die jedoch nach wie vor keine sichere Differenzierung ermöglichen (Tschammler et al., 1991 u. 1996; Steinkamp et al., 1994; Choi et al., 1995; Leuwer, Westhofen u. Henke, 1996). Die sogenannte Power-Doppler-Sonographie soll aufgrund der andersartigen Weiterverarbeitung der hierbei aus der Amplitude des Dopplerspektrums gewonnenen Signale eine genauere Darstellung der Perfusionsverhältnisse auch bei schwierigeren Untersuchungsbedingungen ermöglichen (Bude u. Rubin, 1996; Rubin et al. 1994). Weitere Fortschritte im Rahmen der Bildgebung von peripheren Durchblutungsverhältnissen sollen mit der Anwendung von nun erhältlichem stabileren und lungengängigen Ultraschallkontrastmittel erreicht werden (Cosgrove, 1995; Schlief, 1996; Ernst et al. 1996).

Wir nutzten in dieser Studie die hochauflösende B-Bild-Sonographie, die farbkodierte Doppler- und die Power-Doppler-Sonographie vor und nach Applikation von Ultraschallkontrastmittel im Rahmen der Dignitätsbestimmung malignitätsverdächtiger cervicaler Lymphknotenvergrößerungen.

2 Aufgabenstellung

In der vorliegenden Arbeit soll auf die Diagnostik der Lymphknotenvergrößerungen bei Patienten mit Plattenepithelkarzinomen im Mund-Kiefer-Gesichts- sowie HNO-Bereich im Rahmen des Stagings eingegangen werden.
Neben den Ergebnissen der B-Bild-Sonographie werden neue, durch die moderne farbkodierte Dopplersonographie und die Power-Doppler-Sonographie in diesem Indikationsgebiet gewonnene Erkenntnisse aufgezeigt und die Bedeutung der Anwendung von Ultraschallkontrastmittel analysiert. Als Referenzmethoden werden die histopathologische Untersuchung sowie als weiteres bildgebendes Verfahren die Magnetresonanztomographie herangezogen.
Die Beantwortung der folgenden Fragestellungen soll einen Beitrag zu einer Annäherung an eine Differenzierungsmöglichkeit zwischen reaktiv und maligne vergrößerten Lymphknoten mit bildgebenden Verfahren leisten sowie zusätzlich die Anwendungsmöglichkeiten von Kontrastmittel in der sonographischen Diagnostik dieses Indikationsgebietes klären:

1. Wie sehen die interessierenden Lymphknoten in der hochauflösenden B-Bild-Sonographie aus? Welche neuen B-Bild-Kriterien lassen sich damit für die Differenzierung zwischen benigne und maligne vergrößerten Lymphknoten erarbeiten?
2. Wie stellen sich die Lymphknoten in der farbkodierten Dopplersonographie mit und ohne Kontrastmittelapplikation dar? Lassen sich mit der Perfusionsbestimmung der Lymphknoten bessere Unterscheidungskriterien für Benignität und Malignität finden?
3. Welche Befunderweiterung bringt die Anwendung des Power-Dopplers mit und ohne Applikation von Ultraschallkontrastmittel?

4. Welche Korrelationen bestehen zwischen den oben erwähnten diagnostischen Verfahren untereinander und mit der histopathologischen sowie der als Referenzmethode genutzten magnetresonanztomographischen Untersuchung?
5. Welchen Stellenwert können die genannten Verfahren in der diagnostischen Strategie bei der Beantwortung der Frage nach der Dignität vergrößerter Halslymphknoten einnehmen?

3 Grundlagen

3.1 Medizinisch-physiologische Grundlagen

Das Vorhandensein von Lymphknotenmetastasen bei Patienten mit Malignomen im Mund-Kiefer-Gesichts- und HNO-Bereich bestimmt zusammen mit dem Alter des Patienten sowie mit der Größe, der Lokalisation mit ihren spezifischen Lymphabflußbahnen und der histopathologischen Diagnose der primären Läsion die Prognose des Patienten (Janot et al., 1996; Alvi u. Johnson, 1996; Leemans et al., 1994; Snow, 1989). Nach Som (1987) sinkt die Überlebensrate bei Vorhandensein einer einzelnen Lymphknotenmetastase auf der ipsilateralen Halsseite auf die Hälfte, bei bilateralen Halslymphknotenmetastasen auf ein Viertel der Überlebensrate der Patienten ohne Metastasen. Jiang (1990) erkannte die Halbierung der Fünf-Jahres-Überlebenszeit bei Patienten mit Halslymphknotenmetastasen im Gegensatz zu den Patienten ohne regionale Metastasierung und beschrieb die Prognose dieser Patienten als umgekehrt proportional zur Anzahl und Größe der Lymphknotenmetastasen. Bei Überschreiten der Lymphknotenkapsel durch Tumorzellen fanden Hirabayashi et al. (1991) eine Verringerung der 5-Jahres-Überlebenswahrscheinlichkeit von 76 % auf 17 %. Alvi und Johnson stellten bei Nachweis einer überschrittenen Lymphknotenkapsel eine Reduktion der Überlebensrate um 50 % gegenüber der von Patienten mit Nachweis von Lymphknotenmetastasen ohne Kapseldurchbruch fest (1996). Dem sicheren Ausschluß bzw. dem sicheren Existenznachweis von malignen Lymphknotenvergrößerungen kommt somit ein immenser Stellenwert zu. Da es bei allen Malignomen im Kopf- und Halsbereich auch zu einer reaktiven Vergrößerung der Lymphknoten des entsprechenden Abstromgebiets kommen kann, ohne daß diese notwendigerweise im Sinne einer Metastasierung von maligne entarteten Zellen infiltriert sind (Koch et al., 1989),

steht die Möglichkeit der sicheren Differenzierung zwischen benignen und malignen Lymphknotenvergrößerungen für den behandelnden Arzt und natürlich den Patienten im Vordergrund bezüglich der weiteren Therapieplanung und der Prognose. Steinkamp et al. (1992) beschreiben in ihrem Patientenkollektiv in 92 % der Fälle mit Halslymphknotenmetastasen begleitend das Vorhandensein "nur" reaktiver Lymphknotenvergrößerungen. Bei der reaktiven Lymphknotenvergrößerung wird histopathologisch eine follikuläre Hyperplasie (d.h., eine Aktivierung der Lymphfollikel) und eine Randsinushistiozytose beschrieben; eine Destruktion der bestehenden Lymphknotenstrukturen findet sich in diesem Fall nicht. Der Befall durch maligne Zellen beginnt von der Peripherie aus über die peripheren kortikalen Lymphgefäße, die Invasion schreitet im weiteren Verlauf nach zentral fort und zerstört erst zu diesem Zeitpunkt den Hilus des betroffenen Lymphknotens, so daß insbesondere im Initialstadium keine grob morphologischen Unterschiede zu reaktiven Veränderungen festzustellen sind (Steinkamp et al., 1993; Som, 1987; Delorme, 1993). Die Angiogenese in metastatisch befallenen Lymphknoten ist abhängig von der Tumorzellmasse: Während im Initialstadium eine für die Tumorzellen adäquate Blutversorgung durch die normalen intranodalen Lymphknotengefäße möglich ist (avaskuläres Stadium), reichen diese ab einer bestimmten Tumorzellmasse durch ihre Zerstörung oder durch die zu große Diffusionsstrecke nicht mehr aus. Von den malignen Zellen wird ab diesem Zeitpunkt der sogenannte Angiogenesefaktor produziert, der die Entstehung neuer Gefäße, d.h. die Tumorneovaskularisation, bewirkt (Steinkamp et al., 1994). Steinkamp et al. (1992) und Eichhorn et al. (1987) beschreiben 18 % bzw. bis zu 42 % aller metastatisch befallenen Lymphknoten mit einem Längsdurchmesser von kleiner als 10 mm (in der Literatur finden sich wechselnde Angaben zwischen 15-75 % - Hajek et al., 1986; Leicher-Düber et al., 1989; Atula et al., 1996). Nach Simon (1975) sind 20 % aller Lymphknotenmetastasen 3-6 mm groß. Reaktiv vergrößerte Lymphknoten können zudem eine Größe von bis 25 mm (Friedrich, Schmelzle, 1996) erreichen, in einer Studie von Steinkamp et al. (1992) wurde der größte derart vergrößerte Lymphknoten mit einem Längsdurchmesser von 34 mm und einem Querdurchmesser von 12 mm beschrieben. Leicher-Düber et al. (1990)

stellten in 32 % der Lymphknoten mit einer Größe von mehr als 1-3 cm einen negativen histologischen Befund fest. Die Differenzierung zwischen benignen Lymphknotenvergrößerungen und Lymphknotenmetastasen allein durch die Grössenangabe führt demnach in einer Vielzahl der Fälle zu falschen Ergebnissen. Eine Fülle unterschiedlicher Kriterien wurde erarbeitet und eine Vielzahl diagnostischer Verfahren wurde und wird nach wie vor zu Rate gezogen, um eine sichere Zuordnung treffen zu können.

3.2 Untersuchungsmethoden

3.2.1 Palpation

Die Palpation als einfachste Untersuchungsmethode erkennt zumeist - abhängig von der Erfahrung des Untersuchers und der Lokalisation der Lymphknoten - vergrößerte Lymphknoten erst ab einer Größe von 1 bis 1,5 cm; bei unterschiedlichen vergleichenden Studien fand sich eine Sensitivität für die Palpation von 74 % bis 83 %, eine Spezifität zwischen 82 % und 94 % und eine diagnostische Treffsicherheit von insgesamt 77 % bis 85,5 % (Steinkamp et al., 1993 und 1991; Leicher-Düber et al., 1990). Als Malignitätskriterien werden eine Größe von Lymphknoten im Abstromgebiet des bestehenden Malignoms von mehr als 1cm (nach Som, 1987, ist diese Größenangabe zusätzlich noch beeinflußt von der Lokalisation der Lymphknoten), eine Konsistenzerhöhung, die Adhärenz an benachbarte Strukturen (Som, 1987; Steinkamp et al., 1991) sowie das Auftreten von multiplen, in Ketten angeordneten Lymphknoten akzeptiert (Leicher-Düber et al., 1990).

3.2.2 Sonographie

3.2.2.1 B-Bild-Sonographie

Der Sonographie als nicht-invasive, den Patienten wenig belastende, kostengünstige und allgemein verfügbare Untersuchungsmethode kommt eine zunehmend herausragende Bedeutung bei der Detektion und Differenzierung reaktiv und metastatisch bedingter Lymphknotenvergrößerungen zu. Von unterschiedlichen Untersuchungen sind eine Sensitivität für das B-Bild-Verfahren von 78 % bis 98 %, eine Spezifität von 61 % bis 100 % und eine Treffsicherheit von 70 % bis 95 % bekannt (Rainer et al., 1993; Leicher-Düber et al., 1990; Steinkamp et al., 1991). Als maligne werden Lymphknoten ab einem Längsdurchmesser von zumeist mehr als 10 mm (abhängig von der Lokalisation), vergrößerte Lymphknoten mit einer unregelmäßigen Konfiguration, einer unscharf abgrenzbaren Kontur, einer ovalären bis rundlichen Form, mit inhomogener Struktur, Echoarmut und echofreien fokalen Arealen sowie bei Infiltration benachbarter Strukturen und bei Fehlen des echoreichen Binnenreflexes gewertet (Rainer et al., 1993, Steinkamp et al., 1991; Kruyt et al., 1996), wobei diesen Kriterien von verschiedenen Untersuchern unterschiedliche Bedeutung zugemessen wird. Nach Steinkamp et al. (1993) sollte das kritische Größenverhältnis mit dem M/Q-Quotienten von kleiner als 2 für maligne Lymphknotenvergrößerungen angegeben werden; damit könne im Vergleich zur Verwendung des Längsdurchmessers die Sensitivität von 90 auf 95 %, die Spezifität der Sonographie von 36 auf 96 % und die Treffsicherheit insgesamt von 63 auf 95 % erhöht werden. Einigkeit besteht jedoch in der Aussage, daß sonomorphologisch unabhängig von den verwandten Kriterien keine 100 %ig sichere Diagnose gestellt werden kann (Van den Brekel et al., 1990; Hajek et al., 1986). Mikrometastasen als Metastasenzellnester mit einer maximalen Ausdehnung von kleiner als 3 mm können mit der Sonographie nicht erkannt werden (Steinkamp et al., 1994). Desweiteren liegen die Grenzen dieser Untersuchungstechnik in der

Unmöglichkeit, Lymphknoten in bestimmten Lokalisationen, z.B. medial retropharyngeal und paravertebral, zu entdecken und, in vielen Fällen, Auskunft über den Primärtumor zu geben (Quetz et al., 1991; Hajek et al., 1986). Ein besonderer Vorteil der sonographischen Untersuchung ist die Möglichkeit der Einschätzung einer Gefäßinfiltration (Mann et al., 1994; Heppt et al., 1989-a) mit dem B-Bild-Verfahren, welches durch die Dopplersonographie noch ergänzt werden kann. Hierbei kommt auch der Magnetresonanztomographie eine besondere Bedeutung zu. Die Sensitivität bei dem Ausschluß einer Infiltration der A. carotis wird von Gooding (1993) für beide Methoden mit 100 % angegeben, die Spezifität für die Sonographie mit 75 %, für die MRT mit 87,5 %.

3.2.2.2 Duplexsonographie und farbkodierte Dopplersonographie

Durch die Ergänzung mit der farbkodierten Dopplersonographie wird versucht die Sicherheit der Diagnosestellung bezüglich der Lymphknotenvergrößerungen weiter zu erhöhen (Westhofen, Reichel u. Nadjmi, 1994; Steinkamp et al., 1994-a; Leclec'h et al., 1994).

Die mathematischen Grundlagen des hierbei verwandten Doppler-Effekts wurden von Christian Doppler 1842 erstmals beschrieben. Das Prinzip beruht auf der Eigenschaft eines Empfängers, die ausgesandte Frequenz eines Tons oder Lichtstrahls als zu niedrig zu beschreiben, wenn sich der Abstand zwischen Wellenerzeuger und Empfänger vergrößert, bzw. umgekehrt, als zu hoch zu erfassen, wenn sich der Abstand zwischen beiden verringert. Folgende vereinfachende Gleichung ergibt sich zur Berechnung dieser Dopplerfrequenzverschiebung (Df).

$$Df = \frac{2 * f * v * \cos\alpha}{c}$$

f = die abgestrahlte Frequenz,

v = die Reflektorgeschwindigkeit,

α = der Winkel zwischen dem Schallstrahl und der Reflektorbewegung

c = die Schallgeschwindigkeit im Gewebe (1540 m/s) ist.

Anfänglich wurde mit dem "Continous wave"- Doppler gearbeitet, der in größeren Tiefen und besonders im abdominellen Bereich nicht eingesetzt werden konnte, da sich die Flüsse mehrerer Gefäße überlagerten und eine eindeutige Zuordnung der Flußkurven zu einem bestimmten Gefäß nicht möglich war. Durch Einführung des gepulsten Dopplers gelang es, in frei wählbarer Tiefe die Blutströmung in einem bestimmten Gefäß zu erfassen und simultan im B-Bild darzustellen. Der hierbei verwandte Piezowandler wechselt zwischen seinen Funktionen als Sender und Empfänger. Bei bekannter Schallgeschwindigkeit im Gewebe kann bei durch den Untersucher vorgegebener Untersuchungstiefe die Laufzeit berechnet werden und eine Empfangszeit entsprechend diesem berechneten Zeitintervall gewählt werden. Vorher und nachher eingehende Signale werden somit nicht mehr berücksichtigt, d.h., vor und hinter dem interessierenden Blutgefäß liegende, erfaßte Strömungen werden nicht dargestellt. Das eingestellte Zielvolumen nennt man hierbei "sample volume". Die als "Pulswiederholungsfrequenz" (pulse repetition frequence = PRF) bezeichnete Häufigkeit der ausgesandten Impulse ist abhängig von der Meßtiefe, d.h., je tiefer das interessierende Blutgefäß liegt desto länger ist die Laufzeit der Schallwellen und desto geringer muß demnach die PRF sein. Bei der gepulsten Technik erfolgt eine Rekonstruktion der Flußkurven aus den erfaßten Einzelimpulsen. Dies kann bei sehr tief liegenden Blutgefäßen und somit langer Laufzeit des Schalls zur Erfassung einer unzureichenden Anzahl von Einzelimpulsen führen, was die Darstellung einer Flußkurve unmöglich macht. Die PRF muß somit mindestens doppelt so hoch sein wie die maximal zu messende Dopplerfrequenz, da es ansonsten zu dem Phänomen des sogenannten "Aliasing" kommt. Damit bezeichnet man eine Darstellung der höchsten Geschwindigkeiten im Dopplerfrequenzspektrum fälschlicherweise unterhalb der Nullinie. Bei anfänglich nur an einem Punkt des B-Bildes erfolgter Darstellung der Flußverhältnisse wurden im folgenden auch mehrere "sample volumes" in einem B-Bild mittels einer Farbkodierung abgebildet. Auf den Schallkopf zufließende Ströme werden konventionell in roter Farbe dargestellt, vom Schallkopf sich entfernende Flüsse

in blau. Die Strömungsgeschwindigkeit wird durch die Farbhelligkeit beschrieben - hohe Geschwindigkeiten mit helleren, niedrigere Geschwindigkeiten mit dunkleren Farben (Klews, 1995). Die semiquantitative Beschreibung von Perfusionsverhältnissen in dopplersonographisch darstellbaren Gefäßen erfolgt in Form von Indices. Diese sind Ausdruck des peripheren Flußwiderstands. Der Resistance-Index, auch Pourcelot-Index genannt, wird mit der Formel RI = maximale systolische Flußgeschwindigkeit minus minimale enddiastolische Flußgeschwindigkeit dividiert durch die maximale systolische Flußgeschwindigkeit berechnet. Der Pulsatilitätsindex (PI) wird durch Subtraktion der minimalen enddiastolischen Flußgeschwindigkeit von der maximalen systolischen Flußgeschwindigkeit, dies dividiert durch die mittlere Flußgeschwindigkeit in einem Herzzyklus bestimmt. Generell akzeptierte und als Standard angewandte Methoden zur genauen quantitativen Erfassung eines Blutflusses existieren zur Zeit noch nicht.

Bei subjektiv qualitativer und semiquantitativer Klassifizierung der Lymphknotenperfusion im Vergleich zum umliegenden Binde- und Fettgewebe im farbkodierten B-Bild-Sonogramm wird für metastatisch befallene und chronisch entzündliche Lymphknoten im Vergleich zu akut entzündlich bedingten Lymphknotenvergrößerungen und malignen Lymphomen eine Abnahme der Durchblutung beschrieben (Tschammler et al., 1991; Westhofen, Reichel u. Nadjmi, 1994) sowie das Vorhandensein von partiellen Perfusionsausfällen durch Keratinisierung, Verhornung und Nekrotisierung als spezifisch für Lymphknotenmetastasen von Plattenepithelkarzinomen (Steinkamp et al., 1994; Tschammler et al., 1991). Steinkamp et al. (1994) konnten bei nur 35 % der Lymphknotenmetastasen eine verminderte oder keine Perfusion, bei jedoch 65 % eine Hyperperfusion feststellen. Desweiteren beschreiben unter anderem Gooding (1993) und Schreiber et al. (1993) eine Änderung der Perfusion bei metastatisch befallenen Lymphknoten in ein peripheres Muster im Vergleich zu dem normalen zentralen, durch die zentrale Hilusarterie, bei nicht pathologisch oder benigne veränderten Lymphknoten. Choi et al. (1995) und Tschammler et al. (1991) beschreiben bei Anwendung der FKDS einen erhöhten Resistance-Index als Ausdruck der peripheren Widerstandserhöhung in Lymphknotenmetastasen sowie einen erhöhten Pulsatilitäts-Index, wobei

die Zahlenangaben für den RI zwischen 0,8 und 1,0 und für den PI zwischen 1,5 und 1,8 variieren (Steinkamp et al., 1994; Tschammler et al., 1991; Schreiber et al., 1993; Tschammler, Wittenberg, Porowski, Reinhart, 1991). Nach Tschammler et al. (1991) liegt die Spezifität in der Diagnostik von Lymphknotenmetastasen durch Messung der Perfusion mit der farbkodierten Dopplersonographie bei 78 %, der positive Vorhersagewert bei 93 %, Steinkamp et al. (1994) stellten eine Sensitivität von 93 %, eine Spezifität von 95 % und einen positiven Vorhersagewert von 91 % bei der Unterscheidung zwischen reaktiv veränderten und metastatisch befallenen Lymphknoten fest. Normale Resistance- und Pulsatilitätsindices genügen nach ihren Ergebnissen bei einer Sensitivität von 53 % zum Ausschluß von Metastasen nicht. Tschammler, Wittenberg, Porowski und Reinhart (1991) fanden eine Sensitivität von 53 % und eine Spezifität von 97 % bei der Detektion von Lymphknotenmetastasen anhand eines erhöhten Pulsatilitäts- oder Resistance-Index (RI > 0,9; PI > 1,8). Eine Perfusionsbeurteilung der intranodalen Gefäße ist nach Angaben unterschiedlicher Untersucher in 78 bis 100 % der interessierenden Lymphknoten möglich (Tschammler et al., 1991; Choi et al., 1995; Steinkamp et al., 1994-a). Die Erfassung der in Lymphknotenmetastasen niedrigeren enddiastolischen Geschwindigkeit im Gegensatz zur systolischen Spitzengeschwindigkeit in den Lymphknotengefäßen hilft nach Aussage von Choi et al. (1995) bei der differentialdiagnostischen Abklärung. Im Gegensatz zu diesen Studien stellten Benzel et al. (1996) bei benignen und malignen Lymphknotenvergrößerungen keinen signifikanten Unterschied bezüglich der Flußgeschwindigkeiten und der Widerstandsindices fest. Eine typische Vaskularisationsverteilung bei den beiden Diagnosegruppen fand sich in dieser Untersuchung ebenfalls nicht. Insgesamt werden die Aussagen zur Lymphknotenperfusion qualitativ oder semiquantitativ oder aber durch die Doppler-Spektralanalyse einzelner intranodaler Gefäße erhoben. Bei dem Versuch der quantitativen Erfassung der Lymphknotenperfusion in jeweils 10 konsekutiven farbkodierten Duplexsonogrammen der untersuchten Lymphknoten werteten Tschammler et al. insgesamt 20 Parameter aus und ermittelten mit einer Diskriminanzanalyse 7 Parameter zur Dignitätsbeurteilung. Dabei erlaubte die Berücksichtigung der relativen Perfusion zur Lymphknotengröße und die Abschätzung des Strömungsvolumens eine Bestimmung der Lymphkno-

tendignität mit einer Sensitivität von 84 % und einer Spezifität von 80 % (Tschammler et al., 1995).

3.2.2.3 Power-Doppler-Sonographie

Seit 1993 wird die neue Technik des Power-Dopplers klinisch eingesetzt. Damit können nun Perfusionsverhältnisse noch genauer und auch bei schwierigeren Untersuchungsbedingungen erfaßt werden (Bude u. Rubin, 1996; Rubin et al., 1994).

Während man bei der farbkodierten Dopplersonographie die Strömungsverhältnisse durch Bestimmung der Dopplerfrequenzverschiebung darstellt, wird im Power-Doppler-Verfahren mit der Amplitude des Dopplerspektrums gearbeitet, welche weniger von der Flußgeschwindigkeit als von der Anzahl der Erythrozyten abhängig ist. Das sogenannte "Aliasing" stört somit beim Power-Doppler nicht. Beide Dopplertechniken unterscheiden sich prinzipiell in der Weiterverarbeitung der gewonnenen Signale. Während sich bei der FKDS entgegengesetzte Flußrichtungen bei der Verarbeitung und in der Darstellung aufheben, erfolgt beim Power-Doppler die Addition der gewonnenen Signale und die Darstellung allerdings ohne Berücksichtigung der Flußrichtung. Bei steil einfallendem Einfallswinkel, wenn das schmale Dopplerfrequenzband um die Nullinie gruppiert ist, kann damit im Gegensatz zur farbkodierten Dopplersonographie im Power-Doppler noch eine Perfusionsdarstellung gelingen. Damit erhöht sich die Empfindlichkeit des Flußnachweises bei niedrigen Flußgeschwindigkeiten auch bei ungünstigem Einfallswinkel. Die verbesserte Darstellung von Perfusionsverhältnissen liegt außerdem in einem verbesserten Signal-Rausch-Verhältnis bei der neuen Technik. Während in der FKDS Hintergrundrauschen aufgrund unterschiedlicher Phasenwinkel in verschiedensten Farben zur Darstellung kommt, wird es im Power-Doppler als eine Hintergrundfarbe

dargestellt, was eine höhere Signalverstärkung bis zum Auftreten störender Farbartefakte erlaubt. Nachteile liegen besonders in der fehlenden Möglichkeit der Richtungs- und Geschwindigkeitsbestimmung des Blutflusses sowie in der Anfälligkeit gegenüber Bewegungsartefakten, die besonders durch die hohe Bildmittelungsrate des Power-Dopplers bedingt ist (Mutze et al., 1996).
In der Gynäkologie und Geburtshilfe, bei der Untersuchung arteriosklerotisch veränderter Gefäße, von Lebertumoren und Nierentransplantaten lieferte das Power-Doppler-Verfahren bislang zusätzliche Informationen über Gefäße mit langsamen Flußgeschwindigkeiten (Sohn et al., 1995).
Nur wenige Untersucher beschäftigten sich bislang mit der Darstellung von Lymphknotenvergrößerungen mit der Power-Doppler-Sonographie zur Dignitätsbestimmung (Giovagnori, Caiazzo u. Avitto, 1997). Drei verschiedene Gefäßtypen (einzelner Gefäßpol, hypertrophischer Gefäßstil, hauptsächlich periphere Vaskularisation) bei chronisch entzündlich, akut entzündlich und metastatisch veränderten Lymphknoten konnten signifikant unterschieden werden, aber die Untersucher stellten im Vergleich des Power-Dopplers mit der Feinnadel-Aspirations-Biopsie schlechtere Sensitivitäten und Spezifitäten für den Power-Doppler fest.

3.2.2.4 Ultraschallkontrastmittel

1968 beobachteten Gramiak et al. eine Schallverstärkung bei der Echokardiographie der Aortenwurzel nach intraaortaler Injektion von Röntgenkontrastmittel und physiologischer Kochsalzlösung. Meltzer et al. führten diesen Effekt 1980 auf die Streuung der Ultraschallwellen an Mikrogasbläschen zurück. Die Nutzung dieser zunächst zufälligen Beobachtung etablierte sich in der Echokardiographie des rechten Herzens rasch. Das dabei hauptsächlich benutzte Kontrastmittel Echovist^{R} (Schering AG), bestehend aus Galactose-Mikropartikeln, kontrastiert zwar das rechte Herz gut; im linken Herzen und in der Gefäßperipherie ist jedoch

so gut wie kein Kontrastierungseffekt mehr nachweisbar, da die Mikrogasbläschen zwar kapillargängig sind, jedoch während der Herz- und Lungenpassage abgebaut werden. Durch die Entwicklung von stabileren lungengängigen Kontrastmitteln, die intravenös gegeben zur Erfassung peripherer Durchblutungsverhältnisse benutzt werden können, gewinnt die Kontrastmittelanwendung in der Ultraschalldiagnostik auch außerhalb der Echokardiographie seit einiger Zeit zunehmend an Bedeutung. Seit April 1996 ist als erstes Ultraschallkontrastmittel Levovist[R] (Schering AG, Berlin) in Deutschland zugelassen. Dies ist primär ein Granulat mit Mikropartikeln aus 99,9 % D-Galactose und 0,1 % Palmitinsäure, das in Wasser für Injektionszwecke aufgelöst und durch manuelles Schütteln des Behältnisses mit kleinen Gaspartikeln versetzt wird. Diese Mikrobläschen haben eine Größe von 2-6 µm, im Durchschnitt 4 µm, und sind demnach lungenkapillargängig. Durch die zugesetzte Palmitinsäure wurde eine größere intravasale Stabilität der Partikel erzielt, so daß sie jetzt mehr als eine Kreislaufzeit im Blutkreislauf nachzuweisen sind (Cosgrove, 1995; Schlief, 1996). Vom Hersteller wird eine Anflutungszeit von ca. 1-2 Minuten angegeben. Der Verstärkungseffekt des Kontrastmittels dauert ca. 3 bis 5 Minuten und ist nach ca. 10 Minuten nicht mehr nachweisbar, d.h. in dieser Zeit findet ein vollständiger Abbau der verwendeten Lösung statt und erst nach dieser Zeit sollte eine erneute Injektion stattfinden. Je nach Fragestellung und Perfusionsqualität des zu untersuchenden Gewebes werden vom Hersteller verschiedene Konzentrationen zwischen 200 und 400 mg/ml empfohlen. Ein großer Vorteil der Ultraschallkontrastmittel im Vergleich zu den übrigen in der radiologischen Diagnostik verwandten Kontrastmitteln liegt im bislang fehlenden Nachweis von Nebenwirkungen. Durch die Dopplersignalverstärkung um 20-25 dB bei Kontrastmittelanwendung gelingt die Perfusionsdetektion auch bei durch Adipositas und Vernarbungen oder bei tiefliegenden Gefäßen erschwerten Untersuchungsbedingungen oder bei niedrigen Flüssen in den interessierenden Gefäßen (Strauss et al., 1996). Nebeneffekte wie Spectral Bubble Noise (vereinzelte Signalüberstreuungen im Dopplerfrequenzspektrum durch eventuell größere Bläschenpartikel oder Platzen einzelner Bläschen im Schallkegel), das “Blooming“ genannte Farbrauschen in der Anflutungsphase des Kontrastmittels oder die

Schallauslöschung der unterhalb des Kontrastmittels gelegenen Strukturen können Fehldiagnosen verursachen, sind jedoch relativ einfach einzuordnen und auszugleichen (Forsberg et al., 1994). Die Änderungen im Dopplerfrequenzspektrum stellen einen weniger gut einzuschätzenden Einflußfaktor dar (Strauss, Beller, 1996; Sponheim u. Myhrum, 1996). Durch die Verbesserung des Signal-Rausch-Verhältnisses bei der Kontrastmittelanwendung wird eine Dopplerfrequenzverbreiterung und eine dosisabhängige Erhöhung der Flußgeschwindigkeit um 25-30 % gegenüber den Ausgangswerten dargestellt, was im Endeffekt einer Erhöhung der Dopplerausgangsleistung entspricht (Strauss, Beller, 1996). In neuen Studien wurde Kontrastmittel bei der Untersuchung von peripheren Venen, arteriellen Durchblutungsstörungen und bei Malignomen hauptsächlich der Mamma und der Prostata eingesetzt (Strauss, Beller, 1996; Schlief, 1995). Ernst et al. (1996) konnten nach Applikation des Ultraschallkontrastmittels Levovist^{R} (Schering AG, Berlin) zuvor im Nativbild nicht darstellbare, normale und Tumorgefäße in Leberläsionen erkennen. In der Diagnostik der Lymphknotenvergrößerungen gibt es bislang keine publizierten Untersuchungen zu einer möglichen Verwendung von Ultraschallkontrastmittel.

3.2.2.5 Drei-dimensionale Darstellung in der Sonographie

Eine weitere Domäne erschließt sich für die sonographische Diagnostik mit dem Versuch einer dreidimensionalen Darstellung. Prinzipiell liegen der Konstruktion eines dreidimensionalen Bildes aus den sonographisch gewonnenen, zweidimensionalen Vorgängen folgende Überlegungen zugrunde: Die Beziehung zwischen dem Ultraschallwellen aussendenden und empfangenden Schallkopf und den aufgezeichneten Bildern ist bekannt und erlaubt somit immer den Rückschluß auf die Lage des gewonnenen Bildes im Raum. Durch Befestigung von Winkelgeschwindigkeitssensoren auf dem Schallkopf lassen sich die
Bewegungen des Schallkopfes erfassen, wobei diesbezüglich bislang Versuche mit verschiedenen Konstruktionen zur praktischen Umsetzung dieser Überlegung

verwandt wurden. Die während einer Untersuchung erfaßten Sequenzen aus zweidimensionalen Einzelbildern werden mit den festgehaltenen Daten der Schallkopfbewegung zur Berechnung und Konstruktion eines Bildes in drei Dimensionen in Beziehung gesetzt. Mit der B-Bild- und der farbkodierten Dopplersonographie durchgeführte Studien bezüglich gynäkologischer und ophtalmologischer Fragestellungen sowie zur Darstellung von Leber, Niere, Prostata und Gefäßen zeigen vielversprechende Ergebnisse, haben jedoch bislang wenig praktisch-klinische Anwendung gefunden (Rankin et al., 1993). Downey und Fenster (1995) untersuchten die drei-dimensionale Darstellung von Gefäßen mit der Power-Doppler-Sonographie und konnten unter anderem Tumorneovaskularisationen in der Prostata zeigen sowie den Blutfluß in Gefäßen des Nierenkortex und in Brustarterien mit einem Durchmesser von kleiner als 1 mm. Weitere Untersuchungen zur genauen Erfassung der Gefäßarchitektur bei sowohl primären als auch sekundären malignen Prozessen stehen zur Zeit noch aus.

3.2.3 Computertomographie

Die Computertomographie war neben der Palpation und Sonographie lange Zeit das einzige durchgeführte bildgebende Verfahren im Rahmen des Stagings bei Kopf- und Halsmalignomen. Kriterien zur Beurteilung der cervicalen Lymphknotenvergrößerungen sind hier ein Längsdurchmesser von mehr als 15 mm, die irreguläre oder schlechte Abgrenzbarkeit und nach Kontrastmittelapplikation ein typisches Verhalten, bei dem Inhomogenitäten und die zentrale Hypodensität bei peripherem Ring-Enhancement beschrieben werden (Leicher-Düber et al., 1990; Lenz, 1991). Wie die meisten vergleichenden Studien gezeigt haben, ist die Computertomographie insbesondere aufgrund der vorgeschriebenen Schnittführung und dadurch eingeschränkten Erfaßbarkeit und Größenmessung der Lymphknoten sowie durch ihre reduzierte Fähigkeit der Erkennung von Gefäßinfiltrationen im Vergleich zur Sonographie und Magnetresonanztomographie in den Hintergrund

getreten. Zudem kann sie aufgrund der Strahlenbelastung für den Patienten und der Notwendigkeit der Kontrastmittelapplikation mit ihren Risiken nicht beliebig angewandt werden. Die Sensitivität bei der Diagnostik der Lymphknotenvergrößerungen wird für die CT von Leicher-Düber et al. (1990) mit 84 % im Gegensatz zur 90 %igen Sensitivität der Sonographie, die Spezifität für die CT mit 86 % im Vergleich zu 90 % für die Sonographie und 94 % für die Palpation beschrieben. Ishii et al. (1991) empfehlen die Kombination von Sonographie und Computertomographie zur Detektion klinisch nicht erfaßbarer Halslymphknoten.

3.2.4 Magnetresonanztomographie

Die Kernspintomographie eröffnet weitere Möglichkeiten in der Erkennung und der Differentialdiagnostik von Lymphknotenvergrößerungen. Van den Brekel et al. (1990) verglichen unterschiedliche Untersuchungstechniken bei der MRT der Lymphknotenvergrößerungen und fanden die besten Ergebnisse bezüglich der Lymphknotenlokalisation bei Verwendung T1-gewichteter SE- kombiniert mit T2-gewichteten GE-Sequenzen. Ross et al. (1994) vertreten zur Detektion von Kopf- und Halstumoren sowie Halslymphknoten die Verwendung T1-gewichteter SE-Sequenzen mit Fettsuppression und Applikation von Kontrastmittel in Kombination mit T2-gewichteten Turbo-SE- oder SE-Sequenzen mit Fettsuppression. Kriterien zur Beurteilung der Dignität sind hier ebenfalls mannigfaltig: Eine unregelmäßige Begrenzung wird wie bei der Sonographie als Malignitätszeichen bewertet. Ein Längsdurchmesser von mehr als 10 mm wurde in den meisten durchgeführten Studien herangezogen (Steinkamp et al., 1992). Steinkamp et al. (1992) postulieren auch für die Magnetresonanztomographie die Verwendung des M/Q-Quotienten, da dieser die Sensitivität im Vergleich zur alleinigen Verwendung des Längsdurchmessers um 24 % auf 94 % und die Spezifität bei der Lymphknotendiagnostik um ca. 50 % auf 88 bzw. 94 % erhöhe. Die Nativuntersuchung in der MRT eröffnet unabhängig von der Anwendung T1- oder T2-gewichteter oder protonendichter Sequenzen keine Möglichkeit der Dignitätsbestimmung (Ross et al., 1994;

Steinkamp et al., 1992). Erst nach Applikation von MRT-Kontrastmittel zeigt sich das typische Kontrastmittelphänomen bei Lymphknotenmetastasen, das in der zentralen Hypointensität bei peripherer Hyperintensität besteht. Auch zentrale Füllungsdefekte werden so interpretiert (Steinkamp et al., 1992; Ross et al., 1994). Von Steinkamp wird dieses Verhalten nach Gd-DTPA in 53 % der untersuchten Lymphknoten beschrieben, von Van den Brekel in 83 %. Übereinstimmung besteht darin, daß dieses typische Verhalten besonders in Lymphknoten größer als 15 mm auftritt und die Ergebnisse daher deutlich abhängig von dem untersuchten Patientenkollektiv sind. Van den Brekel et al. (1990) empfehlen zur Detektion zentraler Nekrosen in Lymphknoten als einem spezifischen Malignitätszeichen die Verwendung von Gd-DTPA in T1-gewichteten GE-Sequenzen, andere Untersucher wie Steinkamp und Ross verwenden mit ebenfalls guten Ergebnissen SE-Sequenzen. Chong, Fan und Khoo (1996) verglichen T1-, T2- und kontrastmittelverstärkte Sequenzen bei der Detektion intranodaler Nekrosezonen und stellten für die Kombination aus allen drei Untersuchungsteilen eine Sensitivität von 78 % und eine Spezifität von 99 % fest. Ein akzeptiertes, mit der MRT gut erkennbares Malignitätszeichen ist die Infiltration benachbarter Strukturen, insbesondere von Gefäßen (Gooding, 1993; Langman et al., 1989). Der Vorteil der MRT gegenüber der Computertomographie liegt unter anderem in der multiplanaren Schnittführung.

Andere Verfahren in der Diagnostik der Lymphknotenvergrößerungen bei Patienten mit Kopf- und Halsmalignomen haben sich nicht bewährt (Gritzmann et al., 1987; Baatenburg et al., 1993).

4 Patienten und Methode

4.1 Patienten

In der vorliegenden Studie wurden im Zeitraum von September 1996 bis Juni 1997 insgesamt 40 Patienten, die von den Stationen der HNO-Klinik der Charité rekrutiert und von den dort betreuenden Ärzten operiert wurden, untersucht. Das Kollektiv bestand aus 8 weiblichen und 32 männlichen Patienten. Das Alter lag zwischen 34 und 85 Jahren, das Durchschnittsalter betrug 58,7 Jahre.

4.2 Histopathologie

Bei allen Patienten wurden cervical vergrößerte Lymphknoten festgestellt und im folgenden der Verdacht auf das Vorliegen einer malignen Neubildung im Mund-Kiefer-Gesichts- oder HNO-Bereich geäußert.
Zur Sicherung der Diagnose, ob es sich bei diesen Lymphknoten um reaktiv vergrößerte oder metastatisch befallene handelte, wurde bei allen Patienten eine neck dissection durchgeführt oder eine Probeexzision der entsprechenden Lymphknoten vorgenommen. Die histopathologischen Diagnosen wurden im Institut für Pathologie der Charité erstellt.
Bei jedem Patienten wurde nur ein tumorverdächtiger Halslymphknoten im Rahmen unserer Studie untersucht. Die Auswahl erfolgte durch den die Sonographie durchführenden Arzt. Im folgenden wurde zur genauen Sicherung und Dokumentation der Lokalisation eine magnetresonanztomographische Untersuchung des Patienten von demselben Untersucher durchgeführt. Die Ergebnisse wurden zusammen mit dem zuständigen Operateur für die Planung der Operation herangezogen. Die höchst mögliche Sicherheit, daß der im Rahmen dieser Studie sono-

graphisch untersuchte Lymphknoten exstirpiert und histopathologisch aufgearbeitet wurde, sollte mit dieser Dokumentation und Abstimmung erreicht werden.

Es wurden 22 verhornende und 12 nicht-verhornende Plattenepithelkarzinome festgestellt. Insgesamt zeigten sich drei dieser Malignome im Oropharynx, neun im Bereich der Tonsille, des Gaumenbogens und der Tonsillarfurche, sechs im Bereich der Epiglottis und angrenzend supraglottisch, drei im Nasopharynx, sechs im Hypopharynx und sieben im Bereich der Zunge und des Mundbodens.
Eine reaktive Vergrößerung des von uns untersuchten cervicalen Lymphknotens wurde dabei in 11 Fällen festgestellt, metastatisch befallene Lymphknoten konnten in 23 Fällen durch die histopathologische Untersuchung gesichert werden.
Bei sechs Patienten konnte bei Vorliegen tumorverdächtiger vergrößerter Halslymphknoten ein zugrundeliegendes Malignom ausgeschlossen werden.

Ausschlußkriterien bei der Auswahl der Patienten waren das Vorliegen einer Galaktosämie, Alter des Patienten unter 18 Jahren, Schwangerschaft oder Stillzeit, das Bestehen einer schweren obstruktiven Lungenerkrankung oder einer ausgeprägten kardialen Grunderkrankung.

4.3 Sonographische Untersuchung

Die sonographischen Untersuchungen fanden an einem Sonoline Elegra (Siemens, Erlangen, Deutschland) und einem Diasonics VST Gateway statt und wurden immer von dem identischen Untersucher durchgeführt. Bei allen Patienten wurde mit einem 5 oder 7,5 MHz-Linear-Schallkopf untersucht.

4.3.1 B-Bild-Sonographie

Im B-Bild-Sonogramm wurden folgende morphologische Eigenschaften der interessierenden Lymphknoten untersucht und beschrieben:

1. zur Größe der Lymphknoten: die einzelnen Längenmaße Länge, Breite, Tiefe und das Volumen, das von uns anhand der Formel $D = a \times b \times c \times 0{,}59$ aus diesen Längenmaßen berechnet wurde, um mit von den Berechnungsprogrammen der beiden angewandten Ultraschallgeräte unabhängigen Resultaten zu arbeiten
2. zur Form der Lymphknoten: rundlich oder ovalär
3. zur Lymphknotenbegrenzung: mit intakter Kapsel oder Kapseldurchbruch, mit oder ohne Gefäßinfiltration
4. zur Binnenstruktur der Lymphknoten: inhomogen oder homogen; echoarm oder echoreich im Vergleich zum umliegenden Fett-, Muskel- und Bindegewebe
5. zur Lokalisation der Lymphknotenvergrößerung und damit zur Möglichkeit eines sicheren Vergleichs mit den Angaben der Pathologie und der HNO-Klinik: rechts oder links cervical, ober- oder unterhalb der Karotisbifurkation oder submandibulär

4.3.2 Duplex- und farbkodierte Dopplersonographie

Die farbkodierte Doppler- und Duplexsonographie wurde mit den identischen Schallköpfen wie die B-Bild-Sonographie durchgeführt.
Die Einstellung der Farbverstärkung und der Pulswiederholungsfrequenz (PRF) erfolgte subjektiv durch den Untersucher so, daß gerade keine Farbartefakte mehr im umliegenden Gewebe zu erkennen waren. Die PRF wurde im Bereich zwischen 800 und 1000 gewählt.

Folgende Kriterien wurden in der duplexsonographischen Darstellung erfaßt und beschrieben:

1. zur semiquantitativen Perfusionsbeurteilung der betroffenen Lymphknoten im Vergleich zum umliegenden Gewebe: ein hypo- oder hypervaskularisiertes Erscheinungsbild oder Lymphknoten, in denen sonographisch keine Perfusion detektiert werden konnte
2. zum Perfusionsmuster, d.h., zur Beurteilung der Morphologie der Vaskularisation: eine zentrale, über die Hilusarterie laufende Versorgung, ein peripherer Perfusionstyp oder ein Mischbild aus diesen zwei Mustern

Für die Anwendung der Doppler-Sonographie wurde ein in mindestens zwei Ebenen wiederholt darstellbares intranodales Gefäß gewählt. Soweit der Gefäßverlauf erkennbar war, wurde versucht, eine Winkelkorrektur vorzunehmen.
Es interessierten folgende, automatisch durch die verwandten Geräte berechnete Indices, wobei die zugrundeliegenden Anfangs- und Endpunkte der aufgezeichneten Flußkurven von dem Untersucher manuell in die Kurven auf dem Monitor gesetzt wurden.

1. der Resistance-Index (RI): automatisch berechnet aus der (maximalen Flußgeschwindigkeit - der minimalen Flußgeschwindigkeit) / die maximale Flußgeschwindigkeit
2. der Pulsatilitäts-Index (PI): automatisch berechnet aus der (maximalen Flußgeschwindigkeit - der minimalem Flußgeschwindigkeit) / die mittlere Flußgeschwindigkeit.

4.3.3 Power-Doppler-Sonographie

Im Power-Doppler wurden die identischen Schallfrequenzen wie in den vorhergehenden sonographischen Untersuchungen verwandt.
Eine Korrektur der Farbverstärkung sowie der Pulswiederholungsfrequenz erfolgte unter den gleichen Gesichtspunkten wie bei der farbkodierten Doppler-Sonographie zuvor durch den Untersucher, wobei auch hier die PRF im Bereich zwischen 800 und 1000 gewählt wurde.
Es wurden folgende Gesichtspunkte beurteilt:

1. wie zuvor bei der FKDS das Vorliegen eines im Vergleich zum umliegenden Gewebe hypo- oder hypervaskularisierten Lymphknotens oder eines Lymphknotens, bei dem im Power-Doppler keine Perfusion detektiert werden konnte
2. ein zentraler oder peripherer Perfusionstyp oder das Mischbild aus diesen beiden Mustern.

4.3.4 Ultraschallkontrastmittel

Wir verwandten in dieser Studie das im April 1996 in Deutschland zugelassene Ultraschallkontrastmittel Levovist® (Schering AG, Berlin).
Das Granulat aus Galactose und Palmitinsäure wurde in Wasser für Injektionszwecke aufgelöst und durch 10 Sekunden dauerndes manuelles Schütteln des Behältnisses mit kleinen Gaspartikeln versetzt.
Von uns wurde die vom Hersteller empfohlene Konzentration von 300 mg/ml gewählt und pro Patient zweimal jeweils ein Gesamtvolumen von 7 ml Kontrastmittel intravenös in eine Armvene injiziert. Die Injektion erfolgte manuell, gleichmäßig und zügig mit einer Geschwindigkeit von ca. 1-2 ml/s wie vom Hersteller empfohlen.

Die Perfusionsbeurteilung in den interessierenden Lymphknoten erfolgte nach der Anflutungsphase, um Fehlbeurteilungen durch das “Blooming“ genannte Farbrauschen in dieser Phase zu vermeiden.
Eine Änderung der Geräteeinstellung wurde nach Applikation des Kontrastmittels nicht mehr vorgenommen, um die Beurteilung des Kontrastmitteleffekts nicht zu beeinflussen.
Sowohl in der farbkodierten Duplex-Sonographie als auch im Power-Doppler wurde eine erneute semiquantitative Beurteilung der Lymphknotenperfusion im Vergleich zum umliegenden Gewebe (keine Perfusion detektierbar, hypo- oder hypervaskularisierter Lymphknoten) und eine morphologische Beschreibung des Perfusionsmusters (zentral, peripher oder gemischt) vorgenommen.

Desweiteren erfolgte für beide Verfahren getrennt der Vergleich der Vaskularisationsdarstellung vor und nach Kontrastmittelapplikation mit der subjektiven Einschätzung durch den Untersucher, ob eine 1. bessere, 2. gleichbleibende oder 3. schlechtere Darstellung erreicht werden konnte. Diese Beurteilung basierte auf folgenden Gesichtspunkten: Konnten nach Kontrastmittel erstmalig überhaupt eine Perfusion oder neue Perfusionsareale in dem untersuchten Lymphknoten detektiert werden? Wurde nach Kontrastmittelapplikation eine bessere Darstellbarkeit der Gefäßverläufe oder ein erstmaliges Erkennen von neuen Gefäßverbindungen ermöglicht?

Auf die Anwendung der Doppler-Sonographie mit Messung der erwähnten Widerstandindices wurde in dieser Phase wegen der bekannten Schwierigkeiten bei der Einschätzung des Kontrastmitteleffekts auf die Meßwerte bewußt verzichtet.

4.3.5 Zeitlicher Ablauf der sonographischen Untersuchung

Insgesamt verlief die sonographische Untersuchung der Patienten wie folgt:

1. Darstellung des interessierenden Lymphknotens im B-Bild-Sonogramm und Erfassung der Kriterien Größe, Form, Lokalisation, Morphe, Kapselintegrität und Gefäßinfiltration
2. dopplersonographische Darstellung und Beurteilung der Vaskularisation und der Vaskularisationsmorphologie
3. duplexsonographische Erfassung und Messung der Widerstandsindices (PI und RI)
4. Darstellung mit der Power-Doppler-Sonographie und Einordnung nach der Lymphknotenvaskularisation und Vaskularisationsmorphologie
5. erste intravenöse Injektion von 7 ml des Kontrastmittels Levovist^{R} mit einer Konzentration von 300 mg/ml - nach Ende der Anflutungsphase Darstellung des Lymphknotens in der farbkodierten Dopplersonographie und Beurteilung der Vaskularisation und der Vaskularisationsmorphologie sowie subjektive Einschätzung des Kontrastmitteleffekts
6. Pause bis zum sicheren Abklingen des Kontrastmitteleffekts nach Angaben des Herstellers (mindestens 8 Minuten)
7. zweite intravenöse Injektion von 7 ml des Kontrastmittels Levovist^{R} in identischer Konzentration von 300 mg/ml - Warten auf das Ende der Anflutungsphase und Erfassen der erwähnten Kriterien Vaskularisation und Vaskularisationsmorphologie mit dem Power-Doppler sowie subjektive Beurteilung des Kontrastmitteleffekts bei diesem Untersuchungsverfahren

4.4 Magnetresonanztomographische Untersuchung

Die MRT-Untersuchung erfolgte mit einem Siemens Vision Gerät (Erlangen, Deutschland) mit 1,5 Tesla. Wir verwandten zur Untersuchung der Halsweichteile eine Halsspule. Gegebenenfalls erfolgte neben der Untersuchung der Halsweichteile die Darstellung des Hypo- und Nasopharynx.

Alle Untersuchungen erfolgten bei einem Kippwinkel von 180°. Die Schichtdicke betrug 5 mm.
In der Nativuntersuchung erstellten wir T2-gewichtete Bilder mit einer koronaren Schnittführung (TR 6300 ms, TE 96 ms).
Die sagittale und transversale Schnittführung der Darstellung erfolgte mit T1-gewichteten Bildern. Bei der sagittalen Einstellung arbeiteten wir mit einer 512er Matrix. Die TR-Zeit betrug 700 ms, die TE-Zeit 17 ms. Bei den axialen Bildern wurde eine 256er Matrix verwandt (TR 700 ms, TE 12 ms). Bei den in einigen Fällen zusätzlich erstellten T1-gewichteten Bildern mit einer koronaren Schnittführung wurde ebenfalls mit einer 512er Matrix gearbeitet. Die TR-Zeit betrug 874 ms, die TE-Zeit 12 ms.
Im folgenden applizierten wir 0,1 ml/kg Körpergewicht des Kontrastmittels Magnevist® intravenös in eine Unterarm- oder Kubitalvene.
Nach Kontrastmittelapplikation erstellten wir T1-gewichtete Bilder in allen drei Ebenen (koronar, sagittal und transversal). In dieser Untersuchungsphase wurde mit der Fettsättigung gearbeitet. Die TR-Zeit für die Erstellung der axialen Bilder betrug 1045 ms, für die sagittalen Bilder 905 ms und für die koronaren Darstellungen 1196 ms.

Die magnetresonanztomographische Untersuchung diente zum einen als Lokalisationsmethode, um die größtmögliche Sicherheit zu gewährleisten, daß wirklich der sonographisch untersuchte Lymphknoten in der Operation exstirpiert und der histopathologischen Untersuchung zugeführt wurde. Zum anderen nutzten wir die

MRT als Referenzmethode bei der Bestimmung der Dignität der malignitätsverdächtigen cervicalen Lymphknotenvergrößerung.
Eine zusätzliche Bedeutung kam der magnetresonanztomographischen Untersuchung bei der Lokalisaton und Beurteilung des Primärtumors zu. Diese Fragestellung ging jedoch nicht in unsere Studie ein, sondern war für die Operationsplanung der HNO-Klinik von Wichtigkeit.
Die MRT-Bilder wurden von dem auch die sonographischen Untersuchungen durchführenden Untersucher im Anschluß an die Sonographie erstellt.
Die Beurteilung der MRT-Bilder erfolgte durch einen unabhängigen erfahrenen Arzt der Radiologischen Klinik der Charité.

4.5 Statistische Auswertung

Die statistische Aufarbeitung der gewonnenen Daten erfolgte mit dem SPSS-Programm.
Da die Verteilung der Diagnosen innerhalb der Stichprobe, d.h., der Gruppe der untersuchten Lymphknoten nicht bekannt war, erfolgte die statistische Auswertung mit nicht-parametrischen Tests.
Es wurde der Mann-Whitney U (Wilcoxon) Test für jeweils unabhängige/ungepaarte oder abhängige/gepaarte Stichproben durchgeführt, um Korrelationen der Diagnosegruppen und der in den verschiedenen Untersuchungsverfahren gefundenen Kriterien vor und nach Kontrastmittelapplikation auf ihre Signifikanz zu prüfen. Der ungepaarte Wilcoxon-Test diente in diesem Zusammenhang zum Vergleich der beiden Diagnosegruppen bezüglich der Volumina, der Form, der B-Bild-Morphologie sowie der Vaskularisation und des Vaskularisationsmusters in der FKDS und der Power-Doppler-Sonographie vor und nach Kontrastmittel. Der gepaarte Wilcoxon-Test verglich die FKDS und den Power-Doppler jeweils vor und nach Kontrastmittel bezüglich eines Kriteriums (der Vaskulariation oder der Vaskularisationsmorphologie). Hierbei trennten wir nach

benigne und metastatisch vergrößerten Lymphknoten. In geeigneten Fällen prüften wir unsere Kriterien für die Gesamtgruppe der Lymphknoten.

Für die Beurteilung der subjektiven Ergebnisse der Untersuchungsverfahren verwandten wir den Kappa-Test. Das Ergebnis dieses Tests, der sogenannte Kappa-Wert, ist eine Zahl zwischen 0 und 1, wobei gilt, daß je größer der Kappa-Wert desto besser die Übereinstimmung der Untersuchungsergebnise. Wir verglichen in diesem Zusammenhang die sonographische Diagnosebestimmung anhand unterschiedlicher Kriterien (Form, Volumen, Vaskularisationsmorphologie) mit der histopathologischen Diagnose des untersuchten Lymphknotens (Hüsler, Zimmermann, 1996).

Zudem erstellten wir die zugehörigen Kreuztabellen und berechneten daraus die deskriptiven diagnostischen Gütemerkmale sowie die Vorhersagewerte für die angewandten diagnostischen Verfahrensweisen.

Die sogenannte Power-Analyse stellt fest, ob bei festgestellter Nicht-Signifikanz eine ausreichend große Stichprobe für diese Berechnung zur Verfügung stand. Wir nutzten die Power-Analyse bei der Auswertung des Resistance-Index in den beiden Diagnosegruppen.

Mittelwerte und Standardabweichungen der geeigneten Daten wurden im Excel berechnet.

5 Ergebnisse

5.1 Patientendarstellung und histopathologische Ergebnisse

In diese Studie gingen die Daten von insgesamt 40 Patienten ein, die in der Zeit vom September 1996 bis Juni 1997 in der Hals-Nasen-Ohren-Klinik der Universitätsklinik Charité stationär aufgenommen und operiert wurden. Das Alter dieser Patienten lag zwischen 34 und 85 Jahren, das Durchschnittsalter betrug 58,7 Jahre. Es wurden 8 weibliche (Durchschnittsalter 60 Jahre) und 32 männliche (Durchschnittsalter 58,3 Jahre) Patienten untersucht.

Bei allen Patienten bestand bei Einlieferung in die Klinik der Verdacht auf das Vorliegen einer malignen Neubildung im Mund-Kiefer-Gesichts- oder Hals-Nasen-Ohren-Bereich. Bei 34 Patienten wurde histopathologisch im Rahmen einer Biopsie oder Operation das Vorliegen eines Plattenepithelkarzinoms gesichert. Es fanden sich in diesem Kollektiv 22 verhornende und 12 nicht-verhornende Plattenepithelkarzinome. Bei 6 Patienten wurde der Verdacht nicht bestätigt. In einem Fall fand sich bei Zustand nach vorhergegangener Operation eines Plattenepithelkarzinoms im HNO-Bereich nun aktuell eine cervicale Weichteiltuberkulose mit Einbeziehung eines benachbart liegenden Lymphknotens. Ein Rezidiv der malignen Erkrankung konnte nicht gesichert werden. Desweiteren fand sich ebenfalls nach ähnlicher vorausgegangener Operation eine reaktive Veränderung der cervicalen Lymphknoten ohne Anhalt für das erneute Vorliegen einer Neoplasie.

In den übrigen dieser Fälle ergaben sich keinerlei Hinweise auf ein Plattenepithelkarzinom im Kopf- und Halsbereich. Einmal konnte eine Hyperimmunreaktion der cervicalen Lymphknoten gesichert werden, wobei die Ursache nicht eruiert wurde. Eine maligne Neubildung konnte in diesem Zusammenhang ausgeschlossen werden. Bei einer Patientin stellte sich die malignitätsverdächtige cervicale Raumforderung als brachiogene laterale Halszyste heraus. Bei einem weiteren Patienten fand sich ein malignes, die Schleimhaut des weichen Gaumens infiltrierendes B-

Zell-Non-Hodgkin-Lymphom; die cervicalen Lymphknoten zeigten in diesem Fall jedoch nur Veränderungen im Sinne einer chronischen Lymphadenitis. Bei einer anderen Patientin fand sich ein hochmalignes B-Zell-Lymphom im Bereich der Parotis, wobei die von uns untersuchten Lymphknoten reaktiv verändert, jedoch nicht blastomatös befallen waren.

Bei den Patienten, bei denen das Vorliegen eines Plattenepithelkarzinoms beschrieben wurde, war der von uns untersuchte Lymphknoten in 23 Fällen (67,6 %) metastatisch verändert, in 11 Fällen konnte eine benigne Vergrößerung festgestellt werden. Insgesamt wurden also 17 benigne veränderte Lymphknoten sowie 23 Lymphknotenmetastasen eines Plattenepithelkarzinoms in unserer Studie untersucht.

Die Plattenepithelkarzinome fanden sich in folgenden Lokalisationen, oftmals mit Ausbreitung in die angrenzenden Bezirke (nach den Angaben der HNO-Klinik und der Pathologie): Oropharynx (3), im Bereich der Tonsille/ des Gaumenbogens/ der Tonsillarfurche (9), Epiglottis sowie supraglottischer Bereich (6), Nasopharynx (3), Hypopharynx (6), Zunge/ Mundboden (7).

5.2 Lymphknoten in der hochauflösenden B-Bild-Sonographie

5.2.1 Größe der Lymphknoten

Das Durchschnittsvolumen der untersuchten Lymphknoten betrug 7676,6 mm³, wobei sich die Zahlenangaben im Bereich zwischen 114 und 164011 mm³ bewegten.

Nach Diagnosen getrennt ergab sich in der Gruppe der benigne vergrößerten Lymphknoten ein Durchschnittsvolumen von 1642,3 mm³ bei einer Standardabweichung von 1984,0 mm³. Bei den malignen Lymphknotenvergrößerungen ergab sich ein durchschnittliches Volumen von 13711,7 mm³ bei einer Standardabwei-

chung von 40243,7 mm³. Es fand sich bei der statistischen Aufarbeitung der Daten eine signifikante Korrelation der Größe der suspekten Lymphknotenvergrößerung und ihrer Dignität ($p < 0,05$).

5.2.2 Form der Lymphknoten

Im Rahmen der Formbetrachtung der suspekten Lymphknotenvergrößerungen beurteilten wir in unserem Patientengut 12 der benigne vergrößerten Lymphknoten als ovalär; bei fünf fand sich eine rundliche Form. Die metastatisch bedingten Lymphknotenvergrößerungen stellten sich in sieben Fällen ovalär und bei 16 Patienten rundlich dar. Bei der Korrelation der Form der suspekten Lymphknoten mit ihrer Diagnose ergab sich mit $p < 0,05$, daß die Form (ovalär vs. rundlich) der benignen und malignen Lymphknoten signifikant unterschiedlich beurteilt wurde. Die durchschnittlichen Volumenwerte bei den verschiedenen Formen der Lymphknotenvergrößerungen in den Diagnosegruppen zeigt Tabelle 1. Die Zahlenangaben in Klammern geben die Häufigkeit des beurteilten Kriteriums in unserem Patientengut an.

	rundliche Form (n = 17)	ovaläre Form (n = 18)
benigne Lymphknoten (n = 16)	981,6 (n =5)	1942,8 (n = 11)
maligne Lymphknoten (n = 19)	17443,6 (n = 12)	4030,3 (n = 7)

Tabelle 1: Volumen (in mm³) der Lymphknoten bei den unterschiedenen Lymphknotenformen getrennt nach Diagnosen

5.2.3 Lymphkotenmorphologie im B-Bild

Bezüglich der B-Bild-Morphologie der untersuchten Lymphknoten ergab sich in dieser Studie keine signifikante Korrelation mit der Dignität der Lymphknotenvergrößerungen (p = 0,6984). In beiden Diagnosegruppen fanden sich überwiegend echoarme Lymphknoten mit sowohl inhomogener als auch homogener Struktur.
Tabelle 2 stellt die genauen Häufigkeitsverteilungen der unterschiedlichen Lymphknotenmorphologien nach Diagnosegruppen getrennt dar.

	homogen echoarm	homogen echoreich	inhomogen echoarm	inhomogen echoreich
benigne Lymphknoten (n = 17)	9 (52,9 %)	1	5 (29,4 %)	2
maligne Lymphknoten (n = 23)	10 (43,5 %)	0	11 (47,8 %)	2

Tabelle 2: Lymphknotenmorphologie im B-Bild bei benignen und malignen Lymphknoten

5.2.4 Kapsel der Lymphknoten und Gefäßinfiltration

Bei der Beurteilung eines Überschreitens der Kapsel der Lymphknotenmetastasen durch die malignen Zellen ergab sich eine Sensitivität von 60 % und eine Spezifität von 100 % für die sonographische Untersuchung. Im Vergleich mit den histopathologischen Resultaten stellten wir das Auftreten eines Fehlers 2. Ordnung (fälschlicherweise als intakt beurteilte Kapsel) bei 4 der Lymphknoten fest. Der Fehler 1. Ordnung (fälschlicherweise als überschritten beurteilte Kapsel) fand sich in keinem Fall.

Eine Gefäßinfiltration fand sich bei nur drei der metastatisch befallenen Lymphknoten, was die Sonographie in jedem Fall richtig erkannte. Eine fälschlicherweise in der sonographischen Untersuchung diagnostizierte Gefäßinfiltration zeigte sich nicht.

5.3 Lymphknoten in der FKDS und im Power-Doppler

5.3.1 Vaskularisation der Lymphknoten - nativ

Sowohl im Power-Doppler als auch in der farbkodierten Dopplersonographie stellten sich vor Kontrastmittelanwendung bezüglich der Vaskularisation der malignitätsverdächtigen Lymphknoten identische Ergebnisse dar. 64,7 % der untersuchten benignen und 74 % der metastatisch bedingten Lymphknotenvergrößerungen wurden unabhängig von der Diagnose als hypovaskularisiert beurteilt. In jeweils 17,6 % der benigne veränderten Lymphknoten konnte keine Perfusion detektiert werden oder sie stellten sich hypervaskularisiert dar. Bei den metastatisch befallenen Lymphknoten wurde bei 8,7 % keine detektierbare Perfusion, bei 17,4 % ein hypervaskularisiertes Bild beschrieben.
Insgesamt unterschied sich die Vaskularisation benigner und maligner Lymphknoten nach unseren Ergebnissen vor Kontrastmittelanwendung weder in der farbkodierten Dopplersonographie ($p = 0,6056$) noch im Power-Doppler-Verfahren ($p = 0,6056$) signifikant.

5.3.2 FKDS-Vaskularisation der Lymphknoten - nach Kontrastmittel

Nach der Kontrastmittelapplikation stellten sich die Lymphknoten unabhängig von der Dignität in der FKDS weiterhin mit 76 % der benignen Lymphknoten und 78,3 % der Lymphknotenmetastasen hypovaskularisiert dar. Die Anzahl der Lymphknoten, in denen im Nativbild keine Perfusion detektiert werden konnte, wurde in beiden Diagnosegruppen insgesamt durch die Kontrastmittelgabe von 12,5 % auf 5 % reduziert. Die Anzahl der sich hypervaskularisiert darstellenden Lymphknoten veränderte sich nicht.
Im Rahmen der statistischen Auswertung konnte ein signifikanter Unterschied in der Beurteilung der Lymphknotenvaskularisation weder in der Gruppe der benignen ($p = 0,1797$) noch in der Gruppe der metastatisch bedingten Lymphknotenvergrößerungen ($p = 0,3173$) durch die farbkodierte Dopplersonographie vor und nach Kontrastmittelapplikation festgestellt werden.

5.3.3 PD-Vaskularisation der Lymphknoten - nach Kontrastmittelgabe

In der Power-Doppler-Sonographie konnte nach Kontrastmittelapplikation in allen Lymphknoten eine Perfusion visualisiert werden. Im gesamten Lymphknotenkollektiv wurden 82,5 % der untersuchten Lymphknoten als hypovaskularisiert beschrieben. Die Anzahl der als hypervaskularisiert beschriebenen Lymphknoten veränderte sich vor und nach Kontrastmittelanwendung nicht. Auch nach Kontrastmittelapplikation konnte die Beurteilung der Vaskularisation mit dem Power-Doppler nicht signifikant zwischen benigne veränderten Lymphknoten und Lymphknotenmetastasen unterscheiden ($p = 0,8574$).

Tabelle 3 stellt die Häufigkeitsverteilungen der unterschiedlichen Lymphknotenvaskularisationen vor und nach Kontrastmittelapplikation für beide dopplersonographischen Untersuchungsverfahren dar.

vor Kontrastmittelapplikation						
	FKDS			**Power-Doppler**		
	Vask. 1	Vask. 2	Vask. 3	Vask.1	Vask. 2	Vask. 3
benigne Lymphknoten	3	11 (64,7 %)	3	3	11 (64,7 %)	3
maligne Lymphknoten	2	17 (73,9 %)	4	2	17 (73,9 %)	4
gesamte Lymphknoten	5 (12,5 %)	28 (70 %)	7 (17,5 %)	5 (12,5 %)	28 (70 %)	7 (17,5 %)
nach Kontrastmittelapplikation						
	FKDS			**Power-Doppler**		
	Vask. 1	Vask. 2	Vask. 3	Vask.1	Vask. 2	Vask. 3
benigne Lymphknoten	1	13 (76,5 %)	3	0	14 (82,4 %)	3
maligne Lymphknoten	1	18 (78,3 %)	4	0	19 (82,6 %)	4
gesamte Lymphknoten	2	31 (77,5 %)	7 (17,5 %)	0	33 (82,5 %)	7 (17,5 %)

Tabelle 3: Lymphknotenvaskularisation in der farbkodierten Dopplersonographie und im Power-Doppler vor und nach Kontrastmittelapplikation bei benigne veränderten und metastatisch befallenen Lymphknoten

Vask. 1 = Lymphknoten ohne detektierbare Perfusion
Vask. 2 = hypovaskularisierte Lymphknoten
Vask. 3 = hypervaskularisierte Lymphknoten

Weder für die benignen (p = 0,1088) noch für die malignen (p = 0,1797) Lymphknotenvergrößerungen konnte mit dem Power-Doppler-Verfahren ein signifikanter Unterschied der Vaskularisation vor und nach Kontrastmittelgabe erkannt werden.

5.3.4 Vaskularisation der Lymphknoten - Power-Doppler und FKDS im Vergleich

Der Vergleich der angewandten dopplersonographischen Untersuchungsverfahren in der statistischen Berechnung erbrachte keine signifikanten Unterschiede: Die Vaskularisation aller Lymphknoten wurde mit der Power-Doppler- und der farbkodierten Dopplersonographie in der Nativdarstellung identisch beurteilt. Nach Kontrastmittelapplikation ergab sich weder in der Gruppe der benignen (p = 0,3173) noch der malignen (p = 0,3173) Lymphknoten ein signifikanter Unterschied bei der Beurteilung der Vaskularisation mit der farbkodierten Dopplersonographie und dem Power-Doppler-Verfahren (für alle Lymphknoten p = 0,1797).

5.3.5 Periphere Flußwiderstände in der Dopplersonographie

Bei reproduzierbar und deutlich erkennbaren Gefäßen in der Nativdarstellung der Lymphknotenperfusion wurden der Resistance- und der Pulsatilitätsindex zur Erfassung der peripheren Flußwiderstände in den untersuchten Lymphknoten gemessen.

Der RI von benignen und malignen Lymphknoten unterschied sich nicht signifikant ($p = 0{,}0990$). Der PI in den untersuchten Lymphknotengefäßen korrelierte signifikant ($p < 0{,}05$) mit der Diagnose (benigne vs. PECA-Metastase) des Lymphknotens.

Eine Bestimmung eines Grenzbereichs zur Differenzierung benigner und metastatisch befallener Lymphknoten mit dem Resistance-Index ist bei fehlender Korrelation in unserem Patientengut nicht möglich. Für den Pulsatilitätsindex ergibt sich ein maximaler Wert von 1,24 bei den benignen Lymphknotenvergrößerungen sowie ein minimaler Wert von 0,92 bei den Lymphknotenmetastasen.

Mit der Power-Analyse wurde das Vorhandensein einer ausreichend großen Stichprobe für die statistische Auswertung bezüglich des Resistance-Index bestätigt.

Die Durchschnittswerte mit den entsprechenden Standardabweichungen sind der Tabelle 4 zu entnehmen.

	Resistance-Index	Pulsatilitätsindex
benigne Lymphknoten (n = 10)	$0{,}62 \pm 0{,}13$	$1{,}02 \pm 0{,}27$
maligne Lymphknoten (n = 13)	$0{,}76 \pm 0{,}15$	$1{,}92 \pm 1{,}10$

Tabelle 4: Widerstandsindices in den intranodalen Gefäßen bei benignen und metastatisch befallenen Lymphknoten

5.3.6 Vaskularisationsmorphologie der Lymphknoten - vor Kontrastmittelgabe in der FKDS

Mit der farbkodierten Dopplersonographie konnte vor Kontrastmittelapplikation in 29,4 % der benigne veränderten Lymphknoten keine Beschreibung der Vaskularisationsmorphologie erfolgen, da keine Perfusion detektiert werden konnte oder bei Hypovaskularisation keine eindeutigen und damit beurteilbaren Gefäßverläufe sichtbar waren. Bei 52,9 % wurde eine zentrale Perfusion und in 17,6 % der benignen Lymphknotenvergrößerungen ein peripheres Vaskularisationsmuster beschrieben.
Bei den metastatisch bedingten Lymphknotenveränderungen konnten bis auf 4,3 % alle Lymphknoten bezüglich ihrer Vaskularisationsmorphologie beurteilt werden. 82,6 % dieser Lymphknoten wiesen einen peripheren Perfusionstyp auf. In einem Fall wurde bei einer Lymphknotenmetastase in dieser Untersuchungsphase ein zentraler Perfusionstyp beschrieben. Die statistische Datenaufarbeitung zeigte, daß die Vaskularisationsmorphologie in der farbkodierten Dopplersonographie vor Kontrastmittelapplikation mit $p < 0,0001$ signifikant zwischen benignen und metastatisch befallenen Lymphknoten unterscheidet.

5.3.7 Vaskularisationsmorphologie der Lymphknoten- nach Kontrastmittelgabe in der FKDS

Nach Kontrastmittelapplikation gelang in der FKDS sowohl bei den benigne als auch bei den metastatisch bedingten Lymphknotenvergrößerungen in jeweils einem Fall eine Visualisierung der Perfusion nicht. Dies entspricht einem Informationszuwachs von 23,5 % bei der Beurteilbarkeit der Vaskularisationsmuster in der Gruppe der benignen Lymphknoten. Bei den Lymphknotenmetastasen blieb diesbezüglich das Informationsdefizit weiterhin gleich. Es wurden 23,5 % der

benigne veränderten Lymphknoten als peripher und 70,6 % als zentral vaskularisiert beschrieben.

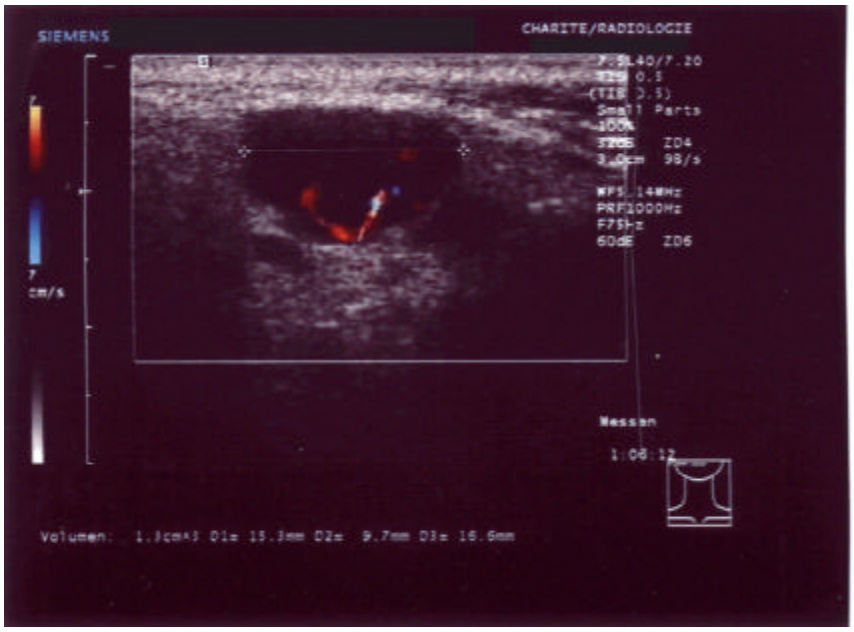

Abbildung 1: Zentraler Vaskularisationstyp vor KM-Gabe in der FKDS

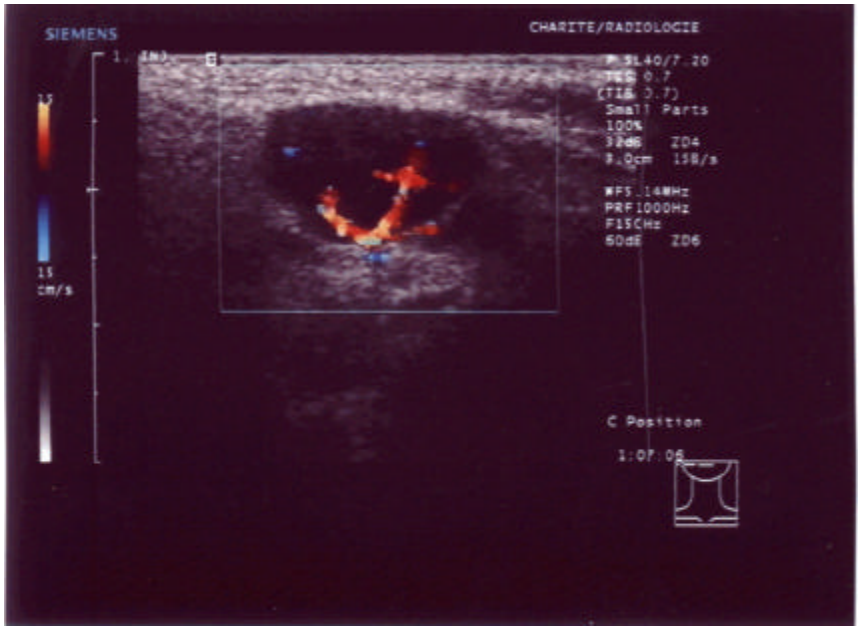

Abbildung 2: Zentraler Vaskularisationstyp nach KM-Gabe in der FKDS

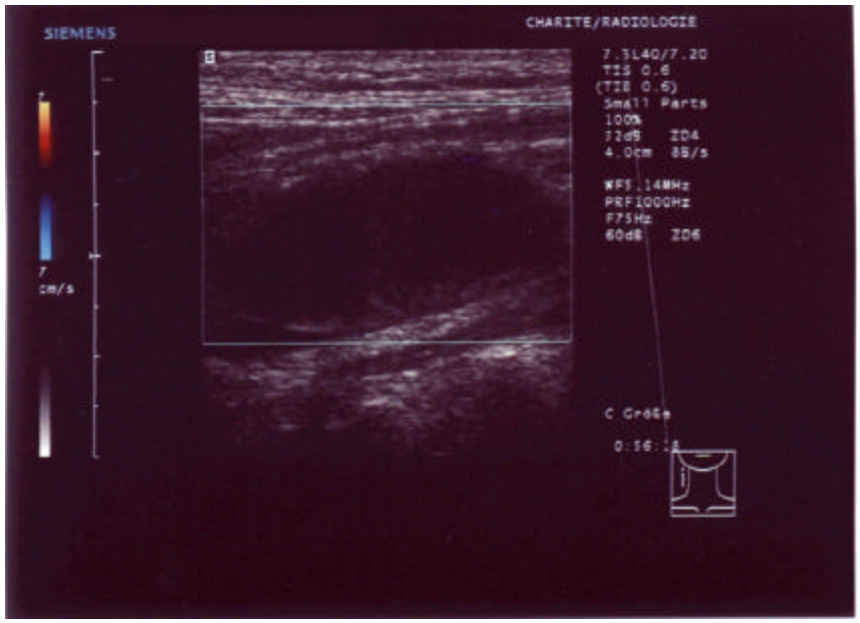

Abbildung 3: Peripherer Vaskularisationstyp nach KM-Gabe in der FKDS

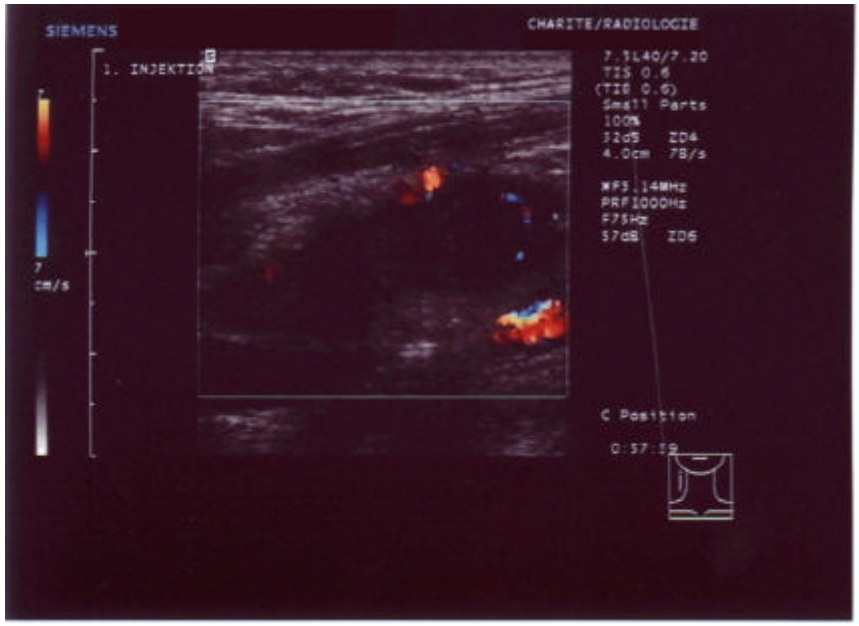

Abbildung 4: Peripherer Vaskularisationstyp nach KM-Gabe in der FKDS

In der Gruppe der malignen Lymphknoten wurde ein vorher als rein peripher vaskularisierter Lymphknoten nun dem gemischten Typ zugeordnet. Ansonsten ergaben sich in dieser diagnostischen Gruppe nach Kontrastmittelapplikation in der FKDS keine Unterschiede zur initialen Einteilung. Eine signifikante

Unterscheidung der FKDS-Vaskularisationsmorphe nach Kontrastmittelgabe bei benignen und metastatisch befallenen Lymphknoten ergab sich weiterhin mit $p < 0,0005$.
Insgesamt konnte in der statistischen Aufarbeitung festgestellt werden, daß sich die Beurteilung der Vaskularisationsmorphologie weder der benignen Lymphknotenvergrößerungen ($p = 0,0679$) noch der Lymphknotenmetastasen ($p = 0,6547$) in der farbkodierten Dopplersonographie vor und nach Kontrastmittelapplikation signifikant unterscheidet (für alle Lymphknoten $p = 0,2945$).

5.3.8 Vaskularisationsmorphologie der Lymphknoten - vor Kontrastmittelgabe im Power-Doppler

Auch mit der Power-Doppler-Sonographie konnte vor Kontrastmittelgabe in 29,4 % der benignen und 4,3 % der malignen Lymphknoten unseres Patientenkollektivs keine Perfusionsbeurteilung erfolgen.
Bei den benignen Lymphknotenvergrößerungen fand sich in 47,1 % der Fälle ein zentraler Perfusionstyp. 17,6 % der benigne veränderten Lymphknoten zeigten ein peripheres Perfusionsmuster. Ein gemischtes Vaskularisationsbild wurde in keinem Fall beschrieben.
Die metastatisch befallenen Lymphknoten wiesen in 78,3 % der Fälle ein peripheres Vaskularisationsmuster auf. Ein zentral versorgter maligner Lymphknoten konnte nie beobachtet werden. In 17,4 % fanden sich in dieser Gruppe Lymphknoten mit einer gemischten Perfusion.
Insgesamt unterscheidet sich das im Power-Doppler-Verfahren vor Kontrastmittelapplikation dargestellte Perfusionsmuster bei benignen und malignen Lymphknoten in unserem Patientengut hochsignifikant ($p < 0,0001$).

5.3.9 Vaskularisationsmorphologie der Lymphknoten - nach Kontrastmittelgabe im Power-Doppler

In der Gruppe der benignen Lymphknotenvergrößerungen fand sich nach Kontrastmittelapplikation in 70,6 % ein zentraler Perfusionstyp. In den übrigen Fällen stellte sich ein peripheres Perfusionsmuster dar. Im Vergleich zur Nativuntersuchung konnten nun nach Kontrastmittelgabe alle Lymphknoten hinsichtlich ihrer Vaskularisationsmorphologie beurteilt werden.
Dies trifft auch auf die Gruppe der malignen Lymphknoten zu. Hier fand sich bei den untersuchten Lymphknotenvergrößerungen in 78,3 % ein peripherer, in 21,7 % ein gemischter Perfusionstyp. Eine zentrale Versorgung konnte weiterhin in keinem Fall dargestellt werden.
Nach Kontrastmittelapplikation stellte sich mit dem Power-Doppler-Verfahren ein signifikanter Unterschied hinsichtlich des Vaskularisationsmusters bei den benignen und den metastatisch bedingten Lymphknotenvergrößerungen in unserem Patientengut heraus ($p < 0,0001$).
Weder in der Gruppe der benignen Lymphknotenvergrößerungen ($p = 0,1159$) noch bei den Lymphknotenmetastasen ($p = 0,7893$) zeigte sich ein signifikanter Unterschied bezüglich der Bewertung der Vaskularisationsmorphologie vor und nach Kontrastmittelapplikation in der Power-Doppler-Sonographie (für alle Lymphknoten $p = 0,1925$).

Da mit dem Power-Doppler-Verfahren nach Kontrastmittelapplikation alle Lymphknoten hinsichtlich ihrer Vaskularisationsmorphologie beurteilbar waren und sich zudem ein hochsignifikanter Unterschied zwischen benignen und metastatisch befallenen Lymphknoten unter diesen Untersuchungsbedingungen zeigte, führten wir unter der Annahme, daß sowohl ein peripheres wie ein gemischtes Perfusionsmuster eindeutige Merkmale eines metastatisch befallenen Lymphknotens sein können, einen Kappa-Test durch. Wir stellten mit einem Kappa-Wert von 0,66766 eine gute Übereinstimmung der Diagnoseerstellung anhand der Vaskularisationsmorphologie mit der histopathologischen Diagnose fest.

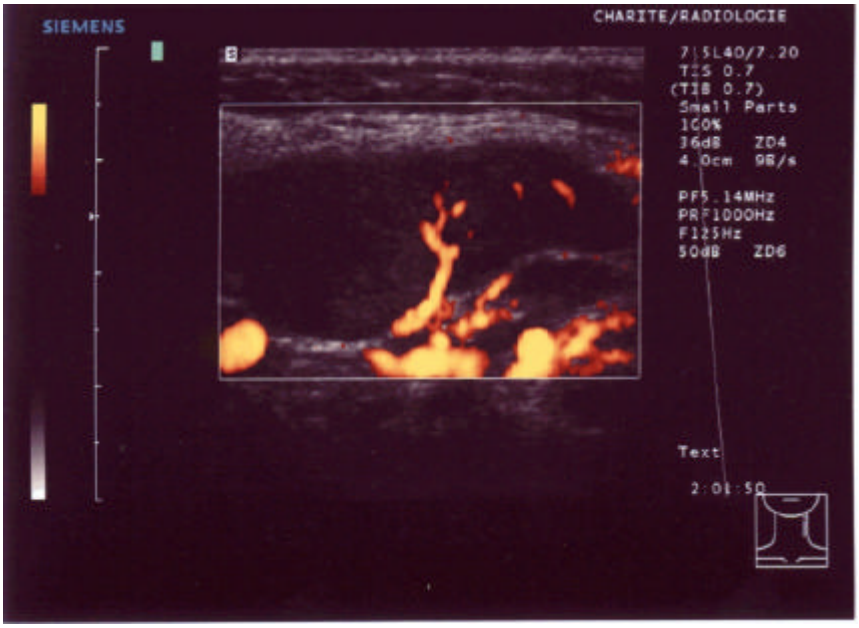

Abbildung 5: Zentraler Vaskularisationstyp vor KM-Gabe im Power - Doppler

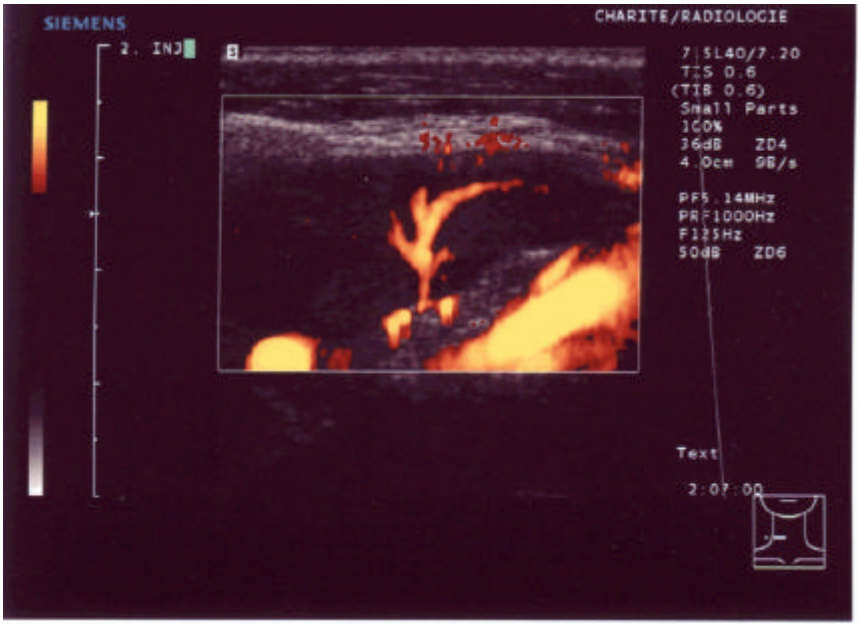

Abbildung 6: Zentraler Vaskularisationstyp nach KM-Gabe im Power - Doppler

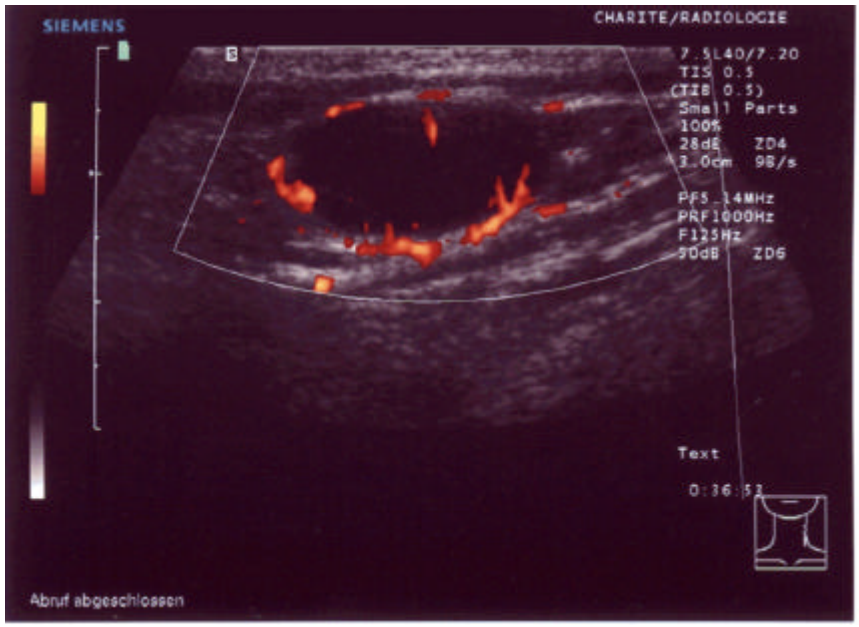

Abbildung 7: Peripherer Vaskularisationstyp vor KM-Gabe im Power - Doppler

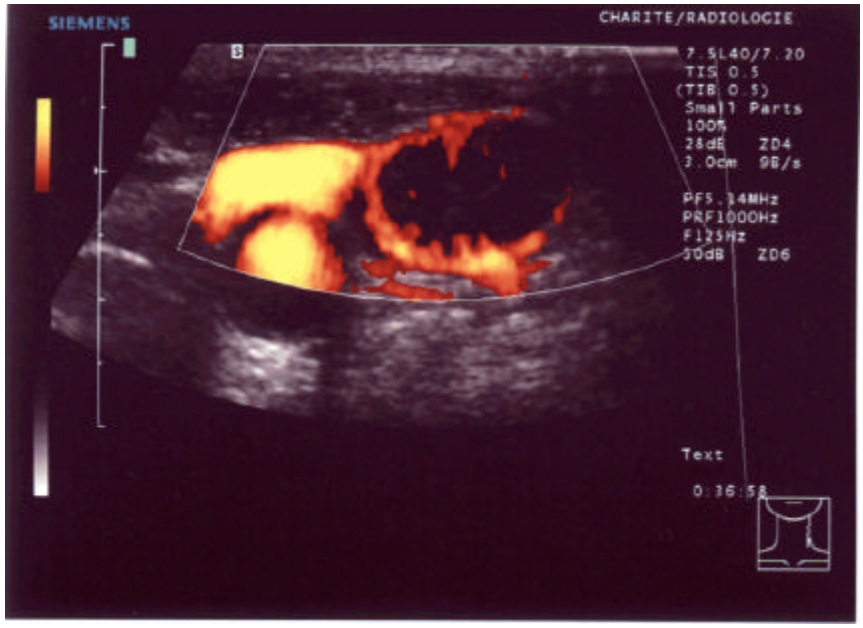

Abbildung 8: Peripherer Vaskularisationstyp nach KM-Gabe im Power - Doppler

In Tabelle 5 findet sich die Häufigkeitsverteilung der verschiedenen Vaskularisationsmuster für die Diagnosegruppen mit beiden dopplersonographischen Untersuchungsverfahren vor und nach Kontrastmittelapplikation.

vor Kontrastmittelapplikation								
	FKDS				**Power-Doppler**			
	VM 0	VM 1	VM 2	VM 3	VM 0	VM 1	VM 2	VM 3
benigne Lymphknoten	5 (29 %)	9 (53 %)	3	0	5 (29 %)	8 (47 %)	3	1
maligne Lymphknoten	1	1	19 (83 %)	2	1	0	18 (78 %)	4
nach Kontrastmittelapplikation								
	FKDS				**Power-Doppler**			
	VM 0	VM 1	VM 2	VM 3	VM 0	VM 1	VM 2	VM 3
benigne Lymphknoten	1	12 (71 %)	4	0	0	12 (71 %)	5 (29 %)	0
maligne Lymphknoten	1	1	18 (78 %)	3	0	0	18 (78 %)	5 (22 %)

Tabelle 5: Vaskularisationsmorphologie der benignen und metastatisch befallenen Lymphknoten vor und nach Kontrastmittelapplikation in der farbkodierten Dopplersonographie und im Power-Doppler

VM 0 = nicht beurteilbare Vaskularisationsmorphologie
VM 1 = zentrales Vaskularisationsmuster
VM 2 = peripheres Vaskularisationsmuster
VM 3 = gemischtes Vaskularisationsmuster

5.3.10 Vaskularisationsmorphologie der Lymphknoten - Power-Doppler und FKDS im Vergleich

Der Vergleich der beiden dopplersonographischen Untersuchungsverfahren im Rahmen der statistischen Aufarbeitung der Daten ergab keinen signifikanten Unterschied: FKDS und der Power-Doppler beurteilten die Vaskularisationsmorphologie benigner ($p = 0,3173$) und metastatisch veränderter ($p = 0,1797$) sowie aller ($p = 0,1088$) Lymphknoten vor Kontrastmittelgabe nicht signifikant unterschiedlich. Dies konnte statistisch für die zwei Diagnosegruppen auch nach Kontrastmittelapplikation bestätigt werden (benigne Lymphknoten: $p = 0,1797$, maligne Lymphknoten: $p = 0,1088$). Wir stellten jedoch fest, daß die Vaskularisationsmorphologie aller Lymphknoten nach Kontrastmittelapplikation von der farbkodierte Dopplersonographie und der Power-Doppler-Sonographie signifikant unterschiedlich beurteilt wurde ($p < 0,05$).

	vor Kontrastmittelapplikation		**nach Kontrastmittelapplikation**	
	FKDS	**Power-Doppler**	**FKDS**	**Power-Doppler**
positiver Vorhersagewert	87,5 %	84,6 %	84 %	82 %
negativer Vorhersagewert	90 %	100 %	92,3 %	100 %
Sensitivität	95,5 %	100 %	95,5 %	100 %
Spezifität	75 %	66,7 %	66,7 %	70,6 %
Fehler 1. Ordnung	25 %	33 %	33 %	29,4 %
Fehler 2. Ordnung	0,5 %	0	0,5 %	0

Tabelle 6: Deskriptive diagnostische Gütemerkmale und Vorhersagewerte für die farbkodierte Dopplersonographie und den Power-Doppler vor und nach Kontrastmittelapplikation

Wir berechneten die unterschiedlichen deskriptiven diagnostischen Gütemerkmale und entsprechenden Vorhersagewerte für die beiden dopplersonographischen Verfahren vor und nach Kontrastmittelapplikation unter der Hypothese, daß ein peripheres sowie ein gemischtes Perfusionsmuster Malignitätszeichen darstellen und ein zentraler Vaskularisationstyp Zeichen für die Benignität einer Lymphknotenvergrößerung ist. Die entsprechenden Werte finden sich in Tabelle 6.

5.3.11 Subjektive Beurteilung der Darstellungsqualität nach Kontrastmittelapplikation im Power-Doppler und in der FKDS

Der subjektiv als positiv beurteilte Effekt des Kontrastmittels war in der farbkodierten Dopplersonographie signifikant größer bei den metastatisch befallenen Lymphknoten als bei den benigne bedingten Lymphknotenveränderungen ($p < 0,05$). Mit dem Power-Doppler-Verfahren ergab sich in dieser Hinsicht kein signifikanter Unterschied ($p = 0,8300$).
Weiterhin zeigte sich, daß der Kontrastmitteleffekt im Sinne einer subjektiven Zunahme der Darstellungsqualität im Power-Doppler bei allen Lymphknoten signifikant als größer beurteilt wurde als in der farbkodierten Dopplersonographie ($p < 0,005$). Getrennt für die beiden Diagnosegruppen zeigt sich dieses in der Gruppe der benigne bedingten Lymphknotenveränderungen signifikant ($p < 0,01$), während bei den Lymphknotenmetastasen kein signifikanter Unterschied ($p = 0,1159$) bei der Beurteilung des Kontrastmitteleffekts im Vergleich der beiden Untersuchungsverfahren zu verzeichnen war.

5.4 Sonographie - Zusammenfassung der Untersuchungs-ergebnisse

Die unter Einbeziehung aller Ergebnisse der angewandten unterschiedlichen sonographischen Untersuchungsverfahren ermittelten Diagnosen hinsichtlich der Dignität der metastasenverdächtigen Lymphknotenvergrößerungen wurden mit den von der Histopathologie festgestellten Resultaten verglichen. Es ergab sich für die Sonographie eine Sensitivität bezüglich der richtigen Dignitätsbestimmung der Lymphknoten von 100 %, eine Spezifität von 70,6 %. Die fälschlicherweise als maligne bezeichneten Lymphknoten gab es in 29,4 %. Ein Fehler 2. Ordnung zeigte sich nicht. Der positive Vorhersagewert bezüglich eines metastatisch befallenen Lymphknotens lag bei 80 % während sich ein negativer Vorhersagewert von 100 % fand.

Ein Kappa-Wert von 0,72180 zeigte eine “gute Übereinstimmung“ zwischen der Methode Sonographie und Pathologie in unserer Studie.

Tabelle 7 stellt die genauen Häufigkeitsverteilungen der in der Sonographie und in der Pathologie vergebenen Diagnosen im einzelnen dar.

	sonographisch benigne Lymphknoten	sonographisch maligne Lymphknoten	
pathologisch benigne Lymphknoten	12	5	17 (45,9 %)
pathologisch maligne Lymphknoten		20	20 (54,1 %)
	12 (32,4 %)	25 (67,6 %)	37

Tabelle 7: Vergleich der sonographischen und der histopathologischen Diagnosen

Für benigne und maligne Lymphknoten wurden die von uns nach der sonographischen Diagnostik erstellten Resultate und ihre Übereinstimmung mit den histopathologischen Diagnosen betrachtet. Getrennt nach der Diagnosebestimmung anhand der gefundenen signifikanten Hauptkriterien “Größe“, “Form“ und “Vaskularisationsmorphologie im Power-Doppler nach Kontrastmittelapplikation“ berechneten wir die deskriptiven diagnostischen Gütemerkmale beim Zusammentreffen einer runden Lymphknotenform und einem peripheren oder gemischten Vaskularisationstyp als typische Zeichen für eine Lymphknotenmetastase sowie beim gemeinsamen Auftreten einer ovalären Lymphknotenform mit einem zentralen Gefäßversorgungstyp als typisch für einen benigne veränderten Lymphknoten. Ein Volumen von 2000 mm^3 wurde von uns dabei als oberer Grenzwert für benigne vergrößerte Lymphknoten gewählt.
Tabelle 8 zeigt die sich unter diesen Voraussetzungen ergebenden diagnostischen Gütemerkmale für die Sonographie im Vergleich mit den histopathologischen Ergebnissen.
Der in diesem Zusammenhang berechnete Kappa-Wert zeigte mit 0,67062 ebenfalls eine gute Übereinstimmung zwischen der so erstellten sonographischen und der histopathologischen Diagnose.

	Sensitivität	Spezifität	positiver Vorhersagewert	negativer Vorhersagewert
Sono-Diagnose (Kriterien s.u.)	90 %	76,5 %	81,8 %	86,7 %

Tabelle 8: Gütemerkmale der sonographischen Diagnose (wobei von den drei Kriterien Volumen > 2000 mm^3, rundliche Form und peripherer oder gemischter Vaskularisationstyp - im Power-Doppler nach Kontrastmittelapplikation - mindestens zwei gegeben sein müssen, um die sonographische Diagnose "Lymphknotenmetastase" zu vergeben, ansonsten wird die Diagnose "benigne" gewählt.

5.5 Magnetresonanztomographie - Vergleich mit der sonographischen und der histopathologischen Diagnose

Als Referenzmethode bei der Lokalisation der interessierenden Lymphknoten diente die magnetresonanztomographische Untersuchung.

Bei der Diagnosestellung stellten wir hierbei mit einem Kappa-Wert von 0,62500 ebenfalls eine gute, im Vergleich mit der Sonographie jedoch schlechtere, Übereinstimmung mit der histopathologischen Diagnose fest.

Der Vergleich der Sonographie mit der MRT ergab eine mäßige Übereinstimmung der beiden Untersuchungsverfahren (Kappa-Wert 0,55319). Hierbei ist zu erwähnen, daß der beurteilende Arzt bei zwei der benigne bedingten Lymphknotenvergrößerungen ein malignes Lymphom diagnostizierte. Wir ordneten diese Fälle zur besseren statistischen Auswertung den als maligne bezeichneten Lymphknoten zu. Ein Informationsverlust oder eine Verfälschung der Ergebnisse konnte sich dadurch nicht ergeben.

Die diagnostischen Gütemerkmale sowie die Vorhersagewerte für die MRT sind in Tabelle 9. erfaßt.

	Sensitivität	Spezifität	positiver Vorhersagewert	negativer Vorhersagewert
MRT-Diagnose	94,4 %	66,7 %	77,3 %	90,9 %

Tabelle 9: Deskriptive diagnostische Gütemerkmale und Vorhersagewerte für die magnetresonanztomographische Untersuchung

6 Diskussion

Die Therapie und die Prognose der Patienten mit Plattenepithelkarzinomen im Mund-Kiefer-Gesichts- und Hals-Nasen-Ohren-Bereich hängt insbesondere von einer bereits oder noch nicht erfolgten Metastasierung ab. Diese verläuft initial über die primären Lymphabflußgebiete der betroffenen Region, so daß erste metastatische Absiedlungen in den verschiedenen Gruppen der cervicalen Lymphknoten festzustellen sind (Som, 1987). Hiermit erklärt sich das zunehmende Interesse der beteiligten Mediziner und Patienten an den diagnostischen Möglichkeiten zur Beurteilung dieser Lymphknoten.

Mit den Fortschritten in der Sonographie wurden in den letzten Jahren eine Vielzahl von Kriterien gefunden, die die Unterscheidung zwischen benigne vergrößerten und metastatisch befallenen Lymphknoten ermöglichen sollten. Angeregt durch die zunehmende Perfektionierung in etablierten Verfahren wie der hochauflösenden B-Bild-Sonographie und der farbkodierten Dopplersonographie sowie durch die Entwicklungen neuer sonographischer Untersuchungsverfahren wie der Power-Doppler-Sonographie und durch die Möglichkeit der Kontrastmittelanwendung in der Ultraschalldiagnostik versuchten wir in unserer Studie festzustellen, inwiefern diese Entwicklungen einen Fortschritt im Rahmen der Diagnostik der metastasenverdächtigen Lymphknotenvergrößerungen bei den erwähnten Patienten bedeuten.

6.1 B-Bild-sonographische Kriterien - Größe und Form

Die Ausmaße der zu untersuchenden Lymphknotenvergrößerungen, die in verschiedenen Studien mit Hilfe des maximalen Längsdurchmessers (Steinkamp et al., 1991), des minimalen axialen Durchmessers (Van den Brekel et al., 1990)

oder des M/Q-Quotienten (Steinkamp et al., 1993) beschrieben wurden, erlaubten bislang trotz signifikanter Korrelationen allein keine eindeutige Zuordnung zu den Gruppen maligner oder benigner Lymphknotenvergrößerungen (Hajek et al., 1986; Van den Brekel et al., 1990). Der M/Q-Quotient, der die Relation des maximalen Längs- zu dem auf diesem senkrecht stehenden maximalen Querdurchmesser erfaßt, ist dabei unserer Meinung nach eher als numerische Beschreibung der Form des Lymphknotens zu begreifen denn als Größenangabe.

Wir maßen unabhängig voneinander die einzelnen linearen Ausdehnungen des untersuchten Lymphknoten, berechneten das Volumen und unterschieden zusätzlich zwischen einer annähernd rundlichen oder einer ovalären Lymphknotenform.

Wie andere Untersucher stellten auch wir einen signifikanten Unterschied der Volumina der untersuchten benignen und malignen Lymphknoten fest, d.h., Lymphknotenmetastasen in unserem Patientengut waren signifikant größer als benigne veränderte Lymphknoten. Eine sichere Differenzierung der Lymphknotengruppen anhand von festzulegenden Grenzwerten bei den gemessenen Größen- und Volumenangaben scheint auch uns nicht möglich, da die Überschneidungsbereiche bei beiden Diagnosegruppen, jedoch insbesondere bei den metastatisch befallenen Lymphknoten, sehr groß sind (Standardabweichungen der Mittelwerte: 1984 mm^3 bei den benignen Lymphknoten, 40243 mm^3 bei den Lymphknotenmetastasen). Benigne Lymphknoten erreichten in unserem Krankengut eine maximale Größenausdehnung bis zu 16,6 x 23,7 x 34 mm^3 und damit ein maximales Volumen von 7892 mm^3, während der kleinste metastatisch befallene untersuchte Lymphknoten bei einem Volumen von 148 mm^3 Größenwerte von 5 x 5 x 10 mm^3 aufwies.

Bei dem Versuch einer Grenzwertfestlegung bei einem Maximalvolumen von 2000 mm^3 erfaßten wir 82,4 % der benignen Lymphknoten und 21,7 % der Lymphknotenmetastasen, auf die dieses Kriterium ebenfalls zutraf.

Mit unserer Feststellung, daß metastatisch befallene Lymphknoten (69,6 %) eine eher rundliche Form sowie benigne vergrößerte Lymphknoten (70,6 %) eine ovaläre Form aufwiesen, bestätigten wir die Befunde früherer Untersucher (Koch

et al., 1989; Steinkamp et al., 1991; Rainer et al., 1993). Die Betrachtung der Form der betreffenden Lymphknoten unterscheidet in unserem Patientengut signifikant ($p < 0,05$) bezüglich der Festlegung der Dignität. Das Vorliegen von 29,4 % der benignen Lymphknoten mit einer rundlichen und 30,4 % der malignen Lymphknoten mit einer ovalären Form stellt diesbezüglich einen beachtenswerten Überlappungsbereich dar und bestätigt somit die Feststellung, daß eine sichere Dignitätszuordnung allein anhand des Kriteriums “Form“ nicht möglich ist.

Wir beobachteten in unserem Patientengut, daß die im Durchschnitt größten Lymphknoten der jeweiligen Diagnosegruppe die für ihre Dignität typische Form aufwiesen, während dies bei den kleineren Lymphknoten häufiger nicht der Fall war. Die Hypothese, daß bei sehr kleinen Lymphknoten eine sichere Erfassung der Form eventuell aufgrund der Kleinheit der einzelnen Längenmaße für den beurteilenden Arzt nicht gut möglich ist, muß in Betracht gezogen werden. Unsere Ergebnisse ergaben, daß die benignen Lymphknoten mit einer rundlichen Form die Gruppe mit den kleinsten durchschnittlichen Volumina darstellen. Auffallend ist weiterhin, daß die ovalären Lymphknotenmetastasen im Mittel kleinere Volumina aufweisen als die rundlichen. Es ist einleuchtend, daß bei dem Vorliegen von Mikrometastasen im Initialstadium der Invasion eines Lymphknotens durch maligne Zellen eine Formveränderung des Lymphknotens noch nicht zu erwarten ist (Steinkamp et al., 1994; Bassermann, 1984). Dieser Aspekt scheint somit in unserer Studie ebenfalls eine Rolle zu spielen. Ein zusätzlicher Einflußfaktor in dem Zusammenspiel von Form und Dignität der Lymphknotenvergrößerungen wird in dem Vorliegen von Lymphknotenkonglomeraten gesehen, in denen die einzelnen Lymphknoten sonographisch nicht mehr differenziert werden konnten und sich somit in einem Teil der Fälle eine ovaläre Form dieses Konglomerats ergab.

Definitive Aussagen können nur durch korrespondierende histopathologische Untersuchungen erbracht werden, die das Korrelat für die sonographische Darstellung auf der Zellebene liefern können. Zudem ist die Fallzahl in unserer Studie in diesem Zusammenhang zu klein, um die Einflußfaktoren sicher zu identifizieren.

6.2 B-Bild-Morphologie und Kapselintegrität

Die Beurteilung der Morphologie der malignitätsverdächtigen Lymphknotenvergrößerungen mit dem hochauflösenden B-Bildverfahren, wobei die Echogenität und die Homogenität der Lymphknotenbinnenstrukturen erfaßt wurden, erbrachte in unserer Studie keine signifikanten Erkenntnisse bezüglich einer Differenzierungsmöglichkeit zwischen benignen und metastatischen Veränderungen.

In beiden Gruppen fanden sich überwiegend echoarme Lymphknoten (82,4 % der benigne und 91,3 % der metastatisch bedingten Lymphknotenveränderungen).

Bei den echoarmen Lymphknotenmetastasen fand sich mit gleicher Häufigkeit eine inhomogene wie eine homogene Struktur. Bei den benigne veränderten Lymphknoten überwog die homogene Struktur (29,4 % versus 52,9 %).

Die sonographischen Erscheinungsbilder sind erfahrungsgemäß unspezifisch für verschiedene, auf zellulärer Ebene ablaufende Vorgänge.

Zu den bislang in der Literatur beschriebenen Ursachen auf zellulärer Ebene für sonographisch erfaßte Inhomogenitäten in Lymphknotenmetastasen zählen im wesentlichen Nekroseareale und Verhornungen bei Metastasen verhornender Plattenepithelkarzinome (Rainer et al., 1993).

Die Inhomogenitäten innerhalb eines benigne vergrößerten Lymphknotens sind abhängig von der Ursache seiner Veränderung. Während z.B. reaktiv akut entzündliche Lymphknoten eine eher homogene Struktur aufweisen, meist bei Vorhandensein des typischen echoreichen Binnenreflexes (Tschammler et al., 1996), weisen chronisch entzündlich veränderte Lymphknoten durch zum Beispiel fibrotische Veränderungen oftmals Inhomogenitäten in ihrer Struktur und ein unterschiedliches Echogenitätsmuster auf. Die spezifischen Entzündungen zeigen sehr variable Echogenitäten und Strukturmuster, die nach übereinstimmenden Aussagen anderer Untersucher keine eindeutige Identifikation anhand dieser sonomorphologischen Kriterien erlauben und oftmals zu einer völligen Fehleinschätzung der Dignität führen (Friedrich u. Schmelzle, 1996). Lymphknoten mit Abszeßbil-

dungen oder diesem Zustand nach Abheilung sollen erwartungsgemäß ebenfalls ein breites Muster an B-Bild-morphologischen Kriterien aufweisen (Hausegger et al., 1991; Steinkamp et al., 1993).

Auch in unserem Krankengut stellten wir auffällig inhomogene, doch benigne Lymphknotenvergrößerungen fest, wobei diese Veränderungen unseres Erachtens unter anderem auf Fibrosierungen im Rahmen chronischer Lymphadenitiden und Einschmelzungen im Rahmen akuter und spezifischer Entzündungen zurückzuführen sein können.

Da diese Fragestellung für die Patienten in dieser Studie nicht von unmittelbarer Relevanz war, liegen für die Interpretation der beschriebenen morphologischen Charakteristika keine detaillierten Ergebnisse der Histopathologie vor, so daß wir mit unseren Erklärungsansätzen auf die Beschreibungen anderer Untersucher zurückgreifen müssen.

Ergänzend ist dabei zu erwähnen, daß in unserer Studie jeweils ein einziger Lymphknoten bei einem Patienten ausführlich untersucht wurde, um im Rahmen dieser Studie beurteilt zu werden. Vom Untersucher mußte also bei Vorliegen von mehreren vergrößerten Lymphknoten bei einem Patienten im voraus ein zu untersuchender Lymphknoten bestimmt werden. Da unsere Voraussetzung für eine sichere Dignitätsbestimmung bedeutete, daß der untersuchte Lymphknoten entfernt und histopathologisch aufgearbeitet werden mußte und unsere Fragestellung metastasenverdächtige Lymphknotenvergrößerungen erfassen sollte, erfolgte eine Selektion dahingehend, daß bei dem Patienten nur diese Lymphknoten von uns in diese Studie aufgenommen wurden. Isolierte, kleine, ovale Lymphknoten mit einem eindeutigen zentralen Fetthilus und einer unauffälligen und regelmäßigen Kontur wurden von uns primär als „nicht tumorverdächtig“ eingestuft und "zugunsten" der Untersuchung eines anderen Lymphknotens bei dem Patienten bewußt ausgelassen. In die Fragestellung und Auswertung dieser Studie gingen also von vornherein die verdächtigen Lymphknotenvergrößerungen ein, so daß die Vielzahl der bekannten unauffälligen sonomorphologischen Kriterien bei benignen Lymphknoten nicht erschöpfend untersucht wurde.

Weiterhin ist anzumerken, daß die B-Bild-morphologische Beschreibung der Lymphknoten mit Qualitäten wie "inhomogen oder homogen echoarm" beziehungsweise "inhomogen oder homogen echoreich" nur eingeschränkte Aussagen über die wirkliche Morphe des Lymphknotens erlauben. Detaillierte Aspekte werden nicht erwähnt. So wird zum Beispiel das Auftreten des echoreichen Binnenreflexes als typisches Zeichen der Benignität des Lymphknotens (Tschammler et al., 1996) in den erwähnten Beschreibungsmöglichkeiten nicht erfaßt, unter anderem auch weil diese Lymphknoten nicht die Zielgruppe unserer Untersuchungen darstellten. Retrospektiv mußten wir feststellen, daß die Simplifizierung der morphologischen Beschreibungen, wie wir sie benutzten, folgerichtig nicht bei der Gesamtheit aller Lymphknoten zu empfehlen ist. Die Kriterien B-Bild-morphologisch unauffälliger Lymphknoten, die aus einer Vielzahl von Untersuchungen bekannt sind (Tschammler et al., 1996), müßten bei einer allgemeinen Erfassung miteinbezogen werden. Unsere Ergebnisse sind demnach nur auf die nähere Betrachtung primär in ihrer Dignität nicht einzuordnender, auffälliger Lymphknoten ausgerichtet. Dabei konnten in dieser Gruppe keine allgemein gültigen oder für die Diagnosegruppen signifikanten Unterscheidungskriterien erkannt werden. Auch frühere Untersucher verneinen eine signifikante Korrelation von Morphologie und Dignität der Lymphknotenvergrößerungen und damit die Möglichkeit einer sicheren Dignitätsbestimmung allein anhand sonomorphologischer Gesichtspunkte in einem Kollektiv unterschiedlichster Ursachen von Lymphknotenveränderungen. Für die Differenzierung akut reaktiv entzündlicher und metastatisch befallener Lymphknoten existieren jedoch richtungsweisende Charakteristika wie zum Beispiel eine homogene Struktur und der echoreiche zentrale Binnenreflex (Eichhorn u. Schroeder, 1993; Rainer et al., 1993; Steinkamp et al., 1993).

Die Beurteilung der Kapselintegrität des vergrößerten Lymphknotens mit einer zusätzlichen Infiltration in umliegendes Gewebe und in benachbarte Gefäße ist eine weitere Domäne der B-Bild-Sonographie.
Übereinstimmung in der Literatur herrscht bezüglich der Ansicht, daß der Nachweis einer zerstörten Lymphknotenkapsel ein Malignitätszeichen darstellt. Bis auf

eine Ausnahme konnte dieses in unserer Studie ebenfalls bestätigt werden. Diese Ausnahme bestand im Fall eines Patienten, bei dem in dem suspekten cervicalen Areal eine Weichteiltuberkulose festgestellt werden konnte, durch die ein benachbart liegender Lymphknoten miteinbezogen und seine Kapsel zerstört worden war. Die Grenzen der hochauflösenden B-Bild-Sonographie werden bei Vorliegen von sehr kleinen, die Kapsel überschreitenden Verbänden maligner Zellen erreicht.

Bei insgesamt 66,7 % der untersuchten metastatisch bedingten Lymphknotenvergrößerungen in unserem Patientengut wurde anhand der histopathologischen Untersuchung eine zerstörte Lymphknotenkapsel, teilweise mit Infiltration in das umliegende Weichteilgewebe, festgestellt. In 26,7 % der Fälle wurde von uns eine intakte Kapsel angenommen, histopathologisch konnte jedoch eine, teilweise minimale, Kapselüberschreitung bei diesen metastatisch befallenen Lymphknoten gesichert werden.

In der Literatur wird das Auftreten einer Kapselüberschreitung bei histopathologischem Nachweis von malignen Zellen in einem Lymphknoten mit ca. 60 % angegeben (Hirabayashi et al., 1991).

Da sich die Prognose der Patienten bei Vorliegen eines Kapseldurchbruchs bei einem metastatisch befallenen Lymphknoten deutlich verschlechtert, ist eine diesbezüglich genaue Beurteilung der Verhältnisse für den Patienten dringend notwendig (Hirabayashi et al., 1991). In keinem Fall wurde nach unserer sonographischen Untersuchung fälschlicherweise eine Kapselüberschreitung diagnostiziert. Mit einer Spezifität von 100 % und einer festgestellten Sensitivität von 60 % ist die Sicherheit der sonographischen Diagnose bei Vorliegen einer Kapselinvasion durch kleinste Tumorzellverbände mit Vorsicht zu betrachten. Die Beurteilung bezüglich und der sichere Ausschluß einer Kapselzerstörung muß demnach in diesen Fällen weiterhin der histopathologischen Untersuchung vorbehalten bleiben.

Eine Gefäßinfiltration durch den metastatisch befallenen Lymphknoten wurde in unserer Studie in allen drei histopathologisch bestätigten Fällen erkannt. Hierbei ist von relativ großen malignen Zellverbänden auszugehen, deren Erkennung für die Sonographie keine Schwierigkeit mehr darstellt (Leicher-Düber et al., 1990).

Mit der hochauflösenden B-Bild-Sonographie identifizierten wir zwei einfach zu beurteilende Kriterien, die signifikant zwischen benignen und metastatischen Lymphknoten unterscheiden. Eine rundliche Form und ein Volumen > 2000 mm^3 stellten in unserer Untersuchung Zeichen für die Malignität einer Lymphknotenvergrößerung dar.

6.3 Semiquantitative Vaskularisationsbeurteilung

Da mit den bisher erwähnten B-Bild-morphologischen Kriterien nur in einer determinierten Anzahl von Fällen eine sichere Differenzierung zwischen den benigne und maligne vergrößerten Lymphknoten erfolgen kann, was die in der Literatur vorliegenden Ergebnisse weitgehend repliziert, stellt die doppler- und duplexsonographische Untersuchung der Lymphknoten einen nächsten wichtigen Schritt dar. Die bei metastatisch befallenen Lymphknoten einhergehenden Veränderungen besonders bezüglich der Gefäßversorgung und der Tumorangiogenese sind aufgrund der histopathologischen Untersuchungen bekannt. Eine sonographische Erfassung dieser Vorgänge bzw. ihrer Resultate könnte eine Dignitätsbestimmung ermöglichen.

Die Betrachtung der gefäßmorphologischen Aspekte mit der FKDS stand bislang im Vordergrund der Untersuchungen (Leuwer, Westhofen , Henke, 1996; Westhofen, Reichel, Nadjmi, 1994). Power-doppler-sonographische Befunde kommen seit kurzer Zeit hinzu, lassen jedoch weiterhin Fragen offen und erfassen nur eine begrenzte Anzahl der interessierenden Lymphknoten (Giovagnori, Caiazzo, Avitto, 1997).

Versuche, im Rahmen der Beurteilung einer Gewebeperfusion (Adler et al., 1995) nun auch die Durchblutung in interessierenden Lymphknoten quantitativ zu erfassen, zeigten einige verwertbare Ergebnisse (Tschammler et al., 1995), konnten sich bislang jedoch nicht im klinischen und wissenschaftlichen Alltag durchsetzen.

In unserer semiquantitativen Beurteilung der Perfusionssituation mit der farbkodierten Dopplersonographie und insbesondere mit dem sogenannten Power-Doppler-Verfahren stellte sich die Mehrzahl aller untersuchten Lymphknoten unabhängig von ihrer Dignität im Vergleich zum umliegenden Gewebe hypovaskularisiert dar. Eine Differenzierung zwischen benigne und metastatisch vergrößerten Lymphknoten konnte mit dieser Betrachtung nicht erreicht werden, womit wir die Ergebnisse früherer Untersuchungen, die allein die farbkodierte Dopplersonographie anwandten, replizierten (Tschammler et al., 1996). Sowohl bei den malignen als auch bei den benignen Lymphknotenveränderungen konnten mit den beiden angewandten dopplersonographischen Untersuchungsverfahren sich avaskulär darstellende und hypervaskularisierte Lymphknoten erfaßt werden, so daß sich auch hier keine signifikanten Unterscheidungsmerkmale ergaben.
Unterschiedliche Stadien der Entzündungsreaktion, ein teilweise chronifizierter Zustand sowie das Vorliegen einer spezifischen Entzündung mit den bekannten verschiedenen Manifestationsformen können für diese unterschiedlichen Vaskularisationsbeschreibungen bei den benigne vergrößerten Lymphknoten als zugrundeliegend angesehen werden.
Bei den metastatisch veränderten Lymphknoten können unter anderem Nekroseareale für das insgesamt hypovaskulär wirkende Bild verantwortlich sein. Das Initialstadium des metastatischen Befalls, in dem eine Veränderung der Gefäßsituation durch die malignen Zellen noch nicht stattgefunden hat, eine akute, mit einer Vermehrung der Durchblutung einhergehende Entzündungsreaktion des befallenen Lymphknotens, die Zerstörung der lymphknoteneigenen normalen Gefäße, die veränderte Situation durch die Tumorangiogenese, die mit zunehmender Tumormasse eine immer größere Rolle spielt, intranodale arteriovenöse Fistelbildungen sowie das Zugrundegehen von schnellwachsendem Gewebe aufgrund der nicht mehr ausreichenden Gefäßversorgung können einige Ursachen für die differierenden Vaskularisationsbeschreibungen bei den Lymphknotenmetastasen darstellen (Steinkamp et al., 1994; Tschammler et al., 1996).

Der Versuch einer Dignitätsbestimmung mit der semiquantitativen Beschreibung des Vaskularisationsgrades erscheint demnach nicht möglich, was durch unsere duplex- und power-doppler-sonographischen Befunde belegt wird. Folgerichtig muß auch der Nutzen einer weitergehenden Bemühung um eine Quantifizierung der Perfusionssituation dieser Lymphknoten in der Sonographie, wie sie von einigen Untersuchern zur Hilfe bei der Dignitätsbestimmung herangezogen wird (Tschammler et al., 1995), nach diesen Ergebnissen und aufgrund der allgemeinen Überlegungen zu den zugrundeliegenden Ursachen in Frage gestellt werden.

6.4 Vaskularisationsdarstellung - Vergleich FKDS und PD

Bezüglich der beiden angewandten Untersuchungsverfahren, der farbkodierten Duplexsonographie und des Power-Dopplers, ergaben sich keine Unterschiede bei der semiquantitativen Beschreibung der Perfusionssituation; beide Verfahren erschienen für die Beurteilung dieser Fragestellung gleichwertig.

Es ist aus verschiedenen Studien bekannt, daß das Power-Doppler-Verfahren aufgrund der andersartigen Weiterverarbeitung der hierbei aus der Amplitude des Dopplerspektrums gewonnenen Signale eine bessere Erfassung der Durchblutungsverhältnisse auch bei schwierigeren Untersuchungsbedingungen ermöglicht (Bude u. Rubin, 1996; Rubin et al., 1994).

Auch wenn sich in einem Teil der von uns mit diesem Verfahren untersuchten Lymphknoten einige Farbpixel mehr als in der farbkodierten Dopplersonographie oder nur undeutlich in der FKDS erkennbare Gefäße in ihrem Verlauf besser darstellen ließen, wie es auch von anderen Untersuchern beschrieben wurde (Goldberg et al., 1996), änderte dies die generelle Entscheidung bezüglich der Einordnung der Gefäßsituation in hyper- oder hypovaskularisiert oder nicht darstellbare Perfusion nicht.

6.5 Kontrastmitteleffekt

Mit der Anwendung des seit April 1996 in Deutschland zugelassenen Ultraschallkontrastmittels Levovist® (Schering AG), das lungengängig ist, eine größere intravasale Stabilität besitzt und somit nunmehr auch zur Darstellung der Vaskularisation in peripheren und venösen Regionen genutzt werden kann (Schlief, 1996), verspricht man sich eine noch genauere Erfassung der Durchblutungssituationen unter schwierigeren Untersuchungsbedingungen (Strauss et al., 1996). Diese Erhöhung der Sensitivität bei der Perfusionsdetektion und -darstellung soll nun auch bei der Differenzierung zwischen malignem und benignem Gewebe genutzt werden.
Wie initial beschrieben wäre die Möglichkeit einer genauen Erfassung der Gefäßverhältnisse in suspekt vergrößerten Lymphknoten ein großer Schritt in Richtung auf eine Dignitätsbestimmung. Aus diesem Grund erschien der Versuch der Kontrastmittelanwendung in diesem Gebiet sowohl in Kombination mit der farbkodierten Dopplersonographie als auch mit dem Power-Doppler-Verfahren sinnvoll.

Bei der Beurteilung der Vaskularisationsgrade erbrachte die Anwendung des Ultraschallkontrastmittels eine nun mögliche Beurteilbarkeit der Lymphknoten, in denen im Nativbild keine Perfusion detektiert werden konnte, und damit eine Änderung der Einordnung in hypovaskularisierte Lymphknoten sowohl in der Gruppe der malignen als auch der benignen Lymphknoten bei beiden Untersuchungsverfahren.
Im Power-Doppler konnte in allen Lymphknoten, in denen initial keine Vaskularisation detektiert wurde, nach Applikation von Levovist® eine Perfusion dargestellt werden. In der farbkodierten Dopplersonographie gelang dies in der Hälfte der malignen und in zwei Drittel der benignen, vorher ohne Perfusion dargestellten Lymphknoten.

Bei vor Applikation des Kontrastmittels schon erfaßbarer Durchblutung mußte in keinem der Fälle eine Änderung der Einordnung erfolgen.
Im Gegensatz zur FKDS wurde im Power-Doppler ein statistisch signifikanter Unterschied der Vaskularisationsbeurteilung vor und nach Kontrastmittelapplikation bei der Gesamtgruppe der Lymphknoten festgestellt. Getrennt für die Diagnosegruppen fand sich dies nicht, was wir auf die kleinen Fallzahlen zurückführen, bei denen wir eine Perfusion erst nach Kontrastmittel feststellen konnten, die aber den Hauptunterschied in diesem Zusammenhang ausmachen.
Unsere Ergebnisse bestätigen damit den Ansatz, daß mit Hilfe von Ultraschallkontrastmittel eine Erhöhung der Sensitivität bei der Detektion von Perfusion erreicht werden kann (Strauss u. Beller, 1996).
Im Vergleich der beiden angewandten dopplersonographischen Untersuchungsverfahren konstatierten wir zudem, daß dieser Kontrastmitteleffekt bei der Power-Doppler-Sonographie bedeutsamer ist und mehr zutage tritt. Dies ist ein Aspekt, der im weiteren Verlauf im Zusammenhang mit den Daten bezüglich der Vaskularisationsmorphologie diskutiert werden soll.
Nach der statistischen Aufarbeitung stellten wir fest, daß sich eine Indikation bei der Dignitätsbestimmung von suspekt vergrößerten Lymphknoten anhand des Kriteriums "Vaskularisationsgrad" auch mit Kontrastmittelapplikation aufgrund der bereits oben diskutierten Resultate der entsprechenden Untersuchungen ohne Kontrastmittel nicht ergibt. Signifikante Korrelationen des Vaskularisationsgrades und der Dignität einer suspekten Lymphknotenvergrößerung fanden sich demnach weder in der FKDS noch im Power-Doppler weder vor noch nach Kontrastmittelapplikation.

6.6 Widerstandsindices

In anderen Studien wurde ein Zusammenhang der peripheren Flußwiderstände in den Lymphknotengefäßen mit der Lymphknotendignität postuliert (Tschammler et

al., 1996; Min Yun Choi et al., 1995). Ein signifikant höherer Pulsatilitätsindex und Resistance-Index bei metastatisch befallenen Lymphknoten im Vergleich mit reaktiv veränderten Lymphknoten wurde beobachtet, wobei sich unterschiedliche Grenzbereiche in der Literatur finden und die Bedeutung, die den beiden Werten jeweils zugemessen wird, differiert.

Obere Grenzwerte von 0,8 und 0,9 für den RI sowie zwischen 1,5 und 1,8 für den PI benigner Lymphknoten werden angegeben (Tschammler et al., 1991; Min Yun Choi et al., 1995; Steinkamp et al., 1994; Schreiber et al., 1993). Min Yun Choi postuliert den Umkehrschluß für metastatisch befallene Lymphknoten (RI größer als 0,8 und PI größer als 1,5), während diese Schlußfolgerung von anderen abgelehnt wird.

Die Ursachen der Widerstandserhöhung sind nach wie vor nicht sicher geklärt. Eine Kompression der intranodalen Gefäße durch das Tumorgewebe oder die Senkung des peripheren Flußwiderstands durch Gefäßdilatation in entzündlichen Lymphknoten wird diskutiert (Min Yun Choi et al., 1995).

Wir fanden in unserem Patientengut eine signifikante Korrelation des PI ($p < 0,05$) jedoch keine Korrelation des RI mit der Lymphknotendignität. Der maximale, bei den benignen Lymphknotenvergrößerungen gemessene RI lag bei 0,78, so daß die Definition eines oberen Grenzbereichs der RI-Werte von 0,8 für benigne Lymphknoten entsprechend der vorliegenden Literatur theoretisch möglich gewesen wäre. Dies erschien uns bei fehlender statistischer Signifikanz jedoch weder vertretbar noch sinnvoll. Der PI lag bei allen metastatisch befallenen Lymphknoten über einem Wert von 0,92; der maximale Wert bei den benignen Lymphknoten betrug 1,37. Mit einem festgelegten PI-Grenzwert von maximal 1,3 für benigne Lymphknoten wurden ein benigner und 73,3 % der metastatisch befallenen Lymphknoten erfaßt; bei einem PI von 1,4 kein benigner Lymphknoten, jedoch nur 53,3 % der Lymphknotenmetastasen .

In unserem Patientengut erschien somit 1,3 als oberer Grenzwert für den PI benigne vergrößerter Lymphknoten möglich, doch nicht optimal. Ob ein solcher, im Vergleich mit anderen Untersuchern eher niedrig angegebener Grenzwert sinnvoll

ist, erscheint unsicher. Nach den vorangegangenen Überlegungen (siehe 6.3.) erscheint es verständlich, sich im Verlauf der Invasion des Lymphknotens durch die malignen Zellen eine zunehmende langsame Erhöhung der peripheren Flußwiderstände vorzustellen, so daß maximale Werte der Widerstandsindices erst bei einer vollständigen Einnahme des Lymphknotens durch neoplastisches Gewebe zu erwarten sind. Je höher somit die maximalen Grenzwerte gewählt werden, desto sensitiver wird die Beurteilung der Lymphknotendignität anhand der Widerstandsindices, was jedoch mit einem Abfall der Spezifität, d.h., mit vermehrtem Nicht-Erkennen ebenfalls metastatisch befallener Lymphknoten mit niedrigeren Widerstandindices einhergehen würde.

Die Theorie der Gefäßkompression durch das Tumorgewebe paßt in und unterstützt diese Überlegungen. Eine Gefäßdilatation als einzige Ursache der genannten Differenz zwischen den Widerstandsindices benigner und metastatisch befallener Lymphknoten erscheint anhand unserer Ergebnisse und der anderer Untersucher (Tschammler et al., 1996; Steinkamp et al., 1994) nicht plausibel.

Um begründete definitive Grenzbereiche für die Widerstandsindices der intranodalen Gefäße zu etablieren, wären weitergehende Studien mit größeren Fallzahlen und einer gleichzeitigen Betrachtung der Vorgänge innerhalb des Lymphknotens durch histopathologische Untersuchungen sinnvoll.

Auf dem Boden der von uns und anderen Untersuchern vorgelegten Resultate kann eine Betrachtung der Widerstandsindices als zusätzliches Kriterium dienen, reicht jedoch alleine unserer Meinung nach für eine Dignitätsbestimmung nicht aus.

Die Ursache des Unterschieds zwischen dem RI und dem PI, so wie er in unserer Untersuchung auftrat, ist für uns zum momentanen Zeitpunkt nicht zu erklären. In allen Fällen wurde das geräteeigene Programm bei der Berechnug verwandt. Die Meßwerte wurden in einem identischen intranodalen Gefäß in der gleichen Messsung gewonnen. Mit der sogenannten Power-Analyse stellten wir zudem eine ausreichende Stichprobengröße in diesem Zusammenhang fest, so daß die fehlende Korrelation des RI mit der Lymphknotendignität nicht auf eine zu kleine Fallzahl zurückzuführen ist.

In den erwähnten früher durchgeführten Studien stellten auch andere Untersucher unterschiedliche Wertigkeiten des RI und PI fest. Während Min Yun Choi (1995) und Tschammler et al. (1995) eine größere Signifikanz des RI bei minimaler oder fehlender Bedeutung des PI konstatierten, beschrieben Steinkamp et al. (1994) eine dominierende Bedeutung des PI im Gegensatz zum RI. Einleuchtende Erklärungsmodelle fehlen bislang.

6.7 Vaskularisationsmorphologie

Während der zunehmenden Invasion des Lymphknotens durch maligne Zellen beginnt ab einer bestimmten Tumorzellmasse die von dem sogenannten Tumorangiogenesefaktor gesteuerte tumoreigene Neovaskularisation (Steinkamp et al., 1994). Im Initialstadium der Lymphknotenmetastasierung reicht die lymphknoteneigene Gefäßversorgung auch für das Tumorwachstum aus. In der Zerstörung der normalen Lymphknotengefäße und in dem wachsenden Bedarf des sich ausbreitenden malignen Gewebes liegt die Notwendigkeit der Tumorangiogenese. Unauffällige Lymphknoten zeigen typischerweise ein zentrales, im Hilusbereich in den Lymphknoten ziehendes Gefäß, das sich in seinem weiteren Verlauf intranodal baumartig verzweigt (Tschammler et al., 1996). Pathologische, in der ersten Zeit des metastatischen Befalls zusätzliche Tumorgefäße (gemischtes Perfusionsmuster), die im weiteren Verlauf dominieren und als einzige Gefäßart bei vollständiger metastatischer Durchsetzung des Lymphknotens übrig bleiben, ziehen multipel von peripher aus über die kortikalen Lymphgefäße in den Lymphknoten (Steinkamp et al., 1993; Som, 1987).
Der Versuch der Erfassung dieser typischen Vaskularisationsarchitektur ist ein weiterer Schritt in der Dignitätsbestimmung suspekter Lymphknotenvergrößerungen. Schwierigkeiten ergeben sich bislang für die hierbei angewandte farbkodierte Dopplersonographie aufgrund der Feinheit der zu untersuchenden Strukturen und der für dieses Verfahren typischen Einflußfaktoren, die die

Darstellung beeinflussen, wie zum Beispiel ein ungünstiger Einfallswinkel des Schalls oder niedrige Flußgeschwindigkeiten in den untersuchten Gefäßen.
Wir betrachteten die Gefäßmorphologie mit beiden erwähnten dopplersonographischen Verfahren, der farbkodierten Dopplersonographie und dem Power-Doppler, sowohl ohne als auch mit Applikation von Ultraschallkontrastmittel, um festzustellen, mit welcher diagnostischen Vorgehensweise wir ein Informationsmaximum bezüglich unserer Fragestellung gewinnen können.
Da es in unserem besonderen Interesse lag, für den klinischen Alltag relevante und allgemein verfügbare Erkenntnisse zu gewinnen, stand im Vordergrund auch hier eine möglichst klare Beschreibung der begutachteten Kriterien. Wir versuchten, ob mit den drei simplen Beschreibungen „periphere, zentrale und gemischte Vaskularisationsmorphologie“ Aussagen bezüglich der Lymphknotendignität erreichbar und sinnvoll sind.

In der farbkodierten Dopplersonographie vor Kontrastmittelapplikation zeigten 52,9 % der benignen Lymphknotenvergrößerungen einen zentralen Vaskularisationstyp. Die übrigen beurteilbaren Lymphknoten dieser Diagnosegruppe wiesen ein peripheres Durchblutungsmuster auf. In der Power-Doppler-Sonographie fanden sich ähnliche Ergebnisse in der Gruppe der benignen Lymphknotenvergrößerungen (47,1 % der beurteilbaren Lymphknoten wurden zentral versorgt, 17,6 % zeigten einen peripheren Vaskularisationstyp). Sowohl in der FKDS als auch im Power-Doppler konnten 29,4 % der benignen Lymphknotenvergrößerungen bezüglich ihrer Vaskularisationsmorphologie in dieser Untersuchungsphase nicht eingeordnet werden, da keine Vaskularisation detektiert werden konnte oder bei zwar sichtbarer Hypoperfusion eine sichere Zuordnung hinsichtlich des vorherrschenden Vaskularisationsmusters nicht möglich war.
Bei den metastatisch befallenen Lymphknoten fand sich in 82,6 % in der farbkodierten Dopplersonographie sowie in 78,3% im Power-Doppler-Verfahren ein peripheres Vaskularisationsmuster. Allein in der FKDS stellte sich in einem der histopathologisch als maligne klassifizierten Lymphknoten ein zentraler Gefäßversorgungstyp dar, während dieses Gefäßmuster in dieser Diagnosegruppe mit dem

Power-Doppler nie beschrieben wurde. Gemischte Vaskularisationstypen fanden sich nur in der Gruppe der Lymphknotenmetastasen. Bei beiden Untersuchungsverfahren konnten 4,3 % der Lymphknotenmetastasen bezüglich ihrer Vaskularisationsmorphologie nicht beurteilt werden.

Insgesamt konnte in beiden dopplersonographischen Untersuchungsverfahren ein signifikanter Unterschied zwischen der Vaskularisationsmorphologie benigner und metastatisch befallener Lymphknotenvergrößerungen vor Kontrastmittelgabe festgestellt werden (für die FKDS-Vaskularisationsmorphologie $p < 0,0001$, für die Power-Doppler-Vaskularisationsmorphologie $p < 0,0001$).

Nach Applikation des Ultraschallkontrastmittels konnten in der FKDS bis auf jeweils einen benigne und einen maligne veränderten Lymphknoten die Vaskularisationsmorphologien der vor Kontrastmittel ohne detektierbare Perfusion erscheinenden oder der bei sichtbarer Hypovaskularisation bezüglich des Perfusionsmusters nicht sicher einzuordnenden Lymphknoten beurteilt werden. Im Power-Doppler gelang dies in allen Lymphknoten.

Weiterhin zeigte sich ein signifikanter Unterschied bezüglich der Vaskularisationsmorphologie benigne und metastatisch vergrößerter Lymphknoten sowohl in der FKDS ($p < 0,0005$) als auch im Power-Doppler ($p < 0,0001$).

Benigne veränderte Lymphknoten zeigten signifikant häufiger ein zentrales Perfusionsmuster. Bei den Lymphknotenmetastasen stellte sich ein typisches peripheres oder insbesondere im Power-Doppler ein gemischtes Perfusionsmuster dar.

Ein gemischter Vaskularisationstyp wurde von uns ebenfalls als Malignitätszeichen gewertet, da wir dies als eine Beschreibung der Vaskularisationssituation in der Phase der zunehmenden Ausbreitung der malignen Zellen innerhalb des Lymphknotens verstanden. Die unauffällige, den Lymphknoten versorgende Zentralarterie ist hier neben den sich ausbreitenden pathologischen Tumorgefäßen noch vorhanden.

In unserem Patientengut waren vor Kontrastmittelapplikation insgesamt mehr benigne als metastatisch veränderte Lymphknoten bezüglich ihrer Vaskularisationsmorphologie nicht zu beurteilen. Dies kann unter anderem mit den signifikant kleineren Volumina der benignen Lymphknoten in unserem Patientengut und damit

mit der Feinheit der vorhandenen Gefäße und ihrer schlechteren Darstellbarkeit zusammenhängen.

6.8 Vaskularisationsmorphologie - Vergleich FKDS und Power Doppler

Unter der alleinigen Annahme, daß ein zentraler Perfusionstyp ein Zeichen für Benignität, ein peripheres oder gemischtes Vaskularisationsmuster jedoch ein Malignitätszeichen darstellen, versuchten wir eine Dignitätszuordnung. Die berechneten Sensitivitäten lagen in diesem Fall bei der Power-Doppler-Sonographie sowohl vor als auch nach Kontrastmittelgabe gering über den mit der farbkodierten Dopplersonographie erreichbaren (100 % versus 95,5 %). Die Spezifität dieser Beurteilungsmethode nahm nach Kontrastmittelapplikation im Power-Doppler gering zu (von 66,7 % auf 70,6 %), während sie in der farbkodierten Dopplersonographie abnimmt (von 75 % auf 66,7 %).
Es fiel auf, daß die Spezifität der farbkodierten Dopplersonographie vor Kontrastmittelapplikation mit 75 % höher war als in allen anderen dopplersonographischen Untersuchungssituationen.
Statistisch signifikante Unterschiede zeigten sich jedoch nur im Vergleich der Untersuchungsverfahren nach Kontrastmittelapplikation bei der Gesamtgruppe der Lymphknoten ($p < 0,05$). Vor Kontrastmittelapplikation und getrennt nach Diagnosegruppen ergaben sich genausowenig statistisch signifikante Unterschiede wie im Vergleich vor und nach Kontrastmittelgabe bei beiden Untersuchungsverfahren. Im Rahmen der statistischen Datenerfassung ist hierbei in Betracht zu ziehen, daß lediglich die im Nativbild nicht beurteilbaren Lymphknoten diese festgestellten Unterschiede bedingen. Unsere Fallzahlen sind jedoch in dieser Gruppe zu klein, um für diese Fälle statistisch signifikante Resultate liefern zu können.
Es wäre hilfreich, größere Studien mit in der Nativdarstellung nicht beurteilbaren Lymphknoten durchzuführen, um die gerade in dieser Gruppe hervortretenden

Unterschiede zwischen den Untersuchungsverfahren vor und nach Kontrastmittelapplikation zu erfassen.
Ein Teil der erwähnten Aspekte können auf gerätebedingte Unterschiede bei der Sensitivität des Farbdopplers und des Power-Dopplers zurückzuführen sein.
Es ist bekannt, daß in dem von uns benutzten Gerät Sonoline Elegra (Siemens) der Power-Doppler dem Farbdoppler aufgrund der technischen Entwicklung der Systeme unterlegen ist. Zum einen würde dies die gering besseren Ergebnisse der FKDS vor Kontrastmittelapplikation gegenüber denen des Power-Dopplers in dieser Untersuchungsphase erklären. Zum anderen könnte damit eine größere Störanfälligkeit der FKDS nach Kontrastmittelapplikation und die daher gegenüber dem Power-Doppler-Verfahren schlechteren Resultate in dieser Phase begründet werden.
Andererseits ist eine deutliche Überlegenheit des Power-Dopplers nach Kontrastmittelapplikation sowohl bezüglich der Gütemerkmale als auch in der statistischen Datenverarbeitung zu beobachten. Mit den dem Power-Doppler-Verfahren immanenten Vorteilen der Winkelunabhängigkeit sowie der Flußrichtungs- und Geschwindigkeitsunabhängigkeit wird bekanntermaßen eine klarere und homogenere Perfusionsdarstellung erreicht als in der FKDS, deren Bildgebung durch die Abhängigkeit von den oben erwähnten Faktoren, einen eher unruhigen und pulsatilen Charakter bekommt. Mit der Anwendung des Ultraschallkontrastmittels werden die Darstellungsmöglichkeiten des Power-Doppler-Verfahrens weiter hervorgehoben, so daß hier nach Kontrastmittelapplikation zwischen artefaktbedingten Farbpixeln und wirklicher Perfusion besser differenziert wird bzw. eine weniger große Störanfälligkeit durch die hinzukommenden Farbpixel besteht. Somit können fehlerhafte oder ungenaue Beurteilungen reduziert werden, die in der FKDS durch den pulsatilen und unruhigen Charakter der Darstellung, noch verstärkt durch das Kontrastmittel, auftreten.
Diese Hypothese unterstützend fällt weiterhin auf, daß mit dem Power-Doppler-Verfahren vor und nach Kontrastmittelapplikation in 17 bzw. 22 % der metastatisch befallenen Lymphknoten ein gemischter Vaskularisationstyp erkannt wurde, während dieser in der farbkodierten Dopplersonographie nur in 8,7 bzw. 13 % der

Fälle nachzuweisen war. Die Darstellung metastatisch befallener Lymphknoten sowohl vor als auch nach Kontrastmittelapplikation mit dem Power-Doppler-Verfahren scheint gegenüber der FKDS den Vorteil einer vollständigeren und genaueren Erfassung der Durchblutungsverhältnisse zu haben, was im Einklang mit der erwähnten Überlegenheit dieses Verfahrens gegenüber der FKDS steht.

Es ist hier bezüglich der erwähnten Störfaktoren nach Kontrastmittelapplikation ergänzend anzumerken, daß sich unsere Beobachtungen auf den Zeitraum nach Abklingen des in der Anflutungsphase des Kontrastmittels auftretenden Bloomings beziehen. In dieser Phase ist in beiden dopplersonographischen Untersuchungsverfahren die beabsichtigte Zunahme der Farbpixel durch das Kontrastmittel zu verzeichnen. In der FKDS stellen sich diese in verschiedenen Helligkeiten und Farbabstufungen dar (flußrichtungs-, winkel- und geschwindigkeitsabhängig unterschiedlich), im Power-Doppler bieten sie ein homogeneres und ruhigeres Bild.

Störanfälligkeit meint also in diesen Ausführungen nicht das Auftreten von Artefakten durch das Kontrastmittel (Forsberg et al., 1994), sondern die unterschiedliche spezielle Darstellungsart der beiden Verfahren mit entsprechenden Vor- und Nachteilen.

Ein in Betracht zu ziehender Artefakt durch das Kontrastmittel wäre das sogenannte Spectral Bubble Noise. Die Ursachen für die dabei auftretenden einzelnen Signalüberstreuungen im Dopplerfrequenzspektrum werden im Vorliegen größerer Bläschenpartikel oder im Platzen einzelner Bläschen im Schallkegel gesehen. Im Fall des Auftretens dieses Artefakts dürfte er jedoch bei beiden dopplersonographischen Verfahren gleichermaßen vorhanden sein und somit nicht zu den festgestellten Unterschieden zwischen dem Power-Doppler und der farbkodierten Dopplersonographie beitragen können.

6.9 Schlußfolgerungen zur Vaskularisationsmorphologie

Es ist nach unseren Ergebnissen festzuhalten, daß in Fällen, in denen die Beurteilung der Vaskularisationsmorphologie suspekt vergrößerter Lymphknoten in der Nativdarstellung nicht möglich ist und die somit eine Kontrastmittelapplikation notwendig machen, mit der Power-Doppler-Sonographie insgesamt signifikant bessere Resultate als mit der FKDS erzielt werden.
Im Rahmen der Dignitätsbestimmung suspekter Lymphknotenvergrößerungen anhand ihrer Vaskularisation steht die qualitative Beurteilung der Vaskularisationsmorphologie gegenüber der semiquantitativen oder quantitativen Einschätzung der Perfusion im Vordergrund. Laut unseren Ergebnissen unterscheidet die Vaskularisationsmorphologie zudem besser zwischen benignen und metastatischen Lymphknoten als die erwähnten B-Bild-sonographischen Gesichtspunkte.
Die allein durch Beurteilung der Vaskularisationsmorphologie im Power-Doppler nach Kontrastmittelapplikation erfolgte Dignitätsbestimmung des untersuchten metastasenverdächtigen Lymphknotens zeigte eine gute Übereinstimmung mit der histopathologischen Diagnose (Kappa-Wert 0,66766).
Auch mit der Vaskularisationsmorphologie allein ist eine sichere Zuordnung aller suspekten Lymphknoten nicht zu leisten. Dies liegt zum einen an den weiterhin begrenzten Erfassungsmöglichkeiten der bildgebenden sonographischen Verfahren für Veränderungen auf zellulärer Ebene. Wie zuvor ausgeführt ändern sich zum anderen die im Verlauf der Lymphknotenmetastasierung entstehenden Perfusionssituationen vom Initialstadium bis zum Vollbild der Invasion des Lymphknotens durch die malignen Zellen ständig, so daß hierdurch zusätzliche Beurteilungsschwierigkeiten erklärt werden.

Neben der Vaskularisationsmorphologie stellten wir in unserer Studie mit den von uns gewählten Kriterien die zusätzliche signifikante Bedeutung der Lymphkno-

tenform und -größe bei der Dignitätsbestimmung suspekter Lymphknotenvergrößerungen heraus.
Bei Zutreffen von mindestens zwei der Kriterien "Volumen > 2000 mm³, rundliche Form und periphere oder gemischte Vaskularisationsmorphologie - im Power-Doppler nach Kontrastmittelapplikation" bei einem Lymphknoten beurteilten wir diesen Lymphknoten als metastatisch befallen, ansonsten als benigne.
Es zeigte sich bei dieser Auswertung eine gute Übereinstimmung mit der histopathologischen Diagnose (Kappa-Wert 0,67062), wobei der Kappa-Wert höher als bei der Dignitätsbestimmung durch allein die Vaskularisationsmorphologie lag.

Für die nach allen Phasen der sonographischen Untersuchung erfolgte Dignitätsfestlegung durch den Untersucher berechneten wir eine noch bessere Übereinstimmung mit der Histopathologie (Kappa-Wert 0,72180). Bei diesem Ergebnis sind sicherlich die aus der Erfahrung des Untersuchers implizierten Kriterien für die Dignitätsbeurteilung ein Einflußfaktor, der sich in einer besseren Übereinstimmung der Verfahren Sonographie und Pathologie ausdrückt als es allein anhand der festgelegten Kriterien "Form, Volumen und Vaskularisationsmorphologie" möglich war.

6.10 Subjektive Beurteilung des Kontrastmitteleffekts

Wir beurteilten auch den subjektiven Eindruck des Untersuchers von der Darstellungsqualität nach Kontrastmittelapplikation.
Hier wurde festgestellt, daß ein positiver Kontrastmitteleffekt im Power-Doppler als signifikant bedeutsamer als in der farbkodierten Dopplersonographie beurteilt wurde. Dies stellt insgesamt die subjektive Entsprechung der Daten dar, die bei der Beurteilung der Vaskularisationsmorphologie der Lymphknoten gefunden wurden und bestätigt die Vorteile der erwähnten anderen Darstellungsweise des Power-Doppler-Verfahrens bei der von uns untersuchten Indikation auch aus dem

subjektiven Eindruck des Untersuchers heraus. Das Kontrastmittel wurde in der FKDS häufiger als eine zusätzliche Quelle verwirrender, unruhiger Farbpixel aufgefaßt, was die Darstellungsqualität für den Betrachter qualitativ schlechter erscheinen ließ.
Während sich keine signifikanten Gruppenunterschiede bei der subjektiven Beurteilung des Kontrastmitteleffekts im Power-Doppler zeigten, stellten wir in der FKDS nach Kontrastmittelapplikation fest, daß die subjektive Qualitätszunahme der Darstellung bei den Lymphknotenmetastasen signifikant größer war als bei den benignen Lymphknoten. Dies findet in den bereits diskutierten statistischen Daten keine Entsprechung. Der subjektiv als positiv beurteilte Effekt des Kontrastmittels muß demnach nicht in allen Fällen eine Änderung der Zuordnung des Lymphknotens in bestimmte Kategorien nach sich ziehen, sondern beschreibt "nur" die bessere Qualität der Bildgebung für den Betrachter.

6.11 MRT

Die magnetresonanztomographische Untersuchung, die wir zur Hilfe bei der genauen Lokalisation des uns interessierenden Lymphknotens und weniger zu seiner Dignitätssicherung als Referenzmethode durchführten, wies mit einem Kappa-Wert von 0,62500 eine gute Übereinstimmung mit dem Verfahren Histopathologie auf, war jedoch in unserem Patientengut der Sonographie deutlich unterlegen. Dies führten wir insbesondere auf eine niedrigere Sensitivität zurück.
Die Übereinstimmung der MRT und der Sonographie war insgesamt mäßig (Kappa-Wert 0,55319).
Die Fehler 1. Ordnung, die bei der MRT auftraten, ergaben sich zum Beispiel durch die Fehlbeurteilung von zwei benigne veränderten Lymphknoten, die als maligne Lymphome im Rahmen einer Systemerkrankung eingeordnet wurden.
Zudem ist zu bemerken, daß auf den MRT-Bildern in den meisten Fällen der Primärtumor gesehen werden konnte, so daß die Enschätzung der suspekt vergrö-

ßerten Lymphknoten unter dem Einfluß dieses Wissens geschah. Sowohl die Größe, die Lokalisation und das morphologische Bild des Primärtumors als auch das Vorhandensein einer größeren Anzahl von Lymphknoten können die Diagnoseerstellung des beurteilenden Arztes beeinflußt haben, so daß diese Aspekte bei dem Auftreten des Fehlers 1. Ordnung in Betracht gezogen werden müssen. Doch stellt die Interpretation der MRT-Befunde nicht das Ziel dieser Studie dar.

6.12 Kritik

Einige Aspekte bleiben im Rahmen dieser Studie kritisch anzumerken.
Zur weiteren Sicherung und detaillierteren Beschreibung der erarbeiteten Ergebnisse sowie im Rahmen der Ursachenforschung der in der Sonographie darstellbaren Phänomene sollten weitere Studien durchgeführt werden, die die verschiedenen, in der histopathologischen Untersuchung erfaßbaren Stadien der Lymphknoteninvasion durch maligne Zellen mit den darstellbaren sonographischen und dopplersonographischen Befunden korrelieren. Hierbei denken wir zum Beispiel an den Zusammenhang der Widerstandsindices in den intranodalen Gefäßen mit dem Verlauf der Ausbreitung der neoplastischen Zellen in dem Lymphknoten und dessen zunehmender Veränderung.
Aufgrund der Tatache, daß in unserer Studie der Untersucher über die Kenntnis einer zugrundeliegenden malignen Diagnose der Patienten verfügte, ist ein Beurteilungsfehler durch die Erwartungen des Untersuchers nicht auszuschließen. Vielmehr erscheint er nach unseren Ergebnissen (Fehler 1. Ordnung bei 29,4 % der Lymphknoten) wahrscheinlich. Hierbei ist zu erwähnen, daß die magnetresonanztomographische jeweils nach der sonographischen Untersuchung der Patienten durchgeführt wurde, um zusätzliche Informationen zu vermeiden.
Um eine objektive Dignitätsbestimmung bei suspekt vergrößerten Lymphknoten anhand der erwähnten dopplersonographischen Untersuchungen mit und ohne Kontrastmittelapplikation zu ermöglichen, sollten weitere Studien mit unabhängigen Untersuchern durchgeführt werden.

Unser Vorteil einer standardisierten Untersuchungsdurchführung sowohl bei der Sonographie als auch bei der Magnetresonanztomographie, da die Untersuchungen stets von der gleichen Person durchgeführt wurden, könnte dabei jedoch nicht bewahrt werden.
Zudem würde die alleinige retrospektive Beurteilung anhand der gespeicherten sonographischen Untersuchungen mit einer Qualitätsabnahme der Darstellung sowie einer Reduktion der möglichen zu gewinnenden Perspektiven des betrachteten Objekts einhergehen, so daß die Alternative der Beurteilung durch einen anderen unabhängigen Arzt gegenüber den erwähnten Vorteilen bei einem beurteilenden Untersucher abzuwägen ist.

6.13 Schlußfolgerung

Schlußfolgernd ergeben sich die folgenden Überlegungen zur Strategie einer Dignitätsbeurteilung tumorverdächtiger Lymphknotenvergrößerungen.
- Die Betonung liegt hierbei auf der Beurteilung der in ihrer Dignität unklaren und damit malignitätsverdächtigen Lymphknoten, da bei Einbeziehung der anhand der erwähnten und bekannten morphologischen Kriterien als "nicht-suspekt" bewerteten Lymphknoten eine Verschiebung der Häufigkeiten und Relationen der von uns beurteilten Kriterien erfolgen und damit ein völlig anderes Patientengut beurteilt, eine andere Fragestellung zugrundeliegen und sich damit andere Prioritäten der Antworten ergeben würden. -
Zum einen muß die bekannte Bedeutung der Form der malignitätsverdächtigen Lymphknotenvergrößerungen innerhalb der B-Bild-sonographischen Beurteilung erwähnt werden. Eine rundliche Lymphknotenform spricht bekanntermaßen für das Vorliegen einer Lymphknotenmetastase, während eine ovaläre Form eher bei einem benigne veränderten Lymphknoten auftritt.
Die Größe der interessierenden Lymphknoten spielt zudem eine wichtige Rolle, doch stellt die Festlegung eines definitiven Grenzbereichs bei den bekannten

Standardabweichungen der Mittelwerte der benignen und metastatisch befallenen Lymphknoten unserer Meinung nach eine große Schwierigkeit dar. Allenfalls kann nach unseren Ergebnissen ein Volumen von größer als 2000 mm^3 als Hinweis für das Vorliegen einer Lymphknotenmetastase herangezogen werden, keinesfalls als sicheres Malignitätszeichen.
Die Betrachtung der Vaskularisationsmorphologie der suspekten Lymphknotenvergrößerungen stellt unseres Erachtens eine bessere Alternative im Rahmen der Dignitätsbestimmung dar. Das Vorliegen eines peripheren Vaskularisationsmusters wird dabei als Malignitäts-, ein zentraler Versorgungstyp als Benignitätszeichen gewertet. Ein gemischtes Perfusionsmuster, d.h., bei Nachweis sowohl zentraler als auch peripherer Gefäßanteile, wird dies von uns ebenfalls als Malignitätskriterium für Lymphknoten innerhalb ihrer zunehmenden Invasion durch maligne Zellen angesehen.

Wir empfehlen im Rahmen dieser Fragestellung entsprechend unseren Ergebnissen die sich ergänzende Beurteilung der Vaskularisationsmorphologie nativ mit der farbkodierten Dopplersonographie und mit dem Power-Doppler-Verfahren.
Bei gut darstellbarer und beurteilbarer Perfusionssituation halten wir eine Kontrastmittelapplikation nicht für notwendig, da sie in diesen Fällen keine zusätzliche Information liefert. Bei nativ nicht darstellbarer Perfusion oder bei hypovaskularisierten Lymphknoten, bei denen eine sichere Beurteilung der Vaskularisationsmorphologie nicht möglich ist, sollte die Applikation des Ultraschallkontrastmittels erfolgen.
Wir empfehlen dann eine Darstellung mit dem Power-Doppler, der in unserer Untersuchung nach Kontrastmittelapplikation signifikant bessere Resultate für alle Lymphknoten lieferte.

Ein weiterer Hinweis im Rahmen der Dignitätsbestimmung in der B-Bild-Sonographie ist der Nachweis eines Kapseldurchbruchs bzw. diagnosesichernd einer Gefäßinfiltration. Als zusätzliches Kriterium können nach unseren Ergebnissen auch

die dargelegten Grenzbereiche der Widerstandsindices, insbesondere des Pulsatilitätsindex, herangezogen werden.

7 Zusammenfassung

Bildgebende Verfahren werden im MKG- und HNO-Bereich häufig im Rahmen des TNM-Stagings vom Malignomen dieser Regionen, in 90 % Plattenepithelkarzinome, eingesetzt. Cervicale Lymphknotenvergrößerungen kommen bei diesen Patienten einerseits in ca. 92 % als reaktive, benigne Lymphknotenveränderungen im Abflußgebiet des Primärtumors vor, andererseits können sie metastatisch befallen sein und damit die weitere Therapie und die Prognose der Patienten entscheidend beeinflussen.

Im Rahmen der Differentialdiagnostik konnten mit der B-Bild-Sonographie bislang Kriterien, jedoch keine eindeutigen Malignitätszeichen etabliert werden. Die Darstellung der intranodalen Gefäßsituation ändert sich im Verlauf der Lymphknotenmetastasierung von einer zentralen Gefäßversorgung in ein peripheres Muster. Mit der FKDS blieb die Darstellung dieser Veränderungen bislang unbefriedigend. Die Power-Doppler-Sonographie ermöglicht aufgrund der andersartigen Weiterverarbeitung der hierbei aus der Amplitude des Dopplerspektrums gewonnenen Signale eine genauere Darstellung der Perfusionsverhältnisse auch bei schwierigeren Untersuchungsbedingungen.

Wir untersuchten in unserer Studie die Möglichkeiten, die sich mit der farbkodierten Dopplersonographie und der Power-Doppler-Sonographie nativ und nach Applikation eines neuen stabileren und lungengängigen Ultraschallkontrastmittels für die Diagnostik malignitätsverdächtiger cervicaler Lymphknotenvergrößerungen ergeben.

Zur Beantwortung dieser Fragestellung untersuchten wir 40 Patienten mit malignitätsverdächtigen Halslymphknoten, davon 34 Patienten mit histologisch gesichertem Plattenepithelkarzinom im MKG- oder HNO-Bereich und vorliegenden metastasenverdächtigen cervicalen Lymphknotenvergrößerungen. Jeweils ein Lymphknoten wurde im B-Bild bezüglich seiner Form, Größe, Morphologie und Kapselintegrität beurteilt, bezüglich der Widerstandsindices seiner Gefäße sowie seines Vaskularisationsgrades und der Morphologie seiner Perfusion in der FKDS und im Power-Doppler vor und nach Applikation des Ultraschallkontrastmittels

Levovist^{R} (Schering AG, Berlin) . Zur Dignitätsfeststellung erfolgte die Exstirpation und histopathologische Untersuchung des Lymphknotens.

Wir stellten fest, daß Lymphknotenmetastasen in unserem Patientengut signifikant größer ($p < 0,05$) als reaktiv vergrößerte Lymphknoten waren und signifikant häufiger eine rundliche als eine ovaläre Form aufwiesen ($p < 0,05$). Korrelationen von B-Bild-morphologischen Kriterien wie Echogenität und Binnenstrukturhomogenität oder -inhomogenität mit der Lymphknotendignität ergaben sich nicht.

Der Vaskularisationsgrad (nicht detektierbare Perfusion, Hyper- oder Hypovaskularisation) kann nach unseren Ergebnissen ebenfalls nicht zur Feststellung der Dignität der Lymphknotenvergrößerung genutzt werden - unabhängig von der Untersuchung mit der FKDS oder dem Power-Doppler vor oder nach Kontrastmittelapplikation.

Signifikante Korrelationen zeigten sich in der farb- (nativ: $p < 0,0001$, nach Kontrastmittel: $p < 0,0005$) und power-dopplersonographischen (nativ: $p < 0,0001$, nach Kontrastmittel: $p < 0,0001$) Untersuchung für die Vaskularisationsmorphologie und die Lymphknotendignität. Ein zentraler Vaskularisationstyp kann nach unseren Ergebnissen als Benignitätszeichen, ein peripheres oder gemischtes Perfusionsmuster als Malignitätszeichen gewertet werden.

Die beiden dopplersonographischen Untersuchungsverfahren unterschieden sich nach Kontrastmittelapplikation signifikant ($p < 0,05$) bezüglich der Beurteilung der Vaskularisationsmorphologie. Während im Nativbild bei beiden Untersuchungsverfahren in einigen Lymphknoten keine Perfusion detektiert werden konnte oder eine Beurteilung bei Hypovaskularisation nicht eindeutig möglich war, konnten nach Kontrastmittel im Power-Doppler alle Lymphknoten bezüglich ihres Perfusionsmusters eingeordnet werden. Die FKDS zeigte nach Kontrastmittelapplikation weniger gute Ergebnisse, so daß nach unserer Studie der Power-Doppler mehr von der Kontrastmittelanwendung zu profitieren scheint.

Für eine Strategieerarbeitung innerhalb der Diagnostik metastasenverdächtiger Lymphknoten empfehlen wir nach unseren Ergebnissen zum einen die Betrachtung der Größe und Form der Lymphknoten in der B-Bild-Sonographie und zum

anderen die Beurteilung der Vaskularisationsmorphologie in der FKDS und im Power-Doppler. Im Fall einer nicht detektierbaren Perfusion oder eines bei Hypovaskularisation nicht beurteilbaren Perfusionsmusters sollte die Applikation von Ultraschallkontrastmittel und die Darstellung mit der Power-Doppler-Sonographie erfolgen. Zusätzliche Kriterien stellen die Messung der Widerstandsindices sowie die Beurteilung der Kapselintegrität dar.

8 Literaturverzeichnis

01. Adler et al.
Ultrasonic Estimation of Tissue Perfusion: A Stochastic Approach
Ultrasound in Med. Biol. 21/4 (1995) 493-500

02. Baatenburg et al.
Ultrasound of the Head and Neck
ORL 55 (1993) 250-257

03. Bassermann, R.
Angiogenese und Vaskularisation in Metastasen
Verh. Dtsch. Ges. Pathol. 68 (1984) 124-139

04. Bude et al.
Power Doppler Sonography
Radiology 200 (1996) 21-23

05. Cosgrove, D.
Echo Enhancers - "Contrast" Agents for Ultrasound
Br.Med.Ultrasound Soc.Bull. 2/1995 34-38

06. Dock
Tumor Vascularization: Assessment with Duplex Sonography
Radiology 181 (1991) 241-244

07. Downey, Fenster
Vascular imaging with a three-dimensional Power Doppler System
AJR 165 (1995) 665-668

08. Dymling et al.
Measurement of Blood Perfusion in Tissue Using Doppler Ultrasound
Ultrasound in Med. Biol. 17/5 (1991) 433-444

09. Eichhorn et al.
Histologisch kontrollierter Vergleich von Palpation und Sonographie
bei der Diagnose von Halslymphknotenmetastasen
Laryng. Rhinol. Otol. 66 (1987) 266-274

10. Eichhorn, Schroeder
Ultrasound in Metastatic Neck Disease
ORL 55 (1993) 258-264
11. Forsberg et al.
Artifacts in ultrasonic contrast agent studies
J. Ultrasound Med. 13/5 (1994) 357-365
12. Friedrich, Schmelzle
Verkäsend-tuberkuloide Nekrosen in Halslymphknoten
Ultraschall in Med. 17 (1996) 253-256
13. Goldberg et al.
Ultrasound Contrast Agents: A Review
Ultrasound in Med. Biol. 20/4 (1994) 319-333
14. Goldberg et al.
Color Amplitude Imaging: Preliminary Results using vascular sono-
graphic contrast agents
J. Ultrasound Med. 15/2 (1996) 127-134
15. Goldschmidt, A.J.W. (Hrsg.)
Medizinische Statistik
Springer-Verlag Berlin Heidelberg 1996
16. Gramiak, Shah
Echocardiography of the aortic root
Invest.Radiol. 3 (1968) 356-366
17. Gritzmann et al.
Sonographie bei cervicalen Lymphknotenmetastasen
Radiologe 27 (1987) 118-122
18. Hajek et al.
Lymph Nodes of the Neck: Evaluation with US
Radiology 158 (1986) 739-742

19. Hausegger et al.
Sonographische Differentialdiagnose von Raumforderungen im Kieferwinkel
Fortschr. Röntgenstr. 154/1 (1991) 58-65

20. Heppt et al.
Nachweis und Beurteilung von Hals-Lk-Metastasen bei Kopf-Hals-Tumoren
Laryngol. Rhinol. Otol. 68 (1989) 327-332

21. Heppt et al.
Nachweis von Muskel-, Venen- und Arterieninfiltrationen zervikaler Lymphknotenmetastasen
Laryngo. Rhino. Otol. 68/8 (1989-a) 419-424

22. Hirabayashi et al.
Extracapsular Spread of Squamous Cell Carcinoma in Neck Lymph Nodes: Prognostic Factor of Laryngeal Cancer
Laryngoscope 101 (1991) 502-506

23. Ishii et al.
US and CT Evaluation of Cervical Lymph Node Metastasis from Oral Cancer
J. Cranio-Max.-Fac. Surg. 19 (1991) 123-127

24. Jiang, P.J.
Prognostic Significance of lymph node metastasis in the neck from squamous cell carcinoma in the oral cavity - analysis of 122 cases
Chung-Hua-Chung-Liu-Tsa-Chih. 12/2 (1990) 141-142

25. Klews, P.-M.
Physics and Technology of Color Duplex Sonography
Color Duplex Sonography - Principles and Clinical Applications
ed. Wolf, Fobbe; Vlg. Thieme (1995) pp 245-293

26. Koch et al.
Die Relevanz der sonographischen Halslymphknotendiagnostik bei Tumoren des Kopf- und Halsbereiches
HNO 37 (1989) 144-147

27. Langman et al.
Radiologic assessment of tumor and the carotid artery: Correlation of magnetic resonance imaging, ultrasound and computed tomography with surgical findings
Head Neck 11 (1989) 443-449

28. Lenz
Computertomographie der Halsweichteile - Lymphknotenmetastasen und ihre Diagnostik
Akt. Radiol. 1 (1991) 2-15

29. Leicher-Düber et al.
Palpation und Sonographie von Halslymphknotenmetastasen
Röntgen-Bl. 42 (1989) 195-198

30. Leicher-Düber et al.
Halslymphknotenmetastase: Histologisch kontrollierter Vergleich von Palpation, Sonographie und Computertomographie
Fortschr. Röntgenstr. 153/5 (1990) 575-579

31. Majer et al.
Small Arteries in Peripheral Lymph Nodes: A Specific US Sign of Lymphomatous Involvement
Radiology 168 (1988) 241-243

32. Mann
Ultrasonography for Evaluation of the Carotid Artery in Head and Neck Cancer
Laryngoscope 104 (1994) 885-888

33. Meltzer et al.
The source of ultrasound contrast effect
J.Clin.Ultrasound 8 (1980) 121-127

34. Min Yun Choi et al.
Distinction between benign and malignant causes of cervical, axillary and inguinal lymphadenopathy: Value of Doppler Spectral Waveform Analysis
AJR 165 (1995) 981-984
35. Mutze et al.
Ultraschalldiagnostik der Transplantatniere
Radiologe 36 (1996) 31-37
36. Picot et al.
Three-Dimensional Colour Doppler Imaging
Ultrasound in Med. Biol. 19/2 (1993) 95-104
37. Quetz et al.
Die B-Bildsonographie beim Lymphknotenstaging im Kopf-Hals-Bereich
HNO 39 (1991) 61-63
38. Rainer et al.
Sonographische Diagnostik regionärer Halslymphknotenmetastasen bei Patienten mit Kopf-Hals-Malignomen: Sonomorphologische Kriterien und diagnostische Treffsicherheit
Laryngo-Rhino-Otol. 72 (1993) 73-77
39. Ross et al.
MR Imaging of Head and Neck Tumors
AJR 163 (1994) 173-178
40. Rubin et al.
Power Doppler US: A potentially useful alternative to mean frequency-based color Doppler US
Radiology 190 (1994) 853-856
41. Rubin et al.
Fractional Moving Blood Volume: Estimation with Power Doppler US
Radiology 197 (1995) 183-190

42. Schlief, R.
The Relevance of SHU 508 A (Levovist) Echo Enhanced Vascular Doppler Imaging for Clinical Diagnosis
17th World Congress of the International Union of Angiology
London, 3.-7.April 1995 (Satellite Meeting)

43. Schlief, R.
Developments in Echo-enhancing Agents
Clinical Radiology 51, Suppl. 1 (1996) 5-7

44. Schreiber et al.
Farbduplexsonographische Messung der Lymphknotenperfusion: Ein Betrag zur Diagnostik der zervikalen Metastasierung
Laryngo-Rhino-Otol. 72 (1993) 187-192

45. Schwarz et al.
Quantitative Echo Contrast Concentration Measurement by Doppler Sonography
Ultrasound in Med. Biol. 19/4 (1993) 289-297

46. Shung et al.
Time-Domain Ultrasonic Contrast Blood Flowmetry
Ultrasound in Med. Biol. 21/1 (1995)

47. Snow, G.B.
Evaluation and Staging of the Patient with Head and Neck Cancer
Cancer of the Head and Neck, Sec. Ed.. Eds. Myers and Suen.
New York, Churchill Livingstone (1989) 17-38

48. Som
Lymph Nodes of the Neck
Radiology 165 (1987) 593-600

49. Steinkamp et al.
Histologisch kontrollierte Studie zur Wertigkeit der Sonographie und der Palpation zum Nachweis und Ausschluß von Halslymph-knotenvergrößerungen und -metastasen
Akt. Radiol. 1 (1991) 312-318

50. Steinkamp et al.
Halslymphknotenmetastasen: Sonographischer Malignitätsnachweis
Fortschr. Röntgenstr. 156/2 (1992) 135-141
51. Steinkamp et al.
Magnetresonanztomographische Differentialdiagnostik zwischen reaktiv vergrößerten Lympknoten und Halslymphknotenmetastasen
RöFo 157/4 (1992) 406-413
52. Steinkamp et al.
Sonographie und Kernspintomographie: Differentialdiagnostik von reaktiver Lkvergrößerung und Lk-metastasen am Hals
Radiologia diagnostica 33/3 (1992) 158-167
53. Steinkamp et al.
Magnetresonanztomographische Differentialdiagnostik zwischen reaktiv vergrößerten Lymphknoten und Halslymphknoten-metastasen
Fortschr. Röntgenstr. 157/4 (1992) 406-413
54. Steinkamp et al.
Palpation und Sonographie in der Nachsorge von Kopf-Hals-Tumorpatienten: Vergleich sonographischer Dignitätsparameter
Laryngo-Rhino-Otologie 72 (1993) 431-438
55. Steinkamp et al.
Möglichkeiten der bildgebenden Differentialdiagnostik der Hals-lymphome
Akt. Radiol. 3 (1993) 226-237
56. Steinkamp et al.
Recurrent Cervical Lymphadenopathy: differential diagnosis with color-duplex sonography
Eur. Arch. Otorhinolaryngol. 251 (1994) 404-409
57. Strauss, Beller
Duplexsonographie mit Echokontrastmitteln
Ultraschall in Med. 17 (1996) 260-265

58. Swischuk et al.
Exuberant blood flow in enlarged lymph nodes: findings on color flow Doppler
Pediatr. Radiol. 22 (1992) 419-422

59. Tschammler et al.
Dignitätsbeurteilung vergrößerter Lymphknoten durch qualitative und semiquantitative Auswertung der Lymphknotenperfusion mit der farb-kodierten Dopplersonographie
Fortschr. Röntgenstr. 154,4 (1991) 414-418

60. Tschammler et al.
Quantifizierung der Lymphknotenperfusion mittels farbkodierter Dopplersonographie
Fortschr. Röntgenstr. 163/3 (1995) 203-209

61. Tschammler et al.
Vascular patterns in reactive and malignant lymphadenopathy
Eur. Radiol. 6/4 (1996) 473-480

62. Tschammler, Wittenberg, Porowski, Reinhart
Tumor Response Monitoring and Treatment Planning, Advanced Radiation Therapy, ART 91 Internat. Symposium, April 11-13, ’91, München (1991) 122

63. Van den Brekel
Detection and Characterization of Metastatic Cervical Adenopathy by MR Imaging: Comparison of Different MR Techniques
J. Comp. Assist. Tom. 14/4 (1990) 581-589

64. Van den Brekel
Cervical Lymph Node Metastasis - Assessment of Radiologic Criteria
Radiology 177 (1990) 379-384

65. Van den Brekel et al.
Occult Metastatic Neck Disease: Detection with US and US-guided fine-needle-aspiration-cytology
Radiology 180 (1991) 457-461

66. Vogl et al.
KST von Tumoren des Larynx und hypopharynx mit Gd-DTPA: Klinische Wertigkeit
Fortschr. Röntgenstr. 152/4 (1990) 405-411
67. Wagner-Manslau et al.
Wertigkeit von SE-, IE- und GE-Sequenzen bei Tumoren im Kopf-Hals-Bereich
Fortschr. Röntgenstr. 153/2 (1990) 154-160

9 Erklärung

Ich erkläre hiermit, daß ich die vorliegende Arbeit selbst und nur unter Verwendung der angegebenen Literatur und Hilfsmittel angefertigt habe.

Berlin, den 16. Dezember 1997

Anja Tittel

10 Danksagung

Mein besonderer Dank für die gute Betreuung und Überlassung des Themas gilt dem Chefarzt des Instituts für Röntgendiagnostik der Charité, Berlin, Herrn Prof. Dr. Bernd Hamm.

Desweiteren danke ich Herrn PD Dr. Sven Mutze für seine gute Betreuung, Herrn Dr. med. Jan Petersein für die Hilfe bei der statistischen Ausarbeitung der vorliegenden Ergebnisse, Herrn Dr. med. Dirk Stockheim für die Durchführung der Untersuchungen, Herrn Stefan Paris für die Interpretation der MRT-Untersuchungen sowie dem Chefarzt der HNO-Klinik der Charité, Herrn Prof. Dr. Volker Jahnke und Frau Dr. med. Anne Nischwitz für die Vermittlung der untersuchten Patienten und allen, die mich bei dieser Arbeit unterstützt haben.

11 Lebenslauf

Anja Tittel	geb. 21.03.1968	Schwelm
Abitur	Mai 1987	Olpe
Medizinstudium	10/87 - 10/90	Marburg
	10/90 - 11/94	Heidelberg
Prakt. Jahr (Chirurgie, Pädiatrie)	10/93 - 5/93	Monterrey, Mexiko
(Innere Medizin)	6/93 - 11/93	Heidelberg
AiP (Innere Medizin, Kardiologie, DRK Krhs. Köpenick)	5/95 - 11/96	Berlin
Assistenzärztin in der Weiterbildung zur Fachärztin für Radiologische Diagnostik, Institut für Radiologie, UKB Marzahn	seit 8/97	Berlin

Berlin, den 15.12.1997