Aus dem Institut für Transfusionsmedizin der Charité,
Universitätsklinikum der Humboldt- Universität zu Berlin
Direktor Prof. Dr. Dr. med. H. Kiesewetter

Digitale Dissertation

DISSERTATION

Experimentelle Untersuchungen zum Einfluß der Temperatur während der Präparation auf die Osteoinduktivität von Bone Morphogenetic Gelatin und zur knöchernen Einheilung von Bone Morphogenetic Gelatin im Vergleich zu einer Kombination einer Hydroxylapatitkeramik mit Bone Morphogenetic Gelatin

zur Erlangung des akademischen Grades
doctor medicinae (Dr. med.)

vorgelegt der Medizinischen Fakultät Charité,
der Humboldt-Universität zu Berlin

von

Herrn Matthias Wirth

geboren am 14.August 1967 in Berlin

Dekan: Prof. Dr. med. W. Sterry

Gutachter:
1. PD Dr. Rüdiger von Versen
2. Prof. Dr. Dr. Reinhard Schnettler
3. Prof. Dr. B. Paul

eingereicht: Februar 1997

Datum der letzten Prüfung: 04.Februar 1998
Datum der Promotion:

Inhaltsübersicht

1. EINLEITUNG UND PROBLEMSTELLUNG 3

2. UNTERSUCHUNG ZUM EINFLUß DER TEMPERATUR WÄHREND DER PRÄPARATION VON BMG AUF DIE OSTEOINDUKTIVITÄT 13

2.1. MATERIAL UND METHODEN 13
2.1.1. Versuchsplanung 13
2.1.1.1. Tiermodell 13
2.1.1.2. Orthotopes Modell 14
2.1.1.3. Nachuntersuchungszeiträume 15
2.1.1.4. Biochemische Marker 15
2.1.1.5. Histologie 17
2.1.2. Versuchsdurchführung - Material und Methoden 18
2.1.2.1. Tiere und Tierhaltung 18
2.1.2.2. Aufteilung der Tiere 18
2.1.2.4. Operative Technik der Implantation 21
2.1.2.5. Nachsorge der Tiere 22
2.1.2.6. Technik der Implantatentnahme 22
2.1.2.7. Bestimmung der alkalischen Phosphatase 22
2.1.2.8. Bestimmung von Hydroxyprolin 22
2.1.2.9. Bestimmung des Kalziumgehalts 24
2.1.2.10. Herstellung der Kunststoffblöcke 24
2.1.2.11. Anfertigung der Schnitte 24
2.2. ERGEBNISSE 25
2.2.1 OP- Toleranz 25
2.2.2. Statistische Methoden 25
2.2.3. Kalziumgehalt 25
2.2.4. Alkalische Phosphatase- Aktivität 28
2.2.5. Hydroxyprolin 30
2.2.6. Histologie 32
2.2.7. Temperaturprofil während der Präparation der BMG 37
2.3. DISKUSSION DER VERSUCHSERGEBNISSE ZUM EINFLUß DER TEMPERATUR AUF DIE OSTEOINDUKTIVITÄT VON BMG 38

3. EXPERIMENTELLE UNTERSUCHUNG ZUR KNÖCHERNEN EINHEILUNG EINER KOMBINATION VON BMG MIT EINER PORÖSEN HYDROXYLAPATITKERAMIK IM VERGLEICH ZU BMG AM MINISCHWEIN 50

3.1. MATERIAL UND METHODEN 50
3.1.1 Versuchsplanung 50
3.1.2. Versuchsdurchführung - Material und Methoden 52
3.1.2.1. Tiere und Tierhaltung 52
3.1.2.2. BMG- Präparation 52
3.1.2.3. Narkose 53
3.1.2.4. Operative Technik 53
3.1.2.5. Nachsorge der Tiere 54
3.1.2.6. Polychrome Sequenzmarkierung 54
3.1.2.7. Resektion der Implantate 55
2.1.2.8. Röntgenaufnahmen der Implantate 56
3.1.2.9. Histologie 56
3.1.2.10. Histomorphometrie 56
3.2. ERGEBNISSE 58
3.2.1. Einzelergebnisse 58
3.2.1.1. BMG und Keramikimplantat mit BMG nach 6 Wochen 58
3.2.1.2. BMG und Keramikimplantat mit BMG nach 12 Wochen 61
3.2.2. Zusammengefaßte Ergebnisse 66

3.2.2.1 6- Wochen- Tiere mit BMG 66
3.2.2.2 6- Wochen- Tiere mit Hydroxylapatitkeramik und BMG 67
3.2.2.3 12- Wochen- Tiere mit BMG 67
3.2.2.4 12- Wochen- Tiere mit Hydroxylapatitkeramik und BMG 68
3.2.3. Histomorphometrie 68
3.3. Diskussion 72

4. ZUSAMMENFASSUNG 85

5. VERZEICHNIS NICHT ALLGEMEIN GEBRÄUCHLICHER ABKÜRZUNGEN 87

6. LITERATUR 88

EIDESSTATTLICHE ERKLÄRUNG 106

DANKSAGUNG 107

LEBENSLAUF 108

1. Einleitung und Problemstellung

Das Knochengewebe hat im Gegensatz zu anderen Geweben die einzigartige Eigenschaft, im Falle einer Kontinuitätsunterbrechung ohne Narbenbildung zu heilen. Ist jedoch der Defekt bzw. der Abstand der Frakturfragmente zu groß oder liegen andere ungünstige Einflüsse wie zum Beispiel mechanische Instabilität als Folge ungenügender Fixation der Frakturenden oder eine kompromittierte Durchblutung vor, findet diese Regeneration des Knochengewebes nicht statt. Bei Frakturen kommt es dann zur Ausbildung von Pseudarthrosen, iatrogen durch Tumorresektion gesetzte Defekte werden nicht geschlossen und Knochenzysten bleiben bestehen. Eine Heilung des Defekts läßt sich in einer solchen Situation nur durch eine Füllung des Defekts erreichen.

Grundsätzlich stehen biologische, halbsynthetische und synthetische Materialien zur Defektüberbrückung zur Verfügung. Sie unterscheiden sich zum Teil erheblich in ihren Materialeigenschaften, ihrer Biokompatibilität und biologischen Aktivität. Zu den biologischen Materialien zählen der autogene, der allogene und der xenogene Knochen. Als halbsynthetisch werden Materialien bezeichnet, deren biologisches Ausgangsmaterial über bestimmte Präparationsschritte oder durch Zusatz synthetischer Stoffe soweit verändert wurde, daß sie mit den herkömmlichen Knochentransplantaten und -implantaten nicht mehr verglichen werden können. Bekanntester Vertreter dieser Gruppe ist die Kombination aus Kollagen mit Hydroxylapatit (Kollapat). [136]

Die synthetischen Knochenersatzmaterialien, zu denen die verschiedenen Keramiken und Legierungen zählen, werden besonders dem Verhalten der Kontaktfläche von Knochen und Implantat nach in inerte, mäßig aktive und biologisch abbaubare Stoffe eingeteilt.[80] Bioaktive Materialien wie Kalziumphosphatkeramiken erlauben dabei eine Verbund-osteogenese, die inerten Al_2O_3- Keramiken und Titan eine Kontaktosteogenese. Die vom knöchernen Lager tolerierten Stahl- und Kobaltlegierungen sowie die Kunststoffe weisen dagegen nur eine Distanzosteogenese auf. [32]

Die Auswahl und die Häufigkeit des Einsatzes eines Transplantats ist wesentlich durch seine Wertigkeit bestimmt. Die Liste der Kriterien, die die Wertigkeit an das Material bestimmen, ist im Laufe der Zeit ständig erweitert worden.[32] Die geforderten Eigenschaften betreffen:

1. den Einheilungsvorgang
2. die osteogenetische Potenz des Materials einschließlich
   - Ingangsetzung der Osteogenese aus eigener Kraft
   - Anregung des Wirtslagers zur Osteogenese
3. die Geschwindigkeit des knöchernen Umbaus
4. die Toleranz durch Empfänger
5. die Verarbeitungseigenschaften
6. die Stabilität, insbesondere Druckstabilität

7. die Verfügbarkeit
   - in ausreichender Menge
   - bei möglichst geringem Risiko

Wertigkeit bedeutet ganz allgemein, daß eine Bewertung der Eignung des Materials vorgenommen wurde, die die spezielle Aufgabe, die das Implantat übernehmen soll, und die vorliegenden Umgebungsbedingungen berücksichtigt. Das heißt, daß es auch unabhängig von ökonomischen Sachzwängen für unterschiedliche Aufgaben durchaus unterschiedlich gut geeignete Materialien gibt.

Bei alleiniger Orientierung an biologischen Kriterien ist das Resultat der Bewertung die biologischen Wertigkeit eines Knochenersatzmaterials. Dabei werden lediglich die Interaktionen des Implantats mit dem Lager in Betracht gezogen. Da eine möglichst günstige Integration und Einheilung eines Knochenersatzmaterials die Voraussetzung für den Einsatz dieses Materials überhaupt ist, stellt die biologische Wertigkeit den grundlegenden Maßstab bei der Evaluierung der verschiedenen Materialien dar. Die Faktoren, welche die biologische Wertigkeit eines Materials bestimmen, sind schematisch im Bild 1.1 dargestellt.

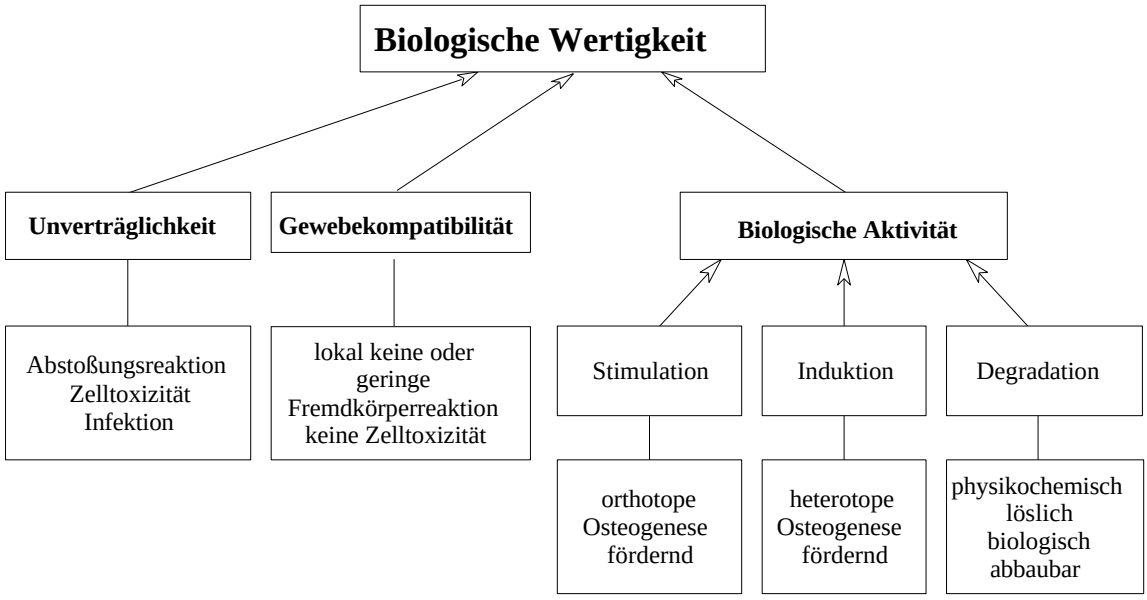

Bild 1.1 Kriterien der biologischen Wertigkeit von Knochenersatzmaterialien (nach Denner und v.Versen)

Denner und v. Versen [32] haben die verschiedenen klinisch gebräuchlichen Knochen-transplantate und -implantate der biologischen Wertigkeit nach in vier Qualitätsstufen eingeordnet, wobei die Übergänge zwischen der 2. bis 4. Stufe fließend sind. Die höchste biologische Wertigkeit hat danach der autogene gefäßgestielte kortikospongiöse Knochen, gefolgt vom frischen autogenen Knochen in der Reihenfolge spongiös, kortikospongiös und kortikal. In der biologischen Wertigkeit an dritter Stelle stehen die allogenen Transplantate, die gefriergetrocknet oder tiefgefroren durch Gewebebanken zur

Verfügung gestellt werden. Auch sie liegen als spongiöses, kortikospongiöses und kortikales Material vor. Die geringste biologische Wertigkeit haben xenogener mazerierter Knochen (ebenfalls spongiös, kortikospongiös und kortikal), halbsynthetische und synthetische Knochenersatzmaterialien.

Prolo [115], Malinin und Mnaymneh [88], und eine Zahl weiterer Autoren [22, 46, 105, 140] haben die Überlegenheit der autogenen Knochentransplantate über allogenen Knochen und Knochenersatzmaterialien hervorgehoben. Autogene Spongiosa als das beste universal einsetzbare Transplantatmaterial stellt somit den "gold standard" dar[139], an dem sich alle anderen Materialien messen lassen müssen. An erster Stelle der klinischen Anwendung befindlichen autogenen Materialien steht daher rein spongiöser Knochen.
Geordnet nach der Reihenfolge der Wertigkeit und der Häufigkeit des Einsatzes in der Praxis kommen folgende Varianten autogenen Materials zum Einsatz [32]:

1. reine Spongiosa
   - aus der Darmbeinschaufel
   - aus dem Trochanter major
2. kortikospöngiöses Material
   - aus dem Darmbein
   - aus der proximalen Tibiadiaphyse
3. a) Kortikalischips
   b) dünner periostgedeckter Span
4. starker Kortikalisspan

Allerdings birgt die Anwendung autogener Knochentransplantate auch nicht zu vernachlässigende Belastungen, Risiken und Nachteile für den Patienten. Autogener Knochen steht nur in begrenztem Maße zur Verfügung, und seine Gewinnung macht einen zusätzlichen Eingriff notwendig, der zum Gesamtrisiko der rekonstruktiven Operation am Bewegungsapparat beiträgt. Hier sind besonders das Infektionsrisiko und ein Blutverlust zu nennen, der die Gabe von Blutkonserven erforderlich machen kann. Das Risiko für eine Infektion mit HIV oder HBV infolge einer Bluttransfusion ist höher als bei Implantation von allogenem gefriergetrocknetem Knochen aus einer Gewebebank.
Von der Zeit, als AIDS 1981 erstmalig beschrieben wurde, bis zu der Zeit, als der erste serologische Test entwickelt wurde, gab es eine erhebliche Zahl von HIV-1-Übertragungen durch Transfusionen.[131] Bisher ist jedoch nur Gewebe von zwei Spendern mit der Übertragung von HIV-1 auf Empfänger von allogenem Knochen in Verbindung gebracht worden. [24,143] In beiden Fällen ist das Virus bei der Verwendung von tiefgefrorenen Allografts, die nicht chemisch behandelt worden waren, übertragen worden. Das weißt darauf hin, daß das Risiko einer HIV-Übertragung durch Übertragung von Knochen geringer ist als bei Organtransplantaten. Salzman [131] hat die bisher geringe Zahl von Fällen der HIV-Übetragung durch Knochen als Anzeichen dafür gewertet, daß Knochen an sich kein bedeutendes Reservoir für HIV-1 darstellt.
Dennoch bleibt ein potentielles Infektionsrisiko, das in Abhängigkeit von der Art der Konservierung unterschiedlich groß ist. Salzman et. al[130] konnten im Knochengewebe eines AIDS- Patienten, das zu Versuchszwecken weiterverarbeitet worden war, kein

infektiöses Virus mehr finden. Mittels Polymerasekettenreaktion (PCR) entdeckten sie jedoch noch provirale HIV-DNA.

Weitere Risiken der autogenen Transplantation sind Wundinfektionen, Schmerz oder schmerzhafte Narben an der Stelle der Materialentnahme. Hofmann gibt eine zusätzliche Morbidität von 8% bei Patienten, bei denen autogener Knochen entnommen wurde, an. [51]

Nachteile und Risiken der autogenen Knochentransplantation (nach Denner und v.Versen)

- Transplantatqualität reduziert bei älteren Menschen und Rheumatikern
- Limitierung der Transplantatmenge (z.B. Kinder, große Eingriffe)
- Verlängerung der Operations- und Narkosezeit
- erhöhter Blutverlust
- Schädigung der Wachstumsfugen bei Kindern
- Infektionsrisiko erhöht
- Nerven- und Blutgefäßverletzungen
- Thrombosegefahr
- Frakturgefahr
- Hernienbildung mit oder ohne Inkarzeration
- postoperativer Schmerz, zusätzliche Narbenbildung
- verlängerte Rehabilitationszeit
- ökonomische Aspekte (Material- und Personalaufwand, ev. verlängerter Krankenhausaufenthalt

Tab.1.1

Die Transplantation von Knochen ist heute ein essentielles Element der Behandlung von Frakturen und in der rekonstruktiven Chirurgie.[3,43] Ungefähr 15 % aller Operationen in der rekonstruktiven Chirurgie erfordern Knochentransplantationen. [21]

Die Nachteile und Risiken der autologen Knochentransplantate gaben Anlaß zur Suche nach Alternativen. Die Erforschung der verschiedensten Knochenersatzmaterialien ist jetzt schon seit einigen Dekaden im Gange und ist in den letzten Jahren verstärkt Gegenstand des Interesses geworden. Diese Materialien zeichnen sich durch zum Teil sehr unterschiedliche biomechanische und biologische Eigenschaften aus.
Künstliche Materialien, wie zum Beispiel poröse Trikalziumphosphat- und Hydroxylapatitkeramiken, sind sehr spröde und bieten durch ihre chemische Umgebung und Oberfläche eine Leitschiene für die Neubildung von Knochen. Diese Eigenschaft wird als Osteokonduktivität bezeichnet. Keramiken sind biokompatibel, leicht in jeder Größe und Form herzustellen. [20,62]
Allgemein problematisch bei diesen alloplastischen Materialien ist, daß sich Werkstoffqualitäten und Bioeigenschaften invers verhalten. Dabei bilden Metalle und deren Legierungen auf der einen Seite und Hydroxylapatit andererseits das Ende des Spektrums.[32] Legierungen haben hervorragende Werkstoffeigenschaften und sind auch produktionstechnisch optimal. In Hinsicht auf die Interaktionen an der Implantat-Knochen-Grenzfläche sind sie lediglich als biotolerant einzustufen. Hydroxylapatit steht

auf der anderen Seite des Optimums. Es ist bioaktiv, ist morphostrukturell dem Knochen vergleichbar und chemisch dem Knochenmineral sehr ähnlich.[32,52] Sein Nachteil als Werkstoff liegt vor allem in den Schwierigkeiten begründet, die seine Sprödigkeit mit sich bringen. Synthetische Materialien allein sind also für den klinischen Einsatz weniger optimal.

Allogene Knochentransplantate können als spongiöses, kortikospongiöses und kortikales Material in gefriergetrockneter oder tiefgefrorener Form durch Gewebebanken in theoretisch unbegrenzten Mengen bereitgestellt werden. Sie liegen als spongiöses, kortikospongiöses und kortikales Material vor. Klinisch werden in der Mehrzahl der Fälle tiefgefrorene allogene Knochenimplantate angewendet. [32] Abstoßungsreaktionen werden dabei praktisch nicht beobachtet. Jedoch ist sehr genau auf eine indikationsgerechte Anwendung zu achten, um Mißerfolge zu vermeiden. In der Regel gelten ersatzschwache Lager, längere Überbrückungen im Weichteillager, septische Knochendefekte und offene Frakturen als Kontraindikationen. [32] Allogene Knochenimplantate besitzen in Abhängigkeit von dem Regime der Konservierung mehr oder weniger stimulative und osteoinduktive Fähigkeiten im ersatzstarken Lager. Im ersatzschwachen Lager und bei größeren Defekten erfüllen sie ähnlich den synthetischen Materialien im wesentlichen eine Platzhalterfunktion.

Xenogener Knochen als Übertragungsmaterial wurde mit den unterschiedlichsten Verfahren aufbereitet. Im Gegensatz zu den oben genannten allogenen Transplantaten trat beim xenogenen Knochen das Problem der Abstoßungsreaktionen auf. Die Erwartungen, die mit der Einführung des "Kieler Knochens", einem partiell deproteinierten, wasserstoffperoxidextrahierten, entfetteten und getrockneten Knochen, an diesen geknüpft wurden, haben sich nicht erfüllt. Schweiberer konnte nachweisen, daß eine Osteoinduktion nur möglich ist, wenn dem Knochen nicht durch Mazerieren oder andere Verfahren die in der Interzellularsubstanz befindlichen Glykosaminoglykane entzogen werden. Die verbleibenden anorganischen Bestandteile und das Kollagen sind für die Osteogenese bedeutungslos.[141] Kieler Knochen und andere xenogene Implantate werden lediglich als totes Material inkorporiert.

Andere biologische Materialien, wie demineralisierte Knochenmatrix (DBM), die aus der DBM durch 8 M LiCl-Extraktion gewonnene osteomorphogenetische Gelatine (BMG) und Bone Morphogenetic Protein (BMP)- Präparationen, sind in der Lage, die Bildung neuen Knochens zu induzieren und zu stimulieren. Diese Fähigkeit beruht auf ihrem Gehalt an Protein-Wachstumsfaktoren, die im Knochen besonders häufig vorkommen und dort auf lokaler Ebene die Feinregulation von Knochenstoffwechsel, -induktion, -regeneration und -wachstum bewirken.
Eine Reihe dieser Faktoren kommen auch in anderen Geweben vor und waren daher bekannt, wie zum Beispiel die Proteine der "platelet -derived growth factors" (PDGF), die ursprünglich aus Thrombozyten isoliert worden waren. Aber auch insulinähnliche Wachstumsfaktoren (Synonym: Somatomedine) waren zuvor als systemische Hormone bekannt, die unter Kontrolle von STH in der Leber synthetisiert wurden und in Knorpel und Knochen Wachstum induzierten. Offenbar sind aber auch Knochen und Knorpel in der

Lage, diese unter dem Einfluß von STH und PTH selbst zu produzieren und damit ihrerseits das Wachstum von Knochen und Knorpelzellen zu beeinflussen. [77]
Von besonderem Interesse sind unter den Protein- Wachstumsfaktoren die osteoinduktiven Faktoren, deren induzierende Wirkung nach Implantation von Mengen im

Wachstumsfaktoren aus Knochengewebe

Wachstums-faktoren	Abkürzung	Synonyme	relative Molekülmasse	Wirkung auf Knochen
insulinähnliche Wachstumsfaktoren	IGF 1	Somatomedin C	7600	+ in vitro
	IGF 2		7600	+ in vitro
fibroblast growth	aFGF	ECGF	17000	+ in vitro
factors	bFGF	"prostatic growth factor"	16000	+ in vitro
platelet-derived growth factors	PDGF	osteosarcoma-derived growth factor	26000-30000	± in vitro
β_2-Mikroglobulin	β_2-M	bone-derived growth factor	11800	+ in vitro
transforming growth factors-β	TGF-β_1 TGF-β_2	cartilage-inducing factor (CIF) = TGF mit BMP kontaminiert	24000 27000	± in vitro + in vivo
Bone Morphogenetic Proteins	BMP 1- 8		17 - 30 kDa	+ in vivo
Osteogenin		BMP 2A/B		+ in vivo + in vitro
osteoinductive factor	OIF		22000	+ in vivo

+ = anabole knochenaufbauende Wirkung, – =katabole, resorptive Wirkung auf den Knochen,

± = abhängig vom System sowohl anabole als auch katabole Wirkung

Tab. 1.2 (modifiziert nach Kukoschke [77])

Milligrammbereich zu beobachten ist. Der wichtigste Vertreter wurde als Gruppe der als "Bone Morphogenetic Proteins" (BMP) beschrieben.

BMP regt mesenchymale Zellen und induzierbare Osteoprogenitor-Zellen (IOPC) zur Differenzierung zu Präosteoblasten an.[37,42,108] Diese Eigenschaft wird als Osteoinduktivität bezeichnet. Die Knocheninduktion ist eine Kaskade von Schritten, die zeitlich geordnet auf zellulärer und molekularer Ebene ablaufen. Einmal initiiert, ist dieser Prozeß irreversibel. Eine Übersicht über den Prozeß der Knocheninduktion ist in Tabelle 1.3 gegeben. BMP ist verantwortlich für die osteoinduktive Aktivität von demineralisierter Knochenmatrix (DBM), Knochenmatrix-Gelatine (BMG) und anderer Derivate der DBM.

Prozess des Knocheninduktion (nach Reddi [123])

Zeit nach Implanta-tion	Zelluläre Ereignisse	Molekulare Prozesse
1 min	Blutgerinnung	Fibrinvernetzung
	Freisetzung von Thrombozyten	Freisetzung von PDGF
		Bindung von Plasmafibronektin an implantierte Matrix
1 h	Eintreffen chemotaktisch angelockter polymorphnukleärer Leukozyten (PMN)	Freisetzung proteolytischer Enzyme (Kollagenase, Elastase u.a.) Freisetzung kollagener Peptide
3 - 18 h	Akkumulation von PMN Zelladhäsion	limitierte Proteolyse und Freisetzung chemotaktischer Faktoren für Fibroblasten
Tag 1	Chemotaxie von Fibroblasten und Zellanlagerung an implantierte extrazelluläre Matrix	Freisetzung von Fibronektinpeptiden Erhöhte Zellmotilität Beteiligung von Mikrotubuli und Mikrofilamenten
Tag 2	weitere Chemotaxie für Fibroblasten Signaltransduktion von der Matrix zur Zelloberfläche	Initiierung der Protein- und Nukleinsäuresynthese Freisetzung von Wachstumsfaktoren

Tag 3	Zellproliferation	^{3}H-Thymidininkorporation in DNA Anstieg der Ornithindekarboxylase-Aktivität Typ III-Kollagen-Synthese
	Zellproliferation	
Tag 5	Differenzierung der Chondroblasten	verstärkter $^{35}SO_4$-Einbau in DNA
Tag 7	Chondrozyten, Synthese und Sekretion von Matrix	Typ II-Kollagen-Synthese, knorpelspezifische Proteoglykane
Tag 9	Hypertrophie der Chondrozyten	Anstieg der Aktivität der alkalischen Phosphatase
	Kalzifikation der Knorpelmatrix	Typ IV-Kollagen-Synthese
	Gefäßinvasion	Laminin und Faktor VIII in Gefäßen
Tag 10 - 12	Osteoblasten	Typ I-Kollagen-Synhese Knochenspezifische Proteoglykansynthese
	Knochenbildung und Mineralisation	Gipfel des ^{45}Ca -Einbaus und der Aktivität der alkalischen Phosphatase
Tag 12 - 18	Osteoklasten	Anstieg lysosomaler Enzyme (saure Phosphatase, Arylsulfatase, β-Glukuronidase)
	Knochenumbau und Abbau der implantierten Matrix	Beschleunigung der Akkumulation von GLA-Protein (Osteocalcin) Freisetzung von Kollagenasen und Proteasen
Tag 21	Knochenmarkdifferenzierung	Erhöhung des ^{59}Fe-Einbaus in Häm Akkumulation von Lysozym Synthese von Kollagen Typ III

Tab. 1.3 Prozess des Knocheninduktion (nach Reddi [123])

Biologische Knochenersatzmaterialien mit osteoinduktiver Kapazität versprechen eine wesentlich beschleunigte Heilung knöcherner Defekte mit dem Ziel einer Restitutio ad integrum, die sich so mit alloplastischen Materialien nicht erreichen läßt. Vor allem DBM und BMG sind in dieser Hinsicht günstig, da sie relativ schnell resorbiert werden, dabei BMP freisetzen und die Defektheilung über dessen induktive Wirkung verstärken und beschleunigen. Implantatresorption und Defektheilung im knöchernen Lager gehen hier also Hand in Hand. Das Fortschreiten des Heilungsprozesses wird nicht durch das Implantat behindert.

Da in Hinsicht auf die mechanische Stabilität die Matriximplantate den synthetischen Materialien unterlegen sind, hat das zu Überlegungen und Versuchen geführt, durch die Kombination der verschiedensten Materialien deren positive Eigenschaften zu vereinen. [152]

Die Literatur über Bone Morphogenetic Proteins ist in den letzten drei Dekaden ausgesprochen umfangreich, allerdings auch sehr unübersichtlich geworden. Sie berührt dabei ein weites Feld von Themengebieten. Dazu zählen experimentelle Arbeiten über demineralisierte Knochen- und Dentinmatrix, Inkorporation von Knochentransplantaten, nichtkollagene native und rekombinante Proteine, postfetales Wachstum und Regeneration, kongenitale Anomalien, heterotope Tumorentstehung, Embryogenese und Evolution der Vertebraten.[164]
Trotz des gewaltigen Wissenszuwachses in diesem Gebiet sind noch eine Vielzahl von Fragen und Widersprüchen ungeklärt.

Die von Urist und Mitarbeitern in den sechziger Jahren entwickelte Demineralisationsmethode zur Herstellung von DBM bei einer Temperatur von 2°C ist als Standardmethode angenommen worden. [48, 168, 172, 174] Am häufigsten werden die Präparation von DBM, BMG und die Isolation von BMP jedoch bei einer Temperatur von 4°C durchgeführt. [13,54,71,150,152,183] Der mit der Präparation bei 4°C verbundene technische Aufwand ist allerdings erheblich und daher kostenintensiv.
Untersuchungen zu den physikalischen und chemischen Eigenschaften des BMP zeigten, daß es bei einer Temperatur > 70 °C inaktiviert wird. [99] Es kann angenommen werden, daß sich diese Angabe zur Hitzestabilität nur auf den Beginn der Denaturierung des BMP bezieht. Darüber hinaus wäre aber theoretisch zu erwarten, daß eine mögliche Autoproteolyse des BMP bzw. eine Proteolyse durch BMPasen bei Raumtemperatur sehr viel schneller abläuft als bei 4°C. Untersuchungen zum Einfluß der Postmortem-Zeit und der Temperatur bei der Lagerung auf die Osteoinduktivität von demineralisierten Knochenimplantaten[93] scheinen diese Vermutung zu untermauern. Dem gegenüber steht die Tatsache, daß die von Thielemann[156] angegebene Prozedur zur Präparation von BMP trotz eines Extraktionschritts mit einer Temperatur von 55°C nicht zu einem Verlust an osteoinduktiver Kapazität führte. Eine mögliche Erklärung für diese Tatsache könnte sein, daß die Umgebungsbedingungen bei der Präparation von BMG hinreichend verschieden von dem bei der Lagerung von Knochen herrschenden Postmortem-Milieu sind, um einen Erhalt der osteoinduktiven Kapazität von BMP zu bewirken.

Wenn es sich zeigen läßt, daß es keine Unterschiede in der Osteoinduktivität zwischen der bei tiefen Temperaturen (2 - 4 °C) und der bei Umgebungstemperatur (21- 24 °C) präparierten BMG gibt, wäre die praktische Konsequenz eine erhebliche Kosteneinsparung bei der BMG- Präparation durch die erhebliche Reduzierung des technischen Aufwandes.

Das Implantat BMG hat eine granulatartige Beschaffenheit. Mit Korngrößen von 420 - 850 µm ist die beste osteoinduktive Wirksamkeit verbunden.[48,145] Bei der praktischen Anwendung ist eine weitgehende Fixierung des Implantats wünschenswert. Das ist bei einem Implantat, das als Granulat vorliegt, technisch schwierig zu bewerkstelligen. Eine mögliche Lösung des Problems kann in der Kombination mit einem Keramikimplantat bestehen.
Insbesondere die bioaktiven porösen Hydroxylapatitkeramiken, die unter den Keramiken die höchste biologische Wertigkeit besitzen, bieten sich für diese Kombination an. Ein solches, in einen standardisierten Defekt pressfit eingesetztes, Kombinationsimplantat aus BMG und einer porösen Hydroxylapatitkeramik verspricht eine bessere Fixierung der granulatartigen BMG.

Hydroxylapatit selbst besitzt keine osteoinduktive Kapazität, kann aber dagegen osteokonduktiv wirken. [69, 102, 104, 133, 152] In überwiegend an Kaninchen durchgeführten Versuchen anderer Autoren zeigte sich, daß es bei einer Kombination mit BMP oder BMG reproduzierbar zu einer beschleunigten Defektreparatur und Neubildung von Knochen kommt. [117, 125, 133] Somit besteht potentiell die Möglichkeit, daß durch die Kombination der osteoinduktiven und osteokonduktiven Eigenschaften der beiden Materialien eine schnellere ossäre Durchwachsung des Defekts im Vergleich zur alleinigen Implantation von BMG erreicht wird.
Es besteht jedoch die Gefahr, daß der sehr langsame biologische Abbau des Hydroxylapatits insofern problematisch wird, als bei menschenähnlicheren Spezies, die nicht die hohe Knochenregenerationsfähigkeit und den Zeitraffereffekt der Nager aufweisen, die Hydroxylapatitkeramik selbst zu einem Hindernis der Defektreparatur werden kann. Das dürfte vor allem bei einer dem Menschen sehr ähnlichen Art wie dem Miniaturschwein [82] ins Gewicht fallen.

Deshalb war es wichtig, an einem standardisiertem Defekt entsprechende Untersuchungen durchzuführen, die Stimulation des knöchernen Um- und Durchbaus durch BMG zu untersuchen und dabei den zeitlichen Verlaufs des Knochenbildungsprozesses quantitativ zu erfassen.

2. Untersuchung zum Einfluß der Temperatur während der Präparation von BMG auf die Osteoinduktivität

2.1. Material und Methoden

2.1.1. Versuchsplanung

2.1.1.1. Tiermodell

Um bei einem Tierversuch statistisch repräsentative Ergebnisse zu erhalten, ist eine gewisse Anzahl von Versuchstieren notwendig, um die individuellen Besonderheiten und andere Zufallsfaktoren in ihrem Einfluß zu reduzieren.[129] Je größer die Versuchstierpopulation, desto zuverlässiger sind die Ergebnisse in ihrer Aussage. Auf der anderen Seite ist es unethisch, mehr Tiere als unbedingt notwendig zu opfern.
Als weitere Einflußgrößen auf die Entscheidung für ein Tiermodell und die Gestaltung der Versuche sind die biologischen Eigenschaften der Tiere hinsichtlich der Wachstumsgeschwindigkeit und der Regenerationsfähigkeit des Skelettes, die technischen Möglichkeiten und Gegebenheiten als auch die finanzielle Ausstattung zu nennen. Werden große Versuchstierserien angestrebt, ist die Auswahl dabei von vornherein erheblich eingeschränkt. Eine Vergleichbarkeit mit den Versuchen anderer Autoren sowohl am Institut für Transfusiologie und Transplantologie der Charité [15,32] als auch international [40, 106, 139, 166] ist die Voraussetzung für eine sinnvolle Interpretation der Ergebnisse.

Ratten sind sehr oft von den verschiedensten Forschern für Untersuchungen der biologischen Eigenschaften der BMG und des BMP benutzt worden.[5, 7, 8, 23, 29, 94, 128, 136, 139, 145, 166] Ähnlich häufige Anwendung hat auch das Kaninchen erfahren. [67, 70, 71, 73, 101, 173]
Beide Spezies sind unkompliziert zu halten, erfordern eine wenig aufwendige Narkose und erlauben die Durchführung großer Versuchsserien. [15]
Hinsichtlich der Knochenneubildung tritt bei beiden Spezies ein Zeitraffereffekt auf. Das hat den Vorteil, daß Beobachtungen innerhalb eines kürzeren Zeitraumes gemacht werden können. Auf der anderen Seite impliziert ein starker Zeitraffereffekt eine sinkende Ähnlichkeit mit dem menschlichen Knochenstoffwechsel mit der Folge einer reduzierten klinischen Übertragbarkeit der Versuchsergebnisse. So ist der metabolische Aktivitätsindex (MAI) des Hundes mit 1.58 dem des Menschen (1.0) sehr viel näher als der von Ratten mit 5.15. [26, 132]

Bei Ratten können in Versuchen zur Osteogenese und Osteoinduktion mit Knochen- und Dentinpräparaten die besten Resultate erzielt werden,[48] die gleichzeitig durch eine hohe Reproduzierbarkeit ausgezeichnet sind. Durch an Ratten durchgeführte Versuche wurde die Existenz der osteoinduktiven Wirkung von BMG auf der Basis des darin enthaltenen BMP gezeigt. Als weitere Versuchstiere wurden Meerschweinchen, Hunde,[99, 100, 132, 138, 141] Schafe,[120,157] Schweine [84] und Mäuse [72,152,166] verwendet. Den Versuchen zur Osteoinduktivität von BMG (oder BMP-haltigen Materialien) an Primaten war jedoch bisher ein recht unterschiedlicher Erfolg beschieden gewesen. [5, 39, 126]
Die häufige Verwendung der Ratte und die dadurch vorliegenden zahlreichen internationalen Erfahrungen lassen die Ratte als das zu bevorzugende Tiermodell für

Screeninguntersuchungen erscheinen. Ratten sind in ihrem Stoffwechsel dem Menschen weniger ähnlich als zum Beispiel das Schwein, Hunde oder Primaten. Unterschiede in der Osteoinduktivität und Osteostimulation von BMG nach Präparation unter verschiedenen Temperaturen werden sich jedoch nur deutlich an einem Tiermodell demonstrieren lassen, in welchem das osteoinduktive Prinzip zweifelsfrei funktioniert. Die Verwendung von Ratten bietet die Möglichkeit einer guten Vergleichbarkeit hinsichtlich qualitativer als auch quantitativer Parameter. Die Vorteile des Tiermodells Ratte liegen außerdem in der relativ leichten Verfügbarkeit einer größeren Zahl von Tieren bei geringem Haltungsaufwand, der Möglichkeit eines schnellen, vergleichsweise unkomplizierten chirurgischen Vorgehens und damit verbunden der Möglichkeit, viele Tiere an einem Tag zu operieren.[32] Dieser Punkt ist von Bedeutung, da zu Zwecken der Vergleichbarkeit der verschiedenen Tiergruppen die Tiere zum Zeitpunkt der Operation möglichst gleichaltrig sein sollten, um Alterseinflüsse auf die Defektheilung ausschließen zu können.[63]

2.1.1.2. Orthotopes Modell

Orthotopes und heterotopes Modell stellen die beiden Grundmodelle dar, die in der Erforschung der Knochenersatzmaterialien Anwendung finden. Während das heterotope Modell zwar bevorzugt geeignet ist, die Osteoinduktivität eines Materials ohne den Einfluß des Wirtslagers nachzuweisen und den Prozeß der Knochenbildung zu untersuchen,[37] gibt es jedoch keine Auskunft über die Abläufe und die Geschwindigkeit bei der Heilung eines knöchernen Defekts. Das orthotope Modell ist zunächst vor allem am Hund, aber auch am Kaninchen eingesetzt worden. Dabei wurde ein Defekt mittels Bohrung, bevorzugt an der proximalen Tibia[31,81] oder den Femurcondylen,[70,71,133] gesetzt. Dabei ist die maximal mögliche Defektgröße immer in Abhängigkeit von der Lokalisation zu wählen.

Kaninchenknochen ist durch eine sehr hohe Regenerationsfähigkeit gekennzeichnet. Die Tatsache, daß Spongiosa an sich bereits ein ausgezeichnetes Lager für entsprechende Implantate darstellt, führte dazu, daß diese Methode eine Zeit lang Gegenstand heftiger Auseinandersetzungen war. Das Dilemma besteht darin, daß bei einer zu hohen Lagerleistung die spezifischen Eigenschaften des Implantats überdeckt werden. Eine Lösung ist, den Defekt so groß zu wählen, daß die Heilung des Defekts nicht mehr ausschließlich durch die Leistung des Lagers vollbracht werden kann. Mit zunehmender Größe des Defekts in einem langen Röhrenknochen steigt dann aber wiederum das Frakturrisiko. Deshalb bietet sich der Bohrlochdefekt am Röhrenknochen der Ratte nicht an. Sato und Urist [132] haben darauf hingewiesen, daß die Rate der ossären Regeneration in den Knochen der oberen Extremitäten größer als in der unteren Extremitäten ist und generell in den langen Knochen günstiger ist als am Schädeldach.
Der Schädeltrepanationsdefekt stellt eine günstige Lösung dar, da die regenerative Kapazität der Calvaria so gering ist, daß Sato und Urist[131] sie als Ort der Wahl für Untersuchungen von knochenregenerationsfördernden Materialien bezeichnet haben.
Bei der Calvaria der Ratten handelt es sich um ein ersatzschwaches Lager. Sekundärfrakturen können nicht entstehen. Die Operation ist technisch diffizil, weil Dura mater und Sinus unverletzt bleiben müssen.[139,149] Da die Lagerleistung kaum eine Rolle

spielt, ist weitgehend sichergestellt, daß die Osteoneogenese tatsächlich auf die Osteoinduktivität der implantierten BMG zurückgeführt werden kann, wobei das Implantat in einem echten knöchernen Wundbett liegt. Somit wäre dann eine modellhafte Nachbildung der Situation geschaffen, in der es durch zu großen Abstand der Frakturfragmente nicht zu einem kompletten Durchbau der Kontinuitätsunterbrechung des Knochengewebes kommt.

Die Größe der verwendeten Defekte schwankt bei den einzelnen Arbeitsgruppen zwischen einem Durchmesser von 4 und 8 mm.[136,139] In Anbetracht der Schädelgröße der Versuchstiere bot sich eine Defektgröße von 6 mm an, bei der die Defektränder bis dicht an die Sutura lambdoidea und die Sutura coronalis heranreichen. In einen solchen Defekt läßt sich mühelos eine definierte Menge BMG implantieren.

2.1.1.3. Nachuntersuchungszeiträume

Beim Vergleich der Vorgehensweisen der verschiedenen Arbeitsgruppen zeigte sich eine große Vielfalt von Nachuntersuchungszeiträumen, die der jeweiligen Fragestellung, dem verwendeten Tiermodell und den angewandten Methoden geschuldet sind.
Firschein und Urist haben mit einem Beobachtungszeitraum vom 5. bis 35. postoperativen Tag bei Untersuchungsintervallen von 3 bis 5 Tagen eine Ausgangsbasis geschaffen,[40] an der sich nachfolgend die meisten Forscher orientiert haben und den Notwendigkeiten folgend für sich modifiziert haben.
So wählten später Okamoto et. al [106] 1991 die Tage 3, 5, 7, 10 und 14, Kawamura und Urist[72] noch zusätzlich den Tag 21 nach Implantation als Untersuchungszeitpunkte. Mizutani und Urist[91] entschieden sich 1982 für den 5., 10., 15., 20., 25. und 30. post-operativen Tag als Untersuchungszeitpunkt für Untersuchungen an Mäusen. Andere Forscher untersuchten nach 1, 2, 4 und 8 Wochen,[133] nach 8, 10 und 16 Wochen [39] oder nach 1, 2, 3 und vier Monaten. [169]
Denner und von Versen haben hervorgehoben, daß der zu erwartende Verlauf der Knochenneubildung selbst ein entscheidender Maßstab für die Wahl der Nachuntersuchungszeiträume ist.[32] Ebenso muß die Wertigkeit der einzelnen Untersuchungen berücksichtigt und deren Zuordnung zu den einzelnen Phasen im Ablauf der Osteoneogenese betrachtet werden. Die gewählten Zeiträume sollten eine Vergleichbarkeit einzelner Laborparameter bzw. eine Vergleichbarkeit mit der Kaskade histologischer Ereignisse ermöglichen. Auf der Basis der von Denner und von Versen [32] gewonnenen Ergebnisse wurden als Nachuntersuchungszeiträume für die an Ratten durchgeführten tierexperimentellen Untersuchungen die 1., 2., 4., 6. und 12. Woche festgelegt.

2.1.1.4. Biochemische Marker

<u>Alkalische Phosphatase</u>

Die alkalische Phosphatase ist ein ubiquitäres, membrangebundenes [33] Plasmaenzym, das in unterschiedlichem Maße von vielen Zellen produziert wird.[89] Besonders hohe

Aktivitäten werden jedoch in Präosteoblasten und Osteoblasten im Knochen und in osteoblastähnlichen Zellen *in vitro* gefunden.[38] Die alkalische Phosphatase ist ein Marker osteoinduktiver Zellen.[52,177] Darüber hinaus korrelieren die Werte für die alkalische Phosphatase als auch die für Osteocalcin mit der histomorphometrisch bestimmten Rate der Knochenbildung. Die alkalische Phosphatase kann damit als biochemischer Index für die osteoblastische Aktivität während des appositionellen Knochenwachstums dienen.[30,85,176] Da die Höhe der osteoblastischen Aktivität von der osteoinduktiven Potenz des Implantats beeinflußt wird, lassen sich aus der Bestimmung der alkalischen Phosphatase Rückschlüsse auf die Induktivität der BMG ziehen. Die alkalische Phosphatase ist durch die Verwendung in einer Vielzahl von Arbeiten [23, 13, 96, 136, 135, 137, 183] zur implantatinduzierten Osteoneogenese zu dem am häufigsten genutzten biochemischen Marker geworden.
Zwischen den kommerziell erhältlichen polyklonalen Enzymimmunoassay-kits zur Bestimmung von Osteocalcin treten jedoch noch erhebliche Differenzen zwischen den Werten im Vergleich zu anderen Kits, Poly- und monoklonalen Immunoassays [158] und den RIA-Methoden auf.[83] Triffitt hat in diesem Zusammenhang hervorgehoben, daß noch ernsthafte Diskrepanzen die Interpretation der Serumkonzentrationen dieses Enzyms betreffend bestehen. [160]

Hydroxyprolin

Der Massenanteil des Kollagens vom Typ I am Trockengewicht demineralisierter Knochenmatrix beläuft sich auf ungefähr 90 %. Kollagen Typ V hat nur einen Anteil von 1 bis 2 %. [113] Das Kollagenmolekül besteht aus 3 α-Polypeptiden, die zu einer rigiden, seilförmigen Tripelhelix eingedreht sind. Die zentrale Sequenz der 1014 Aminosäuren einer jeden α - Kette kann als $(\text{-Gly-X-Y-})_{388}$ beschrieben werden. Die X- und Y- Position werden häufig von Prolin und Hydroxyprolin eingenommen, die der tripelhelikalen Struktur ihre Rigidität geben. Hydroxyprolin ist nur im Kollagen nachzuweisen und hat dort einen Anteil von 14 %. Hydroxyprolin als ausschließlicher Bestandteil des Kollagens bietet sich theoretisch als Index für Veränderungen der Menge der organischen Knochenmatrix an. Bochentin et al. haben daraus gefolgert, daß durch die Bestimmung des Hydroxyprolingehalts Rückschlüsse auf die Knochenmatrixbildung nach Implantation der BMG gezogen werden können. [15]

Kalziumgehalt

Die mineralische Phase des Knochens besteht überwiegend aus Kalzium und Phosphaten. Sie läßt sich am besten als wenig kristallines carbonathaltiges Hydroxylapatit beschreiben, obwohl das Kalzium/Phosphat-Verhältnis mit ~1.2 kleiner als das des Hydroxylapatits mit 1.67 [empirische Formel: $Ca_{10}(PO_4)_6(OH)_2$] ist [52] und im natürlich vorkommenden Mineral Hydroxylapatit kein Carbonat enthalten ist.
Zu Beginn der Mineralisation des Osteoids existiert die solide Kalziumphosphatphase als Brushit($CaHPO_4 \cdot 2H_20$), röntgenamorphes Trikalziumphosphat und Oktakalziumphosphat. Bei weiterem Voranschreiten der Mineralisation wird die solide Phase zu Hydroxylapatit.

Mit zunehmendem Alter und Reife erhöht sich mit dem Grad der Perfektion der Kristalle auch der Kalzium/Phosphat- Quotient. [52]
Die Menge des deponierten Knochenminerals gibt Aufschluß über den Stand der Mineralisation und damit der Knochenneubildung schlechthin. Die AP-Aktivität und die ^{45}Ca-Inkorporation nach Administration von ^{45}CaCl eine kurze Zeit vor dem Ende des Versuchszeitraums haben den Nachteil, daß sie nur den aktuellen Stand der Mineralisation anzeigen. Diese Aktivitäten stehen in inverser Beziehung zur Reifung des Knochengewebes und sind daher eher für die Erfassung der frühen Stadien der Knochenbildung geeignet. Kalziumgehalt und Aschegewicht sind für längere Zeiträume zuverlässiger, da sie das akkumulierte Mineral erfassen. [2]
In der Literatur sind verschiedene Methoden zur Bestimmung des Mineralgehalts angegeben. Eine einfache Methode ist die Veraschung des Explantats bei 700 - 800 °C mit nachfolgender Gewichtsbestimmung des anorganischen Rests. [29,145,171] Aspenberg und Thorén[6] als auch andere Forscher [96] haben die Mineralisationsrate über die Inkorporation von radioaktiv markiertem ^{45}Ca bestimmt.
Eine gebräuchlichere Methode stellt die Bestimmung des Kalziumgehalts dar. Dabei kann der Kalziumgehalt auf das Trockengewicht der Gewebeprobe [95,183] oder auf das Feuchtgewicht bezogen sein. [5, 8, 9, 13, 15, 32]
Da in der vorliegenden Arbeit beabsichtigt war, aus den exzidierten Gewebeproben ebenfalls die alkalische Phosphatase und den Hydroxyprolingehalt zu bestimmen, kam nur das Feuchtgewicht als Bezugsgröße in Frage.

2.1.1.5. Histologie

Das histologische Präparat zeigt mit der Fläche des neugebildeten Knochens eine Momentaufnahme des erreichten Standes der Defektheilung zum Zeitpunkt der Gewebsentnahme. Aus morphologisch analysierten Strukturen dann auf den ablaufenden Prozeß rückschliessen zu müssen, hat Eitel [36] als das alte Problem der biologisch-experimentellen Forschung bezeichnet. Aus der zeitlichen Aneinanderreihung der morphologischen Befunde und deren Verknüpfung mit biochemischen Parametern ist es möglich, ein ausreichendes Bild des osteogenen Reparationsprozesses zu erhalten. Für den Zweck der vorliegenden Arbeit ist die deskriptive histologische Auswertung eine geeignete Methode, um Differenzen im Ablauf der knöchernen Regeneration des Calvariadefekts zu erkennen.
Bei der histologischen Untersuchung von Knochen stehen sich die Untersuchung des in Paraffin eingebetteten, demineralisierten [152] und die des unentkalkten, in Methacrylat eingebetteten Knochengewebes gegenüber. [127,169] Beide Methoden sind mit Vor- und Nachteilen behaftet. Die Anfertigung von Präparaten nach vorheriger Demineralisation ist die häufiger angewendete, technisch einfachere Methode. Nachteilig ist, daß durch die Entkalkung das Knochenmineral als wesentlicher Bestandteil des Knochens der Untersuchung entzogen wird.
Die Anfertigung von Dünnschichtschnitten aus unentkalktem Knochengewebe hat den Vorteil, daß das Mineral als wesentlicher Knochenbestandteil erhalten bleibt, durch Vermeidung von Entkalkungsverfahren Weichteilstrukturen und ihre Lagebeziehungen

besser erhalten werden und das Präparat einer geringeren Schrumpfung unterliegt. Die Anfertigung ist jedoch technisch schwieriger und setzt Erfahrung voraus. [15]
Die von den verschiedensten Forschungsgruppen am häufigsten benutzte Färbung der Präparate ist die Hematoxylin-Eosin-Färbung. [1, 13, 63, 73, 81, 67, 112, 133, 152, 169] Es erscheint aber sinnvoll, für die Auswertung der Präparate gezielt spezielle Färbungen einzusetzen, mit denen die einzelnen interessierenden Strukturen, d.h. das eingelagerte Mineral, kollagene Fasern, Osteoblasten, Osteoid, Gefäße und Knochenmark separat erfaßt werden können.
In dieser Hinsicht bieten sich besonders die ebenfalls häufig benutzte von-Kossa-Färbung[135, 139, 159] und die Goldnerfärbung[71, 127, 136] als auch die Movatfärbung, die Giemsafärbung und die PAS-Färbung an.
Mit der von-Kossa- Färbung wird das Knochenmineral schwarz dargestellt und erlaubt damit eine vergleichsweise bessere Unterscheidung von mineralisierter und unmineralisierter Matrix als die Goldnerfärbung. Dabei ist die eigentlich markierte Substanz das Phosphat. In den nach Goldner gefärbten Präparaten erscheinen kollagene Fasern grün, Zellkerne braun bis schwarz und Osteoid rot. Die in den BMG-Partikeln enthaltenen Kollagenfasern sind durch ein helleres Grün gekennzeichnet. Mit der Movatfärbung läßt sich Osteoid deutlich durch seine dunkle, braune Anfärbung identifizieren und vom Knochen mit seinem rötlich-violetten Farbton abgrenzen. Auf Grund des Glykogengehaltes von Präosteoblasten und jungen Osteoblasten[176] können diese und die Basalmembranen der Gefäße mit der PAS-Färbung dargestellt werden. Die Giemsafärbung ist zur Färbung von Knochenmarkszellen geeignet. Im Ergebnis der Färbung stellen sich Chromatin rotviolett, Zytoplasma von Lymphozyten, Monozyten und Plasmozyten hellblau, Zytoplasma von reifen Basophilen, Eosinophilen und Neutrophilen rotviolett, Erythrozyten rosa und Thrombozyten blau dar, während andere Gewebe kaum angefärbt werden.

2.1.2. Versuchsdurchführung - Material und Methoden

2.1.2.1. Tiere und Tierhaltung

Als Versuchstiere wurden 3-4 Monate alte Wistar-Ratten aus der Versuchstierproduktion Schönwalde benutzt. Das Körpergewicht lag zu Versuchsbeginn zwischen 150 und 250 g. Sie wurden im Zentralen Versuchstierstall der Charité in Staibschalen mit Sägespaneinstreu, die mit einem Gitteraufsatz versehen waren, gehalten. Die Abmessungen der Schalen betrug 56·37·10 cm. In jeder Schale befanden sich 5 bis 6 Tiere. Als Futter wurde Pellets R13 (Mischfutterwerk Biesenthal) verwendet. Wasser und Futter stand den Tieren ad libitum zur Verfügung.

2.1.2.2. Aufteilung der Tiere

Zur Gewinnung einer für die Versuche ausreichenden Menge BMG mußte eine erste Gruppe von 40 Ratten geopfert werden. Die BMG wurde aus den Diaphysen der Femura, Tibiae und Humeri der Tiere präpariert, je zur Hälfte bei 4°C und bei Raumtemperatur (22°C).

Bei den anderen Versuchstieren erfolgte eine Aufteilung in drei Gruppen. Die erste Gruppe bekam die bei 4°C präparierte BMG, die zweite die bei Raumtemperatur präparierte BMG in einen 6 mm großen Calvariadefekt implantiert. Diese beiden Gruppen wurden dann noch einmal in je fünf Untergruppen geteilt, bei denen die Implantatentnahme nach 1, 2, 4, 6 bzw. 12 Wochen durchgeführt wurde. Zu jeder Untergruppe gehörten 11 Ratten. Die dritte Gruppe war eine Kontrollgruppe, bestehend aus fünf Untergruppen zu je drei Ratten. In diese wurden Leerdefekte gesetzt, um nachweislich sicherzustellen, daß die Defekte groß genug waren, um nicht mehr eigenständig knöchern überbrückt werden zu können.

Aufteilung der Versuchstiere

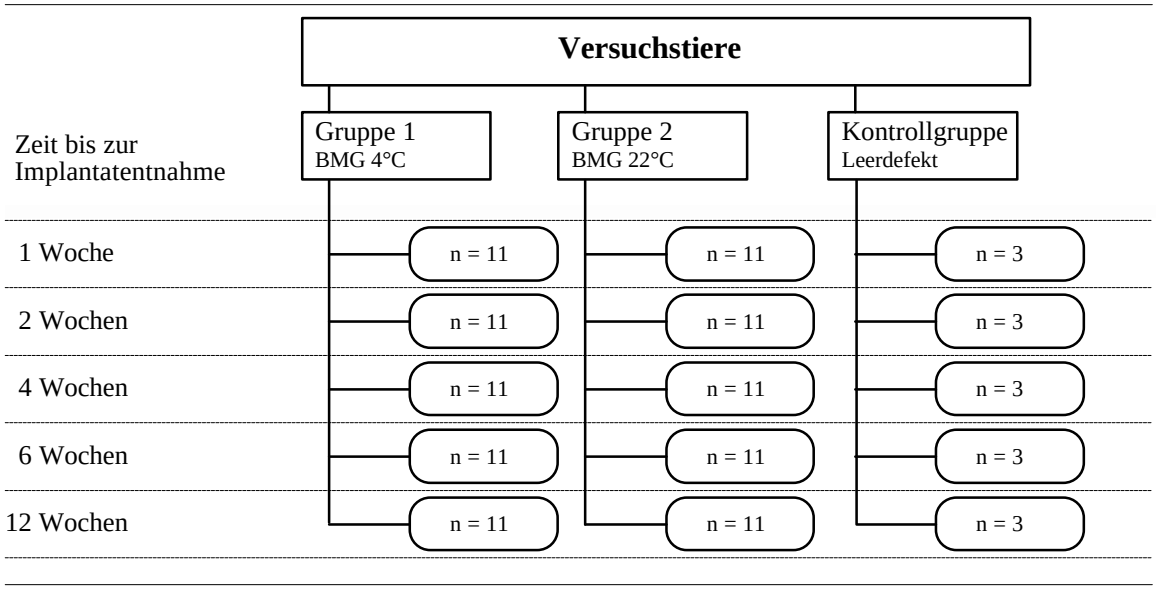

Bild 2.1

Wegen der erwarteten größeren Streuung der biochemischen Marker wurden aus jeder Untergruppe randomisiert die exzidierten Implantate von neun Ratten für die biochemischen Analysen verwendet und von den verbleibenden die histologischen Schnitte angefertigt. Aus den Kontrolluntergruppen wurden je zwei Stücke für die biochemischen Analysen verwendet und das dritte histologisch aufgearbeitet.

2.1.2.3. Präparation der BMG

Das in diesen Untersuchuchgen angewandte Verfahren zur Herstellung der BMG wurde 1982 von Thielemann[156] veröffentlicht.

Die Tötung der Spendertiere erfolgte mit Chloroformdämpfen, die die Ratten in einem geschlossenen Glas inhalierten. Danach wurden sofort vordere und hintere Extremitäten durch eine bis auf den Knochen vorgetragene Längsinzision eröffnet. Dann konnten die Humeri, Femura und Tibiae der Tiere exartikuliert und entnommen werden. Epi- und Metaphysen wurden wegen der darin enthaltenen großen Mengen roten Knochenmarkes und des Knorpelgewebes in den Epiphysenfugen entfernt. Die Diaphysen wurden von sämtlichen Weichteilen einschließlich des Periosts gesäubert und zur Entfernung von Blut und Knochenmarksresten in 35 °C warmer physiologischer Kochsalzlösung gründlich gewaschen. Anschließend erfolgte die Lagerung der Knochen in Plastikbeuteln über Nacht bei -25 °C.

Die Knochen wurden dann unter Kühlung mit flüssigem Stickstoff (LN_2) in einer Mühle bis auf eine Korngröße von 0,3 bis 0,5 mm zerkleinert. Größere Teilchen wurden sofort ausgesiebt und noch einmal zerkleinert.
Aus der einen Hälfte des Materials wurde von hier an bei einer Temperatur von 4 °C die BMG präpariert, aus der anderen Hälfte bei 22 °C.

Das Knochengranulat wurde fünf Stunden lang mit Methanol und Chloroform in einem Mischungsverhältnis von 1:1 entfettet. Dabei wurden 100 ml des Gemisches auf 1g Knochenfeuchtgewicht verwendet. Das Methanol/Chloroform- Gemisch wurde nach jeweils einer Stunde ersetzt. Bei allen Wechseln, auch bei den nachfolgenden Arbeitsschritten, wurden die verbleibenden Knochenbestandteile von der Lösung mit Filterpapier abgefiltert.
Das Granulat wurde anschließend 2·10 Minuten mit der 5- fachen Menge Methanol und dann 6·10 Minuten mit der 10- fachen Menge Wasser gewaschen.
Die Demineralisation erfolgte mit 100 ml 0,6 n HCl pro Gramm Knochengranulat über 24 Stunden. Die Lösung wurde nach jeweils 6 Stunden ersetzt. Danach wurde das Granulat mit 0,2 M Sörensen-Puffer mit einem pH von 5,0 für 2·1 Stunde behandelt.
Der Puffer wurde aus dem Granulat mit einer 3 mM NaN_3- Lösung entfernt. Das Granulat konnte jetzt tiefgefroren und lyophilisiert werden.

Im Anschluß an die Lyophilisation wurden Extraktionen mit 2 M wäßriger CaCl- Lösung, 0,5 M wäßriger EDTA- Lösung und 8 M wäßriger LiCl- Lösung über jeweils 24 Stunden und einer Lösungsmenge von 100 ml pro Gramm Granulatfeuchtgewicht durchgeführt. Nach der Extraktion mit CaCl- Lösung und der Extraktion mit EDTA wurde das Granulat je 2·10 Minuten in einer NaN_3- Lösung gewaschen. Nach der Behandlung mit LiCl-Lösung folgte die Extraktion in 55 °C warmen destilliertem Wasser über 24 Stunden.
Eine nochmalige Tiefgefrierung und Lyophilisierung beendeten die Präparation der BMG.

Um zu gewährleisten, daß bei jedem Tier die gleiche Menge BMG implantiert wird, wurde die BMG in abgewogenen Mengen in kleine Arzneimittelgläschen abgefüllt. Jedes Gläschen enthielt 10 mg BMG.

Während des gesamten Zeitraumes der Präparation der BMG wurde ständig die Temperatur gemessen und protokolliert.

2.1.2.4. Operative Technik der Implantation

Die Ratten wurden durch intraperitoneale Injektion mit Faustan® (Diazepam) sediert und relaxiert und mit Velonarcon® (Ketaminhydrochlorid) narkotisiert. Die Dosierung erfolgte gewichtsabhängig nach folgendem Schema:

Tiergewicht in g	Diazepam (mg)	Ketaminhydrochlorid (mg)
<200	0.1	0.5
200-250	0.15	0.1

Notwendige Nachinjektionen von Ketaminhydrochlorid konnten wegen der geringen Toxizität des Narkotikums ohne größere Bedenken durchgeführt werden, waren aber selten nötig.
Der Schädel wurde an der Operationsstelle zwecks Enthaarung naß rasiert und anschließend mit Arugen-Spray® desinfiziert.

Die Ratte wurde dann auf einem Kleintieroperationstisch (Fa. Heinrich Diel, Leipzig) auf dem Bauch gelagert und an den Extremitäten fixiert.
Die Operation erfolgte unter aseptischen Kautelen. Die Kopfhaut und die Galea wurden durch eine mediane Inzision entlang der Sagittalnaht auf einer Länge von 1.5 cm mit dem Skalpell gespalten und die Wundränder mit einem Nasenspekulum auseinander gespreizt. Mit einem scharfen Löffel wurde das Periost von der Schädeldecke abpräpariert. Nachdem so die Sutura coronalis, die Sutura lambdoidea und die Sutura sagittalis dargestellt waren, konnte zwischen der Sutura coronalis und der Sutura lambdoidea mit einer feinen Knochenfräse ein knöcherner Defekt mit einem Durchmesser von 6 mm gesetzt und vorsichtig bis auf die Dura mater hinabgetragen werden. Die Ränder des Trepanationsdefekts wurden dann mit einer Diamantwalze geglättet. Das Auffräsen des Knochens erfolgte unter Benutzung eines Technikmotors 707 A (MLW Dentalfabrik Treffurt) mit biegsamer Welle und in der Zahnmedizin verwendeter Fräsen und Walzen (Fa. Komet). Form und Durchmesser des Defekts wurden ständig kontrolliert.

Der Operationssitus zeigte so das Bild eines nahezu kreisrunden knöchernen Defekts, der die Calvaria in ihrer gesamten Dicke durchdrang und an dessen Grunde sich die unversehrte Dura mater befand. Um sicher zu gehen, daß kein Abrieb im Wundbett verblieb, wurde der Situs während des Bohrvorgangs und abschließend großzügig mit physiologischer Kochsalzlösung gespült.

Der Defekt wurde mit 10 mg BMG gefüllt. Es wurde besonderer Wert darauf gelegt, daß sich alle Partikel im Defekt befanden.

Abschließend wurden die Hauträndер adaptiert, mit 2-0 Polyester vernäht und mit Ankerplast®-Sprayverband besprüht. Das Tier wurde abschließend mit einem nicht abwaschbarem Farbstift gekennzeichnet.

2.1.2.5. Nachsorge der Tiere

Die operierten Tiere wurden in einen neuen Käfig gesetzt, in dem sie sich von der Operation erholten. Sämtliche Tiere wurden in hygienischer Umgebung auf frischer Sägespaneinstreu, die täglich gewechselt wurde, gehalten.
Der klinische postoperative Verlauf wurde täglich kontrolliert. Es erfolgte eine lokale Inspektion der Wunde, und das Verhalten, Aussehen und die Aktivität der Tiere wurden überwacht.

2.1.2.6. Technik der Implantatentnahme

Die zur Implantatentnahme vorgesehenen Tiere wurden durch Inhalation von Chloroformdämpfen getötet und dann sofort auf dem Kleintieroperationstisch gelagert. Die Implantationsstelle wurde durch eine Inzision entlang der Narbe vorsichtig freigelegt und die Wundränder mit einem Nasenspekulum auseinandergespreizt.
Das Implantatbett wurde mit einer Hohlfräse mit 8 Millimeter Innendurchmesser reseziert. Dadurch wurde sichergestellt, daß um das eigentliche Implantat herum ein etwa 1 mm starker Rand ursprünglichen Schädelknochens erhalten blieb.
Die für die histologische Aufarbeitung bestimmten Proben wurden ohne weitere Manipulation kurzfristig in physiologischer Kochsalzlösung zwischengelagert.

Die anderen Explantate wurden von anhaftenden Geweberesten befreit und in Aqua. dest überführt. Das Feuchtgewicht wurde mit einer Feinwaage SAHM 02 (VEB Wägetechnik Rapido, DDR) bestimmt. Es schloß sich eine manuelle Zerkleinerung mittels Schere an. Die Homogenisation des mit 5 ml Aqua ad inj. versetzten Explantats erfolgte über 3 Minuten im Kugelhomogenisator KM 1 (Metallverarbeitung Wittenberg, BT Spezialmaschinenbau). Das Homogenisat wurde dann in Reagenzröhrchen abgefüllt und das Röhrchen mit der Nummer des Versuchstieres gekennzeichnet.

2.1.2.7. Bestimmung der alkalischen Phosphatase

Entsprechend der Methode II des AB-(D.L.)-DDR 83 wurde die Aktivität der alkalischen Phosphatase aus dem Phosphatpufferextrakt des homogenisierten Gewebes am Fließautomaten Prisma (Clinicon AB, Bromma, Schweden) bestimmt. Dabei liegt die Nachweisgrenze bei ca. 10 nmol/s·mg.

2.1.2.8. Bestimmung von Hydroxyprolin

Hydroxyprolin muß durch saure Hydrolyse aus dem in der Probe enthaltenen Kollagen freigesetzt werden. Dann wird zunächst der pH-Wert des Hydrolysats durch Zusatz von

Natronlauge angehoben und das freie Hydroxyprolin mit Chloramin T oxidiert. Die Oxydation wird mit Perchloressigsäure gestoppt und das Reaktionsprodukt in saurer Lösung mit 4-Dimethylaminobenzaldehyd zu einem rötlichen Komplex umgesetzt. Dessen Konzentration ist der des Hydroxyprolins direkt proportional.

Der Explantataufschluß erfolgte nach sorgfältiger Präparation mit 4 ml 7 M HCl über 16 Stunden bei 124 °C in fest verschlossenen Rollrandflaschen. Anschließend wurde mit Wasser gekühlt und das Hydrolysat zur Bestimmung in graduierte Reagenzröhrchen überführt, zweimal mit 1 ml und einmal mit 0.5 ml 7 M NaOH nachgespült sowie mit Aqua dest. auf 7 ml aufgefüllt. Davon wurden 0.5 ml für die Kalziumbestimmung entnommen und der Rest mit Aqua dest auf 10 ml aufgefüllt.
Nach Zugabe von 0.1 g Aktivkohle wurde die Probe geschüttelt und filtriert. In ein graduiertes Reagenzglas wurden 7 ml der Probe überführt und diese mit einem Tropfen Phenolphtaleinlösung versetzt. Die anschließende Titration der Probe bis zur Rosafärbung erfolgte mit 7 M NaOH. Dann wurde mit Aqua dest. auf 10 ml aufgefüllt. Von jeder Probe wurden 0.1 ml entnommen und mit 2.9 ml Aqua dest. verdünnt. Die Bereitstellung von Prüf- und Leeransätzen erfolgte nach dem nachfolgend dargestellten Schema:

	Prüfansatz	*Probenleerwert*	*Standardvergleichslösung*
Prüflösung	0.5 ml	0.5 ml	-
Standard	-	-	0.5 ml
Isopropanol	1.0 ml	1.0 ml	1.0 ml
Chloramin-T RL	0.5 ml	-	0.5 ml

Die Ansätze wurden gut durchmischt und bei Raumtemperatur für 15 Minuten belassen. Im Anschluß wurde wie folgt vorgegangen:

	Prüfansatz	*Probenleerwert*	*Standardvergleichslösung*
Ehrlich-RL	1.0 ml	1.0 ml	1.0 ml
Chloramin-T RL	-	0.5 ml	-

Das Gemisch wurde im verschlossenen Reagenzglas 15 Minuten lang bei 60 °C erhitzt. Danach wurde die Probe innerhalb von 5 Minuten unter Leitungswasser bei intensivem Bewegen abgekühlt. Abschließend erfolgte nach 30 Minuten die Extinktionsmessung bei einer Wellenlänge von 560 nm und einer Schichtdicke von 10 mm gegen den Leerwert im

Spekol ZV (Typ MK 6/6, VEB Carl Zeiss Jena). Der Hydroxyprolingehalt wurde nach der Formel

$$Hydroxyprolin\ in\ \mu g / mg\ FG = \frac{Extinktion\ Probe \cdot X}{Extinktion\ Standard \cdot FG}$$

berechnet (X= 2118).

2.1.2.9. Bestimmung des Kalziumgehalts

Die Bestimmung des Kalziumgehalts erfolgte am Flammenphotometer FCM 6341 (Eppendorf Gerätebau Netheber & Hinz GmbH, Hamburg) aus 0.5 ml des Hydrolysates. Die Angabe der Meßwerte erfolgt in µg Kalzium pro mg Feuchtgewicht, die Nachweisgrenze liegt bei 0.5 µg Ca pro mg Feuchtgewicht.

2.1.2.10. Herstellung der Kunststoffblöcke

Die Fixierung des Gewebes erfolgte für 24 Stunden bei Zimmertemperatur in Schaffer'scher Lösung, die sich aus 96 ml Methanol, 4 ml Glukosephosphatpuffer und 50 ml 38 %iger Formaldehydlösung zusammensetzte. Der Glukosephosphatpuffer enthielt 960 mg Na_2HPO_4 * 2 H_2O, 174 mg KH_2PO_4 ad 100 ml Aqua dest. und 3.08 g Glukose. Pro Gewebeprobe wurden 12 ml Fixationsmittel verwendet. Nach der Fixation erfolgte die Entwässerung und Entfettung in einer aufsteigenden Alkoholreihe für jeweils 24 Stunden in 80%igem Ethanol, 96%igem Ethanol, 100%igem Ethanol, Xylol I und Xylol II.
In Vorbereitung auf die spätere Einbettung wurden Plastikkapseln zu einem Viertel mit 1.50 ml eines Gemisches aus einem Teil Methacrylsäuremethyl- und 2 Teilen Methacrylsäurebutylester (Agrochemie Piesteritz) und 2.5%igem wasserfreiem Benzoylperoxid (Merck, Darmstadt) gefüllt und im Wärmeschrank bei 40-50°C auspolymerisiert. Dabei waren die Plastikkapseln luftdicht verschlossen.
Vor der Einbettung wurden die Gewebeproben in dem oben beschriebenen Gemisch 4 - 5 Tage lang in verschlossenen Kapseln bei 4 °C durchtränkt. Die so gut durchtränkten Explantate wurden dann in die vorbereiteten Plastikkapseln überführt. Die Kapseln wurden dann mit einem Gemisch aus 8 Teilen Kalloplast® fest (Spezialchemie Leipzig) und 10 Teilen einer aus 5 Teilen Kalloplast® flüssig und 5 Teilen Methylbutylmethacrylatgemisch (1:3) ohne Benzoylperoxid bestehenden Flüssigkeit aufgefüllt. Die Kapseln wurden luftdicht verschlossen und bei -25 °C im Tiefkühlschrank über 24 Stunden auspolymerisiert. Die auspolymerisierten Kunststoffblöcke wurden abschließend auf Materialgröße getrimmt.

2.1.2.11. Anfertigung der Schnitte

Die Blöcke wurden mit dem Hartschnittmikrotom "Polycut" (Fa. Reichert-Jung, Heidelberg) mit den Messern 1 -3 geschnitten. Als Schnittdicke wurden 3 µm eingestellt.
Die Schnitte wurden auf Objektträger gebracht und mit einer Streckflüssigkeit aus Methylglykolacetat und 70 %igem Ethanol geglättet und mit Polyethylenfolie abgedeckt. Mehrere Objektträger wurden übereinandergestapelt und in einer Schraubzwinge

eingespannt und für mindestens 4 Stunden bei 40 °C getrocknet. Nach der Trocknung wurden die Folien abgezogen und die Objektträger für zweimal 15 Minuten in Xylol eingelegt, dann für jeweils 10 Minuten der Einwirkung einer absteigenden Alkoholreihe mit 98 %igem Ethanol, 80 %igem Ethanol und 70 %igem Ethanol ausgesetzt und zum Abschluß mit Aqua dest. gespült.
Nach der Entplastung wurden die Schnitte mit der von-Kossa-Färbung, der Goldnerfärbung, der Movatfärbung, der Giemsafärbung und der PAS-Färbung gefärbt. [86]

2.2. Ergebnisse

2.2.1 OP- Toleranz

Die Tiere haben die Operation gut toleriert. Bei keinem Tier waren Zeichen einer Infektion beobachtet worden. Lediglich in der BMG(22°C)- 4-Wochen- Gruppe verstarb ein Tier aus unbekannten Gründen innerhalb von 24 Stunden postoperativ.

2.2.2. Statistische Methoden

Alle Ergebnisse der Bestimmungen von Kalziumgehalt, alkalischer Phosphatase- Aktivität und Hydroxyprolingehalt wurden in einem zweiseitigen t-Test für unabhängige Stichproben bei einer Irrtumswahrscheinlichkeit von $\alpha = 0{,}05$ auf ihre statistische Signifikanz geprüft. [66] Da hier besonders die Unterschiede zwischen den beiden Implantatgruppen interessierten, wurde der t-Test als adäquate Testmethode eingeschätzt und auf eine Varianzanalyse verzichtet. Als parametrischer Test liegt dem t-Test die Annahme zugrunde, daß die Stichproben Populationen entnommen wurden, die normal verteilt sind und deren Standardabweichung gleich ist. Eine Verletzung dieser Voraussetzung hat unzuverlässige Testresultate zur Folge. Deshalb wurden zur Bestätigung der Ergebnisse alle Datenreihen nochmals mit dem nichtparametrischen Wilcoxon- Mann- Whitney- Rangsummentest auf signifikante Unterschiede hin geprüft.

Zur Prüfung der Brauchbarkeit der Hydroxyprolingehalts als Index für die Bildung der organischen Knochenmatrix wurden die Daten in diesem speziellen Fall nochmals einer Varianzanalyse unterworfen. Im Gegensatz zum t-Test, bei dem immer nur zwei Stichprobengruppen gegeneinander verglichen werden können, erlaubt die Varianzanalyse (bei nicht normalverteilten Populationen nach Rang) den direkten Vergleich mehrerer Gruppen miteinander. Dabei wird der Fehler reduziert, der bei der Durchführung entsprechender einzelner t-Tests auftritt. Dabei entdeckte statistisch signifikante Differenzen zwischen einzelnen Gruppen wurden mit der Newman- Keuls- Methode isoliert.

2.2.3. Kalziumgehalt

Bei der BMG (4°C)- Gruppe als auch bei der BMG (22°C)- Gruppe ist ein ständiger Anstieg des Kalziumgehaltes von 33.74 bzw. 40.69 µg/mg auf 156.55 bzw. 151.13 µg/mg Feuchtgewicht zu beobachten. Die höchsten Zunahmen sind von der zweiten bis zur

vierten postoperativen Woche zu verzeichnen. Zu einem weiteren starken Anstieg des Kalziumgehalts kam es in der BMG (4°C)- Gruppe noch einmal von sechsten Woche an. In der zwölften Woche hatte der Kalziumgehalt dieser Gruppe den Wert der BMG(4°C)-Gruppe erreicht. Der höhere Gesamtkalziumgehalt der BMG (22°C)- Gruppe von der ersten bis zur sechsten Woche ist signifikant.

Die einzelnen Werte für den mittleren Kalziumgehalt jeder Gruppe und die Standardabweichungen (SD) sind in Tabelle 2.1 aufgelistet und graphisch in Bild 2.2 dargestellt.

Kalzium - Gehalt

BMG (4°C) und BMG (22°C)

	BMG 4°C		BMG 22°C		Leerdefekt	
Wochen	Mittelwert	SD	Mittelwert	SD	Mittelwert	SD
1	33.74	7.32	40.69	5.18	64.86	5.46
2	34.08	8.01	52	8.73	50.92	4.72
4	64.13	12.05	95.54	21.41	103.24	1.33
6	75.37	15.83	116.05	16.41	104.08	3.83
12	156.55	15.83	151.13	14.85	138.82	17.71

Angaben in µg/mg

Tabelle 2.1

Kalzium - Gehalt

P-Werte im t-Test

Wochen post-op.	BMG (4°C) vs. BMG (22°C)	BMG (4°C) vs. Leerdefekt	BMG (22°C) vs. Leerdefekt
1	0.0365	0.0004	0.0005
2	0.0006	0.023	0.9967
4	0.0026	0.0451	0.6615
6	<0.0001	0.0451	0.5557
12	0.505	0.2297	0.3941

Tab. 2.2

Kalzium - Gehalt

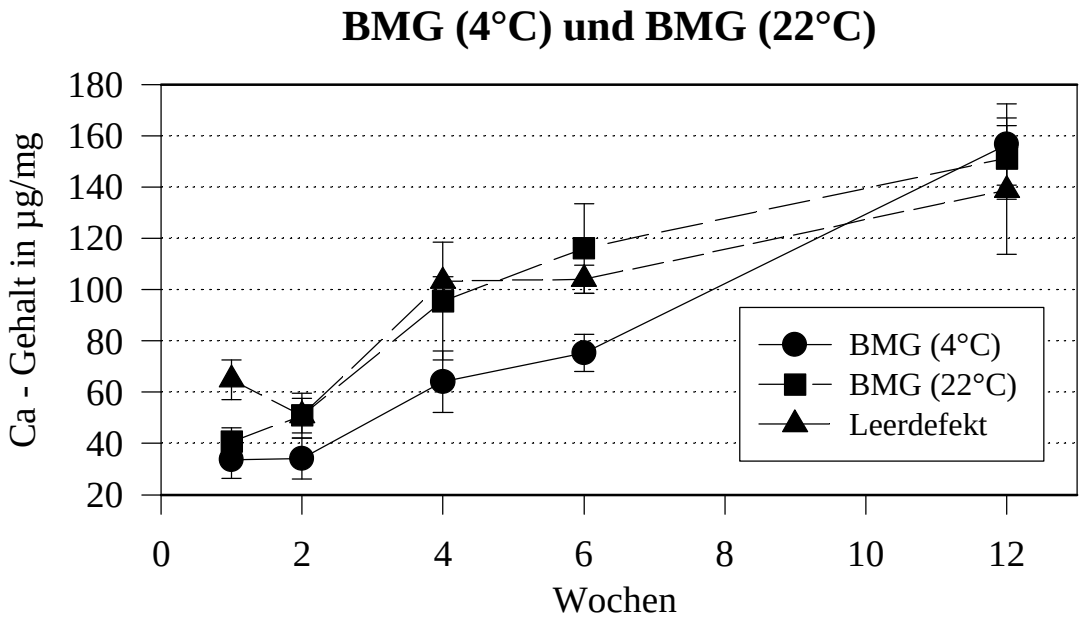

Bild 2.2

2.2.4. Alkalische Phosphatase- Aktivität

Bei der Bestimmung der Aktivität der alkalischen Phosphatase zeigte sich bei beiden Implantatgruppen ein ausgeprägter Gipfel der Aktivitäten in den ersten zwei Wochen. Zwischen den beiden Implantatgruppen existierte in der ersten Woche kein signifikanter Unterschied. Für die höhere Aktivität der alkalischen Phosphatase der BMG (22°C)-Gruppe gegenüber der BMG (4°C)- Gruppe in der zweiten Woche konnte eine statistische Signifikanz ermittelt werden. Nach dem 14. post-op. Tag war die Aktivität der alkalischen Phosphatase der BMG (4°C)- Gruppe scharf abgefallen und hatte mit 0.25 nmol/s·mg ein sehr geringes Niveau erreicht, auf dem sie von da an verblieb. In der BMG (22°C)-Gruppe lag die Aktivität nach der vierten postoperativen Woche noch mit 0.41 nmol/s·mg signifikant darüber.

Die Aktivitäten der alkalischen Phosphatase der Kontrollgruppe lagen nach einer Woche, d.h. am 7. postoperativen Tag, signifikant unter denen der Implantatgruppen und bis einschließlich dem 28. post-op. Tag signifikant unter der BMG (22°C)- Gruppe.

Die einzelnen Werte für jede Gruppe und die Standardabweichungen (SD) sind in Tabelle 2.3 aufgeführt. In Tabelle 2.4 sind die Ergebnisse der statistischen Tests wiedergegeben.

Alkalische Phosphatase-Aktivität

BMG (4°C) und BMG (22°C)

	BMG 4°C		BMG 22°C		Leerdefekt	
Wochen	Mittelwert	SD	Mittelwert	SD	Mittelwert	SD
1	18.01	6.68	15.61	5.7	2.29	2.28
2	15.6	7.74	23.74	7.89	5.73	3.35
4	0.25	0.41	2.08	2.64	0.01	0.01
6	0.28	0.31	0.69	1.24	0.06	0.06
12	0.17	0.2	0.03	0.04	0.14	0.13

Angaben in nmol/s*mg

Tabelle 2.3

Alkalische Phosphatase - Aktivität

BMG (4°C) und BMG (22°C)

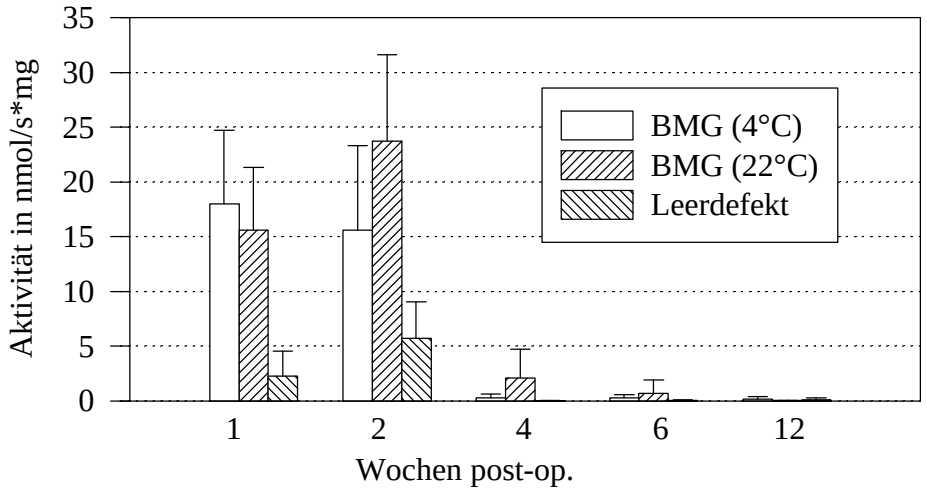

Bild 2.3

Alkalische Phosphatase - Aktivität

P-Werte im t-Test

Wochen post-op.	BMG (4°C) vs. BMG (22°C)	BMG (4°C) vs. Leerdefekt	BMG (22°C) vs. Leerdefekt
1	0.4252	0.0114	0.0451
2	0.0419	0.1213	0.0135
4	0.0183	0.8124	0.0444
6	0.8598	0.3623	0.5556
12	0.442	0.8446	0.267

Tabelle 2.4

2.2.5. Hydroxyprolin

Die Bestimmung des Hydroxyprolingehaltes der Explantate ergab einen langsamen Anstieg des Gehaltes über den gesamten Zeitraum in allen drei Versuchsgruppen. Lediglich bei der Kontrollgruppe kam es nach sechs Wochen zu einem Abfall des Hydroxyprolingehaltes auf einen Wert, der unter dem nach vier Wochen gemessenen Wert lag.
Nach zwei Wochen lag der Mittelwert der Hydroxyprolingehalte der BMG (22°C)-Gruppe signifikant über dem der BMG (4°C)- Gruppe. Während der Hydroxyprolingehalt bei der BMG (22°C)- Gruppe gleichmäßig weiter anstieg, kam es in der BMG (4°C)-Gruppe in der Zeit nach dem 14. postoperativen Tag zu einer wesentlich stärkeren Zunahme des Hydroxyprolingehaltes, so daß sich vier Wochen später das Verhältnis umgekehrt hatte. Der Hydroxyprolingehalt der BMG (4°C)- Gruppe lag am Ende der sechsten postoperativen Woche signifikant über dem der BMG (22°C)- Gruppe. Bei der letzten Bestimmung nach 12 Wochen war der Unterschied zwischen den beiden Gruppen zugunsten der BMG (22°C)- Gruppe statistisch signifikant.

Bei der Varianzanalyse der rohen Daten konnte nur ein statistisch signifikanter Unterschied zwischen den beiden Implantatgruppen nach zwei Wochen gefunden werden.
Die einzelnen Werte für den mittleren Kalziumgehalt jeder Gruppe und die Standardabweichungen (SD) sind in Tabelle 2.5 aufgelistet und graphisch im Bild 2.4 dargestellt. Tabelle 2.6 gibt die Ergebnisse des t-Tests wieder.

Hydroxyprolin-Gehalt

BMG (4°C) und BMG (22°C)

	BMG 4°C		BMG 22°C		Leerdefekt	
Wochen	Mittelwert	SD	Mittelwert	SD	Mittelwert	SD
1	12.46	1.72	14.1	1.83	14.18	1.11
2	12.69	2.09	15.18	1.68	14.19	1.8
4	16.74	2.29	16.78	3.65	18.38	0.18
6	19.22	1.63	17.12	1.52	16.36	0.27
12	19.49	1.62	21.31	1.43	19.85	2.72

Angaben in µg/mg

Tab. 2.5

Hydroxyprolin - Gehalt

BMG (4°C) und BMG (22°C)

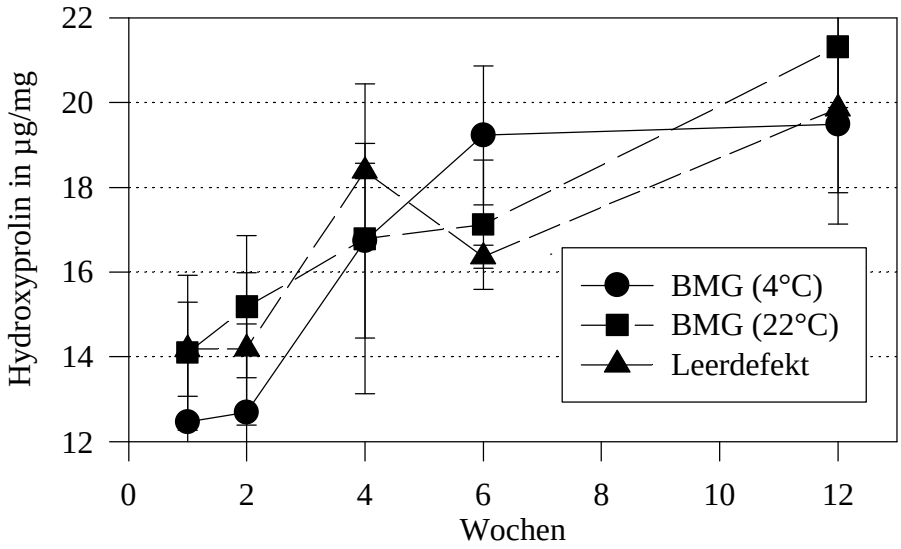

Bild 2.4

Hydroxyprolin - Gehalt

P - Werte im t- Test

Wochen post-op.	BMG (4°C) vs. BMG (22°C)	BMG (4°C) vs. Leerdefekt	BMG (22°C) vs. Leerdefekt
1	0.0689	0.2203	0.9062
2	0.0132	0.3772	0.471
4	0.9772	0.3569	0.178
6	0.0171	0.126	0.5137
12	0.0316	0.8034	0.2946

Tab. 2.6

2.2.6. Histologie

Die histologischen Präparate sind z.T. erheblich artefaktbelastet. Diese Artefakte stellen sich zumeist als Einrisse und Faltenbildungen im Bereich der bindegewebigen Anteile der Defektfläche dar, wobei auch kleinere knöcherne Anteile disloziert und überlagert wurden. Dadurch wurde die Aussagefähigkeit über die genauen Flächenanteile eingeschränkt und eine verläßliche histomorphometrische Auswertung unmöglich gemacht.

<u>1 Woche</u>

BMG (4°C)

Im 6 mm großen, scharf konturierten Defekt befindet sich ein zellreiches Bindegewebe, das die Implantatpartikel umgibt. Es besteht hauptsächlich aus mesenchymalen Zellen. Die Implantatpartikel haben eine durchschnittliche Größe von 0.5 mm und sind vollständig demineralisiert. An ihrer Oberfläche befinden sich mono- und multinukleäre Matrix-klasten. Diese befinden sich zumeist schon in der Oberfläche der Implantatpartikel in Resorptionshöhlen, vereinzelt sind sie jedoch auch auf der Oberfläche liegend zu finden..
Vom alten Knochen her einsprossende Kapillaren entwickeln ein Gefäßnetz um die Partikel herum.

BMG (22°C)

Diese Gruppe zeigt im wesentlichen das gleiche Bild wie die BMG(4°C)-Gruppe. Im ossären Defekt befindet sich ein zellreiches mesenchymales Bindegewebe, das die Implantatpartikel umgibt. Die mono- und multinukleären riesenzelligen Matrixklasten an der Implantatoberfläche sind etwas zahlreicher vorhanden. Das Kapillarnetz ist in etwa gleich stark ausgeprägt. Stellenweise sind am Defektrand Osteoblasten und Osteoid zu sehen. In der Giemsafärbung zeigen diese Anbauvorgänge hier eine stärkere Ausprägung als in der Vergleichsgruppe.

Kontrollgruppe

Im Defekt befindet sich nur ein zellreiches Bindegewebe. Es sind keine Zeichen einer beginnenden ossären Regeneration zu sehen.

2 Wochen

BMG (4°C)

Das Implantat ist jetzt zur Hälfte resorbiert und durch ein kollagenreiches Bindegewebe ersetzt worden, dessen Zellreichtum zentral zugenommen hat. Die nach einer Woche noch weitgehend glatt und geradlinig begrenzte Oberfläche der Partikel ist jetzt irregulär und mit zahlreichen Resorptionshöhlen übersät, in denen mehr Matrixklasten als in der Woche zuvor zu sehen sind. Ausgeprägte Resorptionshöhlen befinden sich im Implantat. Sie enthalten viele Matrixklasten.
Die Blutgefäße sind ebenfalls größer als in der Vorwoche. Das Maschenwerk des Kapillarnetzes ist dichter geworden.
Vom Defektrand her hat das Wachstum von Faserknochen zapfenförmig in den Defekt hinein begonnen. Lange Reihen von osteoidproduzierenden Osteoblasten säumen sowohl diese neuen Knochenbälkchen als auch vereinzelte Stellen am Defektrand .
Zur Mitte des Calvariadefekts hin finden sich dicht zwischen Implantatpartikeln liegende angeschnittene Knochenbälkchen, die ebenfalls von einem Osteoblastensaum umgeben sind. Weiterhin sind einige kleinflächige knorpelige Strukturen zu sehen, die eine Mineralisationszone zeigen, wo sie gegen ein Knochenbälkchen stoßen. Eine passive Kalzifizierung des Implantats kann in keiner Gruppe beobachtet werden.

BMG (22°C)

Auch hier ist das Implantat jetzt zur Hälfte resorbiert und durch ein kollagenreiches vaskularisiertes Bindegewebe ersetzt worden. Die im Defekt liegenden Knochenareale liegen jeweils dicht neben einem BMG-Partikel. Sie sind von Osteoblastensäumen umgeben, die allerdings weniger stark als in der Vergleichsgruppe ausgebildet sind. Knorpel ist kaum zu sehen. Der ossäre Defekt selbst ist ebenso wie bei der BMG(4°C)-Gruppe bisher nicht kleiner geworden.

Leerdefekt

Randständig ist der Knochen des Defektrandes von Osteoblasten gesäumt. Der Defekt ist von einem kollagenreichen Bindegewebe ausgefüllt. In der Mitte befinden sich kleine Knochenpartikel, die trotz der Spülung nach dem Fräsen im Defekt liegengeblieben sind. An ihrer Oberfläche sind Osteoklasten und einige wenige Osteoblasten zu sehen.

4 Wochen

BMG (4°C)

Die Schnitte dieser Gruppe sind nicht beurteilbar, da die Schnittführung nicht planparallel erfolgte. In der Übersichtsvergrößerung ist nur ein halbmondförmiges Stück von dem der Sutura lambdoidea nahe gelegenen Defektrand zu sehen. Es ist noch zu sehen, daß vom Rand her Knochen in den Defekt eingewachsen ist. Vom Ausmaß dieser Osteoneogenese läßt sich lediglich mutmaßen, daß das Wachstum in etwa dem der BMG(22°C)-Gruppe entspricht. Bindegewebe und andere im Defekt befindliche Strukturen sind nicht im Präparat enthalten.

BMG (22°C)

Der Prozeß der Defektheilung ist weit vorangeschritten. Der neugebildete Knochen nimmt ca. 50% der Fläche des Defekts ein. Die Areale neugebildeten Knochens liegen in allen Bereichen des Defekts und sind von einem gefäßreichen Bindegewebe umgeben. In den Knochenbälkchen finden sich zahlreiche rundliche Lakunen, in denen bei einer höheren Vergrößerung jeweils ein Gefäß erkennbar ist. In unmittelbarer Nähe dieser Gefäße sind zahlreiche Osteoblasten zu sehen, die eine dicke Osteoidschicht auf der Wand der Lakune gebildet haben. In den Randbereichen des Defekts befindet sich im neugebildeten Knochen an zwei Stellen Knochenmark. Dort ist das Remodeling am weitesten vorangeschritten und der Knochen bereits zu lamellärem Knochen umgebaut worden.
Der restliche Defekt ist mit noch nicht resorbiertem Implantat und kollagenreichem Bindegewebe ausgefüllt, das von zahlreichen großen Gefäßen durchzogen ist. Knorpel kann nicht gesehen werden.

Leerdefekt

In der Übersichtsvergrößerung erkennt man, daß der Defekt zu 10 % geheilt ist. Der neugebildete Knochen ist vom Rande her in das Lumen eingewachsen. Der ursprüngliche Knochenrand ist durch die aufgelockerte Knochenstruktur deutlich zu erkennen. Bei stärkerer Vergrößerung sieht man entlang des Knochenrandes ausgeprägte Osteoblastensäume. Die Schicht des von ihnen gebildeten Osteoids ist vor allem am neugebildeten

Knochen dick. Die Zone der Mineralisierung des Osteoids ist dort in der von Kossa-Färbung deutlich zu sehen.
Der restliche Bereich des Calvariadefektes ist jetzt von einem weniger zellreichen Bindegewebe ausgefüllt.

6 Wochen

BMG (4°C)

Das Implantat ist fast vollständig resorbiert. Es sind noch vereinzelt kleine Partikel zu sehen, in die Matrixklasten migriert sind. Der neugebildete Knochen nimmt jetzt 70 - 80 % der Defektfläche ein. Zentral ist noch überwiegend stark vaskularisiertes Bindegewebe sichtbar, das topographisch der Lage der Sutura sagittalis zuzuordnen ist .
Um den neugebildeten Knochen herum befinden sich typische Osteoblastensäume, die einer dicken Osteoidschicht aufliegen. Diese Osteoblastensäume und die Osteoidschicht sind erheblich stärker und zahlreicher vertreten als in den 4-Wochen-Präparaten. In den Präparaten in Giemsafärbung ist in dem weiter peripher gelegenen neuen Knochen lokal konzentriert reichlich Knochenmark vorhanden.

BMG (22°C)

Der neugebildete Knochen nimmt ca. 75 % der Defektfläche ein. Zentral befindet sich ein überwiegend bindegewebig ausgefülltes Areal, das von vielen größeren Blutgefäßen und zahlreichen Kapillaren durchzogen ist. Das Bindegewebe enthält zahlreiche größere und kleinere Kapillaren. Es umschließt einzelne kleine, bisher noch nicht resorbierte Implantatpartikel als auch kleinere Knochenareale. Es sind mehr und größere Zonen osteoblastischer Aktivität zu sehen als in der BMG(4°C)-Gruppe. Im Randbereich des Defekts finden sich mehrere ausgedehnte markgefüllte Räume.

Leerdefekt

Ausschließlich vom Defektrand her radiär eingewachsener Knochen hat den Defekt zu ca. 30% zirkulär verengt. Die restliche Fläche ist bindegewebig ausgefüllt. Es sind nur vereinzelt einige wenige Osteoblasten zu sehen. Im bindegewebig ausgefüllten Zentrum des Defekts befinden sich keine knöchernen, knorpeligen oder passiv kalzifizierten Strukturen.

12 Wochen

BMG (4°C)

Der Defekt ist nach 12 Wochen vollständig geschlossen. Es finden sich nur noch vereinzelt kleine Stellen mit Osteoid und Osteoblasten. Die markgefüllten Räume haben sich weiter

ausgedehnt, jedoch nicht so weit wie bei der BMG(22°C)-Gruppe. Der Faserknochen wird zu lamellärem Knochen umgebaut.

BMG (22°C)

Der komplette Verschluß des Defekts ist erreicht. Markgefüllte Räume zwischen einzelnen Knochentrabekeln befinden sich jetzt auch weiter im Zentrum des ehemaligen Defekts. Aus der frontal stehengebliebenen Sutura sagittalis geht eine längliche, 0.3 bis 0.5 mm breite Fissur hervor und verläuft leicht geschlängelt entlang der Linie der abgetragenen Sutur zu der Stelle, an der Sutura sagittalis und Sutura lambdoidea zusammentreffen. Es sind weniger Osteoblasten als bei der als bei der BMG(4°C)-Gruppe zu sehen. Der Umbau zu Lamellenknochen und die Ausprägung der trabekulären Struktur der Diploe sind weiter vorangeschritten als in der Vergleichsgruppe.

Leerdefekt

In der Kontrollgruppe ist der Defektschluß nicht eingetreten. Die Regenerationsleistung der Calvaria hat nach 12 Wochen zu einer Verringerung der Defektfläche von einem Drittel ihres Radius geführt.

Zusammenfassung der histologischen Ergebnisse

Nach einer Woche hatte sich im Defekt ein zellreiches mesenchymales Bindegewebe gebildet, das die Implantatpartikel umgab. Vom Rand sproßten Kapillaren ein, die ein Netz um die BMG-Partikel herum bildeten. Im weiteren Verlauf werden zunehmend größere Gefäße gebildet. Die BMG-Partikel werden im Laufe der ersten sechs Wochen durch Matrixklasten resorbiert. Diese Resorptionsvorgänge laufen in beiden Vergleichsgruppen gleich schnell ab. Die Reparation des Calvariadefekts beginnt bereits in der ersten Woche mit dem Auftreten von schmalen Osteoblastensäumen am Defektrand. Nach zwei Wochen wachsen Zapfen neugebildeten Knochens vom Rand her in den Defekt ein. Zentral gelegenen finden sich Areale neugebildeten Knochens sehr dicht neben Implantatpartikeln. Die nur zu diesem Zeitpunkt gesehene äußerst geringe Menge Knorpelgewebe zeigt dort, wo sie ein Knochenbälkchen berührt, eine Mineralisationszone, ohne direkt in den Faserknochen überzugehen.
Hauptsächlich geht die Defektreparatur vom Rand durch radiäres Einwachsen kleiner Knochenbälkchen aus. Die Anbauvorgänge sind in beiden Vergleichsgruppen nach sechs Wochen am stärksten. Zu diesem Zeitpunkt sind die meisten Osteoblasten zu sehen und die Osteoidschichten sind breiter als zu irgendeinem anderen Zeitpunkt. Während nach einer und nach sechs Wochen eine höhere Aktivität des Knochenanbaus in der BMG(22°C)-Gruppe zu sehen war, ist diese nach zwei Wochen in der BMG(4°C)-Gruppe stärker. Diese beobachteten Unterschiede haben sich aber zu keiner Zeit in Hinsicht auf Unterschiede in der Gesamtmenge des gebildeten Knochens und dem Voranschreiten des

Defektschlusses ausgewirkt. Nach zwölf Wochen sind in beiden Vergleichsgruppen die Calvariadefekte knöchern zugebaut.

2.2.7. Temperaturprofil während der Präparation der BMG

Die während der Präparation der BMG mit Laborthermometern gemessenen Temperaturen sind graphisch im Temperaturprofil in Bild 2.5. dargestellt. Die Temperaturaufzeichnung beginnt mit der Entnahme der langen Röhrenknochen und endet mit dem Abschluß der letzten Lyophilisation.

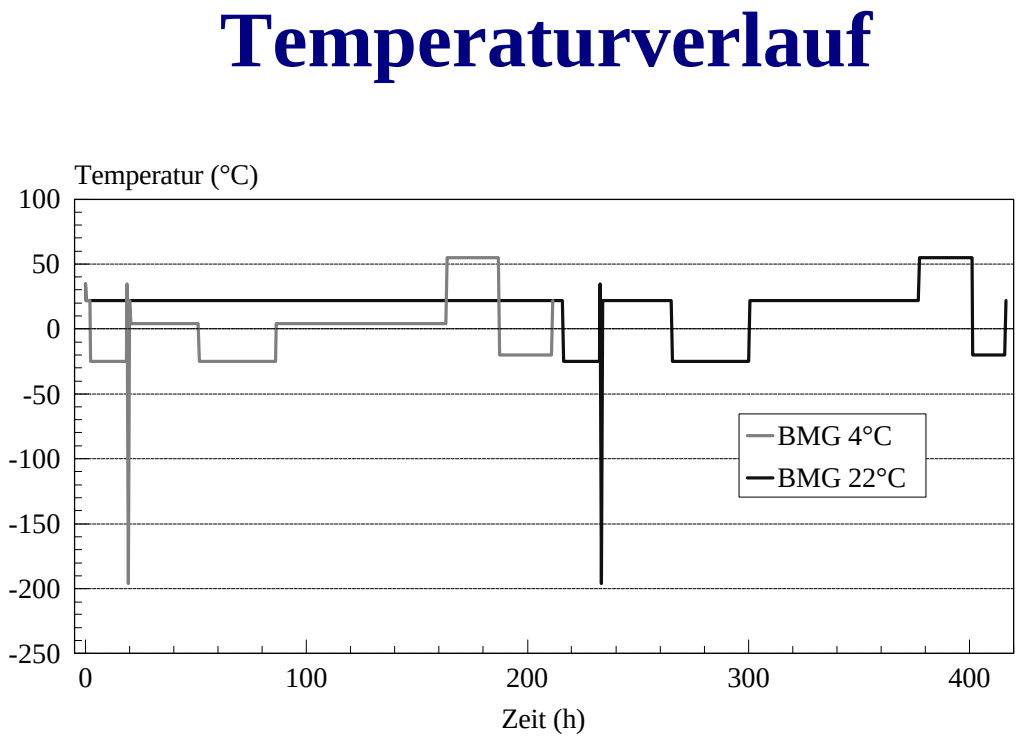

Bild 2.5 Temperaturverlauf bei der Präparation der BMG

2.3. Diskussion der Versuchsergebnisse zum Einfluß der Temperatur auf die Osteoinduktivität von BMG

Der präzise Ablauf der Prozesse bei der Osteoinduktion und der Osteoneogenese ist trotz intensiver Forschung noch weitgehend ungeklärt. Obwohl es ein umfangreiches, gut dokumentiertes Datenmaterial über die zellulären und biochemischen Veränderungen bei der matrixinduzierten Osteogenese gibt,[123] besteht hinsichtlich der komplizierten Wechselwirkungen auf der molekularbiologische Ebene noch ein erheblicher Forschungsbedarf.
Grundlage der Osteogenese ist ein embryonales Induktionssystem im postfetalen Leben.[171] Seine Existenz stellt einen Faktor bei der Regeneration von Knochengewebe dar, spielt aber auch eine Rolle im Pathomechanismus der Myositis ossificans circumscripta (auch pseudomaligne heterotope Ossifikation) und der Osteosarkome.[50]
Die Liste der bei Osteoinduktion und Osteogenese beteiligten Wachstumsfaktoren ist umfangreich. Sie umfaßt insulinähnliche Wachstumsfaktoren (IGF), fibroblastische Wachstumsfaktoren (FGF), die Gruppe der Transforming Growth Factors (TGF), den Platelet-Derived Growth Factor (PDGF), β_2-Mikroglobulin (BDGF), Bone Morphogenetic Proteins (BMP-1 bis -8) und den Osteoinductive Factor (OIF), der nur in Gegenwart von TGF-β osteoinduktiv wirkt.[77,93,122,180] Weiterhin beeinflussen Hormone und Vitamine als auch elektrische, mechanische und Altersfaktoren das Knochenwachstum.

Osteoinduktion und Osteogenese setzen die Anwesenheit osteogenetisch kompetenter Zellen voraus, bei welchen zwischen den determinierten Osteoprogenitor-Zellen (DOPC) und den induzierbaren Osteoprogenitor-Zellen (IOPC) unterschieden werden muß. Bei den DOPC handelt es sich vermutlich um Stammzellen des Knochenmark-Stroma-Systems an der Knochenoberfläche, deren osteogene Entwicklungsrichtung bereits festgelegt ist.[42,159] Transplantation von DOPC führt im heterotopen Transplantatlager spontan zur Osteoneogenese. [41]
Es wird allgemein angenommen, daß IOPC persistierende pluripotente mesenchymale Stammzellen sind, die in den Geweben des Körpers weitverbreitet sind. Solche Stammzellen produzieren nach heterotoper Transplantation unter die Nierenkapsel oder in eine Diffusionskammer[4,109] nur in Anwesenheit induktiver Faktoren osteogenes Gewebe.[41]
Das Kapillarendothel, perivaskuläre Zellen, das Stroma des Knochenmarks, Osteoblasten und Fibroblasten stammen alle von der selben mesenchymalen Zellinie ab und stellen somit die primären Zielzellen für BMP dar. Unter der osteoinduktiven Wirkung des BMP differenzieren sich IOPCs zu Präosteoblasten. [159, 150, 170]
Die Ansicht, daß die Herkunft der Osteoblasten bei der postnatalen Osteogenese in mesenchymalen Zellen zu suchen ist, wird jedoch nicht von allen Autoren geteilt. [12, 90]
Ist der Pfad zur Differenzierung in osteogenes Gewebe geschaltet, werden die oben erwähnten osteostimulativen Faktoren wirksam und fördern die Zellproliferation der Chondro- Osteoprogenitorzellen und die Reifung zu Osteo- und Chondroblasten.

Bone Morphogenetic Protein ist der zur Zeit bestuntersuchte osteoinduktive Faktor. BMP in Bone Morphogenetic Gelatin wurde als eine kurzllebige, diffusionsfähige, hydrophobe Substanz mit geringem Molekulargewicht beschrieben.[50] Nachdem 1988 in den USA

komplementäre DNA-Klone, die drei verschiedene Proteine (BMP-1, BMP-2 und BMP-3) codieren, aus verschiedenen humanen Zellinien isoliert wurden und die BMPs charakterisiert werden konnten,[179] ist es präziser, BMP als eine Gruppe miteinander mehr oder weniger verwandter osteoinduktiver Proteine anzusehen. Unter Verwendung konventioneller Methoden wurde 1983 hBMP aus kortikaler Knochenmatrixgelatine extrahiert und konnte als ein relativ unlösliches saures Protein charakterisiert werden, das anscheinend ein relatives Molekulargewicht von 17,5 kDa besitzt.[2] Urist et al. postulierten daraufhin die Existenz eines supramolekularen Aggregates, das zusätzlich aus nichtosteogenen Matrixproteinen besteht, die eine Mediatorfunktion zwischen hBMP und Zielzellen erfüllen.[2] Inzwischen wurden weitere BMP- Moleküle entdeckt, von denen von BMP-2 bis BMP-7 alle der TGF-β-Familie zugehörig sind.[180] Die Gene für humane BMPs sind geklont, ihre Aminosäuresequenz bestimmt[177] und rekombinante BMPs sind exprimiert worden.[124,153] Tabas et. al [148] haben 1991 die chromosomale Lokalisation der humanen Gene von BMP-1, BMP-2A und BMP-3 bestimmt. Sie fanden dabei, daß BMP1 auf Chromosom 8, BMP-2A auf Chromosom 20 und BMP-3 auf 4p14-q21 codiert sind. Dabei überlappt die Region, die BMP-3 codiert, mit dem Ort, dem die Dentinogenesis imperfecta zugeordnet wurde. Wenig später berichteten Hahn et. al,[47] daß es ihnen gelungen ist, BMP-5 und BMP-6 Genorten auf dem humanen Chromosom 6 und BMP-7 auf Chromosom 20 zuzuordnen.
Unter Anwendung ^{125}I-markierten rekombinanten BMP2B gelang Paralkar et al. 1991 die Identifizierung von BMP-4- Rezeptorproteinen von ca. 200 kDa und 50 bis 70 kDa auf MC3T3 E1- und NIH 3T3- Zellen.[110] Kürzlich wurden Typ 1- und Typ 2-Rezeptoren für BMP-4 identifiziert und geklont. Beide Rezeptoren scheinen in der Signaltransduktion und -propagation zusammenzuwirken.[154] Rekombinantes humanes BMP-2B (rhBMP-2B) induziert *in vitro* die gerichtete Migration humaner Monozyten. Diese chemotaktische Wirkung ist verbunden mit der Expression von BMP- Bindungsstellen (Rezeptoren) auf den Monozyten, deren Zahl bei ca. 750 pro Monozyt liegt. In höheren Konzentrationen (0.3 -30 ng/ml) induzieren rhBMP-2B und Osteogenin (BMP-3) die mRNA-Expression von TGF-β1.[28] Durch TGF-β1 stimulierte Monozyten sezernieren ihrerseits eine Reihe chemotaktischer und mitogener Zytokine, die dann endotheliale und mesenchymale Zellen rekrutieren und zur Synthese von Kollagen und assoziierten Matrixbestandteilen anregen.[28]
Bone Morphogenetic Proteins erfüllen die Kriterien für pleiotrope Morphogene: ein einzelnes BMP -Molekül, wie z.B. BMP-4, kann Chemotaxis, Mitose und Differenzierung steuern. Reddi [124] hat jedoch ausdrücklich betont, daß TGF β- Isoformen selbst höchst uneffektiv bei der Initiation von Knochenbildung an extraskelettalen Orten sind und an einer späteren Stelle als BMPs in der Knorpel-Knochen-Linie regulierend eingreifen.
Die induktive Kapazität von BMG liegt über der von demineralisierter Knochenmatrix. Diese Tatsache wird durch eine größere Menge neugebildeten Knochens nach Implantation von BMG im Vergleich zu DBM wiedergespiegelt.[50,139] Die Anwendung gereinigten BMPs dagegen hatte bisher den Nachteil, daß die Prozedur zur Extraktion und Reinigung des BMP wesentlich aufwendiger ist und dadurch eine Reihe von Unsicherheitsfaktoren auftraten. Das osteogenetische Potential erhöht sich nicht immer mit weiteren Reinigungsschritten und nimmt manchmal sogar nach Chromatographie ab.[75] Inwieweit sich größere Mengen reiner BMPs rekombinant herstellen lassen, wird die

Zukunft zeigen. Die experimentelle und auch die klinische Anwendung von gereinigten oder reinen BMPs ist an ein Carrier- System gebunden, das eine langsame Freisetzung des BMP am Orte der erwünschten Wirkung ermöglicht. Andernfalls wird das BMP zu schnell in das Gewebe abdiffundieren, ohne seine osteoinduktive Wirkung optimal entfalten zu können. [97] Canalis et al.[23] fanden 1985 als Wirkung einer BMP-Konzentration von 1-10 µg/ml in der Zellkultur eine Erhöhung des DNA-Gehalts in fetalen Rattencalvariazellen nach 24 h mit einem Maximum nach 48 h, eine erhöhte Mitoserate und eine erhöhte ^{3}H-Thymidin-Inkorporation. Der BMP-Effekt hielt bis zu 24 h nach Entfernung des Peptids an. War die BMP-Exposition kürzer als 12 h, wurde kein Effekt beobachtet.
Offensichtlich existiert hier ein Zeitfaktor, der sich darin ausdrückt, daß BMP am Orte seiner Wirkungsentfaltung für eine Mindestdauer verweilen muß. Grundlage dafür könnte sein, daß die Signaltransduktion und -propagation eines länger anhaltenden Stimulus bedarf. Daraus läßt sich der Schluß ziehen, daß *in vivo* chemotaktisch angelockte osteogenetisch kompetente Zellen eine gewisse Zeit für die Migration und Differenzierung beanspruchen und dabei ständig der steuernden Wirkung von BMPs unterliegen müssen. Die chemotaktische Wirkung von Fibronektin- Peptiden und DBM in diesem Zusammenhang wurde beschrieben. [27, 123]
Im Gegensatz zu dem Effekt auf die DNA-Synthese stimulierte gereinigtes BMP im Experiment von Canalis et al. nicht die Inkorporation von ^{3}H-Prolin in kollagenasedigestible und nichtkollagene Proteine und änderte nicht die alkalische Phosphataseaktivität postdifferenzierter Knochenzellen inkubierter Calvariae.[23] Sakano et al. [130] konnten dagegen eine Korrelation zwischen Kollagen Typ1- und Typ 2- und alkalischer Phosphatase- mRNA- Expression und den BMP induzierten morphologischen Veränderungen *in vivo* zeigen.
Insgesamt stellt sich die DBM-induzierte Knochenentwicklung als eine aus Chemotaxis, Mitose und Differenzierung bestehende sequentielle Kaskade dar. Jeder Einzelschritt ist dabei selbst eine aus einer Vielzahl einzelner Schritte bestehende molekulare Kaskade.[124] Die implantierte demineralisierte Knochenmatrix bindet Plasma- Fibronektin und ermöglicht mesenchymalen Zellen die Andockung. Aus der Matrix freigesetzte mitogene Wachstumsfaktoren triggern die Mitose von Progenitorzellen. Darauf folgt die Differenzierung, zuerst in Knorpel und dann in der typischen enchondralen Sequenz in Knochen.

Da BMG schneller als demineralisierte Knochenmatrix resorbiert wird,[166,50] dürfte die höhere Osteoinduktivität der BMG des Ergebnis einer Dosis- Wirkungs- Beziehung sein,[106] da durch die schnellere Resorption größere Mengen an BMP freigesetzt werden.
BMG erscheint daher für die durchgeführten vergleichenden Untersuchungen zur Osteoinduktivität als auch für eine klinische Anwendung besser geeignet als demineralisierte Knochenmatrix.

Als Spender für die Präparation der BMG wurden gezielt junge Tiere ausgewählt, von denen die Diaphysen von Femur, Tibia und Humerus zur Gewinnung der BMG verwendet wurden. Ziel dieser Auswahl war, vor dem zu untersuchenden Einfluß der Temperatur die höchstmögliche Induktivität zu erzielen. Die Osteoinduktivität der BMG ist abhängig vom Alter des Spendertieres und von der anatomischen Herkunft des verarbeiteten Knochens.

Nach Syftestad [147] und anderen Autoren [55,57] ist die induktive Potenz bei Jungtieren am höchsten und sinkt mit zunehmendem Lebensalter. Jergesen [63] hat davon abweichend mit zunehmendem Alter des Spendertieres eine steigende Knocheninduktion gefunden. Er hat daraufhin argumentiert, daß, wenn man akzeptiert, daß Precursorzellen mit fortschreitendem Alter allmählich ihre osteo- und chondrogene Potenz verlieren, daraus nicht zwingend folgt, daß die Konzentration oder Aktivität der für die Stimulierung dieser Zellen verantwortlichen Faktoren ebenfalls mit zunehmendem Alter abnimmt. Zunahmen in der relativen Aktivität oder Konzentration könnten sogar die altersbedingten spezifischen Defizite der Precursorzellen partiell kompensieren.
Übereinstimmung herrscht in der Literatur hinsichtlich der abnehmenden Knocheninduktion bei zunehmendem Alter des Empfängers.[55,57,147] D.h., jüngere Individuen zeichnen sich hier durch eine höhere Bereitschaft zur Osteogenese aus.
Das osteoinduktive Potential von diaphysärem kortikalem Knochen und Dentin ist am höchsten. [48]
Durch entsprechende Planung des Operationsprogramms und dessen zügige Abwicklung konnte gewährleistet werden, daß die Tiere der zu vergleichenden Gruppen gleichaltrig waren und damit altersbedingte Effekte nicht ins Gewicht fallen.

Die in der Literatur zu findenden Angaben zum Einfluß der Temperatur auf die osteoinduktive Kapazität wurden unter den verschiedensten Umständen und an verschiedenen Implantatmaterialien erhoben, so daß eine direkte Vergleichbarkeit nicht gegeben ist. Dennoch legen trotz vieler Widersprüche die publizierten Daten die Vermutung nahe, daß die Temperatur bei der Präparation osteoinduktiver Implantatmaterialien keinen Einfluß auf die induktive Wirksamkeit ausübt.

Delloye und Mitarbeiter führten einen Versuch durch, in dem die Diaphysen der Femura von Wistar-Ratten 12 Stunden lang bei 4 °C bzw. 4 Stunden bei 20 bis 25 °C dekalzifiziert, dann mit destilliertem Wasser gespült und anschließend in 6 mm lange kortikale Segmente zerschnitten wurden.[29] Von der Gesamtheit dieser Segmente wurde abschließend eine Hälfte gefriergetrocknet und die andere tiefgefroren. Diese Implantate wurden in die paravertebralen Muskeln von Wistarratten implantiert, wo nach Exzision nach 8 Wochen heterotop gebildetes Knochengewebe gefunden wurde. Dabei konnten keine Unterschiede in der von den verschiedenen Implantaten gebildeten Knochenmasse festgestellt werden. Dennoch läßt dieses Verfahren erhebliche Zweifel bestehen, die in der Versuchsdurchführung begründet sind. Die Präparation entsprach keinem gängigen Standardverfahren und beide Implantate unterschieden sich nicht nur hinsichtlich der Temperatur, sondern auch der Dauer ihres Demineralisationsprozesses. Die Markhöhle des Knochens wurde nicht gründlich vom Knochenmark gereinigt und es wurde keine Entfettung durchgeführt, wodurch die Antigenität des Implantats erhöht blieb. Eine erhöhte Antigenität reduziert jedoch die Osteoinduktivität.[6] Es ist denkbar, daß dadurch eventuell vorhandene Unterschiede soweit nivelliert werden könnten, daß sie nicht mehr signifikant sind. Es ist auch die Frage nach dem Einfluß möglicherweise verbliebener DOPCs zu stellen.

Delloye und Mitarbeiter verweisen aber auch auf eine Beobachtung von Urist et al. 1968, wonach keine Unterschiede zwischen den Temperaturen gefunden werden konnten, vorausgesetzt, daß die Demineralisation bei 20 °C nicht länger als 3 Tage dauerte. [29]

Erfolgreich angewendet worden sind auch 24 bis 48 Stunden lang bei 28 °C dekalzifizierte, gewaschene und dann bei 28 °C in 70%igem Ethanol gelagerte ganze allogene Kaninchenknochen oder lange Segmente,[161] wenn auch nicht mit dem Ziel des Vergleichs verschiedener Temperaturen.

In einer kürzlich veröffentlichten Arbeit haben Ito et al.[58] die Sensitivität der osteoinduktiven Aktivität demineralisierten Rattenfemurs auf die Temperatur und Dauer einer feuchten Erhitzung untersucht. Sie fanden dabei, daß eine Hitzebehandlung in 0.15 mol/l NaCl-Lösung bei 60 °C bis zu 10 Stunden und bei 70 °C bis zu einer Stunde die osteoinduktive Aktivität des nach der Hitzebehandlung demineralisierten und entfetteten Knochens verschlechterte. Sie diskutieren, daß die Umgebungsbedingungen der Hitzebehandlung mit entscheidend sind und trockene Hitze bereits zu einer Reduktion der osteoinduktiven Potenz führt, wenn die Erhitzung in einer wäßrigen Lösung noch keinen Änderung bewirkt.

Während der Lagerung von Knochen scheint die Temperatur einen erheblichen Einfluß auf die Induktivität zu nehmen. Ausgesprochen detaillierte biochemische Versuche von Urist und Iwata[164] zeigten, daß es innerhalb von 24 Stunden nach der Entnahme des Knochens aus dem Körper bei einer Temperatur von 25 bis 37 °C zu einer Zerstörung der osteoinduktiven Kapazität kommt.[165] Temperatur und pH standen dabei in einem engen Zusammenhang mit endogener BMP- Degeneration, so daß Urist und Iwata die Hypothese aufstellten, daß Gewebsproteinasen, speziell eine BMPase, BMP sowohl in nicht demineralisierter als auch in demineralisierter Knochenmatrix inaktivierten. Der Verlust machte sich zunehmend bei Temperaturen von 0 bis 30 °C bemerkbar, war signifikant von 40- 60 °C und unter 100 °C vollständig. Die Zerstörung verlief bei physiologischem pH rapider als in sauren pH-Bereichen. Viele der untersuchten neutralen Proteasen stoppten die BMP-Aktivität vollständig. Das war besonders auffällig, wenn die Temperatur von 15 °C auf Körpertemperatur angehoben wurde. In der Konsequenz unterstrich dieser Versuch die Wichtigkeit der Lagerung von Knochen bei einer Temperatur von -70 °C, anstelle von -20 °C, weil erst dann die Aktivität proteolytischer Enzyme verloren geht. [44]

Für Moore et al.[94] ergaben sich aus den gemachten fundamentalen Beobachtungen hinsichtlich pH und Temperatur zwei Fragen. Erstens, wenn das Milieu des Spenders nach dem Tode von einem alkalischen pH in den sauren Bereich absinkt, wird dann in der Zwischenzeit BMP durch neutrale enzymatischen Proteolyse inaktiviert? Zweitens, wie bedeutsam ist die Absenkung der Körpertemperatur tatsächlich, wenn Knochen für die Osteoinduktion gewonnen werden soll? Sie untersuchten daraufhin den Einfluß von Postmortemzeit und Temperatur auf die osteoinduktive Aktivität von demineralisiertem Knochenimplantaten bei Ratten. Die getöteten Spendertiere wurden dazu bei Zimmertemperatur bzw. im Kühlschrank bei 4°C für 24, 36, 48, 72 bzw. 168 Stunden gelagert, bevor die Femura entnommen und nach einer Zwischenlagerung bei -70 °C

weiterverarbeitet wurden. Die Resultate waren überraschend. Es wurde eine exzellente Knochenbildung gesehen mit Material von Spendern, die bei 4°C für bis zu 48 Stunden gelagert worden waren. Bei Spenderknochen, der bei Zimmertemperatur für 24 Stunden gelagert wurden, war ebenfalls eine exzellente Knochenbildung zu sehen, die sich nach 36 Stunden Lagerungszeit verringerte und danach vollständig verschwand. Moore et al.[94] zogen den Schluß, daß BMP unerwartet resistent gegenüber einem enzymatisch und chemisch feindlichen *in situ* Postmortemmilieu ist, aber die BMP-Aktivität offensichtlich *in situ* extrem temperatur- und zeitempfindlich ist und die einfache Kühlung des Spenders auf 4°C den erlaubten Zeitverzug bis zur Entnahme verdoppelt.
Allerdings sind die Verhältnisse bei der Lagerung von Knochen nur bedingt auf die Präparation von BMG übertragbar. Bei der Lagerung von Knochen befinden sich alle Bestandteile des Knochens einschließlich der Proteasen in einem Milieu, das von dem bei der Herstellung von BMG sehr verschieden ist. Bei der Präparation von Knochen zu BMG ist der Knochen sehr starken Lösungen ausgesetzt, die ein Milieu schaffen, das weit entfernt von physiologischen Verhältnissen liegt. Das läßt eine Inaktivierung und Entfernung von BMPasen und anderen Proteasen erwarten. Eine Ausnahme bildet dabei die Dekalzifizierung mit EDTA bei einem pH von 7.4, die zur Aktivierung von BMPasen führen kann. [144, 165,171]

Ob BMP stabil genug ist, um in der Phase der Präparation von BMG bei Raumtemperatur nicht durch Autolyse seine osteoinduktive Wirkung zu verlieren, ist bisher nicht untersucht worden.

Starke Temperaturschwankungen selbst oder tiefe Temperaturen können, wahrscheinlich über physikalische Wirkungsmechanismen, unter bestimmten Bedingungen zu einer Zerstörung der Induktivität von BMP führen. So bewirkt dreimaliges Gefrieren und Auftauen eine Inaktivierung durch Kryolyse.[115,170] Gegenüber der Gefrierung des Knochens mit flüssigem Stickstoff und Gefriertrocknung scheint BMP relativ resistent zu sein. Es handelt sich hierbei um eine fest etablierte Routinemaßnahme bei der Herstellung von DBM und BMG.[92] Tiefgefrierung und Gefriertrocknung konservieren anscheinend die Aktivität von BMP. [79]
Allgemein hängt die Stabilität von Proteinen von nichtkovalenten elektrostatischen und hydrophoben Wechselwirkungen in der Größe von 20-40 $kJ \cdot mol^{-1}$ ab, die hochempfindlich gegenüber hohen und tiefen Temperaturen sind. Sowohl hohe als auch tiefe Temperaturen können eine Auffaltung des Proteins verursachen. Die Struktur und Stabilität eines individuellen Proteins wird durch die Verteilung und das Verhältnis von polaren und nichtpolaren Seitenketten bestimmt. Vom energetischen Standpunkt stellen Proteine also keine einheitliche Klasse chemischer Verbindungen dar, so daß kein genereller Mechanismus angegeben werden kann, der den Effekt der Temperatur auf die Struktur und Funktion der Proteine beschreibt.[61] Daß eine geordnete Struktur durch eine erhöhte Temperatur destabilisiert und durch eine Absenkung der Temperatur stabilisiert werden sollte, ist scheinbar axiomatisch. Das Temperaturprofil der freien Stabilisationsenergie globulärer Proteine verläuft jedoch parabolisch[18], womit sich zeigt, daß verschiedene Regime der Temperaturabhängigkeit der verschiedenen schwachen intermolekularen Wechselwirkungen zur Gesamtstabilität des Proteins beitragen.[61] Es besteht die

Möglichkeit, daß die osteoinduktive Kapazität entweder durch kalte Denaturierung oder fehlerhafte Aggregation, die bei tiefen Temperaturen vorherrschen,[60] reduziert wird. Hinweise darauf ergeben sich aus der Beobachtung, daß mehrfaches Gefrieren und Auftauen die induktive Kapazität von BMP durch Kryolyse reduziert. [115,170] Weiterhin werden die Kältedeaktivierung und -dissoziation oligomerer Proteine von Effekten der Ionenstärke und dem pH beeinflußt, so daß der positive Temperaturkoeffizient hydrophober Wechselwirkungen zur Erklärung nicht ausreicht. Das zeigt sich deutlich darin, daß Rate und Ausmaß der Deaktivierung verschiedener Enzyme durch Absenkung der Temperatur bei einem gegebenen pH äquivalent einer Absenkung des pH bei gegebener Temperatur ist. [16,61]

Bei der Auswertung der Ergebnisse wurde besonderer Wert auf die morphologischen Befunde in den histologischen Präparaten gelegt. Dabei stand der Gesichtspunkt im Vordergrund, ob unter der osteoinduktiven Wirkung des Implantats die Defektheilung und damit der knöcherne Durchbau des Calvariadefektes in einer Gruppe schneller erreicht wird als in der anderen. Die Interpretation der Resultate der biochemischen Bestimmungen orientierte sich an diesem Maßstab.

Die Sequenz des Auftretens zellulärer Ereignisse im osteoinduktiven Prozeß unter Einfluß dekalzifizierten Knochens und Dentins wurde 1965 von Urist und seinen Mitarbeitern am Kaninchen beschrieben. [170] Sie fanden nach 5 Tagen im Inneren des Implantats vor allem polymorphnukleäre Leukozyten, Lymphozyten und wandernde Histiozyten. Am 13. Tag beherrschten Lymphozyten, Plasmazellen, Histiozyten, Riesenzellen und Fibroblasten das Bild. Dieser Phase der Differenzierung mesenchymaler Zellen in Riesenzellen und Chondrozyten folgte nach 3 Wochen das Auftreten von Progenitorzellen, osteoblastenähnlichen, palisadenartig aufgereihten Zellen und perivaskulären Bindegewebszellen um einsprossende Kapillaren herum. Innerhalb der vierten Woche entwickelten sich im Matrixinneren Osteoblasten, Osteozyten, Osteoklasten sowie neuer Knochen und Knorpel. Nach 5 Wochen hatte sich hämatopoetisches rotes Knochenmark gebildet. Diese Sequenz konnte ebenfalls in den beiden Implantatgruppen dieser Versuchsreihe beobachtet werden. Unterschiede ergeben sich durch das verwendete orthotope Modell des Calvariadefekts. Da sich auch der Knochen der Calvaria in einem ständigen Remodelingprozeß befindet, konnten hier aus dem Lager stammende Osteoblasten und DOPCs in den Defektrandbereich einwandern und haben dort schon eher die zunächst vom Rande ausgehende knöcherne Regeneration eingeleitet.

Im Vergleich mit den von Schwarz [139] im orthotopen Versuch an Sprague- Dawley-Ratten gemachten Beobachtungen konnte hier nur ausgesprochen wenig Knorpel gesehen werden. Die Menge des gebildeten Knorpels ist abhängig von der im Gewebe herrschenden Sauerstoffspannung. [178] Ist diese niedrig, ist die Chondrogenese stärker als bei einer hohen Sauerstoffspannung, bei der die osteogenetische Differenzierungsrichtung mesenchymaler Zellen weitgehend überwiegt.[19,45] Die Sauerstoffspannung im Defekt ihrerseits ist weitgehend eine Funktion der Vaskularisierung des Defekts. Da vor allem perivaskuläre mesenchymale Zellen Zielzellen [132] der osteoinduktiven Potenz von BMP sind, kommt hier mit einer starken Vaskularisierung gleichzeitig ein weiterer Effekt zum

Tragen. Die höchste osteogenetische Potenz hinsichtlich der Reaktion auf BMP wird bei perivaskulären Präprogenitorzellen im Knochenmark und den Membranen des Knochens gefunden.[50] In der Tat stimulieren demineralisierte Knochenmatrix und osteoinduktive Knochenmatrixextrakte *in vitro* die Konversion von Mesenchymzellen zu Chondrozyten, es kommt aber erst zur Ossifikation, wenn der gebildete Knorpel zurücktransplantiert wird. Der BMP-induzierte Prozeß wird also *in vitro* in der Chondrogenese terminiert, da notwendige Bedingungen für die Osteogenese in der Kultur nicht erfüllt sind.[146]
Die Entdeckung, daß sich natives BMP-3 und rekombinantes BMP-4 an das Kollagen Typ 4 der Basalmembranen binden, könnte die lang gesuchte mechanistische Erklärung für die Notwendigkeit der Angiogenese und der vaskulären Invasion für die Knochenmorphogenese sein.[122]
Die matrixinduzierte Chondrogenese war Anlaß für Billings et al.,[14] Untersuchungen zur Eignung von demineralisierter Knochenmatrix als Träger für Perichondrium in einem Knorpelreparaturmodell an Kaninchenfemurkondylen durchzuführen. Sie folgerten, daß demineralisierte Knochenmatrix als subchondrale Matrix in einem Knorpelreparaturmodell eine Oberfläche bietet, auf der die Reparatur von Knorpeldefekten vonstatten gehen kann und als Grundlage für Anheftung von Perichondrium benutzt werden kann, das seinerseits als zelluläre Quelle für die Knorpelreparatur dient.

Die Auswertung der histologischen Präparate hat ergeben, daß hinsichtlich einzelner Aspekte wie z.B. der Zahl von Matrixklasten, Osteoblasten und der Menge gebildeten Osteoids und des Fortschritts der Implantatresorption zwischen der BMG (4°C)- Gruppe und der BMG (22°C)- Gruppe kleinere Differenzen bestehen. Diese Differenzen bestehen aber nie kontinuierlich über einen längeren Zeitraum und in allen Aspekten zugunsten eines Implantats. Der Osteoidsaumindex (absolute Osteoidsaumzahl/mm^3) allein sagt wenig aus,[36] und die Breite der Säume selbst kann nicht als Kriterium gelten, da die Wahrscheinlichkeit, daß der Schnitt nicht schräg durch den Saum geführt wurde, eher gering ist. Weiterhin haben diese Differenzen sich nicht dahingehend ausgewirkt, daß in einer Gruppe der Defekt schneller als in der anderen Gruppe geschlossen war. Der Ablauf der BMG-induzierten ossären Defektheilung verlief in beiden Implantatgruppen gleich schnell. Bei beiden Gruppen war ein vollständiger knöcherner Durchbau nach 12 Wochen erreicht. Da bei den Tieren der Kontrollgruppe die Defektheilung auch nach 12 Wochen unvollständig war, bedeutet das, daß zum einen die Größe des Calvariatrepanationsdefekts ausreichend groß war, um nicht mehr durch die Leistung des Lagers geschlossen werden zu können. Zum anderen ist damit gezeigt, daß das verwendete Implantatmaterial tatsächlich osteoindukive Potenz besitzt.

Die alkalische Phosphatase (AP) ist ein potenter Marker für die metabolische Aktivität der Osteoblasten.[177] Unterschiede in der osteoinduktiven Wirksamkeit der BMG hätten sich besonders in den Aktivitäten der alkalischen Phosphatase widerspiegeln müssen. Die alkalische Phosphatase war in den ersten beiden Wochen am höchsten. Diese Funde stimmen mit den Beobachtungen anderer Arbeitsgruppen überein, die sowohl in der Kultur als auch im Tierexperiment die höchsten AP- Aktivitäten zwischen dem 7. und dem 20. Tag fanden. Sakano et al.[130] haben bei einer Untersuchung der BMP-induzierten Expression von AP-mRNA einen steilen Anstieg der mRNA- Menge ab dem 5. Tag mit

einer plateauförmigen Spitze vom 7. bis zu 14. Tag gemessen. Bis zum 20. Tag nach der heterotopen Implantation von gereinigtem BMP in Mäusen sank die Menge der AP-mRNA ab. Auch aus früheren Untersuchungen an Ratten war bereits bekannt, daß die alkalische Phosphatase ihre Spitzenaktivität um den 10. postoperativen Tag herum erreicht.[121]
Da die Bestimmungen am 7. und 14. postoperativen Tag durchgeführt wurden, ist nicht bekannt, wann genau die Aktivität der alkalische Phosphatase in jeder Gruppe ihren Höchstwert erreicht hat und wie hoch dieser tatsächlich war. Die graphische Darstellung der AP- Aktivität in Bild 2.2 suggeriert einen frühen Peak in der BMG (4°C)- Gruppe zwischen dem 7. und dem 14. post-op. Tag, so daß der am 14. Tag erhobene Meßwert wohl schon auf dem steil abfallenden Schenkel der Kurve liegt. Aus dem Wissen um die Ergebnisse hinsichtlich des von anderen Forschern beobachteten Zeitpunkts des AP- Peaks heraus ist es ziemlich gewiß, daß der Peak nicht vor dem 7. Tag gelegen haben kann. Für die BMG (22°C)- Gruppe ist sicher, daß der höchste Wert der AP- Aktivität später als in der Vergleichsgruppe aufgetreten ist. Überlegungen zum genauen Zeitpunkt des Peaks und seiner Höhe bleiben rein spekulativ. Die signifikant höheren Werte am 14. und 28. post-op. Tag weisen auf einen langsameres Absinken der AP- Aktivität in der BMG (22°C)- Gruppe hin. Aus den gewonnenen Daten läßt sich nicht eruieren, ob die Fläche unter der Kurve der AP-Aktivitäten bei beiden Gruppen gleich ist. Zusätzlich erschwert wird die Interpretation des Verlaufs der AP- Aktivität durch das Fehlen eines histologischen Korrelats, denn das Ausmaß der Knochenbildung ist in beiden Gruppen gleich. Unreife Osteoblasten können auf der Basis ihres Glykogengehalts [178] mit einer PAS-Färbung angefärbt werden. Die Auswertung der histologischen Schnitte hat in der BMG (4°C)- Gruppe sogar etwas mehr Osteoblasten gezeigt.
Die deutlich höheren Aktivitäten beider Implantatgruppen gegenüber der Kontrollgruppe sind der induktiven Wirkung des Implantats zuzuschreiben.

Die Einordnung des Verlaufs des Kalziumgehalts von der ersten bis zur sechsten Woche ist problematisch. Der Kalziumgehalt liegt von der ersten bis zur sechsten Woche in der BMG (22 °C)- Gruppe über dem der BMG (4 °C)- Gruppe. Daraus könnte der Schluß gezogen werden, daß eine höhere osteogenetische Potenz der bei 22°C hergestellten BMG zu einer stärkeren Knochenbildung mit folglich höherer Mineraleinlagerung geführt hat. In ein solches Bild würde sich dann auch die AP- Aktivität einfügen. Das in den histologischen Präparaten zu erwartende Korrelat zu diesen Werten, d.h. eine größere Menge neuen Knochengewebes in der BMG(22 °C)- Gruppe, ist nicht zu sehen gewesen. Eine mögliche Erklärung ist, daß die Matrix des neugebildeten Knochens bei der BMG (22°C)-Gruppe in einem stärkeren Ausmaß mineralisiert war. Mineralablagerungen werden in von Kossa- Färbungen schwarz angefärbt. Ab einem gewissen Grad der Mineralisierung ist es unmöglich, eine vergleichende Aussage zur Menge des eingelagerten Minerals zu machen, wenn sie sich nicht als Fläche neugebildeten Knochens darstellt.
Bei den Tieren mit Leerdefekt wurden unerwartet hohe Kalziumgehalte ermittelt. Die statistische Signifikanz des Unterschiedes dieses Wertes gegenüber den anderen beiden Gruppen ist jedoch irreführend, weil es sich bei dem Kalziumgehalt um ein relatives Maß handelt. Er bezieht sich auf das Gesamtgewicht (Feuchtgewicht) der Gewebeprobe. Bei den Leerdefekten fiel das Gewicht der Gewebeproben auf Grund der fehlenden Masse

eines Implantats geringer aus. Dadurch erhöht sich der Kalziumgehalt pro Masseeinheit. Ein systematischer Fehler ist bei der Kalziumbestimmung darin zu sehen, daß bei der Implantatentnahme der um den Defektrand herumstehende Knochen mitgenommen wurde. Für die beiden Vergleichsgruppen ist das nicht weiter dramatisch, solange man daran denkt, daß die Kalziummenge der ersten Woche, in der es zu keiner Verkleinerung des Defekts kam, dem im Defektrand enthaltenen Kalzium zuzuschreiben ist. Diese Menge muß dann als konstanter Fehler von den später bestimmten Werten als Anteil des Randes abgezogen werden.
Weiterhin ist zu bedenken, daß wegen der geringen Stichprobenzahl in der Kontrollgruppe der durch die normale Streuung der Meßwerte auftretende Fehler höher ist.

Der von Aspenberg und Thorngren beobachtete starke Anstieg des Kalziumgehalts in der vierten Woche ist hier bestätigt worden.[8] Das korreliert auch gut mit der ^{45}Ca-Inkorporation, die zwischen dem 10. und dem 20. Tag am höchsten ist. [121]
Seitdem bekannt ist, daß es 7- 20 Tage nach Implantation von BMG zu einer azellulären Mineralablagerung in die BMG kommen kann,[181,182] muß die Aussagekraft des Kalziumgehalts in dieser Phase der Heilung zusätzlich relativiert werden. Diese kristalline Ablagerung von Kalzium und Phosphaten in die BMG durch einen Prozeß der heterogenen Nukleation bedarf keiner Matrixvesikel oder Osteoblasten. Yamashita[180] sah den Beginn der BMG-induzierten Knochenbildung erst nach der azellulären Mineralablagerung. Ein Auftreten der azellulären Mineralisierung kann nicht mit Sicherheit ausgeschlossen werden, in den histologischen Präparaten fanden sich jedoch keine Zeichen dafür.

Osteoid wird von Osteoblasten als Matrix für die Mineralisierung des osteogen Gewebes gebildet. Kollagen hat einen Anteil von 95 % an der Knochenmatrix. Die Aminosäure Hydroxyprolin kommt fast ausschließlich nur im Kollagen vor. Dort hat sie einen Masseanteil von ca. 14g auf 100g Kollagen.[52] Der Gedanke, den Prozeß der Knochenmatrixbildung durch die Bestimmung des Hydroxyprolingehaltes quantitativ erfassen zu können, ist naheliegend.
Der Hydroxyprolingehalt wurde bereits in früheren an der Gewebebank des Instituts für Transfusiologie und Transplantologie durchgeführten Versuchen als Parameter für die Matrixsynthese der Osteoblasten benutzt.[15,32] Zum Zwecke des Vergleichs mit diesen Studien wurde deshalb auch in dieser Versuchsreihe eine Bestimmung des Hydroxyprolingehalts durchgeführt.
Setzt man jedoch die gemessenen Werte in Relation zur Histologie und zu den Werten der Kalziumbestimmung, dann zeigt sich, daß die Anwendung der Ergebnisse der Hydroxyprolinbestimmung auf die Matrixsynthese der Osteoblasten mit einer Reihe gravierender systematischer Fehler behaftet ist.
Bone Morphogenetic Gelatin als Produkt der weiteren Präparation der demineralisierten Knochenmatrix besitzt einen noch höheren Masseanteil an Kollagen als das Ausgangsmaterial. Bei einer Implantation von 10 mg BMG in einen Schädeltrepanationsdefekt mit einem Durchmesser von 6 mm ist der Defekt vollständig mit Implantatmaterial gefüllt. Der zwischen den Partikeln verbleibende freie Raum wird im Zuge der Defektheilung mit Granulationsgewebe ausgefüllt, das die Implantatpartikel dann

umschließt. Der Faseranteil dieses Bindegewebes ist abhängig von der Zeit, die seit der Implantation verstrichen ist. Im Ergebnis liegt ein reichlich mit Kollagen gefüllter Defekt vor, in dem das Implantat einer allmählichen Resorption unterliegt. Während im Laufe der Zeit der durch das Implantat dargestellte Kollagenanteil sinkt, produzieren Osteoblasten kollagenhaltige Knochengrundsubstanz, und Fibroblasten erhöhen den Kollagenfasergehalt des verbliebenen Bindegewebes.
Bei der Bestimmung des Hydroxyprolingehalts wird jedoch durch saure Hydrolyse das freigesetzte Hydroxyprolin des gesamten Kollagens im Explantat erfaßt. Eine Trennung des Kollagens nach der Herkunft oder die selektive Bestimmung des Hydroxyprolins in der osteoneogentischen Knochenmatrix ist nicht möglich. Der Hydroxyprolingehalt von BMG und Bindegewebe stellt also einen gravierenden systematischen Fehler dar. Dieser Fehler wird in der ersten Zeit besonders groß sein. Das bedeutet, daß der Gehalt in den ersten vier Wochen zu hoch bestimmt wird. Als zusätzlich auftretender Fehler macht sich beim orthotopen Modell die mitresezierte Defektrandzone des Implantatlagers bemerkbar. Die Zunahme des Hydroxyprolingehalts in beiden Implantatgruppen fällt auch weit geringer aus als man aufgrund der Größe des Defekts und der in den histologischen Präparaten gesehenen Defektheilung erwartet.
Die Ergebnisse der Varianzanalyse weisen darauf hin, daß im Defekt befindliche Implantatpartikel und das faserige Bindegewebes im Leerdefekt die gemessenen Werte so stark verfälschen können, daß Unterschiede zwischen den Versuchsgruppen weitgehend nivelliert werden. Vor Abschluß der vollständigen Implantatresorption kann die Hydroxyprolinbestimmung keinesfalls zur quantitativen Erfassung der Knochenmatrixbildung dienen. Die Konsequenz dieser Überlegung ist, daß frühestens den Werten ab der 6. Woche, als das Implantat fast vollständig resorbiert war, eine gewisse Aussagekraft zugebilligt werden kann. Das heißt auch, daß der Hydroxyprolingehalt nicht als Indikator geeignet ist, aus dem sich Aussagen über die Osteoinduktivität und osteostimulative Kapazität kollagenhaltiger Implantate ableiten lassen. Das trifft auch für die quantitative Erfassung osteoregenerativer Prozesse mit einem hohem Anteil defektfüllenden kollagenreichen Bindegewebes. Bochentins[15] These, daß der Hydroxyprolingehalt ein geeigneter Marker für Knochenveränderungen schlechthin ist, ist folglich wegen der Reihe notwendiger Einschränkungen so nicht haltbar.

Die starke Artefaktbelastung hat eine sinnvolle repräsentative histomorphometrische Auswertung der histologischen Präparate nicht zugelassen. Damit hätten feinere Unterschiede in der Fläche des neugebildeten Knochens objektiv erfaßt werden können.
Während die biochemischen Parameter eher auf eine geringfügig stärkere Osteogenese in der BMG (22°C)- Gruppe hindeuten, konnten diese Unterschiede bei der Analyse der histologischen Präparate nicht bestätigt werden.

Nach dem 42. postoperativen Tag ist ein Einfluß osteoinduktiver Faktoren auf den Prozeß der Defektheilung nicht zu erwarten.[139] Unterschiede im Fortgang der Defektheilung sind danach osteostimulativen Faktoren zuzuordnen. Osteostimulative Faktoren sind in der extrazellulären Matrix zu finden.[8] Es ist also sehr wahrscheinlich, daß auch BMG als Derivat demineralisierter Knochenmatrix osteostimulative Eigenschaften besitzt. Am 42. postoperativen Tag war die implantierte BMG bis auf einige kleine residuelle Partikel

resorbiert. Osteostimulative Eigenschaften des Implantats auf die Defektheilung können deshalb nach diesem Zeitpunkt keinen Einfluß mehr auf den Ablauf der knöchernen Regeneration gehabt haben. An der osteoinduktiven Kapazität des Implantatmaterials bestehen keine Zweifel, da diese schon in früheren Versuchen gezeigt werden konnte.[106, 139]

Im Implantat enthaltene osteostimulative Faktoren werden im orthotopen Modell vom Zeitpunkt der Implantation ab zusätzlich Einfluß auf die zunächst vom Defektrand ausgehende Osteogenese ausüben. Die Annahme, daß im heterotopen Versuchsansatz osteostimulative Faktoren keine Rolle spielen, erscheint aber nicht zwingend logisch, denn das induzierte Knochengewebe ist vor der vollständigen Implantatresorption präsent,[106, 139] und es kann angenommen werden, daß der osteogenetische Prozeß dann auch, zumindest bis zur kompletten Resorption des Implantats, von osteostimulativen Faktoren beeinflußt wird.

Während für die Grundlagenforschung die separate Erfassung der Effekte von Bedeutung ist, ist für die klinische Anwendung ein Material wünschenswert, das zu einer möglichst schnellen Heilung des knöchernen Defekts führt und dazu durchaus auch osteoinduktive und osteostimulative Eigenschaften besitzen sollte. Sofern das Implantatmaterial neben den anderen auch osteokonduktive Eigenschaften aufweisen sollte, ist wichtig, daß das Leitgerüst die Integrität und die biomechanischen Eigenschaften des Knochens nach Abschluß der Defektheilung nicht negativ beeinflußt.

Die Gesamtheit der erhaltenen Ergebnisse als auch die in der Literatur beschriebenen Beobachtungen lassen den Schluß zu, daß die Temperatur bei der Präparation von BMG, wenn sie sich im Bereich von 4 bis 22° C befindet, keinen Einfluß auf die Osteoinduktivität hat. Daraus ergibt sich die praktische Konsequenz, daß eine Herstellung der BMG nicht unter Kühlraumbedingungen zu erfolgen braucht. Damit läßt sich der Prozeß wesentlich weniger aufwendig und daher ökonomischer gestalten, ohne die osteoinduktive Kapazität der BMG zu reduzieren.

3. Experimentelle Untersuchung zur knöchernen Einheilung einer Kombination von BMG mit einer porösen Hydroxylapatitkeramik im Vergleich zu BMG am Minischwein

3.1. Material und Methoden

3.1.1 Versuchsplanung

Ziel der Untersuchungen am Miniaturschwein war es, festzustellen, ob eine Kombination von BMG mit einer porösen Hydroxylapatitkeramik durch die Kombination der osteoinduktiven und osteokonduktiven Eigenschaften der Materialien zu einem schnelleren knöchernen Durchbau eines standardisierten Knochendefekts führt. Die Untersuchung dieser Fragestellung sollte im Vergleich zur alleinigen Implantation von BMG erfolgen.
Ein weiteres Ziel der Untersuchung der Stimulation des knöchernen Um- und Durchbaus durch BMG am standardisierten Defekt war die quantitative Erfassung des zeitlichen Verlaufs des Knochenbildungsprozesses.

Im Gegensatz zu Nagern mit ihrem metabolisch sehr aktiven Knochen entspricht der Knochenstoffwechsel des Schweins sehr viel mehr dem Knochenstoffwechsel des Menschen. [82] Auch lassen sich experimentell Defekte in einer Größe setzen, die quantitative Vergleiche besser ermöglichen als die relativ kleinen Defekte bei Ratten und die eine gute Annäherung an die Verhältnisse beim Menschen darstellen. Diese Annäherung ist außerordentlich wünschenswert, da wesentlich weitreichendere Rückschlüsse auf Eigenschaften und Verhalten von Implantatmaterialien bei einer Anwendung am Menschen ermöglicht werden.

Die Bevorzugung poröser Hydroxylapatitkeramiken gegenüber anderen bietet sich in diesem Versuch aus einer Reihe von Gründen an. Hydroxylapatit kann als bioaktives Material angesehen werden. Mechanisch gesehen ist Hydroxylapatit weniger stark als Aluminiumoxid, aber in seiner Elastizität ist es dem Knochen ähnlicher als andere synthetische Materialien. Es hat eine Konstitution, die normal für biologische Gewebe ist, es ist kein Leiter für geladene Teilchen und Wärme. Hydroxylapatit besitzt die Möglichkeit, bei kontrollierter Bioaktivität und biologischer Abbaubarkeit eine Interfacebindung mit Knochen einzugehen. Das Biokompatibilitätsprofil von Hydroxylapatit ist hervorragend.[80]

Bei der in diesem Versuch angewandten Hydroxylapatitkeramik Endobon® von E.Merck, Darmstadt, handelt es sich um eine bovine Knochenkeramik. Im Herstellungsprozeß wurden die Knochen in Streifen gesägt und durch mehrmaliges Kochen grob vorentfettet. Im Anschluß daran wurde der Knochen bei Temperaturen oberhalb 700 °C pyrolysiert und dosiert verbrannt. Dieses Material wurde durch Sinterung bei Temperaturen oberhalb von 1200 °C in eine Keramik umgewandelt und mit Diamantwerkzeugen in die endgültige zylindrische Form gebracht.

Als Versuchstiere wurden Berliner Miniaturschweine gewählt. Die Versuchstiere wurden in zwei Gruppen zu je vier Tieren eingeteilt. Bei der ersten Gruppe verblieb das Implantat sechs Wochen bis zur Resektion, bei der zweiten Gruppe 12 Wochen.

Ein weiteres Tier wurde für die Gewinnung der BMG geopfert.

Beidseitig wurden standardisierte Defekte medial in die Patellagleitlager gesetzt. Links wurde bei allen Tieren in den Defekt BMG implantiert. In den knöchernen Defekt im rechten Patellagleitlager wurde bei allen Tieren BMG und pressfit die zylindrische Hydroxylapatitkeramik Endobon® implantiert. Eine Implantation von Hydroxylapatit, die pressfit erfolgt, hat den Vorteil, daß

- das Implantat primär fixiert ist,
- keine zusätzliche Fixierung notwendig ist,
- durch die standardisierte Größe von Defekt und Keramikzylinder weitgehend gleiche Bedingungen in allen Implantatstellen herrschen, und
- die Fähigkeit von Hydroxylapatit, mit dem umgebenden Knochen eine Bindung einzugehen[80,] überall gleichmäßig zum Tragen kommt.

Die standardisierten Defekte wurden mit einem Diamanthohlschleifsystem geschaffen. Das Diamanthohlschleifsystem besteht aus einem Satz von Diamanthohlschleifen verschiedener Innen- und Außendurchmesser und dazu passenden Extraktoren. Die Hohlschleifen können von innen gespült werden. Das dient zwei Zwecken. Zum einen kann das Abriebmaterial entfernt werden und zum anderen wird der Knochen gekühlt, so daß ein bis an den Rand vitales Implantatlager geschaffen wird. Weiterhin wird ein kleiner Adapter benötigt, um die Diamanthohlschleifen an eine kleine AO- Bohrmaschine befestigen zu können.

Die Extraktoren zur Entfernung der Knochenzylinder besitzen drei spezielle Innenprofile, die einen festen Halt des Knochenzylinders garantieren und ein sicheres Abdrehen an der Basis des Zylinders ermöglichen.

Das mit diesem System geschliffene Implantatbett ist artefaktfrei.

Die für die Defektsetzung benutze Diamanthohlschleife hatte einen Außendurchmesser von 9.40 mm. Der Durchmesser der zur Implantation gelangten 10 mm langen Endobonzylinder war 0.15 mm größer als der Außendurchmesser der Hohlschleife.

Zum Zwecke der quantitativen Erfassung der zeitlichen Dynamik der Osteogenese wurden alle Tiere vital mit Fluorochromen markiert. Die Markierung des neugebildeten Knochens mit Fluorochromen ist eine sehr verbreitete Methode zur Analyse des sequentiellen Ablaufs der Knochenbildung.[34] Diese Stoffe, die chemisch als Chelatbildner charakterisiert werden können, lagern sich zusammen mit Kalzium bei der passiven Mineralisierung des von den Osteoblasten geschaffenen Osteoids in die Knochenmatrix ein. Da die metabolische Aktivität in den Appositionszonen höher als in älterem Knochen ist, kommt es zu einer verstärkten Ablagerung des Farbstoffs in diesen Zonen. Die benutzen

Farbstoffe sind wenig toxisch und hemmen das Knochenwachstum in unwesentlichem Maße. [118,119] Die Applikation der einzelnen Farbstoffe über festgelegte Zeiträume gestattet es, den zeitlichen Ablauf der Knochenregeneration am Präparat nachzuvollziehen.

Zur Sicherung der Qualität der Histologie ist es wesentlich, das Gewebe schnellstmöglich zu fixieren. Die Gewebe der unteren Extremitäten der Minischweine wurden deshalb vor der Entnahme der Femura durch Perfusion mit Karnovsky-Lösung fixiert. Es wurde ein in situ aushärtender Kunststoff (Mercox)® zur Ausfüllung der Kapillaren injiziert.

Die Beurteilung der Defektheilung und Osteoneogenese erfolgte anhand von
- Röntgenbildern der Kniegelenke im lateralen Strahlengang,
- fluoreszenzhistologischen Untersuchungen,
- histomorphometrischen Determination der Osteoneogenese.

Dieser Versuch wurde im Rahmen einer breiter angelegten Studie zur experimentellen Untersuchung der knöchernen Einheilung von Endobon® und Endobon® mit bFGF im Vergleich zu autogenen und allogenen Knochentransplantaten und zu BMG am Minischwein in Zusammenarbeit mit Frau Dr. med. vet. E. Dingeldein von der Firma E. Merck, Darmstadt, und Dr. Dr. med. Reiner Schnettler von der Berufsgenossenschaftlichen Unfallklinik Frankfurt a. Main durchgeführt.

3.1.2. Versuchsdurchführung - Material und Methoden

3.1.2.1. Tiere und Tierhaltung

Die Berliner Miniaturschweine wurden aus dem Institut für Tierzüchtung und Haustiergenetik der Fakultät für Landwirtschaft und Gartenbau der Humboldt-Universität zu Berlin (Prof. Dr. sc. H. Seifert) bezogen. Die Tiere waren mindestens zwölf Monate alt. Ihr Gewicht lag zwischen 28 und 67 kg.

Die Tiere wurden ungefähr drei Tage vor der Operation in 1,5 · 3 m großen gekachelten Boxen aufgestellt. In diesen Boxen verblieben die Tiere bis zur Abheilung der Operationswunden, d.h. ca. zwei Wochen lang.
Nach dieser Zeit wurden die Tiere in großen Laufboxen von 6 · 6 m Größe auf Zementestrichflächen ohne Einstreu gehalten.
Die Tiere wurden zweimal täglich mit Standardfutter gefüttert. Wasser stand ihnen ad libitum zur Verfügung.

3.1.2.2. BMG- Präparation

Die BMG wurde aus der Kortikalis der Femurdiaphysen eines dafür geopferten Miniaturschweins hergestellt. Dabei wurde das unter 2.1.2.3. beschriebene Verfahren bei einer Temperatur von 4 °C angewendet. Die Korngröße betrug 400 bis 600 µm.

Die so präparierte BMG wurde im Unterdruck- Peressigsäure- Verfahren sterilisiert. Dazu wurde die BMG in ein evakuierbares Gefäß eingebracht, ein Unterdruck von 16 kPa erzeugt und die BMG unter ständigem Schütteln für vier Stunden der Einwirkung der Peressigsäure ausgesetzt. Die Peressigsäure bedeckte das Material vollständig. Im Anschluß wurde das Material steril belüftet, dann unter aseptischen Kautelen entnommen und mit Sörensen-Puffer gewaschen. Das Material wurde zuletzt steril verpackt. Die Arbeiten wurden unter Laminar-Air-Flow-Bedingungen ausgeführt.

3.1.2.3. Narkose

Die Narkoseeinleitung erfolgte mittels intramuskulärer Injektion von Velonarcon, Fentanyl, Droperidol und Atropin in körpergewichtsabhängiger Dosis. Zur Aufrechterhaltung der Narkose wurde ein intravenöser Zugang gelegt.
Die Tiere konnten problemlos mit einem Standard- Rüsch- Tubus intubiert werden, der an ein halboffenes Narkosesystem (Medimorph- Practivent) angeschlossen wurde. Durch Beatmung mit einem O_2- N_2O- Gemisch wurde die Intubationsnarkose fortgesetzt..

Während der Narkose wurden Herzfrequenz und arterielle Sauerstoffsättigung mittels Pulsoxymetrie ständig überwacht.

3.1.2.4. Operative Technik

Sämtliche Tiere wurden in der Abteilung für experimentelle Chirurgie der Chirugischen Klinik der Charité (Universitätsklinik der Humboldt- Universität zu Berlin) operiert.

Nach Einleitung der Narkose und Intubation wurden die Tiere auf dem Rücken liegend mit elastischen Binden an beiden Vorder- und Hinterläufen am Operationstisch festgebunden.

Das Operationsgebiet wurde gründlich rasiert und die Haut mit Cutasept® desinfiziert. Das Operationsfeld wurde steril abgedeckt. Über eine von medial her paraparallel geführte Inzision wurde das mediale Retinaculum dargestellt. Das Retinaculum wurde gespalten und die darunter liegenden Äste der Arteria genu profunda ligiert. Danach wurde die Gelenkkapsel eröffnet und die Patella lateral luxiert. Damit war ein freier Blick auf das Patellagleitlager gegeben.

Die Defekte wurde mit dem Diamanthohlschleifsystem in die Mitte des Patellagleitlagers gesetzt. Zunächst wurde dazu der Knorpel mit einem scharf geschliffenen Extraktor bis auf die Knorpelgrundplatte eingeschnitten. Als der Knochen auf diese Art und Weise freigelegt war, wurde mit einer Diamanthohlschleife der Knochenzylinder geschliffen.
Ein spezieller Extraktor wurde genau in den Schleifspalt eingesetzt. Ein Universalhandgriff mit Schnellkupplung wurde aufgesetzt und der Extraktor mit vorsichtig dosierten Hammerschlägen in den Schleifspalt vorgetrieben. Die Länge des Zylinders wurde mit Hilfe einer Graduierung kontrolliert und der Knochenzylinder ruckartig an der Basis abgedreht.

Bei der Implantation der BMG wurde das Granulat in den Defekt eingefüllt und mit leichten Schlägen kompaktiert. Zum Patellagleitlager hin mußte der Defekt oberflächlich mit Knochenwachs verschlossen werden, um zu verhindern, daß BMG-Partikel aus dem Implantatlager in den Gelenkspalt gelangen konnten.

Bei der Implantation von BMG und Hydroxylapatitkeramik wurde zunächst eine ca. 2 mm dicke Schicht BMG auf den Defektboden gegeben. Danach erfolgte die Implantation der Keramik.
Die 10 mm langen Hydroxylapatitzylinder waren im Durchmesser 0,15 mm größer als der geschliffene Defekt, um nach Implantation pressfit sitzen zu können. Deshalb mußten die Endobon®- Zylinder vorsichtig unter moderatem Druck und leichten Hammerschlägen exakt senkrecht in den Defekt eingetrieben werden bis sie die Höhe der Knorpelgrundplatte erreicht hatten.

Nach der Implantation wurde die Patella reponiert, die Gelenkkapsel verschlossen und die Wunde sorgfältig in Schichten verschlossen. Nach Beendigung der Hautnaht wurde die Wunde mit Chloramphenicol- Spray besprüht.

Zum Ausklang der Narkose wurde einmalig ein Schmerzmittel appliziert.

3.1.2.5. Nachsorge der Tiere

Die Tiere haben die Operation gut toleriert. Sie wurden mit Farbspray markiert und in Einzelboxen gebracht.
Sämtliche Tiere verblieben bis zur Abheilung der Wunden in der Abteilung für experimentelle Chirurgie der Chirurgischen Klinik der Charité. Sie wurden dort in hygienischer Umgebung in den Einzelboxen auf sauberer Einstreu gehalten. Danach wurden die Tiere in Laufställe verlegt, in denen sie in Gruppen gehalten wurden.

Die Wunden wurden täglich inspiziert. Es wurden die Bewegungsaktivität und die tägliche Futteraufnahme registriert. Verhalten und Aussehen der Tiere wurden protokolliert.

3.1.2.6. Polychrome Sequenzmarkierung

Die postoperative polychrome Sequenzmarkierung erfolgte entsprechend dem unten angegebenen Plan kontinuierlich jeden Tag.
Die Fluorochrome wurden ausschließlich retroaurikulär durch subkutane Injektion appliziert. Durch den retroaurikulären Injektionsort ist beim Schwein die Injektion in das subkutane Fettgewebe ausgeschlossen.

1. bis 5. Tag	Keine Markierung

6. bis 12. Tag	Oxytetrazyclin - 20 mg/kg Körpergewicht Farbton: gelb
13. bis 19. Tag	Alizarin Komplexon - 25 mg/kg Körpergewicht Farbton: rot
20. bis 26. Tag	Calcein blau - 25 mg/kg Körpergewicht Farbton: blau
27. bis 33. Tag	Calcein grün - 20 mg/kg Körpergewicht Farbton: grün

nur Langzeittiere:

76 bis 82. Tag	Oxytetrazyclin - 20 mg/kg Körpergewicht Farbton: gelb

3.1.2.7. Resektion der Implantate

Die Tiere wurden vorbereitet und narkotisiert wie zur Implantation. Die Tiere wurden auf dem Rücken liegend gelagert und die Läufe mit elastischen Binden am Operationstisch fixiert.
Wesentlicher Bestandteil der histologischen Aufarbeitung des Gewebes ist eine sofortige Fixierung. Um diese sicherzustellen, wurden die Tiere in Intubationsnarkose perfundiert. Dazu wurde über eine mediane Inzision durch die Bauchdecke die Bauchhöhle eröffnet. Nach lateraler Verlagerung der Darmschlingen konnten Aorta abdominalis und Vena cava inferior in ganzer Länge freipräpariert werden. Die Aorta abdominalis wurde ligiert. Distal der Ligatur wurde dann ein 1.9 mm Butterfly - Katheter eingeschoben und eingebunden. Auf gleiche Weise wurde ein PVC- Schlauch in die Vena cava inferior eingelegt.
Jetzt konnte das Blut mit reichlich körperwarmer Ringerlösung ausgespült werden. Als nur noch klare Lösung durch den PVC- Schlauch abfloß, wurden die Tiere durch Injektion mit T61® getötet.
Unmittelbar nach Tötung der Tiere erfolgte eine Perfusionsfixation mit körperwarmer Karnovsky- Lösung. Eine Injektion mit dem schnell in situ aushärtenden Kunststoff Mercox® zur Auffüllung der Kapillaren folgte.

Die Femura wurden durch Exartikulation in den Hüft- und Kniegelenken entnommen. Eine Dokumentation erfolgte fotografisch als auch röntgenologisch .

2.1.2.8. Röntgenaufnahmen der Implantate

Die Röntgenaufnahmen wurden im seitlichen Strahlengang angefertigt. Die Präparate wurden dazu direkt auf die Filmplatte gelegt. Geröntgt wurde mit einer Beschleunigungsspannung von 77 kV und einer Exposition von 125 mAs bei einem Film-Fokus- Abstand von exakt 100 cm . Es wurde Film vom Typ Kodak X-Omat (Cat 5041843) benutzt.
Die Aufnahmen wurden nach ihrer Entwicklung sofort beurteilt. Dabei wurde auch der korrekte Sitz der Implantate kontrolliert.

3.1.2.9. Histologie

Bis zur histologischen Aufarbeitung wurde der Knochen in Karnovsky- Lösung aufbewahrt. Der Knochen wurde mit einer tangential zum Patellagleitlager angelegten geschlossenen planparallelen sagittalen Schnittfolge histologisch aufgearbeitet. Von den Präparaten wurden präparative Zeichnungen angefertigt, wonach die Präparate dann mit einer Conradsäge senkrecht zum Implantat aufgesägt wurden.

Es wurde eine über 8 mm gehende Folge von Schnitten mit einer konstanten Schichtdicke von 500 µm angelegt. Der Verschnitt durch das Sägeblatt betrug konstant 300 µm. Zur Durchführung der Fluoreszenzmikroskopie wurde ein High Intensity Incident Fluorescent Light- Mikroskop eingesetzt. Die Dokumentation erfolgte auf Kodak Ektachrom 64 professional (5400 Kelvin) unter Verwendung verschiedener Filtersysteme.

Zur Dünnschliffhistologie wurden die Schnitte auf eine Dicke von 40 bis 80 µm geschliffen. Sie wurden dazu nicht in Kunststoff eingebettet. Die Schliffe wurden mit basischem Fuchsin gefärbt. Die Auswertung erfolgte im Leitz- Autoplan- Mikroskop.

3.1.2.10. Histomorphometrie

Zur quantitativen Auswertung der histologischen Bilder wurde das semiautomatische rechnergesteuerte Bildanalysesystem Biocom 500 eingesetzt.

Die Diapositive wurden mit einer 3CCD-Kamera fotografiert. Dieses Bild wurde auf einen Monitor projiziert. Der Defektrand und der vom Rand her neugebildete Knochen waren eindeutig identifizierbar. Der Zeitraum der Bildung der einzelnen Knochenzonen wurde durch die Abfolge der Farben gelb, rot, blau und grün sichtbar gemacht. Bei den Langzeittieren gelangte auch die abschließende Farbmarkierung mit Oxytetrazyclin gut zur Darstellung und konnte in den Vergleich einbezogen werden.

Mit einem Cursor wurde der Defektrand umfahren und der dabei ermittelte Flächeninhalt im Rechner gespeichert. Die farbmarkierten Flächenanteile wurden auf die gleiche Weise

umfahren. Das Bildanalysesystem ermittelte die prozentualen Flächenanteile. Da der Durchmesser des Defekts bekannt war, konnten nach Kalibrierung über die Berechnung des mittleren Durchmessers die Wegstrecken der Knochenneubildung ermittelt werden.

3.2. Ergebnisse

3.2.1. Einzelergebnisse

3.2.1.1. BMG und Keramikimplantat mit BMG nach 6 Wochen

1. Tier, links (BMG)

In der Aufsicht auf das Patellagleitlager konnte man eine trichterförmig eingezogene Narbe erkennen. Am Rande des Defekts war eine durch das bindegewebige Narbengewebe hindurch scheinende knöcherne Defektheilung zu erkennen.

Röntgenologisch konnte ein scharf begrenzter leerer Defekt gesehen werden. Eine leichte Dichtezunahme zeigte sich am proximalen und distalen Defektrand sowie an der Basis.

Bei der mikroskopischen Untersuchung konnte man im Defekt Implantatgranula sehen. Die Implantatpartikel waren von einem gut vaskularisierten Bindegewebe umgeben. Vom Rand her hatte eine radiär in den Defekt einstrahlende Knochenneubildung begonnen. Das gelbe Label der zweiten Woche war marginal vereinzelt sichtbar. Hauptsächlich trug der neugebildete Knochen das blaue und grüne Label der vierten und fünften Woche.
Die Lagerreaktion zeichnete sich durch eine diffuse Stärkezunahme der Spongiosabälkchen um den Defekt herum aus. Das gelbe Label war nur schwach erkennbar. Das rote und blaue Label der dritten und vierten Woche dominierten hier.

1. Tier, rechts (Hydroxylapatitkeramik mit BMG)

In der Ansicht vom Gelenk her konnte man durch das bindegewebige Narbengewebe hindurch das Keramikimplantat erkennen. Am Defektrand hatte sich Faserknorpel gebildet.

Im Röntgenbild zeigte sich ein kontrastreiches zylinderförmiges Implantat. An der Basis befand sich ein ca. 2 mm breiter hypodenser Bezirk.

Die Trabekel der Keramik trugen abschnittsweise das gelbe Label der zweiten Woche. Im gesamten Umkreis waren die Keramikbälkchen durch das rote Label markiert. Zum Zentrum hin hatte sich in der vierten und fünften Woche neuer Knochen gebildet, erkenntlich an dem blauen und grünen Label. Der neue Knochen war teilweise inselförmig angeordnet. In dem zwischen den Knochenformationen und den Keramiktrabekeln liegenden Bindegewebe waren Gefäße erkennbar.
Eine bandförmige Lagerreaktion war aufgetreten, bei der sich gelb markierter Knochen neu formiert hatte.

2. Tier, links (BMG)

In der Aufsicht auf das Gleitlager konnte man einen scharf begrenzten, trichterförmig eingezogenen, kreisrunden narbigen Defekt sehen. Der Defektrand war leicht hyalin

verändert. Im Zentrum war das Bindegewebe durchscheinend. Dort konnten keine Anzeichen von Knorpelbildung gesehen werden.

Die Röntgenaufnahme zeigte einen scharf konturierten Defekt. Die Ränder erschienen verdichtet.

Unter dem Mikroskop wurde im Defekt befindliches Implantatmaterial gesehen, das mit Bindegewebe umgeben war. Eine Defektheilung war nur marginal aufgetreten. Sie war durch radiär einstrahlende Knochenbälkchen charakterisiert, die vereinzelt rote, überwiegend jedoch blaue und grüne Label trugen.
Die diffuse Lagerreaktion führte zur Verstärkung der Spongiosabälkchen. Defektfern waren sie gelb, defektnah mit dem roten und blauen Label gekennzeichnet.

2. Tier, rechts (Hydroxylapatitkeramik mit BMG)

Makroskopisch ist das Keramikimplantat mit einer dünnen Schicht faserknorpeligen Gewebes überwachsen. Das unter dieser Schicht liegende Keramikimplantat ist aber wegen seiner weißen Fachwerkstruktur noch sichtbar.

Röntgenologisch zeigte sich ein kontrastreiches Implantat. An der Basis des Implantats fällt eine 2 mm breite hypodense Zone auf.

In der histologischen Übersicht konnte man ringförmig in das Keramikimplantat eingewachsenen neugebildeten Knochen sehen. Das Zentrum des Defekts war frei von Knochengewebe, zeigte aber Gefäßneubildungen. Das Knochenwachstums begann am Defektrand in der dritten Woche (rotes Label) und setzte sich in der vierten (blaues Label) und fünften Woche (grünes Label) nach innen fort.
In der zweiten Woche trat eine diffuse Lagerreaktion auf, markiert durch das gelbe Label.

3. Tier, links (BMG)

In der Aufsicht auf den Defekt vom Gelenk her stellte sich Bindegewebe dar, das den Defekt weitgehend ausfüllte. Nur randständig hatte sich hyaliner Knorpel entwickelt.

In der Röntgenaufnahme wurde ein scharf konturierter Defekt gesehen, dessen Ränder Zeichen einer Zunahme an Knochenmasse trugen.

In der Übersicht konnte man im Zentrum des Defektes noch nicht resorbierte BMG-Partikel sehen, die von Bindegewebe umgeben waren. Nur in den Randbezirken kam es zur Angioneogenese. Eine Osteoneogenese war ebenfalls nur in den Randbezirken des Defekts aufgetreten. Diese Knochenformationen besaßen nur eine geringe Einwuchstiefe und trugen vereinzelt das rote Label der dritten Woche, überwiegend jedoch das blaue und grüne Label der vierten und fünften Woche.

Die diffuse Lagerreaktion war überwiegend mit dem gelben Label der zweiten Woche markiert, am Rand existierten aber auch rot markierte Spongiosabälkchen.

3. Tier, rechts (Hydroxylapatitimplantat mit BMG)

Makroskopisch war das Hydroxylapatitimplantat mit einer dünnen Schicht Faserknorpel überzogen.

Im Röntgenbild imponierte ein kontrastreiches Implantat, das sich in engstem Kontakt zum Lager befand.

In der histologischen Übersicht sah man, daß ringförmig neugebildeter Knochen vom Defektrand aus in das Keramikimplantat eingewachsen war. Dieses Knochengewebe war von der dritten bis zur fünften postoperativen Woche gebildet worden, wie durch die Kennzeichnung mit dem roten , blauen und grünen Label ablesbar war. Im Zentrum des Defekt wurden einige kleine Inseln von in der vierten und fünften Woche (blau und grün) entstandenem Knochengewebe gefunden.
Die diffuse Lagerreaktion trug das gelbe Label der zweiten Woche.

4. Tier, links (BMG)

Der Defekt war bindegewebig vernarbt und wies eine trichterförmige Einziehung des Narbengewebes auf. Am Defektrand hatte sich Knorpelgewebe gebildet.

Das Röntgenbild zeigte einen zylindrischen hypodensen Defekt mit konischer Einziehung. Eine leicht kompaktierte Randzone als Zeichen der Lagerreaktion war erkennbar.

Mikroskopisch sah man neugebildeten Knochen am Rande des Defekts. Ein zur Defektmitte ausstrahlendes Knochenwachstums war nur marginal erkennbar. Es fluoreszierte diffus in blau und grün. Das Zentrum des Defekts war mit stark vaskularisiertem Bindegewebe ausgefüllt.
Eine diffuse Lagerreaktion um den Defekt herum zeigte das gelbe Label. Lateral konnte überwiegend das rote Label der dritten Woche gesehen werden.

4. Tier, rechts (Hydroxylapatitkeramik mit BMG)

Das Keramikimplantat war von faserigem Gewebe überdeckt. Die Struktur des Implantats war durch die dünne Schicht hindurch erkennbar.

Röntgenologisch zeigte sich wieder ein kontrastreiches, fest in das Lager eingebettetes Implantat. Die Knochenstruktur des umgebenden Lagers geht in die Struktur des Implantats über.

Unter dem Mikroskop zeigte das Keramikimplantat den Einwuchs von Knochen. Es zeigte sich die rote, blaue und grüne Fluoreszenz der Label der dritten, vierten und fünften Woche.
Die diffuse Lagerreaktion trägt das gelbe Label.

3.2.1.2. BMG und Keramikimplantat mit BMG nach 12 Wochen

5. Tier, links (BMG)

In der Aufsicht auf das Patellagleitlager konnte man einen offenen Trichter sehen, an dessen Grunde sich narbiges Bindegewebe befand. Am Defektrand hatte sich knorpeliges Gewebe gebildet.

In der Röntgenaufnahme war ein zylindrischer Defekt noch gut zu sehen. Am Defektrand war besonders distal eine Verschattung erkennbar.

In der Übersichtsvergrößerung zeigte sich, daß von dem ringförmig am Rande neugebildeten Knochen nur wenige Knochenformationen in Richtung auf das Defektzentrum ausstrahlten. Dieser Knochen war blau und grün für die vierte und fünfte Woche markiert.

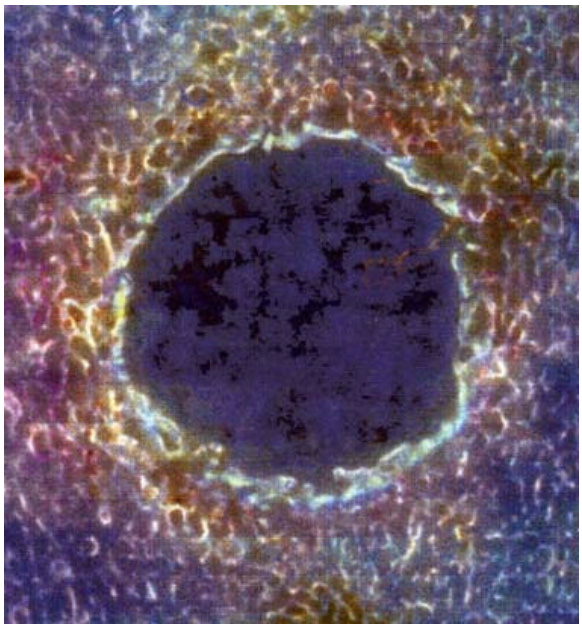
Tier 5, Defekt nach Implantation von BMG

Die diffuse Lagerreaktion trug die Label gelb, rot und blau für die zweite bis vierte Woche.

5. Tier, rechts (Hydroxylapatitkeramik mit BMG)

Die Fachwerkstruktur des Keramikimplantats war makroskopisch durch Bindegewebe hindurch zu erkennen.

Im Röntgenbild war ein feiner Saum geringeren Kontrasts um das kontrastreiche Implantat herum zu sehen. Die Keramik wird an der Basis durch neue Strukturen abgestützt, die auch in das Implantat einstrahlen.

Histologisch zeigte sich, daß noch ca. 20% der Fläche nicht mit neugebildetem Knochen ausgefüllt waren. Am Defektrand war neuer Knochen in das Implantat eingewachsen, der mit dem blauen Label markiert war. Nach innen schlossen sich grün markierte Knochenformationen an, gefolgt von einer nicht markierten Zone. Endständig zum Defektzentrum hin war der Knochen gelb markiert.

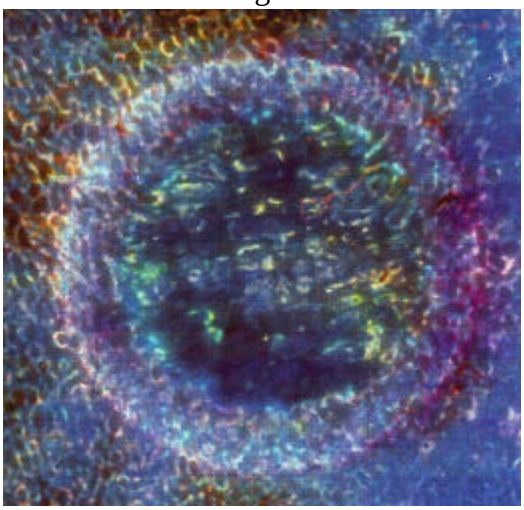
Tier 5, Defekt nach Implantation der Hydroxylapatitkeramik mit BMG

Die deutlich erkennbare, bandförmig abgegrenzte Lagerreaktion wies das gelbe und das rote Label der zweiten und dritten Woche auf.

6. Tier, links (BMG)

Die Aufsicht auf das Gelenk ließ einen breit offenen Defekt erkennen, der bindegewebig ausgefüllt war.

Die Röntgenaufnahme zeigte, daß neue Knochenformationen den Defekt konisch einengten. Der Defektrand war verdichtet.

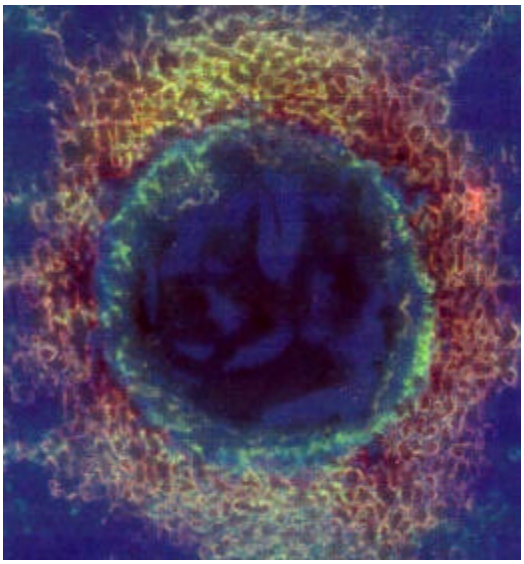
Tier 6, Defekt nach Implantation von BMG

In der Übersichtsvergrößerung konnte man neuen Knochen ringförmig am Rande sehen. Überwiegend war der Defekt jedoch mit Bindegewebe ausgefüllt. Zur Defektmitte hin war vom Rande her Geflechtknochen radiär eingewachsen, der randständig in den Farben der vierten und fünften Woche fluoreszierte. Darauf folgte eine Zone nicht fluoreszenzmarkierten Knochens. Der neugebildete Knochen war zum zentral gelegenen Bindegewebe hin mit einem Saum gelb markierten Knochengewebes abgeschlossen.

Die diffuse Lagerreaktion trug die Markierungen der zweiten und dritten Woche.

6. Tier, rechts (Hydroxylapatitkeramik mit BMG)

Die Struktur des Keramikimplantats war durch eine dünne Schicht narbigen Bindegewebes in der Aufsicht vom Gelenk her erkennbar. Am Rande hatte sich eine Zone hyalinknorpeligen Gewebes gebildet.

Radiographisch zeigte sich ein an der Basis abgestütztes kontrastreiches zylindrisches Implantat. Die Knochenstruktur des umgebenden Lagers ging in die Struktur des Implantats über. Das deutet darauf hin, daß das Keramikimplantat im Randbereich in den Knochen integriert wurde.

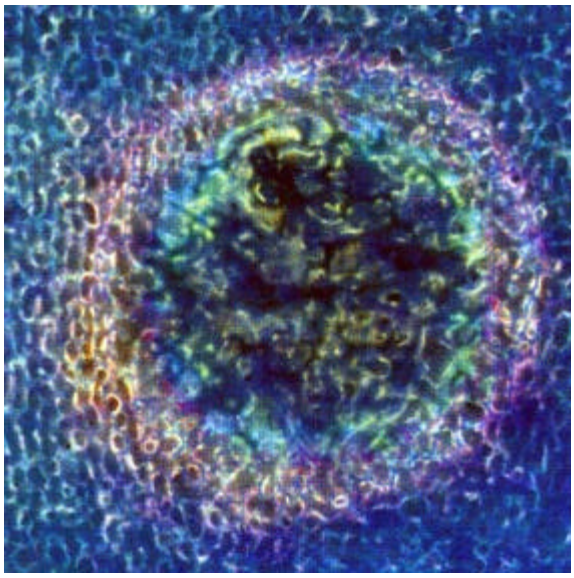

Tier 6, Defekt nach Implantation der Hydroxylapatitkeramik mit BMG

Die knöcherne Integration des Implantats wurde histologisch bestätigt. Es zeigte sich das gleiche Markierungsmuster wie auch auf der anderen Seite. Die marginale Zone trug die Markierungen blau und grün der vierten und fünften Woche. Daran schloß sich eine Zone nicht markierten Knochens an und zentral war das gelbe Label zu finden.
Nur die Lagerreaktion hatte eine Woche länger angehalten. Außer dem gelben und roten Label der zweiten und dritten Woche war auch das blaue Label zu sehen.

7. Tier, links (BMG)

Bei Betrachtung mit dem bloßen Auge sah man den Ort des Defektes durch eine tief eingezogene Narbe markiert.

Der Rand des Defektes war im Röntgenbild verdichtet. Im Defekt waren mineralisierte Knochenformationen erkennbar.

In der Übersicht fand sich zentral Bindegewebe, das reichlich vaskularisiert war. Vom Rand her hatten sich radiär zum Zentrum hin Knochenformationen gebildet, die die Merkmale von Geflechtknochen zeigten. Dieser neugebildete Knochen war in den Randzonen blau und grün markiert. Eine mittlere Zone war wiederum nicht markiert und zum zentral gelegenen Bindegewebe hin von einer Zone gelb fluoreszierenden Knochens umsäumt.

Die Lagerreaktion war diffus und mit gelben, roten und blauen Markierungen versehen.

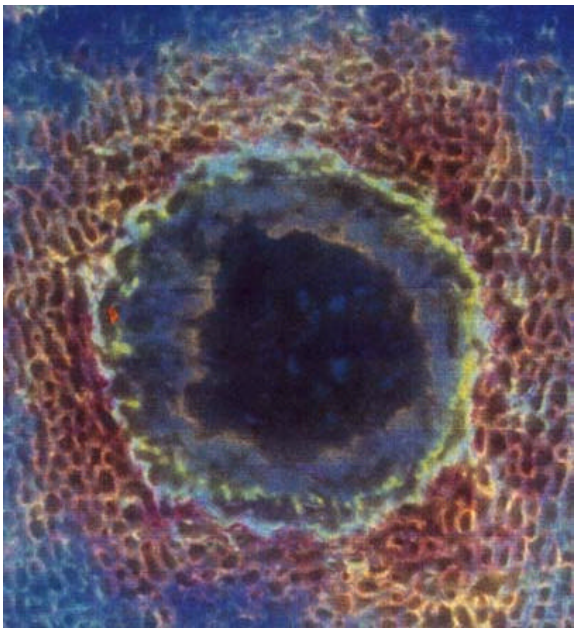

Tier 7, Defekt nach Implantation von BMG

7. Tier, rechts (Hydroxylapatitkeramik mit BMG)

Die Fachwerkstruktur des Keramikimplantats war in der Aufsicht auf das Gleitlager der Patella durch eine dünne Schicht narbigen Bindegewebes hindurch sichtbar.

In der Röntgenaufnahme erschien das Implantat kontrastreich, wobei der Übergang der Strukturen des Lagers in die des Implantats auf eine knöcherne Integration des Implantats hinwies.

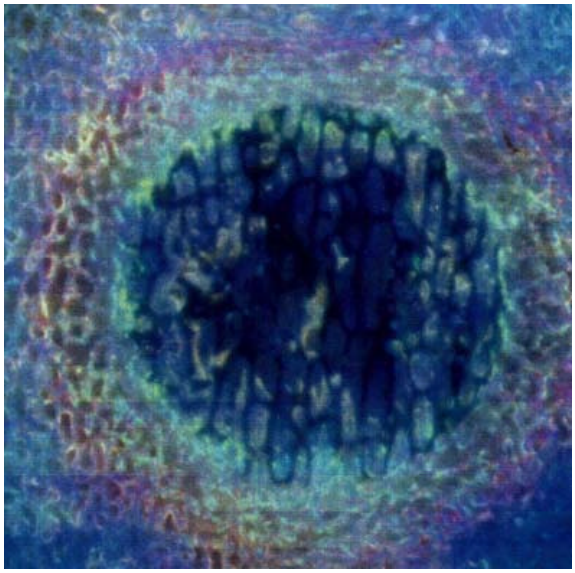

Tier 7, Defekt nach Implantation der Hydroxylapatitkeramik mit BMG

Die Knochenformationen, die das Implantat vom Rande her knöchern integrierten, trugen das blaue und grüne Label der vierten und fünften Woche. Wiederum folgte zur Defektmitte hin eine Zone nicht fluoreszenzmarkierten Knochens, der gegen das zentral gelegene, knochenfreie und mit Bindegewebe ausgefüllte Gebiet mit einer Zone gelb markierter Knochenformationen abgegrenzt war.

8. Tier, links (BMG)

An der Stelle des Defektes fand sich eine tief eingezogene Narbe, die am Grund bindegewebig verschlossenen war. Am Defektrand hatte sich faserknorpeliges Gewebe gebildet.

Radiographisch war ein bohnenförmiger Defekt dargestellt. Die Ränder des Defekts waren strukturell verdichtet.

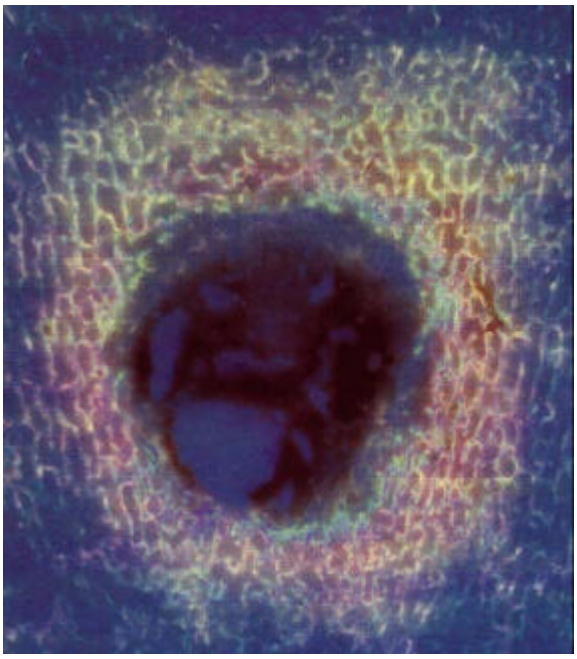
Tier 8, Defekt nach Implantation von BMG

Bei der histologischen Untersuchung zeigte sich, daß der Defekt überwiegend mit Bindegewebe ausgefüllt war. Neuer Knochen war vom Rand aus radiär zum Zentrum hin gewachsen und war bereits zu Lamellenknochen umgebaut worden. Marginal zeigte sich vereinzelt das rote Label. Das blaue und grüne Label der vierten und fünften Woche folgten einheitlich. Eine zentraler gelegene Zone unmarkierten Knochens wurde zum Bindegewebe hin durch eine Zone gelb fluoreszierenden Knochens abgegrenzt.

Die Knochenlagerreaktion war diffus und trug die gelbe, rote und blaue Markierung der zweiten bis vierten Woche.

8. Tier, rechts (Hydroxylapatitkeramik mit BMG)

Die Hydroxylapatitkeramik wurde von einer tief eingezogenen bindegewebigen Narbe überdeckt.

Im Röntgenbild zeigte sich, daß die Keramik bei der Implantation unter dem Niveau der Knorpelgrundplatte zu liegen kam. Sie war an der Basis auch nicht in ausgeprägter Weise abgestützt. Die Knochenstruktur des Lagers ging in die des Implantats über.

Randständig war das Implantat knöchern integriert. Der neugebildete Knochen war überwiegend mit grün für die fünfte Woche markiert, hatte aber auch eine Zone

unmarkierten Knochens, und zeigte wiederum endständig das gelbe Label. Ungefähr 50% des Defektquerschnitts waren noch knochenfrei.
Die Lagerreaktion war diffus. Sie zeigte die gelbe und rote Fluoreszenz der zweiten und dritten Woche.

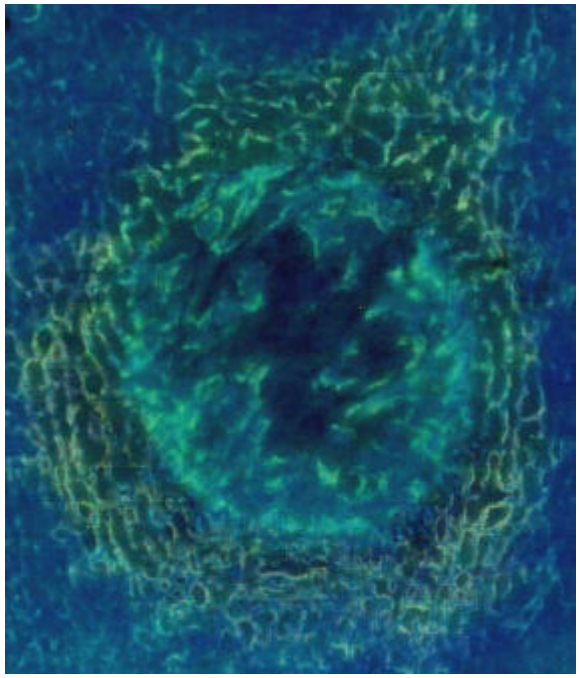

Tier 8, Defekt nach Implantation der Hydroxylapatit-keramik mit BMG

3.2.2. Zusammengefaßte Ergebnisse

3.2.2.1 6- Wochen- Tiere mit BMG

Makroskopisch waren die Defekte überwiegend mit Narbengewebe ausgefüllt. Die Tendenz des Narbengewebes, sich zu kontrahieren, hatte zu trichterförmigen Einziehungen geführt. Bei drei Tieren hatte sich marginal hyalinknorpeliges Gewebe gebildet, das bei der Aufsicht auf die Gelenkfläche gesehen werden konnte. Eine ausgeprägte Neubildung von Knochengewebe war nicht zu sehen. Reste des Knochenwachses, mit dem der Defekt nach der Implantation der BMG oberflächlich verschlossen worden war, waren noch zu erkennen.

Als Röntgenbefund stellte sich ein scharf konturierter strahlendurchlässiger knöcherner Defekt dar. Eine verdichtete Knochenstruktur im Randbereich des Defektes trat als Ausdruck der Lagerreaktion auf. Im Defekt selbst konnten keine Anzeichen einer Osteoneogenese gesehen werden.

Histologisch konnte eine Neubildung von Knochen gesehen werden, die bisher erst wenig vorangeschritten war. Das Knochengewebe hatte sich am Defektrand gebildet und wuchs radiär zum Zentrum hin in den Defekt ein. Zu diesem Zeitpunkt war auch eine vollständige Resorption des Implantats noch nicht eingetreten. Die BMG- Granula waren von allen Seiten mit einem unterschiedlich gut vaskularisierten Bindegewebe umgeben.

Der Beginn der Osteoneogenese schwankte zwischen der zweiten und dritten Woche. Sie war in dieser Zeit jedoch wenig ausgeprägt, wie der geringe Anteil der gelb bzw. rot fluoreszenzmarkierten Bereiche des bis zur sechsten Wochen gebildeten Knochens zeigte. Der überwiegende Anteil des Knochengewebes trug die Label grün und blau für die vierte und fünfte Woche.
Eine diffuse Lagerreaktion hauptsächlich in der zweiten und dritten Woche führte zu einer Verstärkung der Spongiosabälkchen.

3.2.2.2 6- Wochen- Tiere mit Hydroxylapatitkeramik und BMG

Makroskopisch war die Fachwerkstruktur des Keramikimplantats durch eine dünne Schicht von Bindegewebe hindurch zu erkennen. Am Defektrand hatte sich faseriges Knorpelgewebe entwickelt.

Radiographisch stellte sich ein kontrastreiches zylindrisches Implantat dar. Es befand sich in engem Kontakt zum Lager und fand eine deutliche knöcherne Abstützung an seiner Vorder- und Hinterkante.

Histologisch war das Heilungsverhalten der Kombination von Hydroxylapatitkeramik mit BMG durch die Dominanz des blauen und grünen Labels im neugebildeten Knochen gekennzeichnet. Typisch war auch die einheitlich in der zweiten Woche aufgetretene Lagerreaktion. Diese griff in der dritten Woche auf den Implantatrand über. Das Bindegewebe, welches die Bezirke ausfüllte, in denen noch keine Osteoneogenese aufgetreten war, zeigte eine gute Vaskularisierung. Im Gegensatz zur reinen BMG fanden sich vereinzelt bis in das Defektzentrum hinein bindegewebig eingebettete Inseln mineralisierten bzw. in Mineralisierung befindlichen Gewebes, das die Label der vierten und fünften Woche trug.

3.2.2.3 12- Wochen- Tiere mit BMG

Makroskopisch hatte sich nach 12 Wochen das Erscheinungsbild des Defektes nicht wesentlich verändert. Der Defektrand erschien etwas schärfer begrenzt und das marginale, hyalin veränderte Gewebe wies nach zentral einstrahlende Ausläufer auf.

In den Röntgenaufnahmen fiel eine Verschattung der Defekträndер auf. Die Defektränder zeigten auch nicht mehr die klar umrissenen Konturen der 6. Woche. Als weiteres Zeichen des voranschreitenden knöchernen Durchbaus war teilweise mineralisiertes Gewebe im Defekt erkennbar.

Histologisch war der Prozeß der Defektheilung deutlich vorangeschritten. Zusätzlich zu den bereits nach sechs Wochen sichtbaren blauen und grünen Markierungen des vom Rande her in Richtung auf die Defektmitte vorgewachsenen Knochens hatte sich eine Zone nicht fluoreszenzmarkierten Knochengewebes gebildet. Diese Zone wurde durch eine schwach gelb markierte Zone (Label der letzten Woche) vom zentral gelegenen, stark

vaskularisierten Bindegewebe abgegrenzt. Der Prozeß der Defektheilung war also zum Zeitpunkt der Implantatentnahme noch nicht abgeschlossen.

3.2.2.4 12- Wochen- Tiere mit Hydroxylapatitkeramik und BMG

Makroskopisch waren kaum Veränderungen sichtbar. Der Anteil der Grundsubstanz im Implantat hatte sich erhöht.

Die Röntgenaufnahmen zeigten eine verstärkte Abstützung der Keramikimplantate durch das Lager. Die Implantate hatten eine zunehmende Inkorporation erfahren. Die Grenze zwischen Implantat und Lager war erheblich verwaschener im Vergleich zum Stand nach sechs Wochen und zum reinen BMG- Implantat.

Das Einheilungsmuster, wie es sich unter dem Mikroskop darstellte, war nicht ganz einheitlich. Zwar trat, wie bei dem reinen BMG- Implantat, wieder die typische Reihenfolge der Label blau, grün, unmarkiert und gelb auf, jedoch war die knöcherne Durchbauung des Defekts unterschiedlich weit vorangeschritten. Bei einem von vier Tieren hatte der neugebildete Knochen den Defekt vollständig ausgefüllt. Dagegen war bei einem anderen Tier der Defekt nur zur Hälfte mit Knochen durchbaut.

3.2.3. Histomorphometrie

Die Fläche des neugebildeten Knochens und die mittlere Distanz, die durch das Knochenwachstum vom Defektrand in Richtung auf das Defektzentrum überwunden wurde, sind mittels der quantitativen Bildanalyse ermittelt worden. Als Referenzzeitpunkte wurden der 34. und 84. Tag gewählt. Der innere Rand der blauen Fluoreszenzmarkierung ist identisch mit dem Stand der Defektheilung am 34. Tag. Entsprechend ist die innere Grenze des gelben Abschlußlabels bei den Tieren der Langzeitgruppe gleichzusetzen mit dem Stand der Defektreparatur am 84. Tag.

Die Meßwerte wurden unter Annahme der Normalverteilung im zweiseitigen t-Test für abhängige Stichproben auf statistische Signifikanz geprüft. Es wurde eine Irrtumswahrscheinlichkeit von $\alpha = 0.05$ festgelegt.

Die Flächenbestimmung des neugebildeten Knochens ergab für den Beobachtungszeitraum bei beiden Implantaten ein Zunahme an Knochensubstanz. Die Fläche des Knochens ist bei der Kombination aus Keramik und BMG signifikant höher als bei der allein implantierten BMG. Dieser Unterschied ist sowohl am 34. Tag als auch am 84. Tag bei den Langzeittieren existent.
Bei der Bestimmung der Wachstumsradien konnte zwischen beiden Implantaten ein signifikanter Unterschied zugunsten der Keramik - BMG - Kombination am 84. post-op. Tag festgestellt werden. Am 34. Tag konnte bei den Radien kein statistisch signifikanter Unterschied zwischen beiden Implantaten festgestellt werden. Allerdings lag die Spezifität des t-Tests hier mit 0.2103 unterhalb des erwünschten Niveaus (0.8000), so daß dieser

negative Befund, auch in Anbetracht der signifikanten Unterschiede bei der Fläche, mit Vorsicht interpretiert werden muß.

Die Werte für die Fläche und den Radius des neugebildeten Knochens sind in den Tabellen 3.1. und 3.2. aufgelistet. Tabelle 3.3. enthält die p- Werte des t-Tests.

Knochenneubildung

Prozentuale Flächenanteile

	BMG		**Keramik +BMG**	
	Fläche (%)	SD	Fläche (%)	SD
bis 34. Tag (n=4)	23.4	4.7	61.8	15.5
bis 84. Tag (n=4)	33.7	9.3	80.17	9.67

Tabelle 3.1 Meßwerte für Fläche

Knochenneubildung

Flächenanteil in Prozent

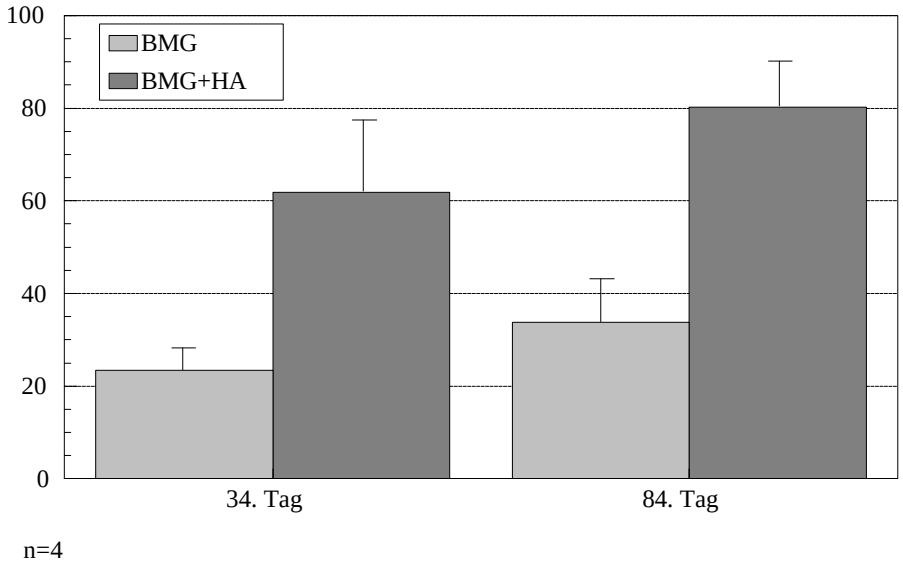

Bild 3.1

Knochenneubildung

Strecke in Prozent vom Defektradius

	BMG		**Keramik +BMG**	
	Radius (%)	SD	Radius (%)	SD
bis 34. Tag (n=4)	12.7	3.1	22	10.4
bis 84. Tag (n=4)	23.5	10.7	52.6	13.8

Tab. 3.2 Meßwerte für Radius

Knochenneubildung

Strecke in Prozent vom Radius

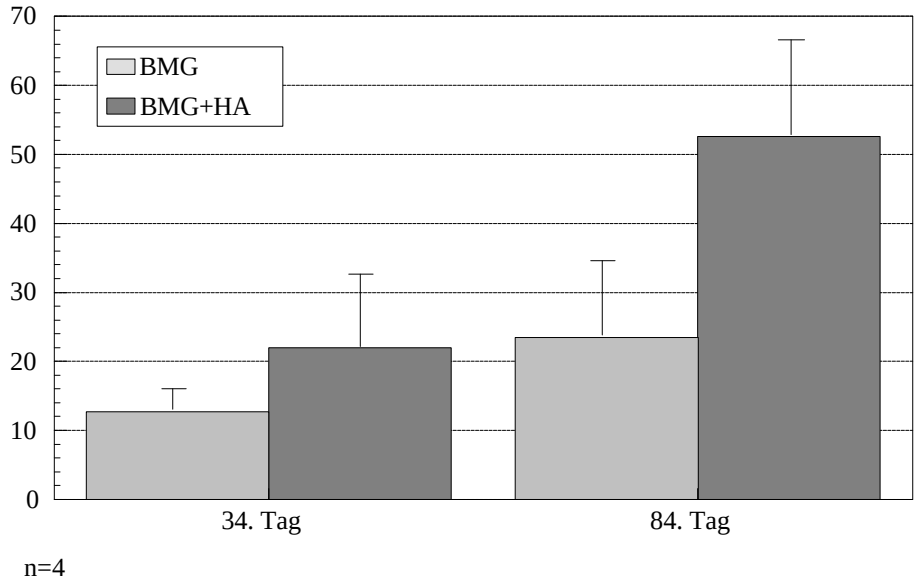

Bild 3.2

Knochenneubildung

p-Werte im t-Test

	BMG vs. Keramik + BMG	
	Fläche	**Radius**
34. Tag	0.0032	0.1374
84.Tag	0.0004	0.0158

Irrtumswahrscheinlichkeit alpha = 0.05

Tab.3.3

3.3. Diskussion

Es sind bisher eine Reihe von Knochenersatzmaterialien mit zum Teil sehr unterschiedlichen Eigenschaften entwickelt und auch klinisch eingesetzt worden.
Metalle haben sich in der Endoprothetik einen festen Platz erobert. Sie sind zwar exzellente Materialien in Hinsicht auf Stärke, Größe und andere mechanische Eigenschaften, ihre klinische Anwendung ist aber mit Problemen behaftet, von denen unter anderem Korrosion, Loslösung metallischer Elemente und langfristig die Materialermüdung im Vordergrund stehen.[59]

Biokeramiken werden klinisch seit geraumer Zeit als Platzhalter, strukturelle Form und Knochenersatz nach Enukleation von Knochenzysten, Resektion von Knochentumoren, bei Spondylodesen, bei verzögerter Frakturheilung und Pseudarthrosen und zur Korrektur von Kontur- und Malformationsdefekten eingesetzt. Weiterhin finden sie Verwendung als Beschichtung von Implantaten sowie in der Kieferchirurgie, vor allem zur Augmentation atrophischer Processus alveolares mandibulae. [1, 59, 80, 81]
Die am häufigsten experimentell und klinisch verwendeten Vertreter dieser Gruppe von Knochenersatzmaterialien sind die Hydroxylapatitkeramiken, Trikalziumphosphatkeramiken und Aluminiumoxidkeramiken. Lemons [80] hat mit der Einteilung der Keramiken nach ihren grundlegenden chemischen Wechselwirkungen, vor allem mit Hinsicht auf die lokal in der Kontaktzone zum umgebenden Gewebe herrschenden Interaktionen, den Versuch einer Klassifikation unternommen. Damit soll nach der umfassenden Charakterisierung der jeweiligen Keramik ein realistischer Vergleich mit den anderen Keramiken ermöglicht werden. Danach wurden Aluminiumoxidkeramiken als inert (passiv oder minimal reaktiv), Hydroxylapatit als mäßig aktiv bzw. bioaktiv und Trikalziumphosphat als aktiv oder biologisch abbaubar eingeordnet.
Idealerweise sollte ein Knochenersatzmaterial vom biologischen und biomechanischen Standpunkt her nichtimmunogen, nichttoxisch und nichtkanzerogen sein sowie biomechanisch und in Struktur und Zusammensetzung dem Knochen entsprechen. Das Material sollte eine strukturelle Porosität aufweisen, die das direkte Anwachsen von Knochen gestattet. Im Prozeß der Defektheilung sollte es möglichst schnell und vollständig durch Knochen ersetzt werden. [69,141]
Da es trotz umfangreicher Forschung und vielfältiger Entwicklungen im Bereich der Knochenersatzmaterialien bisher nicht gelungen ist, ein solches Material herzustellen, wird die klinische Anwendung der bisher verfügbaren Implantatmaterialien immer ein wohlüberlegter Kompromiß sein müssen. Wünschenswert ist generell ein Material mit mechanischen und morphologischen Eigenschaften, die an die durch den Implantationsort diktierte Funktion spezifisch adaptiert sind.
Hydroxylapatitkeramiken eignen sich besonders dann, wenn die lokale Integration oder die Bindung der Oberfläche an das umgebende Gewebe Vorteile hinsichtlich der Biokompatibilität bieten. Ist jedoch für eine begrenzte Zeit die positive Beeinflussung der lokalen Gewebswechselwirkungen und anschließend der Abbau des Implantats erwünscht, um optimale Bedingungen im Gewebe oder eine Verbindungsstelle für die langfristige Funktion zu bieten, wird eher eine Keramik aus Trikalziumphosphat (TCP) bevorzugt. [80]
Beide Materialien zeichnen sich durch ein gutes Biokompatibilitätsprofil aus.[59,80,81]

Weitere Vorteile bestehen darin, daß das Elastizitätsmodul von Hydroxylapatit und Trikalziumphosphat im Vergleich zu anderen Materialien dem des Knochens sehr ähnlich ist, eine normale Knochengewebsbildung durch direkte Apposition an das Implantat erfolgt und beide Materialien eine kontrollierte biologische Aktivität und Abbaubarkeit besitzen. Diese Biokeramiken sind für Elektronen, Ionen und Hitze nicht leitfähig, und es bestehen keine Bedenken über Toxizität, Hypersensitivität und Karzinogenität. [80,142,162,104]
Bedenken erwachsen aus der begrenzten Verfügbarkeit der Informationen über einige Produkte. Limitiert sind auch die Daten über die Details der Dissolutionskinetik und Stabilität aller Anwendungen sowie über die Folgen der Resorption der Beschichtung. Ebenso ist die Stärke unter Scher- und Ermüdungsbedingungen bei einigen Beschichtungen unbekannt. Die Menge der veröffentlichten klinischen Langzeitdaten ist ebenfalls begrenzt.[80]
Die mechanischen Eigenschaften der Kalziumphosphatkeramiken sind besonders problematisch. Auch wenn diese Keramiken in ihren strukturellen und chemischen Formen reproduzierbar sind, variieren vor allem die mechanischen Eigenschaften der einzelnen Produkte.[80] Die Keramiken sind spröde, tolerieren zwar moderate Kompressionskräfte, jedoch keine Scherkräfte.[20] Bei bestimmten Anwendungen ist eine hohe mechanische Belastbarkeit jedoch von erheblicher Bedeutung. Wenn ein Teil des Knochenschaftes durch eine Prothese ersetzt wird, arbeitet die Prothese nicht nur als Spacer, sondern ist auch ein Fixationsmittel mit einer kleinen Kontaktfläche zum Knochen, die bei Belastung hohen Scher- und Kompressionskräften am Interface zwischen Knochen und Prothese unterliegt.[152] Die häufig verwendete, aus der Korallengattung Goniopora kommerziell hergestellte Hydroxylapatitkeramik Interpore 500 (Interpore International, Irvine, Ca.) toleriert als Resultat der großen Porengröße und der natürlichen Brüchigkeit nur eine maximale Kompressionsbelastung von durchschnittlich 4.1 MPa oder 57% im Vergleich mit der normalen Hundespongiosa. Ihre Energieabsorption bis zum Bruch beträgt nur 17%. Tencer et al.[155] berichteten, daß aufgrund der Anisotropie dieser Keramik die Kompressionsbelastbarkeit auf 40 % des Maximalwertes fällt, wenn die Achse der Belastung nur um 20 Grad gegen die Hauptachse der Poren geneigt ist.
Da Keramiken aus Hydroxylapatit und Trikalziumphosphat wegen dieser durch Porengröße und natürliche Sprödigkeit bedingten inhärenten Fragilität folglich nicht geeignet für Regionen mit mechanischer Belastung sind, ist die klinische Anwendbarkeit dieses Materials an stark belasteten Stellen eingeschränkt, oder aber der umgebende Knochen muß stabil bzw. rigide fixiert sein.[156, 20, 127] Die Fragilität von Hydroxylapatit wird gut durch die Beobachtung Horisakas[54] illustriert, daß bereits 14 Tage nach subperiostaler Implantation auf die Calvaria von Ratten die plättchenförmigen Implantate zu zerbrechen begannen. Als Kontrolle allein implantierte HA-Plättchen waren davon stärker betroffen als die Keramikimplantate, auf deren Oberfläche zuvor BMP adsorbiert worden war.

Bei Kombination verschiedener Keramiken mit organischen Zusätzen konnte experimentell bei Ratten, Hunden und Kaninchen die Stabilität der Keramiken erhöht werden.[81]
Zur Verbesserung der mechanischen Eigenschaften poröser Hydroxylapatitkeramiken haben Tencer et. al.[156] koralline Hydroxylapatitkeramiken mit Dilaktat-Polylaktat-Polymer (DL-PLA) oberflächenbeschichtet und konnten damit eine Kompressionsstärke erzielen,

welche von der tibialer metaphysärer Hundespongiosa nicht signifikant unterschiedlich war. Bei der Testung der oberflächlichen Scherbelastbarkeit unterschiedlich dick DL-PLA-beschichteter Hydroxylapatitkeramiken nach transkortikaler Implantation in das proximale Drittel der Kaninchentibia zeigte sich eine deutliche Zunahme der Scherstärke bei den dick beschichteten Implantaten gegenüber den unbeschichteten Implantaten. Der Preis dafür war aber eine Inhibition des Knocheneinwuchses in das Implantat. Die Ursache dafür ist wohl, daß die Beschichtung zu einer Obstruktion der Poren geführt hat. Bei mitteldick und dünn beschichteten Implantaten konnte keine signifikante Erhöhung der Oberflächenscherstärke gemessen werden.
Die mechanische Stärke reiner, kombinierter und oberflächenbeschichteter Implantate ist nicht bleibend konstant, sondern ändert sich im Laufe der Defektregeneration. Wesentliche Einflußfaktoren sind die Geschwindigkeit des Knocheneinwuchses, die Resorption des Implantats und, wenn vorhanden, die Implantatbeschichtung, die Festigkeit der Bindung des Knochens an das Implantat und die mechanische Verzahnung von Knochen und Implantat. Zum einen wird die Stärke des Implantats in dem Maße abnehmen, in dem die Beschichtung bzw. das Implantat selbst resorbiert wird. Auf der anderen Seite wird die Implantatstärke mit der fortschreitenden Invasion von Knochengewebe zunehmen und die Stärke des entstandenen Knochen- Implantat- Verbundes die der Spongiosa überschreiten.[156] Wenn eine Beschichtung zu einer Behinderung der Defektheilung führt oder das Eingehen einer festen Verbindung des Knochens mit der Oberfläche des Hydroxylapatitimplantats beeinträchtigt, wird daraus eine Verzögerung des Stärkezuwachses resultieren. Ebenso wird langfristig die Stärke der Keramik durch resorptive Prozesse reduziert werden.
Bei der Sterilisation von Hydroxylapatit und Trikalziumphosphat können die Phasen innerhalb dieser Materialien durch den Dampf im Autoklaven verändert werden. In der Tat zeigt sogar inertes Al_2O_3, wenn es in ähnlicher Weise dem Dampf ausgesetzt wird, eine Abnahme seiner Frakturstärke, die zwar nur 20% beträgt, aber doch meßbar ist. [80]

Hydroxylapatitkeramiken sind osteokonduktiv, da sie geeignete Umgebungsbedingungen für das Einwachsen neuen Knochens von präexistenten Knochentrabekeln her schaffen. Sie besitzen aber keinerlei osteoinduktive Potenz. [69, 102, 104, 133, 152] Heterotop in Ratten implantiertes Kollagenapatit (Kollapat) heilt nur unter Bildung eines Fremdkörpergranuloms ohne Knochenneubildung ein.[136] Qiu[115] fand selbst im Calvaria-Onlay-Modell am Kaninchen bei der elektronenmikroskopischen Analyse nur reichlich Bindegewebe in den auf das Os parietale aufgelegten porösen HA-Keramiken.

Bei der Kombination mit BMP oder BMG kommt es reproduzierbar zu einer beschleunigten Defektreparatur und Neubildung von Knochen. [117, 125, 133] Unter Nutzung elektronenmikroskopischer Techniken konnte Kay[74] zeigen, daß eine Biointegration zwischen polykristallinem Hydroxylapatit und Knochen stattfindet, bei der eine aus Ablagerungen biologischen Materials geformte Zwischenschicht in der Knochen-Implantat -Kontaktzone besteht. Auf diese Weise kann Hydroxylapatit die Knochenbildung fördern und die Heilung beschleunigen. Problematisch bleibt aber gleichzeitig, daß HA selbst nur extrem langsam resorbiert wird. Zwar ist der lysosomale pH tief genug, um HA aufzulösen, dieser Prozeß läuft jedoch sehr langsam ab.[175] Insofern

kann eine HA-Keramik, da eine Resorption des Implantats nur sehr langfristig erwartet werden kann, der kompletten Durchdringung und Substitution durch neuen Knochen im Wege stehen.[70] Deutliche Hinweise darauf finden sich in einer von Kühne et al.[68] publizierten Arbeit, bei der koralline Hydroxylapatitkeramiken in die Femurkondylen von Kaninchen bei einem Bohrlochdurchmesser von 6 mm implantiert worden waren. Die Lagerleistung war so stark, daß nach zwölf Wochen der Leerdefekt fast vollständig verheilt war, nachdem der initiale Thrombus durch mesenchymale Zellen organisiert war und dann nach Einwanderung von Osteoblasten und Fibroblasten ein radiäres zentripetales Knochenwachstum eingesetzt hatte. Verglichen damit haben die Keramikimplantate mit einem Porendurchmesser von 500 µm das Einwachsen von Knochen leicht behindert. Bei einem Porendurchmesser der HA-Keramiken von 200 µm wurde die Defektheilung stärker beeinträchtigt.

Das Bestehen einer solchen Beeinträchtigung ist ebenfalls abhängig von der strukturellen und geometrischen Beschaffenheit der Keramik. Granula und nichtporöse Implantate können sogar zu einer Fremdkörperreaktion führen. Pinholt[111] fand nach Implantation von dichten HA-Partikeln zusammen mit demineralisiertem lyophilisierten Dentin oder Knochen, daß der induzierte neugebildete Knochen nie in engem Kontakt zu den HA-Partikeln stand und sie nie inkorporierte. Auch Ripamonti[124] berichtet, daß die Substratgeometrie osteogenin-adsorbierten Hydroxylapatits, das in das subkutane Gewebe von Long-Evans-Ratten implantiert worden war, enormen Einfluß hatte. Knochenbildung hatte nur in porösen HA-Scheibchen stattgefunden, nicht jedoch in granulären HA-Implantaten. Die Mehrzahl der entwickelten Keramiken haben poröse Strukturen, um eine frühe Integration in das knöcherne Lager zu ermöglichen.[69] Die Poren müssen einen Mindestdurchmesser von 75 - 100 µm haben, damit Knochen einwachsen kann. Die Mehrheit der Autoren gibt für den günstigsten Porendurchmesser Bereiche um 500 µm an.[68,142] Bedeutsamer noch als der primäre Durchmesser scheint die Interkonnektivität der Poren zu sein, die erst die Invasion von Blutgefäßen in das Zentrum des Implantats ermöglicht. [68]

Bei der in dieser Arbeit verwendeten Keramik Endobon® handelt es sich im Gegensatz zu anderen Hydroxylapatitkeramiken um eine aus xenogenem Knochen in einem Sinterungsprozess hergestellte True Bone Ceramic (TBC). Solche True-Bone-Keramiken sind korallinen und anderen artefiziell hergestellten Keramiken nicht unähnlich, weisen jedoch bedeutende Unterschiede im Silikat- und Magnesiumgehalt auf.[69] Auch wenn weithin Hydroxylapatit als das natürliche Mineral des Knochens bezeichnet wird, sei doch daran erinnert, daß die mineralische Phase des Knochens sich von reinem geologischen Hydroxylapatit vor allem im Karbonatgehalt und in der geringeren Ausbildung der Kristallstruktur unterscheidet (vgl. Kapitel 2.1.1.4.). Die geringere Perfektion in der Anordnung der Atome und der Stöchiometrie resultiert in einem reaktiveren und löslicheren Mineral.[17] Das Kalzium/Phosphat-Verhältnis im Knochen ist mit ~1.2 kleiner als das von TBC mit 1.7.[69]
Das Trabekelgerüst der True Bone- Keramiken entspricht dem normaler Spongiosa. Die natürliche organisierte Porenstruktur erhöht die mechanische Frakturstabilität und begünstigt das Einwachsen von Knochen. Nach Kurihara[78] soll die detaillierte

Oberflächenstruktur einer solchen Keramik bessere Umgebungsbedingungen für die Differenzierung und Proliferation von Zellen als Hydroxylapatit und Trikalziumphosphat bieten. Katoh et al.[69] verglichen Kombinationen von TBC und BMP mit Hydroxylapatit und BMP und fanden eine signifikant höhere Menge neugebildeten Knochens bei der Sinterknochenkeramik. Sie nahmen an, daß die organisierte spongiöse Struktur günstigere Bedingungen für die Invasion von Blutgefäßen als andere Materialien bietet.

In der Detailvergrößerung der Kontaktzone zwischen Keramikbälkchen und neugebildetem Knochen konnten mit Hilfe der Fuchsinfärbung vitale Osteozyten in direktem Kontakt zur HA-Oberfläche gesehen werden. Die Keramik Endobon® bietet somit die notwendige biochemische Oberflächenbeschaffenheit, die dem Knochengewebe gestattet, eine feste Bindung mit dem Implantat einzugehen. Das interkonnektierende Porensystem erlaubte im Beobachtungszeitraum von zwölf Wochen eine knöcherne Integration der Keramik bei tapetenförmiger Auflagerung lamellären Knochens auf die Keramiktrabekel. Anzeichen für eine osteoklastische Resorption oder passive Auflösung der Hydroxylapatitkeramik konnten bei der mikroskopischen Untersuchung nicht gesehen werden. Die Keramik zeigte auch keine Anzeichen von Frakturierung. Das spricht für eine sehr weitgehende mechanische Entlastung der Keramik durch die pressfit durchgeführte Implantation und die Übernahme der belastungstragenden Funktion durch den umgebenden Knochen.

Um den gravierenden Mangel der nicht vorhandenen osteoinduktiven Kapazität der Kalziumphosphatkeramiken zu kompensieren, ist die Kombination von Keramiken mit Zellen oder osteomorphogenetischen Substanzen erforderlich.
Mit einer solche Kombination ist die Erwartung verbunden, daß sich beide Klassen von Biomaterialien gegenseitig mit ihren jeweiligen günstigen Eigenschaften komplementieren und im Resultat zu einer beschleunigten Defektreparatur führen. Damit wird auch der Einsatz von Hydroxylapatitkeramiken in größeren Defekten möglich, in denen die Lagerleistung und Osteokonduktivität der Keramik allein nicht zu einem vollständigen knöchernen Durchbau führen.

Eine Reihe verschiedener Kombinationen ist experimentell untersucht worden. Entwicklungsrichtungen beinhalten die Kombination von HA mit Markzellen, Chondroblasten, BMG, DBM, BMP und BMP+Kollagen. Ohgushi, der mit Knochenmark durchtränkte poröse HA-Keramiken heterotop in Nacktmäuse implantierte, fand, daß durchweg nach 4 Wochen das gesamte Keramikimplantat von Knochen durchwachsen war. [103, 104] Die geringere Menge des durch Markzellen induzierten Knochens bei einer auf ein Zehntel reduzierten Beladung der Keramiken ist ein Zeichen für die Wichtigkeit einer ausreichenden Zellzahl. Iyoda et al.[59] nehmen an, daß die Implantation von autogenen Chondrozyten zur Supplementierung von Knochendefektregionen großes Potential hat, weil Chondrozyten die ersten Zellen sind, die im osteogenetischen Prozeß induziert werden. In einem Versuch im orthotopen Modell an der Kaninchentibia kombinierten sie Hydroxylapatit mit autogenen kultivierten Chondrozyten und beobachteten eine beschleunigte Defektheilung. Osteoblasten wären zu bevorzugen, aber es besteht die Schwierigkeit der Gewinnung der Osteoblasten, wenn die klinische Anwendung am

Menschen in Betracht gezogen wird. Die direkte Implantation von kultivierten und nicht kultivierten Chondrozyten auf die Gelenkfläche ist ebenfalls beschrieben worden, die Anheftung der implantierten Zellen an das Matrixbett war jedoch schlecht. [10,53,14] Bei einer klinischen Anwendung ist die Gewinnung einer ausreichenden Zahl von Zellen das Problem dieser Methode an sich, weil Zweiteingriffe ja eben vermieden werden sollen. Bei der Anwendung kultivierter Zellen muß der Zweiteingriff in einer separaten Sitzung erfolgen. Von Nachteil ist auch der weitere Zeitbedarf, den die Anzucht der Zellkultur mit sich bringt.
Versuche bei Ratten, Hunden und Kaninchen mit verschiedenen Kombinationen von Keramiken mit demineralisiertem Knochen und Kollagen zeigten minimale unerwünschte Gewebsreaktionen gegenüber den einzelnen Produkten, obwohl einige gefunden wurden. Weiterhin zeigten sich eine verbesserte Stabilität der Keramiken bei organischen Zusätzen und verschiedene, aber akzeptable Knochenwachstumsmuster in den verschiedenen Kombinationen der Biomaterialien. Keine Kombination übertraf dabei die Regenerationsfähigkeit des frischen autogenen Knochens.[81]

BMG in seiner anwendungsbereiten Form liegt in Partikeln mit einer Korngröße von ca. 500 µm Durchmesser vor. Untersuchungen haben gezeigt, daß optimale Ergebnisse nur mit Korngrößen im Bereich von 400 bis 1200 µm zu erzielen sind. BMG läßt sich einfach in Defekte jeder beliebigen Form einfüllen, bietet aber selbst keinerlei mechanische Stabilität. Eine zusätzliche Fixation des umgebenden Knochens ist bei stabilisierungsbedürftigen knöchernen Kontinuitätsdefekten nicht zu umgehen. Die gekörnte Struktur der BMG verhindert eine zuverlässige mechanische Fixierung des Implantats selbst. Das bedeutet, daß bei der Anwendung von BMG immer die Schwierigkeit besteht, das Implantat am Ort der gewünschten Wirkung zu halten.
Im klinischen Gebrauch produziert BMP genug Knochen zur Füllung eines großen Defekts, aber es ist schwierig, die Konfiguration und das Ausmaß des neugebildeten Knochens zu kontrollieren.[65,133] Die Verbindung von induktiven organischen Substanzen mit porösen Hydroxylapatitkeramiken kann zur Initiierung einer kontrollierten Osteomorphogenese genutzt werden. Die Leitschienenfunktion der Keramik wird hier als ordnender Faktor wirksam.
In der vorliegenden Arbeit wurde in der Gruppe, die das Kombinationsimplantat erhielt, zuerst das BMG in den Defekt eingefüllt und danach der Endobonzylinder pressfit in den Bohrlochdefekt eingesetzt. So wurde eine zuverlässige Fixierung der BMG am Ort der erwünschten Wirkung und die Primärstabilität des Keramikimplantats erreicht. Für das Einwachsen des regenerativen Knochens ist es wichtig, daß die Keramik pressfit sitzt. [20] Durch die Schaffung eines exakt kreisrunden, definierten, artefaktfreien Implantatbettes ist hier eine Idealsituation geschaffen worden, wie sie sich klinisch höchst selten finden wird, aber für Grundlagenstudien notwendig ist. In der klinischen Anwendung variieren die Defekte in Form und Größe, und die Einpassung des Keramikblocks kann sich schwierig gestalten und ein beträchtliches manuelles Geschick erfordern.
Das Prinzip der stabilen Fixation wurde bei vielen Studien zur Knochentransplantation vernachlässigt. Das birgt die Gefahr, daß durch die histogenetischen Phänomene der Instabilität Immunreaktionen bei allogenen Implantaten überlagert werden und von Knochennekrosen und Resorptionsvorgängen nicht mehr unterscheidbar sind. [35]

Das durch Diamanthohlschleifen geschaffene artefaktfreie, vitale Implantatlager ermöglicht im Gegensatz zu den üblichen Bohrlochdefekten eine Standardisierung des Defekts. Bohrer sind spanabhebende Werkzeuge und traumatisieren das Implantat in einer unterschiedlichen Größenordnung, die vom Geschick des Operateurs und dem Werkzeug maßgeblich abhängig ist und die eine wirkliche Vergleichbarkeit nicht gestattet.

Die osteoinduktive Substanz, hier BMG, sollte so verteilt sein, daß eine optimale Osteoinduktion mit der geringsten Implantatmenge erzielt wird.[72] Hier entstand ein Kombinationsimplantat, dessen osteomorphogenetische Phase weitgehend vom osteokonduktiven Anteil separiert ist. Diese Konstellation ist bei weitem nicht optimal. Die erwünschte Addition osteoinduktiver und osteokonduktiver Eigenschaften kann nur im Bereich der Kontaktzone der beiden Materialien voll zum Tragen kommen. Praktisch lassen sich solide poröse Keramiken und demineralisierte Knochenmatrix bzw. Knochenmatrixgelatine nicht so kombinieren, daß es zu einer gleichmäßigen Verteilung des gekörnten osteoinduktiven Implantats in der Keramik kommt. Soll der Sitz der Keramik pressfit sein, wird auch eine gleichmäßige Verteilung der BMG um die Keramik herum kaum zu realisieren sein. Günstiger in dieser Hinsicht dürfte die Adsorption von gereinigtem oder rekombinant hergestelltem BMP auf die Keramik sein.
Wird ein multizentrisches Wachstum von Knochen im porösen Keramikblock angestrebt, kommt nur die Adsorption von BMP auf die Oberfläche der Keramiktrabekel in Frage. Unter dem Elektronenmikroskop betrachtet, sieht das BMP dann einem Spinnennetz ähnlich, das die Oberfläche des Hydroxylapatits bedeckt.[54] Die Alternative wäre, poröses Keramikmaterial in einer granulären Form zu benutzten, wodurch eine schnelle Vaskularisierung des Defekts und ungehindertes Knochenwachstum zunächst zwischen den Hydroxylapatitpartikeln ermöglicht wird, jedoch gleichzeitig eine pressfit ausgeführte Implantation ausgeschlossen ist. So fand Katthagen[70] bei orthotoper Implantation von Kollagenapatit multizentrisches Wachstum induzierten Knochens. Kollagenapatit selber ist keine Keramik, sondern eine schwammähnliches Material, bei dem denaturiertes, depolymerisiertes und lyophilisiertes Kollagen in der feuchten Phase mit feinen HA-Partikeln gemischt und dann repolymerisiert wurde. Es besitzt daher keinerlei mechanische Stabilität. Sato et. al [133] beobachteten ein multizentrisches Wachstum nach Implantation einer HA/BMP- Kombination in aufgebohrte Femurkondylen bei Kaninchen. Allerdings war das HA hier ebenfalls keine solide Keramik, sondern lag in granulärer Form vor. Aus einer Arbeit von Horisaka et al.[54], in der Hydroxylapatitscheiben mit adsorbiertem BMP subperiostal auf das Os parietale von Ratten implantiert wurde, geht hervor, daß neuer Knochen sich zunächst an den Seiten des Implantats bildete und Knochen im Zentrum des Implantats in größeren Mengen erst nach 28 Tagen zu sehen war. Das deutet darauf hin, daß eine echte, über das ganze Keramikimplantat verteilte Osteogenese bei größeren porösen Hydroxylapatitkeramiken wohl nur unter sehr günstigen Bedingungen stattfinden kann.

Das hier trotz reichlicher Vaskularisierung des Defektzentrums nur vom Defektrand ausgehende appositionelle Knochenwachstum in den Defekten, in die nur BMG implantiert worden war, deutet auf einen weitgehenden Verlust der osteostimulativen und osteoinduktiven Kapazität der BMG hin.

Daß bei Verwendung einer geringeren Menge der gleichen BMG bei der Kombination mit der Hydroxylapatitkeramik von Bindegewebe umgebene Knocheninseln im Defektzentrum entstanden sind, ist schwer zu erkären. Diese Inseln trugen das Label der fünften Woche. Hauptsächlich wuchs der Knochen aber auch hier radiär vom Rand her in den Defekt ein.
Im Zusammenspiel mit der Keramik muß der Einfluß der verbliebenen induktiven Kapazität nach sechs Wochen zur Bildung einiger weniger inselförmiger Osteogenesezentren im Defekt ausgereicht haben. Die aufgesetzte Keramik hat offenbar die lokalen Umgebungsbedingungen günstig beeinflußt. Eine verstärkte Angiogenese mit daraus resultierender verbesserter Revaskularisierung und beschleuningter BMG-Resorption und BMP-Freisetzung ist am wahrscheinlichsten. Fluoreszenzhistologisch weisen quergeschnittene Gefäße im Zentrum auf eine reichliche Vaskularisierung hin. Letztendlich muß die Keramik direkt oder indirekt über die verstärkte Angiogenese eine stärkere Migration osteogenetisch kompetenter Zellen ausgelöst haben, die dann unter dem Einfluß des verbliebenen aktiven BMP zur Differenzierung zu Osteoblasten induziert wurden. Auch könnte eine Erhöhung der lokalen BMG-Konzentration durch die zusätzliche Komprimierung der BMG durch die Keramik dabei über eine Erhöhung des Diffusionsgradienten noch eine Rolle gespielt haben.
Vermutlich war die Diffusionsstrecke für das durch Resorption freigesetzte BMP dann doch zu groß, um ausreichende Konzentrationen weiter zentral zu erreichen, die die Induktionskaskade noch effektiver hätten anstoßen können.
In jedem Fall dürfte die Leitschienenfunktion der porösen Keramik bei den Kombinationsimplantaten die einmal gestartete Osteoneogenese erheblich gefördert haben.

Knorpelgewebe war makroskopisch nur randständig zu sehen gewesen. Bei der mikroskopischen Untersuchung konnte kein Knorpelgewebe gesehen werden. Der vorhandene Knorpel, der also nur oberflächlich in unmittelbarer Nähe zur Gelenkfläche aufgetreten ist, ist folglich unter dem Einfluß oder als Ausdruck des Reparaturbestrebens der Knorpelgrundplatte entstanden und steht damit nicht in ursächlichem Zusammenhang mit den Wirkungen des Implantats.
Damit deckt sich diese Beobachtung mit der gleichartigen Feststellung Satos[132], daß neuer, auf der HA-Oberfläche induzierter Knochen aus unbekannten Gründen nicht der Chondrogenese unterliegt.

An der Lokalisation der Fluoreszenzmarkierung der ersten beiden Wochen ließ sich bei beiden Implantaten eine verzögerte Integration von durchschnittlich zwei Wochen erkennen. Diese Verzögerung deckt sich mit Lemons' [81] Beobachtung einer ebenfalls leichten Verzögerung im Heilungsmuster in Tibialäsionen bei Kaninchen, die bei TCP stärker als bei HA ausgeprägt war.
Im histomorphometrischen Vergleich war die Knocheneinheilung bei der Kombination von BMG mit der Keramik beschleunigt. Nach zwölf Wochen konnten jedoch fluoreszenzmikroskopisch immer noch knochenfreie Areale nachgewiesen werden.

Die publizierten Ergebnisse der Forscher, die HA mit BMG, BMP oder DBM kombinierten, zeigen übereinstimmend eine Überlegenheit der Kombination gegenüber den jeweiligen Einzelmaterialien.[54,91,116,117,133] Die Beschleunigung der Bindung des Knochens

an das Keramikimplantat und die Erhöhung der Bindungsstärke konnten histologisch und in biomechanischen Tests nachgewiesen werden. [76]
Ragni[116] führte lumbale Spondylodesen bei Kaninchen durch. Er fand, daß HA kombiniert mit DBM eine signifikant frühere Stabilisation der Fusion zeigte als die Gruppen, bei denen DBM oder HA allein implantiert wurden. Rueger [128] berichtete 1986, daß BMG in Kombination mit HA bzw. TCP eine Zunahme der Knochenbildung bei heterotoper Implantation erbrachte. Sato[132] erzielte die höchste Knochenmenge bei einer Kombination von HA mit BMP und Kollagen.
Nach Implantation von BMP in Verbindung mit TCP bei Hunden fand Urist[167] eine 91-100% Inkorporation des Implantats. In einer Kontrollgruppe, in der BMP durch bovines Serumalbumin ersetzt worden war, wurde dagegen nur eine Inkorporation von 0-8% beobachtet.
Auch in der vorliegenden Arbeit produzierte die Kombination von BMG und HA mehr Knochen als BMG allein. Die Kombination scheint die Induktion und Stimulation durch einen Anstieg der lokalen Kalziumphosphatkonzentration und die Förderung der Mineralisation des induzierten, stimulierten Knochens, optimales dreidimensionales Arrangement am BMG-Implantationsort, eine langsame Freisetzung und einen prolongierten Effekt der aktiven BMG-Fraktionen zu fördern. Dennoch blieb das Ausmaß der Beschleunigung der Defektheilung im Vergleich mit den in der Literatur beschriebenen Ergebnissen hinter den Erwartungen zurück.

In diesem Zusammenhang sind als mögliche Einflußfaktoren auch die Spezies, mögliche Immunreaktionen und die Sterilisationsprozedur zu diskutieren.

Auch langlebige, höhere Wirbeltiere behalten ihre osteoinduktiven Proteine in der extrazellulären Knochenmatrix, und ihre mesenchymalen Zellen sind zur Transformation und Differenzierung zu osteoblastischen Zellen befähigt.[84] Ripamonti, der autolysierten, antigenextrahierten allogenen (AAA) Knochen mit korallinen Hydroxylapatitkeramiken heterotop in Bauch- und Rückenmuskeltaschen bei Pavianen implantierte, fand bestätigt, daß chemosterilisierte Knochenmatrix die heterotope de novo Knochendifferenzierung bei diesen Primaten reguliert.[127] Dem stehen die Versuche von Aspenberg gegenüber, der ohne Erfolg allogene Knochenmatrix in Affen implantierte.[5] Auch Schwarz[137] implantierte erfolglos kalzifizierte und dekalzifizierte Knochenstücke in diaphyseale Defekte bei Hunden. Nilsson et al [99] wiederum konnten dagegen eine Knocheninduktion in Ulnadefekten bei Hunden durch bovines BMP beobachten. Der wohl bestechendste Beweis für die Existenz des osteoinduktiven Prinzips bei langlebigen, höheren Wirbeltieren ist die Arbeit von Cook et al.,[25] die rhBMP-7 in 2.5 cm lange segmentale Ulnadefekte bei Hunden einbrachten und innerhalb von 12 Wochen eine komplette knöcherne Heilung beobachteten.

Die Fähigkeit des aus Schweineknochen extrahierten BMP zur Reparatur von Knochendefekten ist gut dokumentiert. Ma et al. beschrieben, daß 3 cm große Knochendefekte im Kaninchenradius durch 40 mg eines pBMP/Protein-Aggregates zur Heilung gebracht werden können, wobei sich Geflechtknochen nach zwei Wochen und tubulärer kortikaler Knochen innerhalb von sechs Wochen bildet.[87] Aus Schweineknochen

gewonnenes und partiell gereinigtes BMP führt auch bei heterotoper Implantation bei Ratten und Mäusen zur Neubildung von Knochen.[2,75] Ko et al.[75] schlußfolgerten nach verschiedenen chemischen Modifizierungen des BMP, daß die Aktivität des pBMP von Tyrosin-, Aspartat- oder Glutaminsäureresten abhängt und vom Status der Disulfidbrücken beeinflußt wird.
Lindholm et al.[84] beobachteten die Knocheninduktion bei erwachsenen Minischweinen durch mit nichtkollagenen Proteinen (NCP) als Trägermaterial assoziiertem BMP nach Implantation in Bohrlochdefekte im Schädeldach. Die 14 bzw. 22 mm großen Defekte waren nach 16 Wochen noch nicht komplett verheilt, wobei die knöcherne Reparatur der Defekte im Stirnbein weiter voran geschritten war als bei den Defekten im Nasenbein. Nach neun Wochen waren die 22 mm großen Defekte, die im zentralen Teil des Schädeldachs gesetzt worden waren, zwischen 71.6 und 84.2 % knöchern durchbaut, wogegen ein mit bovinem Serumalbumin gefüllter Kontrolldefekt eine Regeneration von 34.2 % aufwies.
Dem gegenüber stehen die hier durch alleinige Implantation von BMG erzielten Defektheilungen von durchschnittlich 33.7%, die sich damit praktisch nicht von der spontanen Regenerationsfähigkeit des Knochens unterscheiden. Sehr auffällig ist auch, daß das Heilungsmuster bei alleiniger Implantation von BMG lediglich einen appositionellen Knochenanbau zeigte. Das ist ein weiterer Hinweis, daß das Implantat keine signifikante osteoinduktive Wirkung besaß. Da die regenerative Kapazität des membranösen Calvariaknochens bekanntermaßen limitiert ist und unter derjenigen der langen Röhrenknochen liegt, ist das geringe Ausmaß der Defektreparatur durch BMG im ersatzstarken distalen Femur bei gleichzeitig geringerer Defektgröße höchst unbefriedigend. Das kann aber sicher nicht der Spezies Schwein an sich angelastet werden. Lindholms[83] Studie belegt zweifellos die Existenz des Phänomens der Osteoinduktion bzw. Osteostimulation bei Schweinen.

Der genaue BMP-Gehalt der eingesetzten BMG ist noch nicht bekannt. Möglich ist, daß der BMP-Gehalt der hier implantierten BMG geringer war als der BMP-Gehalt der von Lindholm et al.[84] eingesetzten 50, 85 und 100 mg BMP/NCP. Damit wäre die geringe Defektheilung Ausdruck einer Dosis-Wirkungs-Beziehung. Ein ähnliche Vermutung wurde auch von Aspenberg [9] geäußert, nach dem er beobachtet hatte, daß rekombinantes BMP-2 bei Affen (Saimiri sciureus sciureus) Knochen induzierte, nicht jedoch demineralisierte Knochenmatrix.
Die starke Verdichtung der BMG bei der pressfit erfolgten Implantation der Hydroxylapatitkeramik kann die lokal notwendige BMP-Konzentration erzeugt haben, die zur Bildung von Osteogenesezentren im Defektzentrum ausreicht.

Der Einfluß der Sterilisation auf die osteoinduktive Kapazität organischer Knochenersatzmaterialien ist noch nicht ausreichend geklärt. Die Ergebnisse der entsprechenden Studien als auch die Praxis der Versuchsdurchführung der verschiedenen Forschungsgruppen stehen sich uneinheitlich und teilweise widersprüchlich gegenüber.
Die Bewahrung der Sterilität während der Knochenentnahme und der nachfolgenden Präparation kann sich schwierig gestalten. Die Demineralisation in HCl scheint die Sterilität nicht zu gewährleisten. [112]

Zur Sterilisation bedarf es eines effektiven Agens, das nicht mit Osteoinduktivität und Osteokonduktivität interferiert. Munting et al. [95] untersuchten den Einfluß verschiedener Sterilisationsmethoden auf die Osteoinduktivität und fanden, daß die osteoinduktive Kapazität von demineralisiertem Knochen durch einen effektiv sterilisierenden Gaszyklus mit Ethylenoxid zerstört wird. Ethylenoxid ist ein extrem reaktives Gas, das die nukleophilen N- Gruppen der Purin- und Pyrimidinbasen von DNA und RNA alkyliert, und wahrscheinlich auch die an der Osteoinduktion beteiligten Proteine verändern kann. Prolo et al. [114] studierten den Effekt von Ethylenoxid auf dichten nichtdemineralisierten Knochen und schlußfolgerten ebenfalls, daß die osteogene Kapazität dieser Implantate verändert wurde. Jedoch ist in vielen experimentellen [11, 98, 99, 111, 132, 133, 134, 147] und klinischen [107, 163] Studien die Ethylenoxidsterilisation offensichtlich ohne negativen Effekt auf die Osteoinduktion angewendet worden. Katthagen[71] seinerseits erzielte allerdings keine beschleunigte Defektreparatur mit ethylenoxidsterilisierter BMG. Glutaraldehyd und Formaldehyd, die ebenso wie Ethylenoxid Alkylanzien sind, zerstörten die Osteoinduktivität des damit behandelten demineralisierten Knochens vollständig.[95] Im Gegensatz zu den Ergebnissen von Urist und Mikulski [167] behielten mit 2.5 Mrad Gammabestrahlung behandelte Implantate weitgehend ihre Osteoinduktivität. Merthiolat war in der Untersuchung von Munting et al. das einzige Agens, das keinerlei Einfluß auf die osteoinduktive Kapazität ausübte. Dieser Stoff hat aber eine Keimlücke für Sporen und kann deshalb nicht als wirkliches Sterilisationsmittel betrachtet werden. [95]
Für die Sterilisation der BMG in der vorliegenden Arbeit wurde ein Peressigsäure-Unterdruck-Verfahren angewendet. Da BMP säurestabil ist, ist aus dieser Sicht kein schädlicher Einfluß zu erwarten. Noch gibt es jedoch keine Untersuchungen, die das formal bestätigen, weshalb im Anbetracht der Empfindlichkeit der osteoinduktiven Potenz gegenüber vielen Sterilisationsmethoden eine Minderung nicht ausgeschlossen werden kann. Außerdem extrahieren viele organischen Säuren verschiedene Mengen organischer Komponenten aus der Knochenmatrix und zerstören die BMPs.[171]
Auch Bochentin et al. haben den Verdacht geäußert, daß die Peressigsäuresterilisation die osteoinduktive Kapazität von DBM zerstört. [15]

Daß nach Implantation von allogenem und xenogenem BMP immunbiologische Reaktionen auftreten, ist in neueren Versuchen gut dokumentiert worden. Lindholm et.al[83] bestimmten experimentell zusammen mit der induktive Kapazität von bovinem BMP auch die der Menge, Rate und Klasse der Antikörperproduktion gegen BMP. Anti-BMP-Antikörper gehören danach der Klasse der IgG an. Normalerweise ist Anti-BMP nicht im Serum von Schweinen vorhanden. Die Produktion von Anti-BMP beginnt nach drei Wochen und sinkt nach fünf bis sechs Wochen wieder ab.
Auch bei Hunden setzt nach der Implantation von bBMP die Antikörperproduktion ein und ist nach wenigen Wochen meßbar. Die Produktion von Anti-BMP kann die Reparatur eines zweiten Schädeldefektes, der drei Wochen nach dem ersten Defekt gesetzt wurde, inhibieren.[100] Die Immunreaktion hatte eine um durchschnittlich 34% reduzierte Osteogenese zum Resultat.
Andererseits haben Studien zur matrixinduzierten Knochenbildung jedoch relativ wenige Anzeichen einer zellvermittelten Immunantwort auf durch Demineralisierung, Dehydratation, Pulverisierung und Alkoholsterilisation präparierte Knochenmatrix

erbracht.[46] Immunreaktionen können bei Implantation allogenem Materials grundsätzlich nicht ausgeschlossen werden. Per definitionem unterscheidet sich ein allogenes Transplantat vom Empfänger in seinem MHC. Es liegt nahe, auf Grundlage der vorhandenen Daten über Transplantationen sowohl von Knochen als auch von anderen Organen, anzunehmen, daß je größer der Unterschied im MHC ist, desto größer auch der Einfluß auf die Defektheilung ist.[44]
Die Untersuchungen von Nilsson[99] geben Anlaß zu der Annahme, daß eine über das normale Maß hinausgehende und das Ergebnis beeinträchtigende Reaktion unwahrscheinlich ist, da die Miniaturschweine zum einen nicht mehrzeitig operiert worden sind und zum anderen die weniger immunogene allogene BMG und kein xenogenes Material implantiert bekamen. Die bisher gängige Lehrmeinung,[141] daß das Entfernen von Zellen aus dem allogenen Material zur Verhinderung einer Immunreaktion ausreicht, muß in Anbetracht der Ergebnisse Nilssons revidiert werden.

Die Entwicklung eines geeigneten Trägersystems für BMP ist nach wie vor ein ungelöstes Problem. Trotz der hervorragenden Osteokonduktivität und Biokompatibilität von Endobon® und anderen Hydroxylapatitkeramiken sind sie mit dem Nachteil behaftet, nur sehr langsam resorbiert zu werden und a priori nur wenig mechanisch belastbar zu sein.
Das Trägermaterial darf nicht mit der Osteogenese interferieren, soll die Implantation definierter Mengen von BMP ermöglichen und diese in einem optimalen Zeitraum hinweg freisetzen.
Auf der Suche nach einem geeigneten Trägersystem ist BMP mit verschiedenen Materialien kombiniert worden. Dazu gehört die Adsorption von BMP auf Hydroxylapatit[54,126,128] und β-TCP,[169] die Verwendung von Fibrin als Träger.[72] Weitere verwendete Trägersysteme waren Matrix-γ-carboxyglutaminsäurereiches Protein (MGP),[132] Polyorthoesther,[112] Polylakat-Polyglykolsäurepolymer,[39] Polylaktat-Polymer,[49] NCP,[67, 84] iNCP,[100] Kollagen [13, 97] und bovines Hautkollagen nach Telopeptidabspaltung,[151] die zu unterschiedlichen Ergebnissen führten.
Hydroxylapatit, TCP und Polylakat-Polyglykolsäurepolymere sind weniger als ideal. Obwohl bioinert und einfach zu produzieren, sterilisieren und konservieren, werden sie nur unvollständig resorbiert und können zum Hindernis der Knochenreparatur werden.[72] Organische Substanzen wie Kollagen, Knochenmatrix oder γ-carboxyglutaminsäurereiches Protein könnten potentielle Träger sein, sind aber entweder zu immunogen oder werden zu langsam resorbiert.

Die Gewinnung von gereinigten BMP ist wesentlich aufwendiger und damit teurer als die Herstellung von BMG. Inwieweit es möglich sein wird, ausreichende Mengen rhBMP kostengünstig herzustellen, wird die Zukunft zeigen müssen. Die Herstellung und Anwendung eines reinen Produktes ist gegenüber dem Einsatz präparierter natürlicher organischer Knochenersatzmaterialien wie der BMG zu bevorzugen, da deren verbleibende Verunreinigungen potentiell die Defektheilung in unvorhersehbarer Weise beeinträchtigen können.
Die Osteoinduktivität von BMG ist wiederholt bestätigt worden. [56, 106, 139, 136] Ebenso steht die Existenz des osteoinduktiven Prinzips bei den höheren, langlebigen Säugetieren außer Frage. Es ist jedoch, wie auch die vorliegende Arbeit zeigt, sehr viel anfälliger für störende

Einflüsse. Bevor BMG klinisch zum Einsatz kommt, müssen diese negativen Einflüsse vollständig identifiziert und eliminiert werden, um den therapeutischen Erfolg zu gewährleisten.
BMG selbst ist zwar Trägermaterial für die darin enthaltenen BMPs, der genaue Gehalt aktiver BMPs ist jedoch nicht gesichert und dürfte unter der Einwirkung einer Vielzahl von Faktoren schwanken, von denen hier stellvertretend für weitere nur das Alter des Knochenspenders und die postmortem Zeit bis zur Präparation angeführt sein sollen.
Die BMG bedarf der Sterilisation, wenn es klinisch eingesetzt werden soll. Eine effektive Sterilisation darf die Osteoinduktivität des Materials nicht reduzieren. Für die zur Zeit eingesetzten Sterilisationsmethoden ist das noch nicht zweifelsfrei gesichert.

Die Fixierung der BMG im knöchernen Defekt ist wegen seiner körnigen Struktur nicht unproblematisch. Der Einsatz, beispielsweise bei Pseudarthrosen, wird wegen der Gefahr der intra- und postoperativen Dislozierung der BMG-Partikel technisch schwierig zu bewerkstelligen sein. Auch kann BMG wegen der fehlenden mechanischen Stabilität nicht als tragende oder teilbelastbare Struktur zum Ersatz segmentaler Knochendefekte genutzt werden. BMG bietet sich jedoch sehr gut zur Auffüllung zystischer Knochendefekte an, bei denen die BMG durch eine relativ kleine Öffnung in der Kortikalis in den Defekt eingebracht wird und dort gut verdichtet und anmodelliert werden kann.

Die Anwendung von hBMP in klinischen Versuchen am Patienten, die therapierefraktäre Pseudarthrosen ausgebildet hatten, ist sehr erfolgversprechend verlaufen. Johnson [65] publizierte in einem vorläufigen Bericht den Einsatz von hBMP bei vier Patienten mit therapierefraktären Pseudarthrosen der distalen Tibia und Fibula mit beträchtlichen posterioren Biegungsdeformitäten und Valgusdeformitäten, die nach mehreren Operationen nicht verheilt waren. Bei diesen Patienten wurde BMP/NCP in Dosen von 50-100 mg implantiert. Die Defekte, einschließlich der großen anterioren kortikalen Defekte, waren nach 4-5 Monaten bei allen Patienten repariert. Nebenwirkungen des BMP wurden nicht beobachtet. Diese Heilung vollzog sich jedoch unter Bedingungen einer verbesserten internen Fixation, weshalb der tatsächliche Beitrag des BMP an der Heilung der zuvor refraktären Kontinuitätsunterbrechungen nicht genau abgesteckt werden kann. Trotzdem sind die Resultate sehr ermutigend, da alle Patienten bereits mehrfache erfolglose Operationen hinter sich hatten.
Hu berichtet über die klinische Anwendung von humaner Knochenmatrixgelatine (BMG) bei 24 Patienten.[56] Nach der Implantation entwickelten sie neues Knochengewebe mit erhöhter Dichte, und die Pseudarthrosen und verzögerten Frakturheilungen waren 2-6 Monate postoperativ verheilt.
Der Einsatz von BMP wird aber sicher nicht zur eigenständigen Therapie werden, sondern wird immer nur eine zusätzliche Maßnahme bleiben. [64]

4. Zusammenfassung

Große knöcherne Defekte machen den Einsatz eines Knochenersatzmaterials notwendig. Autogene Spongiosa ist das in jeder Hinsicht unübertroffene Transplantat. Ihre Verfügbarkeit ist jedoch begrenzt. Die Entnahme autogener Spongiosa erfordert meist eine mit zusätzlichen Risiken behaftete und daher zusätzlicher Morbidität verbundene Zweitoperation.
Allogene Knochenmatrixgelatine als Weiterverarbeitungsprodukt der demineralisierten Knochenmatrix ist ein osteoinduktives Implantat. Allogene BMG fördert die Regeneration knöcherner Substanzdefekte und kann durch Knochenbanken ständig in ausreichender Menge zur Verfügung gestellt werden.
Die verwendete BMG ist ein avitales, vollständig demineralisiertes, antigenfreies Implantat mit günstiger Oberflächenstruktur und guter Bioverträglichkeit. Die Hydroxylapatitkeramik Endobon® ist eine durch dosierte Verbrennung und Sinterung von boviner Spongiosa hergestellte True Bone Ceramic mit einer organisierten Trabekelstruktur und interkonnektierenden Poren.

Das Ziel dieser Arbeit war, in vergleichenden Untersuchungen im orthotopen Modell

- den Einfluß der während der Präparation der BMG herrschenden Temperatur auf die Osteoinduktivität zu erfassen,
- am Minischwein die knöcherne Regeneration unter dem Einfluß von BMG im Vergleich zur Kombination aus BMG mit der Hydroxylapatitkeramik Endobon® zu untersuchen und dabei gleichzeitig
- den zeitlichen Verlauf der Knochenbildung beim Heilungsprozeß quantitativ zu erfassen.

Die Untersuchung der Temperaturabhängigkeit erfolgte am Trepanationsdefekt bei Wistar- Ratten. Als Negativkontrolle diente der Leerdefekt. Die Heilung des Defekts wurde deskriptiv histologisch und mittels der biochemischen Marker Alkalische Phosphatase, Kalziumgehalt und Hydroxyprolin erfaßt. Die in diesem Versuch verwendete BMG wurde bei 4°C bzw. 22°C hergestellt. Untersuchungszeiträume waren 1, 2, 4, 6 und 12 Wochen.

Folgende Ergebnisse wurden erzielt:

1. Beide BMG-Präparationen produzierten eine vollständige Defektheilung nach 12 Wochen.

2. Bei der histologischen Untersuchung konnte zu keinem der Untersuchungszeitpunkte ein Unterschied im Fortschritt der Defektregeneration zwischen beiden Vergleichsgruppen beobachtet werden.

3. Die Aktivität der Alkalischen Phosphatase ist nach der zweiten und der vierten Wochen in der BMG 22°C-Gruppe signifikant ($p=0.042$ bzw. 0.012) erhöht.

4. Der Kalzium-und Hydroxyprolingehalt werden aus Gründen, die im einzelnen im Kapitel 2.3. diskutiert werden, in diesem Versuch nicht als universell geeignete Parameter zur Erfassung der Osteogenese angesehen.

Die Untersuchung der Heilung von Knochendefekten unter dem Einfluß von allogener BMG im Vergleich zu einer Kombination aus BMG mit einer Hydroxylapatitkeramik wurde an Minischweinen durchgeführt. Die zeitliche Dynamik des Knocheneinwuchses wurde anhand histologischer Fluoreszenzübersichten erfaßt. Die tägliche Markierung der Tiere mit Fluorochromen machte die Bestimmung der Knocheneinheilungsrate möglich. Detailhistologien zeigten die Qualität der knöchernen Einheilung. Mittels computergesteuerter Bildanalyse wurde die Quantität des Knocheneinwuchses gemessen.

In diesem Versuch wurden folgende Ergebnisse erzielt:

1. Allogene BMG allein hatte keine stimulative Wirkung auf die knöcherne Heilung im ersatzstarken Lager. Der Defekt war auch nach 12 Wochen noch nicht knöchern durchbaut.

2. Der flächenmäßige Anteil neugebildeten Knochens bei Keramik+BMG lag nach 12 Wochen bei 80 % gegenüber 33 % bei alleiniger Implantation von BMG .

3. Keramik mit BMG zeigte eine signifikante Förderung der knöchernen Regeneration und Integration ($p=0.0004$) mit Bildung einiger separater Osteogenesezentren im Defektzentrum.

Die osteokonduktiven Eigenschaften der BMG sind nicht stark genug ausgeprägt, um bei Minischweinen die Heilung ossärer Defekte im ersatzstarken Lager zu beschleunigen. Die Kombination von BMG mit einer Hydroxylapatitkeramik erscheint wegen der signifikanten Beschleunigung des Knocheneinwuchses bei stabiler Fixation als geeignet für die klinische Anwendung.
In der Literatur ist gut belegt, daß es sich bei BMG um ein osteoinduktives Implantat handelt. Wird ein klinischer Einsatz von BMG beabsichtigt, ist die vorherige Sterilisation eine unabdingbare Voraussetzung. Die Osteoinduktivität wird durch eine Reihe von Sterilisationsverfahren drastisch reduziert. Für den Verlust der Osteoinduktivität der hier verwendeten BMG kommt als wahrscheinlichste Ursache die Sterilisation im Peressigsäure- Unterdruck- Verfahren in Frage. Der wissenschaftliche Beweis dafür steht noch aus.
Die Temperatur während der Präparation hat keinen signifikanten Einfluß auf die osteoinduktive Kapazität der BMG.

Schlagworte:
Gastrointestinaler Sauerstofftransport, Laktatstoffwechsel, Kardopulmonaler Bypass, systematische Inflammatorische Antwort

5. Verzeichnis nicht allgemein gebräuchlicher Abkürzungen

AAA	**a**utolysiert, **a**ntigenextrahiert, **a**llogen
AP	**A**lkalische **P**hosphatase
bFGF	basic Fibroblast Growth Factor
BMG	**B**one **M**orphogenetic **G**elatin, **B**one **M**atrix **G**elatin
BMP	**B**one **M**orphogenetic **P**rotein
bBMP	**b**ovine **B**one **M**orphogenetic **P**rotein
hBMP	**h**uman **B**one **M**orphogenetic **P**rotein
pBMP	**p**orcine **B**one **M**orphogenetic **P**rotein
rhBMP	**r**ecombinant **h**uman **B**one **M**orphogenetic **P**rotein
BSA	**b**ovine **s**erum **a**lbumine
DBM	**D**emineralized **B**one **M**atrix
DL-PLA	**d**i**l**actic-**p**oly**l**actic **a**cid
DOPC	**d**etermined **o**steo**p**rogenitor **c**ells
EDTA	**e**thylene**d**iamine **t**etraacetic **a**cid
HA	**H**ydroxyl**a**patit
IOPC	**i**nducible **o**steo**p**rogenitor **c**ells
LN_2	flüssiger Stickstoff (**l**iquid **n**itrogen)
MAI	**m**etabolischer **A**ktivitäts**i**ndex
MHC	**m**ajor **h**istocompatibility **c**omplex
NCP	**n**on-**c**ollagenous **p**rotein
TBC	**T**rue **B**one **C**eramic
TCP	**T**ri**c**alcium **P**hosphate

6. Literatur

1. Abe, H., Manaka, N., Fujii, T., Kataumi, H., Ogiuchi, H.: Histopathological Observation of Dense Particulate Hydroxyapatite Consolidated in the Frontal Sinus of Dogs. J. Nihon Univ. Sch. Dent. 32: 240-246, 1990.

2. Aldinger, G., Herr, G., Küsswetter, W., Reis, H.J., Thielemann, F.W, Holz, U.: Bone Morphogenetic Protein: A review. Internat. Orthopaedics 15: 169-177, 1991.

3. Ascherl, R., Morgalla, H., Geissddörfer K., Schmeller, M.L., Langhammer, H., Lechner, F., Blümel, G.: Experimentelle Untersuchungen und klinische Aspekte zur Kältekonservierung allogener Spongiosa. Orthopädie 15: 22-29, 1986.

4. Ashton, B.A., Allen, T.D., Howlett, C.R., Eagleson, C.C., Hattori, A., Owen, M.: Formation of bone and cartilage by marrow stromal cells in diffusion chambers in vivo. Clin. Orthop. 151: 294, 1980.

5. Aspenberg, P., Lohmander, L.S., Thorngren, K.-G.: Monkey Bone Matrix induces Bone Formation in the Athymic Rat, but Not in Adult Monkeys. J. Orthop. Res. 9: 20-25., 1991.

6. Aspenberg, P., Thorén, K.: Lipid extraction enhances bank bone incorporation. Acta Orthop. Scand. 61, 1990.

7. Aspenberg, P., Thorngren, K.-G., Lohmander, L.S.: Rabbit bone matrix induces bone formation in the athymic rat. Acta Orthop. Scand. 59(3): 276-278, 1988.

8. Aspenberg, P., Thorngren,K.-G., Lohmander, L.S.: Dose-dependent stimulation of bone induction by basic fibroblast growth factor in rats. Acta Orthop. Scand. 62(5): 481-484, 1991.

9. Aspenberg, P., Wang, E., Thorngren, K.G.: Bone morphogenetic protein induces bone in the squirrel monkey, but bone matrix does not. Acta Orthop. Scand. 63(6): 619-622, 1992.

10. Bab, I., Passi-Even, L., Gazit, D., Sekels, E., Ashton, B.A., Reylan Ramu, N., Ziv, I., Ulmansky, M.: Osteogenesis in in vivo diffusion chamber cultures of human marrow cells. Bone and Mineral 4: 373-386, 1988.

11. Bang, G.: Induction of heterotopic bone formation by demineralized dentin: an experimental model in guinea pigs. Scand. J. Dent. Res. 81(3): 240-250, 1973.

12. Beresford, W.A.: Chondroid Bone. Secondary Cartilage and Metaplasia. pp. 118-121 Baltimore, Urban & Schwarzenberg, 1981.

13. Bessho, K., Tagawa, T., Murata, M.: Analysis of Bone Morphogenetic Protein (BMP) Derived From Human and Bovine Bone Matrix. Clin. Orthop. 268: 226-234, 1991.

14. Billings, E., von Schroer, H.P., Mai, M.T., Aratow, M., Amiel, D., Woo, S.L.Y., Coutts, R.D.: Cartilage resurfacing of the rabbit knee. Acta. Orthop. Scand. 61(3): 201-206, 1990.

15. Bochentin, B., Gollnick, K., Hansen, A., Pruß, A.: Einfluß eines Wundheilfaktors beim Einsatz allogener demineralisierter Knochenmatrix im Tiermodell Ratte. Dissertation Humboldt-Universität zu Berlin, 1990.

16. Bock, P.E., Frieden, C.: Another look at the cold lability of enzymes. Trends biochem. Sci. 3: 100-103, 1978.

17. Boskey, A.L., Posner, A.S.: Bone Structure, Composition, and Mineralization. Orthop. Clinics N. Am. 15(4): 597-611, 1984.

18. Brandts, J.F.: The thermodynamics of protein denaturation. J. Am. chem. Soc. 86: 4291-4314, 1964.

19. Brighton, C.T., Krebs, A.G.: Oxygen tension of healing. J. Bone Joint Surg. (Am) 54: 323-332, 1972.

20. Buchholz, R.W., Carlton, A., Holmes, R.E.: Hydroxyapatite and Tricalcium Phosphate Bone Graft Substitutes. Orthop. Clinics N. Am. 18(2): 323-334, 1987.

21. Bundesgesunsheitsamt und Wissenschaftlicher Beirat der Bundesärztekammer.: Richtlinien zum Führen einer Knochenbank. Dtsch. Aerztebl. 87: 41-44, .

22. Burwell, R.G.: The fate of bone grafts. In Appley, A.G. (ed.): Recent Advances in Orthopaedics. 115-207, London, J. and H. Churchill, 1983.

23. Canalis, E., Centrella, M., Urist, M.R.: Effect of Partially Purified Bone Morphogenetic Protein on DNA Synthesis and Cell Replication in Calvarial and Fibroblast Cultures. Clin. Orthop. 198: 289-296, 1985.

24. Centers for Disease Control: Transmission of HIV through Bone Transplantation: Case report and public health recommendations. MMWR 37: 597, 1988.

25. Cook, S.D., Baffes, G.C., Wolfe, M.W., Sampath, T.K., Rueger, D.C. : Recombinant Human Bone Morphogenetic Protein-7 Induces Healing in a Canine Long-Bone Segmental Defect Model. Clin. Orthop. 301: 302-312, 1994.

26. Coulson, R.A.: Relationship between fluid flow and O_2 demand in tissues in vivo and in vitro. Perspect. Biol. Med. 27: 121, 1983.

27. Crick, F.: Diffusion in embryogenesis. Nature 225: 420, 1970.

28. Cunningham, N.S., Paralkar, V., Reddi, A.H.: Osteogenin and recombinant bone morphogenetic protein 2B are chemotactic for human monocytes and stimulate transforming growth factor beta 1 mRNA expression. Proc. Natl. Acad. Sci. U.S.A. 89 (24): 11740-11744, 1992.

29. Delloye, C., Hebrant, A., Munting, E., Piret, L., Coutelier, L.: The osteoinductive capacity of differently HCl- decalcified bone allografts. Acta Orthop. Scand. 56: 318-322, 1985.

30. Delmas, P.D.: Bone gla-protein (Osteocalcin): A specific marker for the study of metabolic bone disease. In: Cecchettin, M., Segre, G. (eds): Calciotropic Hormones and Calcium Metabolism. International Congress Series 679, Excerpta Medica, Amsterdam: pp. 19-28.

31. Denner, K., von Versen, R., Litzke, L.F., Matthes, G., Buntrock, P., Hildebrandt, G.: Tierexperimentelle Untersuchungen zurm Einsatz einer Human-Knochen-Kollagen-Substanz. Z. Exp. Chir. Transplant. Künstliche Organe 21(2): 65-70, 1988.

32. Denner, K., von Versen, R.: Demineralisierte Knochenmatrix - tierexperimentelle Untersuchungen und erste klinische Erfahrungen. Promotion B, Humboldt - Universität zu Berlin, 1990.

33. Dowben, R.M.: Biological Membranes. Little, Brown and Co., Boston, 1969.

34. Draenert, K.: Studying bone regeneration with the scanning electron microscope. Scan. Electron. Microsc. (US) (Pt1): 247-354, 1983.

35. Draenert, K., Schenk, R.K., Willeneger, H., Handschin, M., Müller, M.E.: Histomorphologie der metaphysären Knochenheilung. In: Draenert, K. und Rütt, A.(Eds): Histo-Morph. Bewegungsapparat 3: München: Art and Science (1982): 1.

36. Eitel, F., Seiler, H., Schweiberer, L.: Vergleichende Untersuchungen zur Übertragbarkeit tierexperimenteller Ergebnisse auf den Regenerationsprozeß des menschlichen Röhrenknochens. Unfallheilkunde 84: 250-254, 1981.

37. Ekelund, A., Brosjö,O., Nilsson, O.S.: Experimental Induction of Heterotopic Bone. Clin. Orthop. 263: 102-112, 1991.

38. Farley, J.R., Ivey, J.L., Baylink, D.J.: Human alkaline phosphatase: kinetic studies including pH dependence and inhibition by theophylline. J. Biol. Chem. 255: 4680-4686, 1980.

39. Ferguson, D., Davis, W.L., Urist, M.R., Hurt, W.C., Allen, E.P.: Bovine Bone Morphogenetic Protein (bBMP) Fraction-induced Repair of Craniotomy Defects in the Rhesus Monkey (Macaca speciosa). Clin. Orthop. 219: 251-258, 1987.

40. Firschein, H.E., Urist, M.R.: Enzyme induction, accumulation of collagen, and calcification in implants of bone matrix. Clin. Orthop. 84: 263, 1972.

41. Friedenstein, A., Lalykina, K.S.: Thymus cells are inducible to osteogenesis. Eur. J. Immunol. 2: 602, 1972.

42. Friedenstein, A.Y.: Determined and inducible osteogenic precursor cells. Hard Tissue Growth, Repair and Mineralization. CIBA Foundation, Symp.2., Elsevier, New York, p. 196, 1973.

43. Friedlaender, G.: Current Concepts Review Bone Banking. J. Bone Joint Surg. (Am.) 63: 307-311, 1982.

44. Friedlaender, G.: Current Concepts Review Bone Grafts. J. Bone Joint Surg.(Am.) 69: 786-790, 1987.

45. Görannsson, H., Vuola, J., Pätiälä, H., Rokkanen, P.: Filling the bone defect with osteogenic material. Arch Orthhop. Trauma Surg. 114: 172-178, 1995.

46. Glowacki, J., Kaban, L.B., Murray, J.E., Folkman, J., Mulliken J.B.: Application of the biological principle of induced osteogenesis for cranio-facial defects. Lancet 1: 956-962, 1981.

47. Hahn, G.V., Cohen, R.B., Wozney, J.M., Levitz C.L., Shore E.MM., Zasloff, M.A. Kaplan, F.S.: A bone morphogenetic protein subfamily: chromosomal localization of human genes for MP5, BMP6, and BMP7. Genomics (United States) 14(3): 759-762, 1992.

48. Harakas, N.K.: Demineralized Bone-Matrix-Induced Osteogenesis. Clin.Orthop.Rel.Res. 188: 239-251, 1984.

49. Heckman, J.D., Boyan, B.D., Aufdemorte, T.B., Abbott, J.T.: The use of bone morphogenetic protein in the treatment of non-union in a canine model. J. Bone Joint Surg. (Am) 73(5): 750-764, 1991.

50. Hirano,H., Urist, M.R.: Induced Bone Development in Transplants of Fresh human Pseudomalignant Heterotopic Ossification Tissue in Athymic Mice. Clin.Orthop. 263: 113-120, 1991.

51. Hofmann, G.O., Kirschner, M.H., Wangeman, T., Falk, C., Mempel, W., Hammer, C.: Infections and immunological hazards of allogeneic bone transplantation. Arch. Orthop. Trauma Surg. 114: 159-166, 1995.

52. Holick, M.F., Krane, S.M., Potts, J.T.: Calcium, Phosphorus, and Bone Metabolism: Calcium-Regulating Hormones. in: Harrison's Principles of Internal Medicine 12. ed./editors: Jean D. Wilson et al., McGraw - Hill, Inc., 1991.

53. Holmes, R.E., Buchholz, R.W., Mooney V.: Porous Hydroxyapatite as a Bone Graft Substitute in Diaphyseal Defects: A Histometric Study. J. Orthop. Res. 5: 114-121, 1987.

54. Horisaka, Y., Okamoto, Y., Matsumoto, N., Yoshimura, Y., Kawada, J., Yamashita, K., Takagi, T.: Subperiosteal Implantation of Bone Morphogenetic Protein Adsorbed to Hydroxyapatite. Clin. Orthop. 268: 303-312, 1991.

55. Hosny, M., Sharaway, M.: Osteoinduction in young and old rats using demineralized bone powder allografts. J. Oral Maxillofac. Surg. 43: 925, 1985.

56. Hu, X., Yao, L., Lu, C., Wang, S., Chen, Y.: Experimental and clinical investigation of human insoluble bone matrix gelatin. A report of 24 cases. Clin. Orthop. 293: 360-365, 1993.

57. Irving, J.T., LeBolt, S.A., Scheider, E.L.: Ectopic bone formation and aging. Clin. Orthop. 154: 249, 1981.

58. Ito, T., Sakano, S., Sato, K., Sugiura, H., Iwata, H., Murata, Y., Seo, H.: Sensitivity of Osteoinductive Activity of Demineralized and Defatted Rat Femur to Temperature and Duration of Heating. Clin. Orthop. 316: 267-275, 1995.

59. Iyoda, K., Miura, T., Nogami, H.: Repair of bone defect with cultured chondrocytes bound to hydroxyapatite. Clin. Orthop. 288: 287-293, 1993.

60. Jaenicke, R.: Folding and association of proteins. Prog. Biophys. molec. Biol. 49: 117-237, 1987.

61. Jaenicke, R.: Proteins at low Temperatures. Phil. Trans. R. Soc. Lond. B 326: 535-553, 1990.

62. Jarcho, M.: Calcium phosphate ceramics as hard tissue prosthetics. Clin. Orthop. 157: 259-278, 1981.

63. Jergesen, H.E., Chua, J., Kao, R.T., Kaban, L.B.: Age Effects on Bone Induction by Demineralized Bone Powder. Clin. Orthop. 268: 253-259, 1991.

64. Johnson, E., Urist, M.R., Finerman, G.A.M.: Repair of segmental defects of the tibia with cancellous bone grafts augmented with human bone morphogenetic protein. Clin. Orthop. 236: 251-257, 1988.

65. Johnson, E.E., Urist, M.R., Finerman, G.A.M.: Distal metaphyseal tibial non-union. . Clin. Orthop. 250: 234-240, 1990.

66. Köhler, W., Schachtel, G., Voleske, P.: Biostatistik: Einführung in die Biometrie für Biologen und Agrarwissenschaftler. Springer-Verlag Berlin Heidelberg , 1992.

67. Kübler, N., Urist, M.R.: Bone Morphogenetic Protein-Mediated Interaction of Periosteum and Diaphysis. Clin. Orthop. 258: 279-294, 1990.

68. Kühne, J.H., Bartl, R., Frisch, B., Hammer, K., Jansson, V., Zimmmer, M.: Bone formation in coralline hydroxyapatite. Acta Orthop. Scand. 65(3): 246-252, 1994.

69. Katoh, T., Sato, K., Kawamura, M., Iwata, H., Miura, T.: Osteogenesis in sintered bone combined with bovine Bone Morphogenetic Protein. Clin. Orthhop. 287: 266-275, 1993.

70. Katthagen, B.D., Mittelmeier, H.: Bone regeneration with collagen-apatite. Biological and Biomechanical Performance of Biomaterials. Elsevier Science Publishers B.V., Amsterdam: 39-44, 1986.

71. Katthagen, B.D.: Knocheninduktion mit "Bone Morphogenetic Protein" (BMP). Z. Orthop. 125: 559-566, 1987.

72. Kawamura, M, Urist, M.R.: Human Fibrin Is a Physiologic Delivery System for Bone Morphogenetic Protein. Clin. Orthop. 235: 302-310, 1988.

73. Kawamura, M., Urist, M.R.: Induction of Callus Formation by Implants of Bone Morphogenetic Protein and Associated Bone Matrix Noncollagenous Proteins. Clin. Orthop. 236: 240-248, 1988.

74. Kay, J.F.: Bone - hydroxyapatite bonding revealed at the ultra structural level. Transactions of the 19th Annual Meeting of the Society for Biomaterials. pp 477, 1993.

75. Ko, L., Ma, G.X., Gao, H.L.: Purification and Chemical Modification of Porcine Bone Morphogenetic Protein. Clin. Orthop. 256: 229-237, 1990.

76. Kotani, S., Yamamuro, T., Nakamura, T., Kitsugi, T., Fujita, Y., Kawanabe, K., Kokubo, T.: Enhancement of bone bonding to bioactive ceramic by demineralized bone powder. Clin. Orthop. 287: 226-234, 1992.

77. Kukoschke, K.G., Mayer, H.: Bedeutung von Protein-Wachstumsfaktoren für die lokale Regulation des Knochenwachstums. Dtsch. med Wschr. 115: 1921-1926, 1990.

78. Kurihara, N., Tatsumi, J., Ikeda, K.: Bioassay of bovine sinter bone in vitro. Quintessence 6: 104, 1987.

79. Lance, E.M.: Some Observations on Bone Graft Technology. Clin. Orthop. 200: 114-124, 1985.

80. Lemons, J.E.: Bioceramics: Is there a Difference?. Clin.Orthop. 261: 153-158, 1990.

81. Lemons, J.E.: Inorganic- Organic Combinations for Bone Repair. Biological and Biomechanical Performance of Biomaterials. Elsevier Science Publishers B.V., Amsterdam: 51-56, 1986.

82. Leucht, W. et al. (Hrsg.): Das Miniaturschwein. Versuchs- und Modelltiere in Biologie und Medizin. Einführung in die Versuchstierkunde Band IV. 1. Auflage, VEB Gustav Fischer Verlag, Jena 1982

83. Lian, J.B., Gundberg, C.M.: Osteocalcin. Biochemical Considerations and Clinical Applications. Clin. Orthop. 226: 267-291, 1988.

84. Lindholm, T.C., Lindholm, T.S., Marttinen, A., Urist, M.D.: Bovine Bone Morphogenetic Protein (bBMP/NCP)-Induced Repair of Skull Trephine Defects in Pigs. Clin. Orthop. 301: 263-270, 1994.

85. Ljunghall, S., Lindh, E.: Assessment of bone turnover with biochemical markers. J. Int. Med. 225: 219-220, 1989.

86. Luna, L.G.: Manual of histologic staining methods of the Armed Forces Institute of Pathology. McGraw-Hill, New York Toronto Sydney London, 1973.

87. Ma, G., Han, Y., Gao, H.L., Chen, W., Yang, R., Cheng, M., Ko, L., Wang, X.M., Zhou, R.L.: Porcine bone morphogenetic protein induces osteogenesis in repair of bone defects. Acta Traum. Orthop. 3: 214, 1987.

88. Malinin, T., Mnaymneh, W.: Bone Banking and Transplantation of Allografts. In Goldsmith, H.S.(ed.): Practice of Surgery, Vol., 1-25: Philadelphia, Harper and Row, 1983.

89. McComb, R.B., Bowers, G.N., Posen, S.: Alkaline Phosphatase. Plenum Press, New York : , 1979.

90. Melson, F.: Perönliche Mitteilung, 1992.

91. Miller, T.A., Ishida, K., Kobayashi, M., Wollman, J.S., Turk. A.E., Holmes, R.E.: The induction of bone by an osteogenic protein and the conduction of bone by porous hydroxyapatite: a laboratory study in the rabbit. Plast. Reconstr. Surg. (United States) 87(1): 87-95, 1991

92. Mizutani, H., Urist, M.R.: The Nature of Bone Morphogenetic Protein (BMP) Fractions Derived from Bovine Bone Matrix Gelatine. Clin. Orthop. 171: 213-233, 1982.

93. Mohan, S., Baylink, D.: Bone Growth Factors. Clin. Orthop. 263: 30-48, 1991.

94. Moore, T.M., Artal, R., Arenas, M., Gendler, E.: Influence of Postmortem Time and Temperature on Osteoinductive Activity of Demineralized Microperforated Ethylene Oxide-Sterilized Syngeneic Bone Implant in the Rat. Clin. Orthop. 259: 239-244, 1990.

95. Munting, G., Wilmart, J.-F., Wijne, A., Hennebert, P., Delloye, C.: Effect of Sterilization on Osteoinduction. Acta Orthop. Scand. 59(1): 34-38, 1988.

96. Muthukumaran, N., Reddi, A.H.: Bone Matrix-induced Local Bone Formation. Clin. Orthop. 200: 159-164, 1985.

97. Nakahara, H., Takaoka, K., Koezuka, M., Sugamoto, K., Tsuda, T., Ono, K.: Periosteal bone Formation Elicited by Partially Purified Bone Morphogenetic Protein. Clin. Orthop. 239: 299-239, 1989.

98. Nilsen, R.: Electron microscopy of induced heterotopic bone formation in guinea pigs. Arch. Oral. Biol. 22(8): 485-493, 1977.

99. Nilsson, O.S., Urist, M.R., Dawson, E.G., Schmalzried, T.P., Finerman, G.A.M.: Bone Repair induced by bone morphogenetic protein in ulnar defects in dogs. J. Bone Joint Surg. (Br.) 68: 635-642, 1986.

100. Nilsson, O.S., Urist, M.R.: Immune inhibition of repair of canine skull trephine defects implanted with partially purified bovine morphogenetic protein. Internat. Orthop. 15: 257-263, 1991.

101. Nogami, H., Ono, Y., Oohira, A.: Bioassay of Chondrocyte Differentiation by Bone Morphogenetic Protein. Clin. Orthop. 258: 295-299, 1990.

102. Nolan, P., Templeton, P., Molla, R.A., Wilson, D.J.: Osteoinductive Potential of human demineralised bone and a bioceramic in abdominal musculature of the rat. J. Anat. (England) 174: 97-102, 1991.

103. Ohgushi, H., Goldberg, V.M., Caplan, A.I.: Repair of bone defects with marrow cells and porous ceramic. Acta Orthop. Scand. 60(3): 334-339, 1989.

104. Ohgushi, H., Okumura, M.: Osteogenic capacity of rat and human marrow cells in porous ceramics. Acta Orthop. Scand. 61(5): 431-434, 1990.

105. Oikarinen, J., Korhonen. L.K.: The bone inductive capacity of various bone transplanting materials used for treatment of experimental bone defects. Clin. Orthop. 140: 208, 1979.

106. Okamoto, Y., Horisaka, Y., Matsumoto, N., Yoshimura, Y., Kawada, J., Yamashita, K., Tagaki, T.: Muscle Reactions to Implantation of Bone Matrix Gelatin. Clin. Orthop. 263: 242-253, 1991.

107. Ousterhout, D.K.: Clinical experience in cranial and facial reconstruction with demineralized bone. Ann. Plast. Surg. 15(5): 367-373, 1985.

108. Owen, M.: The origin of bone cells. Int. Review Cytol. 28: 213, 1970.

109. Owen, M.: The origin of bone cells in the postnatal organism. Arthritis Rheum. 11: 1073, 1980.

110. Paralkar, V.M., Hammonds, R.G., Reddi, A.H.: Identification and characterization of cellular binding proteins (receptors) for recombinant human bone morphogenetic protein 2Bn an initiator of bone differentiation cascade. Proc. Natl. Sci. USA 88: 3397-3401, 1991.

111. Pinholt, E.M., Bang, G., Haanaes, H.R.: Alveolar ridge augmentation by osteoinduction in rats. Scand. J. Dent. Res. 98(5): 434-441, 1990.

112. Pinholt, E.M., Solheim, E., Bang, G., Sudmann, E.: Bone induction by composite bioerodible polyorthoesther and demineralized bone matrix in rats. Acta Orthop. Scand. 62(5): 476-480, 1991.

113. Prockop, D.J.: Heritable Disorders of Connective Tissue. in: Harrison´s Principles of Internal Medicine 12. ed./editors: Jean D. Wilson et al.: McGraw - Hill, Inc., New York Toronto Sydney London, 1991.

114. Prolo, D.J., Pedrotti, P.W., White, D.H.: Ethylene oxide sterilization of bone, dura mater, and fascia lata for human transplantation. Neurosurgery 6(5): 529-539, 1980.

115. Prolo, J.D., Rodrigo, J.J.: Contemporary bone graft physiology and surgery. Clin. Orthop. 200: 322-342, 1985.

116. Qiu, Z.B.: Scanning electronic microscope (SEM) examination of the hydroxyapatite (HA) combined with bone morphogenetic protein (BMP) implanted on the bone surface. Chung Hua Kou Chiang Hsueh Tsa Chih (China) 28(2): 79-81, 1993.

117. Ragni, P., Lindholm, T.S.: Interactions of allogeneic demineralized bone matrix and porous hydroxyapatite bioceramics in lumbar interbody fusion in rabbits. Clin. Orthop. 272: 292-299, 1991.

118. Rahn, B.A.: Die polychrome Sequenzmarkierung des Knochens. Nova Acta Leopoldina 44: 149-255, 1979.

119. Rahn, B.A., Bacellar, F.C., Trapp, L., Perren, S.M.: Methode zur Floureszenz.Morphometrie des Knochenanbaus. Akt. Traumatol. 10: 109-115, 1980.

120. Rahn, B.A., Neff, J., Leutenegger, A., Mathys, R., Perren S.M.: Integration of synthetic apatite of various pore size and density in bone. Biological and Biomechanical Performance of Biomaterials. Elsevier Science Publishers B.V., Amsterdam: 21-26, 1986.

121. Reddi, A.H., Anderson, W.A.: Collagenous bone matrix induced endochondral ossification and hemopoiesis. J. Cell. Biol. 69: 557, 1976.

122. Reddi, A.H., Cunningham, N.S.: Initiation and promotion of bone differentiation by bone morphogenetic proteins. J. Bone Miner. Res. (US) 8 Suppl. 2: 499-502, 1993.

123. Reddi, A.H., Wientroub, S., Muthukumaran, N.: Biological Principles of Bone Induction. Orthop.Clin.N.America 18(2): 207-212, 1987.

124. Reddi, A.H.: Bone Morphogenetic Proteins, Bone Marrow Stromal Cells, and Mesenchymal Stem Cells. Clin. Orthop. 313: 115-119, 1995.

125. Ripamonti, U., Ma, S., Reddi, A.H.: The critical role of geometry of porous hydroxyapatite delivery system in induction of bone by osteogenin, a bone orphogenetic protein. Matrix 12(3): 202-212, 1992.

126. Ripamonti, U., Ma, S.S., van den Heever, B., Reddi, A.H.: Osteogenin, a bone morphogenetic protein, adsorbed on porous hydroxyapatite substrata, induces rapid bone differentiation in calvarial defects of adult primates. Plast. Reconstr. Surg. 90(3): 382-393, 1992.

127. Ripamonti, U.: The Induction od Bone in Osteogenic Composites of Bone Matrix and Porous Hydroxyapatite Replicas. J Oral Maxillofac. Surg., 49: 817-830, 1991.

128. Rueger, J.M., Siegert, H.R., Schmidt, H., Pannike, A.: Observation on bone formation-sequence elicited by the implantation of bone gelatine together with calciumphosphate compounds. Biological and Biomechanical Performances of Biomaterials, Elsevier Science Publishers B.V., Amsterdam: 45-49, 1986.

129. Sachs, L.: Statistische Methoden: Planung und Auswertung. Springer-Verlag Berlin Heidelberg New York London Paris Tokyo, 1988.

130. Sakano, S., Murata, Y., Miura, T., Iwata, H., Sato, K., Matsui, N., Seo, H.: Collagen and Alkaline Phosphatase Gene Expression During Bone Morphogenetic Protein (BMP)-Induced Cartilage and Bone Differentiation. Clin. Orthop. 292: 337-344, 1993.

131. Salzman, N.P., Psallidopoulos, M., Prewett, A.B., O'Leary, R.: Detection of HIV in Bone Allografts Prepared from AIDS Autopsy Tissue. Clin. Orthop. Rel.Res., 292: 384-390, 1993.

132. Sato K., Urist M.R.: Induced Regeneration of Calvaria by Bone Morphogenetic Protein (BMP) in Dogs. Clin. Orthp. 197: 301-311, 1985.

133. Sato, T., Kawamura, M., Sato, K., Iwata, H., Miura T.: Bone Morphogenesis of Rabbit Bone Morphogenetic Protein-Bound Hydroxyapatite-Fibrin Composite. Clin. Orthop. 263: 254-262, 1991.

134. Schmitz, J.P., Hollinger, J.O.: A preliminary study of the osteogenic potential of a biodegradable alloplastic osteoinductive implant. Clin. Orthop. 237: 245-255, 1988.

135. Schwarz, N., Dinges, H.P., Schiesser, A., Redl, H., Schlag, G.: Dog bone less osteogenic then rat bone. Acta Orthop. Scand. 60: 393, 1989.

136. Schwarz, N., Redl, H., Schlag, G., Lintner, F., Dinges, H.P., Thurnher, M., Schiesser, A.: Experimental Osteoinduction in Rats: Collagen-Apatite Versus Osteogenin-Containing Gelatine. Arch. Orthop. Trauma Surg. 106: 113-119, 1987.

137. Schwarz, N., Redl, H., Zeng, L., Schlag, G., Dinges, H.P., Eschberger, J.: Early osteoinduction in rats not altered by fibrin sealant. Clin. Orthop. 293: 353-359, 1993.

138. Schwarz, N., Schlag, G., Thurnher, M., Eschberger, J., Zeng, L.: Decalcified and undecalcified cancellous bone block implants do not heal diaphyseal defects in dogs. Arch. Orthp. Trauma Surg 111: 47-50, 1991.

139. Schwarz, N.: Knochenersatz durch autogenen und durch allogenen dekalzifizierten Knochen im Tierexperiment. Hefte zur Unfallchirurgie, Plastische und Wiederherstellungschirurgie. Verlag Karl Sasse KG, Rotenburg (Wümme), 1990.

140. Schweiberer, L. Stützle, H., Mandelkow, H.K.: Bone transplantation. Arch. Orthop. Trauma Surg. 109: 1. Aug, 1989.

141. Schweiberer, L.: Experimentelle Untersuchungen von Knochentransplantaten mit unveränderter und denaturierter Knochengrundsubstanz. Hefte Unfallheilkd 103, 1970.

142. Shimazaki, K., Mooney, V.: Comparative Study of Porous Hydroxyapatite and Tricalcium Phosphate as Bone Substitute. J. Orthop. Res 3: 301-310, 1985.

143. Simonds, R.J., Holmberg, S.D., Hurwitz, R.L., Coleman, T.R., Bottenfield, S., Conley, L.J., Kohlenberg,S.H., Castro, K.G., Dahan, BB.A., Schable, C.A., Rayfield, M.A., Rogers, M.F.: Transmission of human deficiency virus (HIV) from an HIV-seronegative organ and tissue donor. New Engl. J. Med. 362: 726, 1992.

144. Smith, R.J., Reddi, A.H., Phang, J.M.: Changes in prolinesynthetic and degradative enzymes during matrix-induced cartilage and bone formation. Calcif. Tissue Int. 27: 275, 1979.

145. Syftestad, G., Urist, M.R.: Degradation of Bone Matrix Morphogenetic Activity by Pulverization. Clin. Orthop. 141: 281-286, 1979.

146. Syftestad, G.T., Triffitt, J.T., Urist, M.R., Caplan, A.I.: An Osteo-Inductive Bone Matrix Extract Stimulates the in vitro Conversion of Mesenchyme into Chondrocytes. Calcif. Tissue Int. 36: 625-627, 1984.

147. Syftestad, G.T., Urist, M.D.: Bone Aging. Clin. Orthop. 162: 288-297, 1982.

148. Tabas, J.A., Zasloff, M., Wasmuth, J.J., Emanuel, B.S., Altherr, M.R., McPherson, J.D., Wozney, J.M., Kaplan, F.S.: Bone morphogenetic Protein: Chromosomal Localization of Human Genes for BMP1, BMP2A and BMP3. Genomics 9: 283-289, 1991.

149. Takagi, K., Urist, M.R.: The reaction of the dura to Bone Morphogenetic Protein (BMP) in repair of skull defects. Ann. Surg., 196: 100, 1982.

150. Takahashi, S., Iwata, H., Hanamura, H.: Nature of Bone Morphogenetic Protein (BMP) from Decalcified Rabbit Bone Matrix. J. Jpn.Orthop. Assoc. 61(2): 197-204, 1987.

151. Takaoka, K., Koezuka, M., Nakahara, H.: Telopeptide-Depleted Bovine Skin Collagen as a Carrier for Bone Morphogenetic Gelatine. J. Orthop. Res. 9: 902-907, 1991.

152. Takaoka, K., Nakahara, H., Yoshikawa, H., Masuhara, K., Tsuda, T., Ono, K.: Ectopic bone formation on and in porous hydroxyapatite combined with collagen and bone morphogenetic protein. Clin. Orthop. 234: 250-254, 1988.

153. Takaoka, K., Yoshikawa, H., Hasimoto, J., Masuhara K., Miyamoto, S., Suzuki, S. et al: Gene Cloning and Expression of a Bone Morphogenetic Protein Derived From a Murine Osteosarcoma. Clin. Orthop. 294: 344-352, 1993.

154. ten Dijke, P., Yamashita, H., Sampath, T.K., et.al: Identification of Type 1 receptors for osteogenic protein-1 and BMP-4. J. Biol. Chem. 269: 16985-16988, 1994.

155. Tencer, A.F., Mooney, V., Brown, K.L., Silvva, P.L.: Compressive properties of polymer coated synthetic hydroxyapatite for bone grafting. J. Biomed. Mat. Res. 19: 957-969, 1985.

156. Tencer, A.F., Woodard, P.L., Swenson, J., Brown, K.L.: Bone Ingrowth into Polymer Coated Porous Synthetic Coralline Hydroxyapatite. J. Orthop. Res. 5: 275-282, 1987.

157. Thielemann, F.W., Schmidt. K., Koslowski, L.: Osteoinduction. Part II: Purification of the osteoinductive activities of bone matrix. Arch. Orthop. Trauma Surg. 100(2): 73-78, 1982.

158. Tracy, R.P., Andrianorivo, A., Riggs, B.L., Mann, K.G.: Comparison of Monoclonal and Polyclonal Antibody-Based Immunoassays for Osteocalcin: A Study of Sources of Variation in Assay Results. J. Bone Min. Res. 5(5): 451-461, 1990.

159. Triffitt, J.T.: Initiation and Enhancement of Bone Formation. Acta Orthop. Scand. 58: 673-684, 1987.

160. Triffitt, J.T.: The special Proteins of Bone Tissue. Clin. Sci. 72: 399-408, 1987.

161. Tuli, S.M., Singh, A.D.: The osteoinductive property of decaclified bonne matrix. J. Bone Joint Surg. 60B: 116, 1978.

162. Uchida, A., Nade, S., McCartney, E., Ching, W.: Bone Ingrowth into Three Different Porous Ceramics Implanted into the Tibia of Rats and Rabbits. J.Orthop.Res. 3: 65-77, 1985.

163. Urist, M.R.: Surface decalcified allogeneic bone (SDAB) implants. A preliminary report of 10 cases and 25 comparable operations with undecalcified lyophilized bone implants. Clin. Orthop. 56: 37-50, 1986.

164. Urist, M.R.: The first three decades of Bone Morphogenetic Protein research. Osteologie 4: 207-223, 1995.

165. Urist, M.R., Iwata, H.: Preservation and biodegradation of the morphogenetic property of bone matrix. J. Theor. Biol. 38: 155, 1973.

166. Urist, M.R., Lietze, A., Mizutani, H., Takagi, K., Triffitt, J.T., Amstutz, J., DeLange, R., Termine, J., Finerman, G.A.M.: A Bovine Low Molecular Weight Bone Morphogenetic Protein (BMP) Fraction. Clin. Orthop. 162: 219-232, 1982.

167. Urist, M.R., Mikulski, A., Boyd, S.D.: A chemosterilized antigen extracted autodigested alloimplant for bone banks. Arch. Surg. 110(4): 416-428, 1975.

168. Urist, M.R., Mikulski, A., Lietze, A.: Solubilized and insolubilized bone morphogenetic protein. Natl. Acad. Sci. U.S.A. 76: 1828, 1979.

169. Urist, M.R., Nilsson, O., Rasmussen, J., Hirota, W., Lovell, T., Schmalzried, T., Finerman, G.A.M.: Bone Regeneration under the Influence of a Bone Morphogenetic Protein (BMP) Beta Tricalcium Phosphate (TCP) Composite in Skull Trephine Defects in Dogs. Clin. Orthop. 214: 295-304, 1987.

170. Urist, M.R., Silverman, B.F., Buring, K., Dubuc, F.L., Rosenberg, J.M.: The bone induction principle. Clin. Orthop. 53: 243, 1967.

171. Urist, M.R., Strates, B.S.: Bone Morphogenetic Protein. J. Dent. Res. Supplement 50: 1392-1406, 1971.

172. Urist, M.R.: Bone Formation by Autoinduction. Science, 150: 893, 1965.

173. Van de Putte, K.A., Urist, M.R.: Experimental mineralization of collagen sponge and decalcified bone. Clin Orthop. 40: 48, 1965.

174. van de Putte, K.A., Urist, M.R.: Osteogenesis in the interior of intramuscular implants of decalcified bone matrix. Clin. Orthop. 43: 257, 1966.

175. Wang, J.S., Goodmann, S., Aspenberg, P.: Bone Formation in the Presence of Phagocytosable Hydroxyapatite Particles. Clin. Orthop.304: 272-279, 1994.

176. Weinreb,M., Shinar, D., Rodan, G.A.: Different Pattern of Alkaline Phosphatase, Osteopontin and Osteocalcin Expresseion in Developing Rat Bone Visualized by in situ Hybridization. J. Bone Min. Res. 5(8): 831-842, 1990.

177. Wlodarski, K-H., Reddi, A.H.: Alkaline Phosphatase as a Marker of Osteoinduktive Cells. Calcif. Tissue Int. 39: 382-385., 1986.

178. Wlodarski, K.H.: Properties and Origin of Osteoblasts. Clin.Orthop. 252: 276-293, 1990.

179. Wozney, J.M., Rosen, V., Celeste, A.J., Mitsock, L.M., Whitters, M.J., Kriz, R.W., Hewick, R.M., Wang, E.A.: Novel regulators of bone formation: Molecular clones and activities. Science 242: 1528-1534, 1988.

180. Wozney, J.M.: Bone Morphogenetic Proteins. Prog. Growth Factor Res. 1(4): 267-280, 1989.

181. Yamashita, K., Kuwahara, M., Ishizuka, H.: Effects of 1-hydroxyethane-1,1-diphosphonic acid (HEDP) on new bone formation induced by bone matrix gelatin (BMG). Acta Histochem. 96(2): 181-195, 1994.

182. Yamashita, K., Takagi, T.: Ultrastructure of calcified muscle fibres at the implantation site of demineralized bone matrix gelatin. Int. J. Exp. Pathol. 74(6): 547-552, 1993.

183. Yazdi, M., Bernick, S., Paule, W.J., Nimni, M.E.: Postmortem Degradation of Demineralized Bone Matrix Osteoinductive Potential. Clin. Orthop. 262: 281-285, 1991.

Eidesstattliche Erklärung

Ich erkläre an Eides statt, daß die Dissertation von mir selbst und ohne unzulässige Hilfe Dritter verfaßt wurde, das sie auch in Teilen keine Kopie anderer Arbeiten darstellt und die benutzten Hilfsmittel sowie die Literatur vollständig angegeben sind.

Matthias Wirth

Danksagung

Ohne die Unterstützung durch viele Seiten wäre diese Arbeit nicht möglich gewesen. Ich möchte an dieser Stelle die Gelegenheit wahrnehmen, meine Wertschätzung dafür zum Ausdruck zu bringen.
Ich möchte vor allem meinem Betreuer, Herrn PD Dr. R. von Versen, meinen Dank aussprechen für die wertvollen Ratschläge, Hinweise, seine umfangreiche Unterstützung und Geduld. Ebenso bin ich Herrn Dr. B. Sehrt zu Dank verpflichtet für viele wertvolle Anregungen.
Ohne die tatkräftige Hilfe von Herrn Stephan Schreiber wäre die experimentelle Arbeit mit den Wistar-Ratten nicht so reibungslos durchzuführen gewesen. Für die dafür investierte Zeit und Arbeit gebührt Ihm mein ganz besonders herzlicher Dank und Anerkennung.
Für die Kooperation und die Einbindung in die breit angelegte Studie zur experimentellen Untersuchung der knöchernen Einheilung von Endobon® und Endobon® mit bFGF im Vergleich zu autogenen und allogenen Knochentransplantaten und zu BMG am Minischwein sowie die Durchführung großer Teile der Analysen, speziell der Bildanalysen, möchte ich auch Fr. Dr. Dingeldein und Herrn Prof. Dr. Dr. R. Schnettler danken.

Sehr viel wertvolle Unterstützung kam auch durch alle Mitarbeiter der Deutschen Zentralen Gewebebank. Stellvertretend für alle möchte ich hier Frau I. Klemann für die umfangreiche Hilfe bei den biochemischen Analysen danken.

Nicht zuletzt möchte ich auch meinem Vater, Dr. Jürgen Wirth, herzlichen Dank sagen für wertvolle Hinweise, kritische Fragen und Unterstützung bei der Fertigstellung und Korrektur der Arbeit.

Berlin, den 15.1.96

Lebenslauf

geb. am:	14.08.67	
Geburtsort:	Berlin	
Schulbildung:	1974-1984	10 - klassige Polytechnische Oberschule Berlin
	1984-1986	Erweiterte Oberschule "A.v. Humboldt" Berlin-Köpenick Abschluß: Abitur "mit Auszeichnung"
Hochschulbildung:	1989	Beginn des Medizinstudium an der Charité, MedizinischeFakultät der Humboldt-Universität zu Berlin
	9/1996	Abschluß des Medizinstudiums mit dem 3. Abschnitt der ärztlichen Prüfung
Studienaufenthalte in Ausland:	7/91	North East Wales Institute, der Clwyd and Oswestry Research Tissue Bank Wrexham und am Robert Jones & Agnes Hunt Orthopaedic & District Hospital Oswestry, Großbritannien
	1/92	Orthopaedisk Hospital Aarhus, Dänemark Biomechanical Laboritory
	8/92-9/93	Management von Weichteil- und Knochentumoren The Musculoskeletal Tumor Center The Graduate Hospital, Philadelphia, PA
	7/95 - 9/95	Kantonsspital Aarau, Schweiz Wahlfach des Praktischen Jahres an der Orthopädischen Klinik
Kongresse:	2.-3.5.90	2. Europäische Studentenkonferenz der Charité
	24.-26.10.91	1. European Conference on Problems of Tissue Banking and Clinical Application
weiteres:	11/86-8/89	Unteroffizier in einer Nachrichtenkompanie der

	Luftstreitkräfte der NVA
seit 1992	Mitglied der First Troop Philadelphia City Cavalry
seit 10/97	Arzt im Praktikum in der Fliegeruntersuchungsstelle Schönefeld