Neurologische Klinik der Medizinischen Fakultät Charité, Humboldt-Universität zu Berlin

DISSERTATION

Der Einfluss der Körperposition auf die zerebrale venöse Drainage
Eine duplexsonographische Untersuchung der
Vena jugularis interna und Vena vertebralis

Zur Erlangung des akademischen Grades
Doctor medicinae (Dr. med.)

vorgelegt der Medizinischen Fakultät Charité
der Humboldt Universität zu Berlin

Thomas von Münster

Dekan: Prof. Dr. med. Joachim W. Dudenhausen

Gutachter: 1. PD Dr. med. José Manuel Valdueza

2. PD Dr. med. Petra Bischoff

3. PD Dr. med. Martin Eicke

eingereicht: 6.5.2002

Datum der Promotion: 11.11.2002

Zusammenfassung:

Einleitung: Die Vena jugularis interna (VJI) gilt als das wichtigste Gefäß der zerebralen Drainage. Es gibt jedoch Hinweise darauf, dass das vertebrale Venensystem in Abhängigkeit von der Körperposition, an der zerebralen venösen Drainage beteiligt ist. Im Rahmen dieser Arbeit soll die Bedeutung der VJI und des vertebralen Venensystems für die zerebralvenöse Drainage in unterschiedlichen Körperpositionen untersucht werden.
Methode: Bei 23 gesunden Probanden wurde der Blutfluss in den VJI und den Vv. vertebrales (VV) duplexsonographisch bestimmt. Dazu wurde die Person auf einem Kipptisch gelagert. Die Messungen wurden in den Positionen –15° (Kopftieflage), 0° (horizontal), 15°, 30°, 45°, und 90° (Stehen) durchgeführt. Der arterielle zerebrale Blutfluss (CBF_A) wurde in den Positionen 0° und 45° bestimmt.
Ergebnisse: Der Blutfluss der VJI ging von 810 ± 360 ml/min in Kopftieflage (-15°) auf 70 ± 100 ml/min im Stehen zurück. Gleichzeitig stieg der Blutfluss VV von 20 ± 15 ml/min in Kopftieflage auf 210 ± 120 ml/min im Stehen an. Der CBF_A betrug 800 ± 153 ml/min in der 0°-Position und 720 ± 105 ml/min in der 45°-Position.
Diskussion: Es konnte eine deutliche Lageabhängigkeit der zerebralvenösen Drainage nachgewiesen werden. Es zeigte sich, dass die zentrale Bedeutung der VJI für die zerebrale venöse Drainage auf die liegende Position beschränkt ist. Im Stehen verläuft die zerebrale venöse Drainage weitgehend über das vertebrale Venensystem.

Schlagwörter:

Vena vertebralis/*vertebrales Venensystem/*Physiologie
Vena jugularis interna/*Physiologie
Zerebraler Blutfluss/*Physiologie
venöser Blutfluss/*Physiologie
Ultraschall, Doppler
Zerebrale Venen/*Physiologie
Kipptisch
Mensch

Abstract:

Background: The internal jugular veins (IJV) are considered to be the main outflow of cerebral venous blood. However, there is evidence that the vertebral venous system also forms part of the cerebral venous outflow, depending on the position of the body.
This paper asseses the hemodynamic consequences of postural changes in cerebral venous drainage by color-coded duplex sonography.
Methods: Volume-blood-flow-measurements were conducted in 23 healthy volunteers in supine position on a tilt table. Both IJV and VV were studied in –15° (head-down tilt), 0°, 15°, 30°, 45°, and 90° (upright position) tilt. Arterial cerebral blood flow (CBF_A) was measured in 0° and 45°-position.
Results: Bloodflow in the IJV dropped from 810 ± 360 ml/min in the head-down-position (-15°) to 70 ± 100 ml/min at 90°. Simultaneously blood flow in the VV increased from 20 ± 15 ml/min in –15°-position to 210 ± 120 ml/min in the 90°-position.
Discussion: The results show, that the cerebral blood drainage pathways depend heavily on the inclination of the body. The role of the IJV as the main drainage pathway of the cerebral blood appears to be confined to the supine position. In the erect position, the vertebral venous system was found to be the major outflow pathway in humans.

Keywords:

vertebral vein/*venous system/*physiology
Jugular Veins/*physiology
Cerebrovascular Circulation/*physiology
venous bloodflow/*physiology
Ultrasonography, Doppler,
Cerebral Veins/*physiology
tilt table
Human

Inhaltsverzeichnis

1 EINLEITUNG 7

1.1 Problemstellung der vorliegenden Arbeit 7

1.2 Ziel der Arbeit 8

2 MATERIAL UND METHODEN 9

2.1 Physikalische Grundlagen der Dopplersonographie 9

2.2 Entwicklung der Doppler- und Duplexsonographie 9

2.3 Blutflussmessung 10

2.4 Das Duplexgerät 11

2.5 Untersuchungskollektiv 11

2.6 Untersuchungsablauf 11
2.6.1 Untersuchung der Vena jugularis interna 11
2.6.2 Untersuchung der Arteria carotis interna 11
2.6.3 Untersuchung von Arteria und Vena vertebralis 12

2.7 Statistische Auswertung 12

3 ANATOMISCHE UND PHYSIOLOGISCHE GRUNDLAGEN 13

3.1 Überblick über die venöse Drainage des Gehirns 13

3.2 Intrakranielles Venensystem 13
3.2.1 Confluens sinuum und Sinus transversus 13
3.2.2 Sinus cavernosus 13
3.2.3 Sinus petrosus inferior 14
3.2.4 Venae emissariae 14

3.3 Extrakranielles Venensystem 14
3.3.1 Vena jugularis interna 14
3.3.2 Vena jugularis externa 14
3.3.3 Vertebrales Venensystem 15

4 ERGEBNISSE 17

4.1 Untersuchte Probanden 17

4.2 Untersuchungsergebnisse venöser Gefäße 17
4.2.1 Vena jugularis interna 17
4.2.2 Vena vertebralis 22
4.2.3 Zerebralvenöser Gesamtblutfluss 25

4.3 Untersuchungsergebnisse arterieller Gefäße 27
4.3.1 Arteria carotis interna 27
4.3.2 Arteria vertebralis 27

4.4 Globaler zerebraler Blutfluss 28

4.5 Zusammenfassung der Ergebnisse **29**

5 DISKUSSION **30**

5.1 Überblick **30**

5.2 Interpretation der Befunde venöser Gefäße **30**
5.2.1 Vena jugularis interna 30
5.2.2 Vena vertebralis 37
5.2.3 Zerebralvenöser Blutfluss 39

5.3 Interpretation der Befunde hirnversorgender Arterien **41**
5.3.1 Arteria carotis interna 41
5.3.2 Arteria vertebralis 43

5.4 Zerebraler Blutfluss **45**

5.5 Klinische Aspekte **47**

5.6 Fehlermöglichkeiten **47**

6 ZUSAMMENFASSUNG **49**

1 Einleitung

1.1 Problemstellung der vorliegenden Arbeit

Die V. jugularis interna gilt als das wichtigste Gefäß der zerebralen venösen Drainage (Wilson et al. 1972, Huber 1979). Ihr Anteil an der Drainage wird auf über 95% geschätzt (Baumgartner und Bollinger 1991). Aus anatomischer Sicht erscheint dies plausibel aufgrund ihres großen Gefäßkalibers, sowie ihrer Lage in Fortsetzung des Sinus sigmoideus (Lang 1991). Klinische Untersuchungsverfahren, wie die zerebrale Angiographie, Magnet-Resonanz-Tomographie-Angiographie (MRT-Angiographie) oder die Duplexsonographie der Halsgefäße unterstützen diese Hypothese. Mit diesen Verfahren, welche üblicherweise in Rückenlage durchgeführt werden, lässt sich die Drainage des Blutes über die V. jugularis interna anschaulich darstellen. Mehrere Studien verwenden den totalen jugulären Blutfluss (t-JBF), um Aussagen über den zerebralen Blutfluss (CBF) zu treffen. Studien zur Bestimmung des t-JBF wurden mit der Stickoxid-Methode, mit radioaktiv markierten Erythrozyten, der Thermodilutionstechnik und der Duplexsonographie durchgeführt (Shenkin et al. 1948, Nylin et al. 1961, Wilson und Halsey 1970, Wilson et al. 1972, Müller et al. 1988, Müller et al. 1990). Quantitative Untersuchungen am Menschen über den Einfluss der Körperposition auf die zerebrale venöse Drainage liegen nicht vor. Gezeigt werden konnten jedoch positions- und atemabhängigen Kaliberschwankungen der V. jugularis interna (Bazaral und Harlan 1981, Patra et al. 1988). Klinische Beobachtungen an Patienten nach radikaler Neck-Dissection gaben einen ersten Hinweis auf die Existenz kompetenter Kollateralen. Die radikale Neck-Dissection ist ein Routineeingriff in der Therapie maligner Prozesse der Halsweichteile und des Larynx. Dabei werden sowohl die V. jugularis interna, als auch die V. jugularis externa langstreckig reseziert. Auch eine bilaterale Neck-Dissection, welche in Bezug auf die venöse Drainage des Gehirns als besonders kritisch eingeschätzt werden muss, wird meist gut vertragen. Stauungsödeme im Gesichtsbereich bilden sich im Zeitraum von Tagen bis Wochen wieder zurück. (Gius und Grier 1950, Jones 1951, Sugarbaker und Wiley 1951, Schweizer und Leak 1952, Royster 1953, Moore 1969, McQuarrie et al. 1977). Auch klinische Beobachtungen weisen auf das Vorhandensein kompetenter Kollateralen hin. Eckenhoff berichtet, dass die V. jugularis interna intraoperativ in 30°-Oberkörperhochlagerung oft kollabiert sei und sich aus einem Katheter im Bulbus superior venae cava in dieser Position kein Blut aspirieren lasse (Eckenhoff 1966). Unterstützt wird diese Beobachtung durch die Untersuchungen von Patterson und Warren. Sie konnten zeigen, dass der Druck in der V. jugularis interna im Stehen bei den meisten Probanden negativ ist. (Patterson und Warren 1952). Als alternative Drainagewege kommen die ebenfalls longitudinal ausgerichteten Venen, V. jugularis externa, V. cervicalis profunda, das vertebrale Venensystem und der ihnen vorgeschaltete suboccipitale Venenplexus in Frage. Die anatomische Komplexität des extrajugulären Venensystems wurde bereits Anfang des 19. Jahrhunderts detailliert beschrieben (Bock 1823, Breschet 1828-1832). In der Folgezeit wurde ihm jedoch nur wenig Beachtung geschenkt. Das geringe Interesse an diesen Gefäßen spiegelt sich auch in der oftmals unzureichenden oder gar fehlenden Darstellung in anatomischen Abbildungen wieder (Batson 1957). Ein weiterer, wesentlicher Grund liegt sicher in der schlechten Darstellbarkeit dieser Gefäße in der konventionellen Karotis- und Vertebralisangiographie. Im Gegensatz dazu zeigt sich bei Patienten mit einer Obstruktion des jugularvenösen Drainageweges eine deutliche Kontrastmittelaufnahme des vertebralen Venensystems (Cook et al. 1958). Auch bei retrograder Injektion von Kontrastmittel in die V. jugularis interna und der transossären Venographie kommt das vertebrale Venensystem regelmäßig zur Darstellung (Backmund et al. 1971, Théron und Djindjian 1973, Hacker 1974). Trotzdem wurde das vertebrale Venensystem bislang kaum auf seine physiologische Bedeutung für die zerebrale venöse Drainage untersucht (Andeweg 1996). Weitere Hinweise auf die Drainagekapazität dieses Systems geben anatomische Arbeiten. Korrosionspräparate, angefertigt durch Ausguss der Gefäße mit Kunststoff, zeigen, dass die Querschnittsfläche des vertebralen Venensystems, in Höhe der Halswirbelsäule, größer ist, als die beider Vv. jugulares internae (Batson 1944). Eine Arbeit aus dem Jahr 1995 beschäftigt sich mit der retrograden Perfusion des Gehirns, wie sie bei Operationen am Aortenbogen angewandt wird. Bei retrograder Perfusion über die V. cava superior an Leichen, zeigte sich, dass der Hauptanteil des Blutes das Gehirn nicht wie angenommen über die V. jugularis interna sonder, über das vertebrale Venensystem erreicht (de Brux et al. 1995). Cowan und Thoresen konnten in einer Untersuchung an Neugeborenen, durch bilaterale Kompression der V. jugularis interna, einen signifikanten Flussanstieg in der V. vertebralis provozieren (Cowan und Thoresen 1983). Hinweise über die Lageabhängigkeit der zerebralvenösen Drainage für den Affen und den Menschen geben zwei weitere Arbeiten. In angiographischen Serien zeigt sich, dass die venöse Drainage in aufrechter Position

mehr über das vertebrale Venensystem als über die Vv. jugulares internae stattfindet (Epstein et al. 1970, Dilenge und Perey 1973). Ein wesentlicher Teil des vertebralen Venensystems sind die Vv. vertebrales. Hoffmann et al. untersuchten die V. vertebralis duplexsonographisch in horizontaler Rückenlage an 138 gesunden Probanden. In 70% der Fälle konnte die V. vertebralis duplexsonographisch dargestellt werden. Die mittlere systolische Flussgeschwindigkeit des Gefäßes lag bei 23,9 ± 12,3 cm/s (Hoffmann et al. 1999). Untersuchungen zur Lageabhängigkeit des Blutflusses der V. vertebralis liegen bislang nicht vor. Der Blutfluss in der V. jugularis interna ist in zwei Arbeiten in flacher Rückenlage untersucht worden (Müller et al. 1988, Müller et al. 1990). Im Gegensatz dazu gehört die duplexsonographische Untersuchung der hirnversorgenden Arterien zur neurologischen Routinediagnostik (Schöning et al. 1994, Schöning und Scheel 1996).

1.2 Ziel der Arbeit

Im Rahmen dieser Arbeit soll die Bedeutung der V. jugularis interna und der V. vertebralis für die zerebralvenöse Drainage in unterschiedlichen Körperpositionen untersucht werden. Dabei sind folgende Fragestellungen von besonderem Interesse:

- In welchem Ausmaß verändern sich Gefäßkaliber, Blutflussgeschwindigkeit und Blutfluss der V. jugularis interna in Kopftieflage im Vergleich zum Stehen ?
- Gibt es lageabhängige Veränderungen des Gefäßkalibers, der Blutflussgeschwindigkeit oder des Blutflusses der V. vertebralis ?

Des weiteren soll der Blutfluss der hirnversorgenden Arterien erfasst werden, um den arteriellen zerebralen Blutflusses mit dem zerebralvenösen Blutfluss vergleichen zu können.

2 Material und Methoden

Die Duplexsonographie ist eine fest etablierte diagnostische Methode. Sie vereinigt die Möglichkeiten von konventioneller Schnittbildsonographie und Dopplersonographie. Dies ermöglicht die gleichzeitige Messung von Blutflussgeschwindigkeit und Kaliber eines Gefäßes. Im Gegensatz zur MRT-Angiographie erlaubt das Verfahren durch die handliche Untersuchungssonde Messungen in allen Körperpositionen.

2.1 Physikalische Grundlagen der Dopplersonographie

Im Jahr 1842 entwickelte Christian Andreas Doppler in seiner Arbeit über das farbige Licht der Sterne, die theoretische Grundlage der Dopplersonographie. Der nach ihm benannte Dopplereffekt beschreibt, die Frequenzänderung eines wellenförmigen Signals bei einer Relativbewegung zwischen Sender und Empfänger. Bewegen sich Sender und Empfänger aufeinander zu, so kommt es zu einem Frequenzanstieg. Entfernen sich Sender und Empfänger voneinander, so nimmt die Frequenz ab. Bei der Dopplersonographie sind Sender und Empfänger dagegen fest im Schallkopf miteinander verbunden. Die von der Sonde ausgesandten Schallwellen definierter Frequenz, werden von den sich bewegenden korpuskulären Bestandteilen des Blutes reflektiert. In Abhängigkeit von der Blutflussgeschwindigkeit und Richtung kommt es zu einer Frequenzverschiebung (Bollinger et al. 1996). Ist die Bewegung des Reflektors (Blut) deutlich langsamer als die Ausbreitungsgeschwindigkeit des Schalls im Gewebe (~1500 m/s), so besteht eine direkt proportionale Beziehung zwischen der Geschwindigkeit v des Reflektors und der Größe der Frequenzverschiebung Δf.

$$f \sim v$$

Diese Beziehung gilt nur, wenn die Relativbewegung zwischen Sender und Empfänger deutlich langsamer ist, als die Ausbreitungsgeschwindigkeit der Wellenfront. Diese Vorraussetzung ist beim Ultraschall gegeben. Die Höhe der Frequenzverschiebung Δf hängt zusätzlich von der Sendefrequenz f_0, der Schallgeschwindigkeit c im Gewebe, sowie dem Beschallungswinkel α, ab. Die Schallgeschwindigkeit c im Gewebe kann als konstant angesehen werden, die Sendefrequenz f_0 ist am Gerät einzustellen. Der Winkel α beschreibt die Abweichung zwischen der Achse des Schallstrahls und dem Verlauf des Blutgefäßes. Sein Einfluss ist von großer Bedeutung, da die oben beschriebene Dopplerbeziehung nur gilt, wenn Schall- und Blutströmungsrichtung parallel zueinander liegen. Die Laufzeit des Signals entspricht aufgrund der Anordnung von Sender und Empfänger der doppelten Wegstrecke. Deshalb muss die Formel um den Faktor 2 ergänzt werden. Aus diesen Zusammenhängen ergibt sich folgende Beziehung.

$$\Delta f = f_0 \times \frac{v}{c} \times \cos\alpha \times 2 \quad \text{oder} \quad v = \Delta f \times \frac{\cos\alpha}{2} \times \text{const.}$$ (da f_0 und c konstant)

Die Bedeutung des Winkels wird bei Betrachtung der beiden Extremvarianten deutlich. Bei parallelem Verlauf von Schallstrahl und Gefäß (Winkel $\alpha = 0°$ und $\cos\alpha = 1$) hat der Winkel keinen Einfluss auf die Gleichung. Treffen Gefäß und Dopplerschallstrahl hingegen orthogonal aufeinander, so ist kein Blutstrom messbar ($\cos\alpha = 0$), da keine Relativbewegung zwischen Sender und Reflektor stattfindet (Widder 1995).

2.2 Entwicklung der Doppler- und Duplexsonographie

Bereits Ende der 50er Jahren des 20. Jahrhunderts erfolgten Versuche zur transkutanen Blutflussmessung mit der Dopplersonographie (Satomura 1959, Satomura und Kaneko 1960, Franklin et al. 1961, Rushmer et al. 1966, Rushmer et al. 1967). Unter Federführung von D. E. Strandness jr. wurde die neue Technik in die Diagnostik der arteriellen Verschlusskrankheit eingeführt (Strandness et al. 1966, Rushmer et al. 1967, Strandness et al. 1969, Sumner und Strandness 1969). Für die wichtigsten peripheren Gefäße wurden Flussgeschwindigkeitskurven aufgezeichnet, an deren Form sich Regionen mit hohem peripheren Widerstand, von Stromgebieten mit niedrigem Gefäßwiderstand unterscheiden ließen. 1961 gelang es erstmals die Strömungsverhältnisse in Gefäßen distal einer Stenose zu charakterisieren (Kaneko et al. 1961). Auch in Europa wurde der Stellenwert der Methode schnell entdeckt (Kalmanson et al. 1968, Yao et al. 1970). Von besonderer Bedeutung für die Neurologie war die Anwendung dieser Technik auf die Untersuchung der hirnversorgenden Arterien. Der nichtinvasive Nachweis von Karotisstenosen markierte einen

bedeutenden Fortschritt in der Abklärung von transienten ischämischen Attacken und zerebrovaskulären Insulten (Brinker et al. 1968, Kriessmann et al. 1990, Büdingen und Reutern 1993, Neuerburg-Heusler und Hennerici 1995). Pourcelot entwickelte 1971 ein Gerät, mit dessen Hilfe zwei Arbeitsgruppen nachweisen konnten, dass eine Flussumkehr in der A. ophthalmica auf eine Stenose in der vorgeschalteten A. carotis interna hinweist. Dieses Verfahren wurde als „indirekte Dopplersonographie“ bezeichnet (Müller 1971, Pourcelot 1971, Müller 1972, Keller et al. 1973). 1974 gelang wiederum Pourcelot der Nachweis, dass sich die A. carotis communis, die A. carotis interna, die A. carotis externa und die A. vertebralis dopplersonographisch differenzieren lassen (Pourcelot 1974). Aufgrund der hohen diagnostischen Zuverlässigkeit sowie des wenig belastenden Untersuchungsablaufes fand die Methode zügig Eingang in die klinische Praxis (Büdingen et al. 1976, Reutern et al. 1976, Reutern et al. 1976). Die Entwicklung von Geräten mit gepulster Emission (Impuls-Echo-Technik, pulsed wave (pw)) von Ultraschallwellen war ein entscheidender weiterer Schritt. Dieses Verfahren ermöglichte durch Berücksichtigung der Laufzeit des Signals eine Untersuchung von Strukturen in frei definierbarer Tiefe (McLeod 1974, Peronneau et al. 1974, Casty 1976). Die Fortschritte in der Computertechnologie konnte die konventionelle Schnittbildsonographie so verbessert werden, dass hochauflösende Bilder in Echtzeit möglich wurden. Die Kombination aus Schnittbildsonographie gepulstem Doppler wurde als Duplex-sonographie bekannt. Auf diese Weise ließ sich das Flussprofil eines Gefäßes unter Kontrolle der Gefäßmorphologie darstellen (Hobson et al. 1980, Comerota et al. 1981, Fell et al. 1981, Widder et al. 1982, Dreisbach et al. 1983, Widder 1985). Mit diesem Verfahren, welches erstmals am Zentrum von D. E. Strandness in Seattle zur Anwendung kam, gelang die Differenzierung von Karotisstenosen und Gefäßverschlüssen mit hoher diagnostischer Sicherheit (Strandness 1990). Ende der achtziger Jahre wurde schließlich mit der farbkodierten Duplexsonographie ein Verfahren etabliert, mit dem sich Flussbewegungen in einem Bildausschnitt farbig darstellen ließen (Merritt 1987, Middleton et al. 1988, Steinke et al. 1990).

2.3 Blutflussmessung

Als Maß für die Flussgeschwindigkeit wurde die intensitätsgewichtete mittlere Flussgeschwindigkeit V_{tav} verwendet. Die Berechnung der V_{tav} Werte zielt darauf ab, einen Mittelwert aller gleichzeitig im Gefäß vorhandenen Geschwindigkeiten zu erfassen. Aus diesem Grund ist es wichtig das Mess-feld des pw-Dopplers an das Kaliber des Gefäßes anzupassen. Das Messvolumen des pw-Dopplers wurde der Gefäßgröße angepasst. Der Dopplerschallstrahl wurde mit 20° Winkel-abweichung vom Schnittbild eingestrahlt, so dass auch bei orthogonal zur Sonde verlaufenden Gefäßen der Beschallungswinkel unter 70° gehalten werden konnte. Durch Anpassung der Pulsrepetitionsfrequenz und der Verstärkung (gain) wurde das erfasste Dopplersignal optimiert. Aus dem Dopplerfrequenzspektrum über 3 Herzzyklen ermittelte das Gerät V_{tav}.
Bei der Berechnung von V_{tav} werden die einzelnen Geschwindigkeitskomponenten (V_i) mit der Intensität der zugehörigen Dopplerfrequenz (W_i) gewichtet, da diese proportional zur Anzahl der mit der entsprechenden Geschwindigkeit fließenden Blutzellen variiert. Die Summe der gewichteten Einzelgeschwindigkeiten muss dann noch durch die Summe aller Intensitätswerte dividiert werden, da diese als proportional zur Gesamtzahl aller Blutzellen im Gefäßquerschnitt angesehen werden. Der Index I läuft über alle dargestellten Frequenzen, womit V_{tav} als die mittlere Strömungsgeschwindigkeit aller im Gefäß vorhandenen Blutzellen interpretiert werden kann (Diehl und Berlit 1996).

$$\mathbf{V_{tav}} = \frac{\sum_i \mathbf{w} \times_i \mathbf{x} \times \mathbf{v_i}}{\sum_i \mathbf{w_i}}$$

Der B-Bild-Modus des Ultraschallgerätes dient der Bestimmung des Gefäßdurchmessers. Als Gefäßwandbegrenzung wurde die innere echoreiche Lamelle der Gefäßwand gewertet, die den Übergang vom Lumen zur Gefäßwand markiert. Bei den arteriellen Gefäßen, die typischerweise ein rundes Profil aufweisen, wurde die Querschnittsfläche aus dem Durchmesser des Gefäßes berechnet. Auch die Querschnittsfläche der V. vertebralis wurde unter Annahme eines runden Gefäßprofils berechnet. Dies geschah aufgrund des geschützten Verlaufs der V. vertebralis im Canalis transversarius, in dem eine duplexsonographische Beurteilung der Querschnittsfläche nicht möglich war. Das Profil der V. jugularis interna variiert in Abhängigkeit von der Körperposition von kreisrund bis schlitzförmig. Aus diesem Grund wurde die Querschnittsfläche im Transversalschnitt

des Gefäßes bestimmt. Dazu wurde eine Ellipse auf dem Monitor an die Gefäßkontur angepasst. Der Flächeninhalt der Ellipse wurde vom Gerät automatisch berechnet. Der Blutfluss (I) im Gefäß lässt sich bei Kenntnis von Flussgeschwindigkeit (V_{tav}) und Querschnittsfläche (A) wie folgt berechnen.

$$\mathbf{I = V_{tav} \times A}$$

Die Ergebnisse sind als semiquantitative Messungen anzusehen. Eine wesentliche Fehlerquelle ist die Bestimmung des Gefäßdurchmessers, der quadratisch in die Formel zur Berechnung des Blutflusses eingeht. Besonders anfällig ist das Verfahren bei Gefäßen mit geringem Durchmesser. Trotz dieser Fehlerquellen konnte gezeigt werden, dass die Zuverlässigkeit der Methode bei Messung der hirnversorgenden Arterien vergleichbar ist mit den Ergebnissen der $_{133}$Xe-Inhalationstechnik oder der $H_2\,_{15}O$-PET-Technik (Schöning und Scheel 1996).

2.4 Das Duplexgerät

Die Untersuchungen wurden mit einem Duplex-Ultraschallgerät der Firma Toshiba (Sonolayer SSA 350) durchgeführt. Verwendet wurde ein Multifrequenz-Linear-Schallkopf, mit den Sendefrequenzen von 5 MHz, 8 MHz und 10 MHz. Dies bietet den Vorteil Strukturen in unterschiedlicher Tiefe optimal zur Darstellung zu bringen.

2.5 Untersuchungskollektiv

In einem ersten Schritt wurden 50 Probanden auf Eignung zur Teilnahme an der Studie untersucht. Einschlusskriterium war ein beidseitig sonographisch klar zu erkennendes Lumen der V. vertebralis. Ausschlusskriterien waren: eine kardiovaskuläre Erkrankung, ein arterieller Hypertonus oder ein Zustand nach Operation im Halsbereich. Die Studie wurde im Juni 1998 an 23 Personen durchgeführt. Das Untersuchungskollektiv bestand aus 12 weiblichen und 11 männlichen Probanden mir einem Durchschnittsalter von 25 ± 3 Jahren.

2.6 Untersuchungsablauf

Die Probanden wurden auf einem stufenlos neigungsverstellbarem Kipptisch in Rückenlage (0°) gelagert. Zunächst wurde für jedes Gefäß eine optimale Untersuchungsposition der Sonde gesucht und mit einem Stift auf der Haut markiert. Dieses Vorgehen gewährleistet reproduzierbare Messpositionen. Begonnen wurde die Messreihe in der -15°-Position. Nach 2 Minuten Adaptationszeit wurde mit der Messung begonnen. Der Reihe nach wurde Querschnittsfläche (A) und Flussgeschwindigkeit (V_{tav}) in der linken V. jugularis interna, der linken und rechten V. vertebralis und der rechten V. jugularis interna bestimmt. Die Messungen in den Positionen 0°, 15°, 30°, 45° und 90° folgten nach einer Adaptationszeit von jeweils 2 Minuten. Alle Messungen fanden in Atemmittellage statt. In den Positionen 0° und 45° wurden zusätzlich die oben angeführten Parameter für die Aa. carotis internae und die Aa. vertebrales beider Seiten ermittelt.

2.6.1 Untersuchung der Vena jugularis interna

Bei venterolateraler Sondenposition ließ sich die V. jugularis interna in der Regel direkt lateral der A. carotis interna darstellen. Die eindeutige Identifizierung der V. jugularis interna gelang mit Hilfe des Kompressionstests. Durch leichten Druck mit der Sonde gegen den Hals verschloss sich das Lumen des Gefäßes, während die arteriellen Lumina erhalten blieben. Aufgrund des variierenden Querschnittsprofils der V. jugularis interna wurde die Gefäßquerschnittsfläche in der Transversalebene bestimmt. Dazu wurde, im Standbildmodus eine Ellipse der Gefäßquerschnittsfläche angepasst. Aus dieser Ellipse wurde automatisch die Querschnittsfläche berechnet. Um den Einfluss extrazerebraler Zuflüsse, insbesondere der V. facialis zu minimieren, wurde eine möglichst kranial gelegene Sondenpositionen festgelegt. Die Messung erfolgte ungefähr in Höhe des Kieferwinkels. Aufgrund der im Verlauf der V. jugularis interna variablen Querschnittsfläche, wurde darauf geachtet, die Flussgeschwindigkeitsmessung im Sagittalschnitt an der Stelle durchzuführen, an der zuvor im Transversalschnitt die Querschnittsfläche bestimmt wurde.

2.6.2 Untersuchung der Arteria carotis interna

Zunächst wurde die A. carotis communis aufgesucht. Kranial des Karotisbulbus gelangen A. carotis interna und -externa zur Darstellung. Unterscheiden lassen sich beide Äste anhand des Dopplersignals. Beklopft man einen Ast der A. carotis externa mit dem Finger, so finden sich die

Oszillationen im Dopplersignal der A. carotis externa wieder. Befindet sich das Messvolumen des pw-Dopplers in der A. carotis interna, so fehlt eine Oszillation im Dopplersignal oder ist allenfalls schwach vorhanden. Aufgrund des runden Querschnittsprofils konnten Flussgeschwindigkeit und Querschnittsfläche im Sagittalschnitt bestimmt werden.

2.6.3 Untersuchung von Arteria und Vena vertebralis

Die Untersuchung der Vertebralgefäße erfolgte in sagittaler Schnittführung von ventral. Zunächst wurde die A. vertebralis im intervertebralen Abschnitt dargestellt. Meist erfasste man im gleichen Schnittbild die parallel und ventral verlaufende Vene. Konnten beide Gefäße nicht in einem Bild dargestellt werden, so ließ sich das fehlende Gefäß durch leichte Kippung der Sonde nach lateral oder medial darstellen. Die sichere Identifizierung der Gefäße gelingt durch die Schallschatten der Processus transversi, zwischen denen Arterie und Vene zum Vorschein kommen. Im Farbdopplermodus zeigten sich Arterie und Vene als in der Körperlängsachse parallel verlaufende Gefäße mit entgegengesetzter Flussrichtung. Durch Anpassung der Pulsrepetitionsfrequenz an die geringeren Flussgeschwindigkeiten der V. vertebralis im Liegen ließ sich das Farbsignal verbessern. Für die Untersuchung der V. vertebralis wurde eine möglichst kranial gelegener Gefäßabschnitt zwischen den Querfortsätzen der Halswirbel C_4-C_6 gewählt, um den Einfluss extrakranieller Zuflüsse zu minimieren. Der Gefäßabschnitt der Vene sollte ein eindeutig zu bestimmendes Lumen aufweisen. Zunächst wurde der Durchmesser des Gefäßes im Sagittalschnitt bestimmt. Die Berechnung der Querschnittsfläche beruht auf der Annahme eines runden Profils, da eine Messung der Querschnittsfläche des Gefäßes aufgrund des Verlaufes im Canalis transversarius nicht möglich ist.

2.7 Statistische Auswertung

Die Messwerte des Ultraschallgerätes wurden während der Untersuchung durch Photoausdrucke festgehalten. Die deskriptive Auswertung des erhobenen Datenmaterials erfolgte mit dem Tabellenkalkulationsprogramm „Excel 97“ der Firma Microsoft. Statistische Tests wurden mit dem Statistikprogramm “GraphPad InStat Version 3.00 für Windows 98“ der Firma GraphPad Software durchgeführt. Berechnet wurde der Median, Mittelwert ± einfacher Standardabweichung sowie die Spannweite. Die Varianzanalysen erfolgten aufgrund der geringen Fallzahl als nichtparametrische Tests. Paarvergleiche wurden mit dem Wilcoxon-Test, einem Test für gepaarte Gruppen, durchgeführt. Vergleiche mit mehr als zwei Messwiederholungen wurden mit dem Friedman-Test durchgeführt, einem nichtparametrischen Test für mehrere verbundene Stichproben. Mittelwertvergleiche mit anderen Publikationen wurden als t-Test für ungepaarte Stichproben durchgeführt.

3 Anatomische und Physiologische Grundlagen

3.1 Überblick über die venöse Drainage des Gehirns

Die klappenlosen Hirnvenen leiten das Blut über verschiedene Drainagewege den Sinus durae matris zu. Die Sinus drainieren das Blut des Gehirns, der Hirnhäute, der Orbita, des Labyrinths und des Schädelknochens und leiten es in der Regel über die V. jugularis interna ab. Die Wand der Sinus besteht aus einer Duplikatur des periostalen und meningealen Blattes der Dura mater. Mit Ausnahme des Sinus sigmoideus und des Sinus cavernosus lassen sie die Sinus durae matris komprimieren (Andeweg 1996). Abbildung 3.1 gibt einen Überblick über die intra- und extra-zerebrale venöse Drainage.

3.2 Intrakranielles Venensystem

3.2.1 Confluens sinuum und Sinus transversus

Das Confluens sinuum verbindet das oberflächliche Drainagesystem des Sinus sagittalis superior mit dem tiefen Drainagebett des S. rectus und leitet das Blut über den S. transversus und den S. sigmoideus beider Seiten in die Vv. jugulares internae ab. Im Bereich des Confluens sinuum bestehen zahlreiche anatomische Varianten. In einer autoptischen Untersuchung an 300 Erwachsenen fand sich nur in einem Viertel der Fälle ein regelrechter Confluens sinuum. In 27% der Fälle teilten sich S. sagittalis superior und S. rectus in zwei Äste, von denen sich jeweils die ipsilateralen Gefäße zum S. transversus vereinten. In 9% fanden sich vollständig getrennte Abflusswege (Hempel und Elmohamed 1971). In einer weiteren anatomischen Untersuchung an 110 Erwachsenen fand sich in 25% der Fälle ein vollständig getrennter Abstrom von S. sagittalis superior und S. rectus über jeweils einen S. transversus. Lediglich in 9% bestand ein regelrechter Confluens sinuum (Bisaria 1985). Darüber hinaus finden sich zahlreiche Variationen. In der Mehrzahl der Fälle mündet der S. sagittalis superior, der das Blut der Großhirnhemisphären drainiert, in den rechten S. transversus. und der S. rectus überwiegend in den linken S. transversus. Dies spiegelt sich in den Ergebnissen anatomischer und angiographischer Arbeiten wieder, in denen sich in 50% der Fälle ein rechtsdominanter S. transversus und in jeweils 25% eine linksdominanter oder symmetrischer S. transversus findet (s. Tabelle 3.1).

Tabelle 3.1: Literaturübersicht über Seitenunterschiede des S. transversus

Autor	Jahr	N	Technik	Re-dominanz (%)	Li-dominanz (%)	Symmetrie (%)
Edwards	1931	50	Anatomisch	50	42	8
Gibbs	1934	25	Anatomisch	52	24	24
Woodhall	1936	100	Anatomisch	39	13	48
Browning	1953	100	Anatomisch	51	29	20
Hempel	1971	300	Anatomisch	66	21	13
Durgun	1993	189	Angiographisch	43	19	38
Mittelwert				**50**	**25**	**25**

3.2.2 Sinus cavernosus

Dem S. cavernosus kommt aufgrund seiner komplexen Anatomie eine besondere Bedeutung für die Hirndrainage zu. Über einen vorderen und hinteren S. intercavernosus sind die beiden Hälften des S. cavernosus miteinander verbunden. Er erstreckt sich in anteroposteriorer Richtung über eine Länge von ca. 2 cm von der Fossa orbitalis superior bis zur Spitze der Felsenbeinpyramide. Er erhält seine venösen Zuflüsse direkt aus den basalen Hirnvenen, der Orbita, sowie über den S. sphenoparietalis und den sylvischen Venen aus der Inselregion, den Operkula und dem Temporallappen. Der Abfluss erfolgt hauptsächlich über den S. petrosus inferior in die V. jugularis interna. Anastomosen bestehen über den S. petrosus superior zum S. transversus als auch über den Plexus basilaris zum vertebralen Venenplexus (Huber 1979). Der S. cavernosus anastomosiert über die V. ophthalmica superior mit der V. angularis. Über die Foramina der Schädelbasis (Foramen lacerum, F. ovale, F. spinosum, F. rotundum) besteht eine weitere Anastomose via

Plexus pterygoideus zur V. jugularis externa.

3.2.3 Sinus petrosus inferior

Der S. petrosus inferior verläuft vom S. cavernosus entlang der Fissura petrooccipitalis zur V. jugularis interna. Die Einmündung in die V. jugularis interna ist stark variabel ausgebildet. Shiu unterscheidet vier Varianten. In 45% der Fälle drainiert der S. petrosus inferior direkt in den Bulbus venae jugularis superior oder in die distale V. jugularis interna (Typ 1). In 24% der Fälle mündet er in die vordere kondyläre Vene, welche die V. jugularis interna mit dem vertebralen Venensystem verbindet (Typ 2). In weiteren 24 % der Fälle mündet er in einem Venenplexus, der schließlich in die V. jugularis interna mündet (Typ 3). In 7 % der Fälle mündet der S. petrosus inferior direkt in das vertebrale Venensystem, ohne Anschluss an die V. jugularis interna zu bekommen (Typ 4) (Shiu et al. 1968). Miller et al. dagegen fanden den Typ 4 lediglich in 1 % der Fälle (Miller et al. 1993).

3.2.4 Venae emissariae

Die Vv. emissariae verbinden die Sinus durae matris mit den extrakraniellen Venen. Die Vv. emissariae parietales durchziehen die Foramina parietalia beidseits und verbinden den S. sagittalis superior mit den Vv. temporales superficiales. Die Vv. emissariae mastoideae durchdringen das Foramen mastoideum und verbinden den S. sigmoideus über die Vv. auriculares posteriores und die Vv. occipitales mit dem Abstromgebiet der V. jugularis externa und der V. vertebralis. Die V. emissaria condylaris entspringt dem vorderen Anteil des occipitalen Venenplexus und durchzieht den Canalis condylaris. Ebenso wie die Emissarien des Mastoids, verbinden sie den S. sigmoideus mit dem Plexus venosus externus. Die Vena emissaria condylaris ist das rostrale Ursprungsgefäß der V. vertebralis. Das zweite Quellgefäß der V. vertebralis entspringt dem hinteren Drittel des perioccipitalen Venenplexus. Es durchstößt die atlantooccipitale Membran bevor es sich mit dem vorderen Anteil zur V. vertebralis vereinigt (Braun und Tournade 1977). Die unpaare V. emissaria occipitalis durchzieht die Protuberantia occipitalis und verbindet den Confluens sinuum über die Vv. occipitales mit dem Plexus venosus externus.

3.3 Extrakranielles Venensystem

3.3.1 Vena jugularis interna

Die V. jugularis interna gilt als das Hauptdrainagegefäß des Hirnblutes (Huber 1979). Sie erstreckt sich in Verlängerung des Sinus sigmoideus vom Bulbus v. jugularis superior bis zur Einmündung in die V. subclavia. Vor der Einmündung in die V. subclavia erweitert sich das Gefäß zum Bulbus v. jugularis inferior. In den Bulbus v. jugularis superior mündet von dorsal der S. sigmoideus und im medial-anterioren Anteil meist der S. petrosus inferior. Der Bulbus superior liegt im dorsolateralen Abschnitt des Foramen jugulare. Fossa jugularis und Bulbus superior weisen in Abhängigkeit von der intrakraniellen Gefäßsituation eine Seitendominanz auf. Lang und Schreiber konnten in 56% der Fälle auf der rechten, und in 22% der Fälle auf der linken Seite ein größendominantes Foramen jugulare nachweisen. Die Länge des Foramen geben sie rechts mit 17,4 mm und links mit 16,8 mm an. Die mittlere Breite der Fossa jugularis beträgt 9,5 mm auf der rechten und 8,7 mm auf der linken Seite. Der Bulbus v. jugularis superior hat einen mittleren Durchmesser von 8,7 mm (3-16,7 mm) Dabei wurde nicht zwischen den Seiten differenziert (Lang und Schreiber 1983). Auch die V. jugularis interna weist eine Rechtsseitendominanz auf. Der Durchmesser beträgt auf der rechten Seite 12 mm (Spannweite: 6-23 mm) gegenüber 10,5 mm (SW: 5-19 mm) auf der linken Seite. An der Schädelbasis verläuft die V. jugularis interna zunächst dorsolateral der A. carotis interna. Weiter proximal zieht sie nach ventral, bis sie vor der A. carotis communis liegt. Im Verlauf nimmt die V. jugularis interna die V. facialis, -lingualis, -thyroidea superior et medialis und inkonstant die V. occipitalis auf (Hacker 1974). Vor der Einmündung in die V. subclavia hat die V. jugularis interna eine bi- oder trikuspidale Venenklappe.

3.3.2 Vena jugularis externa

Auch die V. jugularis externa beteiligt sich an der zerebralen Drainage. Bei vielen Säugetieren ist sie sogar das Hauptdrainagegefäß von Gesicht, Hals und Gehirn (Deplus et al. 1996). Beim Menschen entstammen bis zu 22% des Blutflusses der V. jugularis externa der Drainage des Gehirns (Shenkin et al. 1948). Detaillierte Untersuchungen der Beteiligung der V. jugularis externa an der Hirndrainage liegen nicht vor. Aufgrund der anatomischen Literatur erscheinen Zuflüsse über die Diploe und Scalpvenen, den Venen aus dem Sinus cavernosus, die über die zahlreichen

Foramina der mittleren Schädelgrube zum Plexus pterygoideus ziehen, sowie der Anastomose zwischen Sinus sigmoideus über das Emissarium mastoideum zur V. occipitalis, von besonderer Bedeutung.

3.3.3 Vertebrales Venensystem

Außer den Vv. jugulares internae et -externae existieren im Hals weitere longitudinal ausgerichtete Venen. Eine besondere Bedeutung kommt dem vertebralen Venensystem zu, welches sich über die ganze Länge der Wirbelsäule intra- und extraspinal erstreckt. Das vertebrale Venensystem verbindet in Ergänzung zu den ventral gelegenen Venen, Kopf, Hals und Rumpf miteinander. Bei gestörtem Abfluss über die V. jugularis interna stellt es die wichtigste Kollaterale dar (Schiebler und Schmidt 1991). Anatomisch lässt sich das vertebrale Venensystem in einen äußeren und inneren Anteil mit je einem vorderen und hinteren Abschnitt unterteilen (Anderson 1951, Théron und Djindjian 1973, Wackenheim und Braun 1978, Rauber und Kopsch 1987, Andeweg 1996).

3.3.3.1 Plexus venosus vertebralis internus (intraspinales Venensystem)

Der Plexus venosus vertebralis internus befindet sich im epiduralen Raum. Das Spatium epidurale wird innen von der Dura mater und ihren Ausläufern begrenzt. Die äußere Begrenzung bildet das Periost der Wirbelkörper, das Ligamentum flavum sowie das Ligamentum longitudinale posterior. Die dünnwandigen klappenlosen Gefäße liegen eingebettet in den epiduralen Fettkörper. Zuflüsse erhält der Plexus über die Vv. radiculares ventrales et -dorsales aus dem Rückenmark, sowie über die Vv. basivertebrales aus den Wirbelkörpern. Der vordere Anteil des Plexus wird durch zwei häufig miteinander anastomosierende longitudinale Gefäße gebildet. Sie bilden die Verlängerung des über dem Klivus liegenden Plexus basilaris, welcher wiederum mit dem S. cavernosus und dem S. petrosus inferior verbunden ist. Clemens gibt für diese Venen im Halsbereich einen Durchmesser von 2 mm an (Clemens 1961). Der hintere Anteil des Plexus besteht ebenso wie der vordere Anteil aus einem strickleiterartig vernetzten Venenpaar. Über den Sinus occipitalis steht der hintere Anteil des Plexus mit dem Confluens sinuum in Verbindung.

3.3.3.2 Plexus venosus vertebralis externus (extraspinales Venensystem)

Auch außerhalb der Cavitas epiduralis ist die Wirbelsäule von einem weitverzweigten venösen Plexus umgeben. Der vordere Anteil des Plexus steht über den Plexus pharyngeus und den Plexus pterygoideus mit dem S. cavernosus in Verbindung. Die Vv. azygos et -hemiazygos sowie die Vv. lumbales bilden den thorakalen und abdominellen Anteil des Venenplexus. Thorakal findet die V. azygos Anschluss an die V. cava superior, abdominal anastomosieren die lumbalen Venen mit der V. cava inferior über die Vv. renales. Der hintere Anteil des Plexus venosus vertebralis externus liegt tief in der Hals- und Rückenmuskulatur. Er erstreckt sich ausgehend vom suboccipitalen Venenplexus bis nach sakral. Suboccipital setzt er sich über die V. emissaria condylaris und das Emissarium mastoideum in den Sinus sigmoideus fort. Weitere Zuflüsse erhält der Plexus aus der Muskulatur. Über die Vv. intervertebrales steht er mit dem inneren Anteil des Plexus in Verbindung. Im Halsbereich drainiert das vertebrale Venensystem über die dorsal zwischen den Muskelgruppen laufende V. cervicalis profunda, in die Äste der V. jugularis externa und die in den Foramina der Halswirbelquerfortsätze verlaufende V. vertebralis. Die V. vertebralis findet im weiteren Verlauf Anschluss an die V. subclavia oder die V. jugularis interna. Die V. vertebralis stellt ein wichtiges Sammelgefäß des vertebralen Venensystems dar. In ihrem kranialen Abschnitt kann sie plexiform angelegt sein, weiter kaudal jedoch stellt sie sich zumeist als ein solitäres Gefäß dar (Hacker 1974, Lang 1991, Dumas et al. 1997). Quellgefäß der V. vertebralis ist der suboccipitale Venenplexus, die vordere und hintere V. condylaris, sowie die V. emissaria condylaris. Über diese Gefäße kann die V. vertebralis Blut aus dem Sinus petrosus inferior, dem Plexus marginalis, der V. jugularis interna und dem Sinus sigmoideus drainieren.

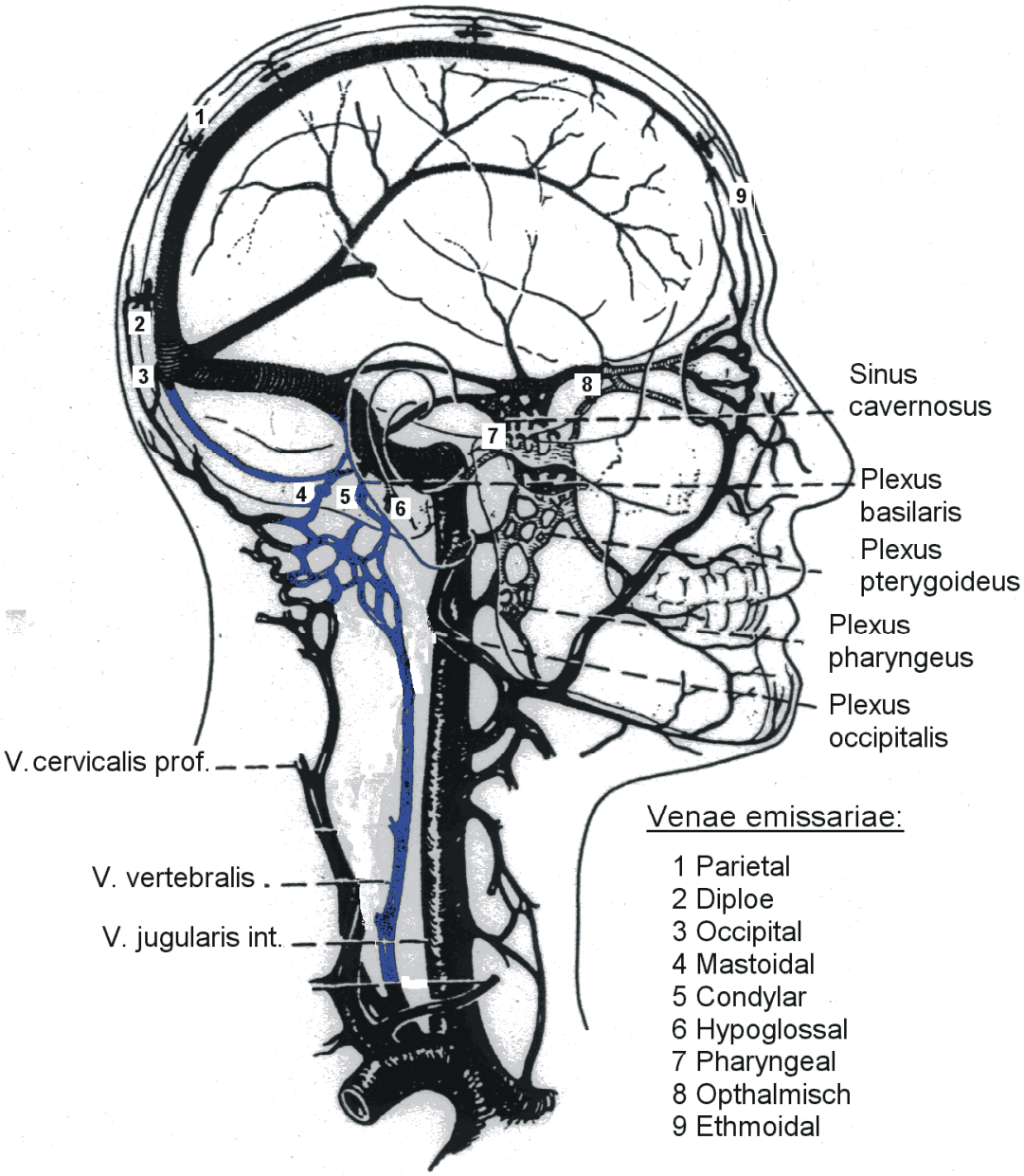

Abbildung 3.1: Intra- und extrakranielle venöse Verbindungen (nach Gius und Grier 1950)

4 Ergebnisse

4.1 Untersuchte Probanden

Das Untersuchungskollektiv aus insgesamt 23 Personen (12 weiblich, 11 männlich) hatte ein Durchschnittsalter von 25 ± 3 Jahren (s. Tabelle 4.1). Ein signifikanter Altersunterschied zwischen den Geschlechtern bestand nicht. Vor Beginn der Untersuchung wurden die Vitalparameter Blutdruck und Herzfrequenz im Liegen gemessen. Nach Ende der Untersuchung wurden die Vitalparameter nochmals im Stehen kontrolliert. Der arterielle Mitteldruck (MAP) vor und nach der Untersuchung war identisch (84 ± 5 mmHg vs. 84 ± 5 mmHg). Auch die mittlere Herzfrequenz unterschied sich mit 64 ± 6 min^{-1} vor und 70 ± 11 min^{-1} nach der Messung nicht signifikant von einander. Keiner der Probanden hatte hypertone Blutdruckwerte (>140/90). Eine Probandin entwickelte beim Aufrichten eine asymptomatische Tachykardie. Eine weitere Probandin drohte beim Aufrichten des Tisches in die 45°-Position zu kollabieren. Die Untersuchung konnte nach einer kurzen Unterbrechung weitergeführt werden

Tabelle 4.1: Alter, mittlerer arterieller Blutdruck (MAP) und Herzfrequenz in der 0°-und 90°-Position. Herzfrequenz und Blutdruck unterschieden sich in beiden Positionen nicht signifikant voneinander.

		Gesamt (n = 23)	Frauen (n = 12)	Männer (n = 11)
Alter (Jahre)		25 ± 3 (19-31)	23 ± 2 (19-25)	27 ± 2 (24-31)
Herzfrequenz (min)	0°	64 ± 6	65 ± 6	63 ± 6
	90°	70 ± 11	71 ± 14	62 ± 20
MAP (mmHg)	0°	84 ± 5	82 ± 3	87 ± 4
	90°	84 ± 5	83 ± 4	86 ± 5

Angaben als Mittelwerte ± einfache Standardabweichung, Median [ ], Spannweite ( ) in Klammern.

4.2 Untersuchungsergebnisse venöser Gefäße

4.2.1 Vena jugularis interna

4.2.1.1 Querschnittsfläche der Vena jugularis interna

Die mittlere Querschnittsfläche beider Vv. jugulares internae fiel mit zunehmend aufrechter Körperposition signifikant ab (p<0,0001) (s. Tabelle 4.2 und Abbildung 4.1). In Kopftieflage konnte bei allen 23 Probanden die maximale, im Stehen die individuell geringste Querschnittsfläche gemessen werden. Die mittlere Gesamtquerschnittsfläche in Kopftieflage betrug 153 ± 52 mm^2 (Spannweite: 57-270 mm^2), wobei die Querschnittsfläche der rechten V. jugularis interna mit 92 ± 36 mm^2 (SW: 23-160 mm^2) größer war als auf der Gegenseite mit 61 ± 32 mm^2 (SW: 22-132 mm^2). In horizontaler Lagerung (0°) betrug die mittlere Gesamtquerschnittsfläche 106 ± 37 mm^2 (SW: 29-213 mm^2). Wie auch in Kopftieflage war die rechte V. jugularis interna größer als die Gegenseite. Im Stehen betrug die Gesamtquerschnittsfläche 17 ± 8 mm^2 (SW: 0-30 mm^2), die Querschnittsfläche 8 ± 5 mm^2 (SW: 0-17 mm^2) auf der rechten und 9 ± 6 mm^2 (SW: 0-22 mm^2) auf der linken Seite. In keiner der Positionen unterschieden sich die beiden Seiten jedoch signifikant voneinander.

Tabelle 4.2: Querschnittsfläche der V. jugularis interna (VJI) in Abhängigkeit von der Körperposition.

	- 15°	**0°**	**15°**	**30°**	**45°**	**90°**
rechte VJI (mm^2)	92 ± 36 [95] (23-160)	61 ± 22 [60] (18-109)	32 ± 18 [29] (10-76)	31 ± 19 [27] (0-82)	23 ± 14 [22] (0-50)	8 ± 5 [8] (0-17)
linke VJI (mm^2)	62 ± 32 [51] (23-132)	46 ± 25 [45] (10-120)	25 ± 15 [22] (5-56)	20 ± 14 [16] (2-56)	14 ± 10 [14] (0-34)	9 ± 6 [8] (0-22)
beide VJI (mm^2)	153 ± 52 [147] (57-270)	106 ± 37 [108] (29-213)	57 ± 25 [51] (18-102)	51 ± 24 [46] (16-94)	37 ± 18 [36] (8-68)	17± 8 [17] (0-30)

Angaben als Mittelwert ± einfache Standardabweichung, Median [ ] und Spannweite ( ) in Klammern.

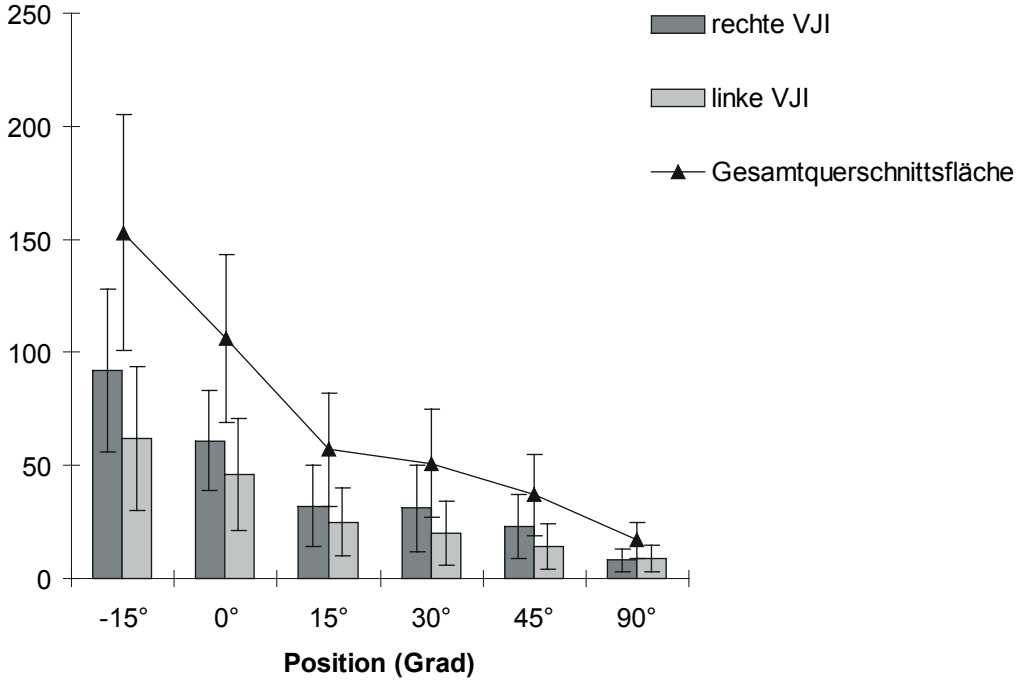

Abbildung 4.1: Dargestellt ist die Querschnittsfläche und die Gesamtquerschnittsfläche ± einfacher Standardabweichung der V. jugularis interna (VJI).

Die Reduktion der Querschnittsfläche verlief nicht linear. Der stärkste Rückgang der Gesamtquerschnittsfläche war in den Positionen -15° bis 15° zu verzeichnen. In der Horizontalen reduzierte sich der Gesamtquerschnitt um 47 mm^2 auf 69 % des Ausgangswertes in Kopftieflage. In der 15°-Position reduzierte sich die Fläche nochmals um 49 mm^2 auf 37% der Fläche in Kopftieflage. In der 30°- und 45°-Position fiel die Gesamtquerschnittsfläche auf 33% und 24% des Ausgangswertes. Der Übergang von 45° auf 90° führte nochmals zu einer Abnahme der Gesamtquerschnittsfläche um 20 mm^2 auf 11 % der Gesamtquerschnittsfläche in Kopftieflage. Die Neigung des Tisches wurde zwischen 45° und 90° jedoch nicht wie vorher um 15°, sondern um 45° verändert. Die 30°-Lagerung führte bei einem Probanden rechtsseitig zu einem vollständigen Kollaps des Gefäßlumens. In der 45°-Position kam es bei einer weiteren Person linksseitig zum Kollaps. Im Stehen stellte sich bei insgesamt 2 Probanden ein Kollaps beider Vv. jugulares internae dar. Bei vier Personen ließ sich einseitig kein Gefäßlumen mehr nachweisen. Je zur Hälfte war die linke oder die rechte Seite kollabiert.

4.2.1.2 Seitendominanz des Gefäßkalibers der Vena jugularis interna

In Kopftieflage und in der Horizontalen war die Querschnittsfläche der rechten V. jugularis interna größer als auf der Gegenseite. Die Unterschiede erreichten jedoch kein signifikantes Niveau ($p>0,05$). In Kopftieflage zeigte sich bei 13 von 23 Probanden (57%) eine rechtsdominante Drainage über die V. jugularis interna. Acht Personen (35%) wiesen eine annähernd seitengleiche Drainage auf. Eine Linksseitendominanz der V. jugularis interna fand sich lediglich in 2 Fällen (9%). Mit zunehmend aufrechter Position glich sich die Seitendominanz aus. In der Horizontalen fand sich in 9 Fällen (39%) ein ausgeglichenes Seitenverhältnis, zehnmal (43%) eine Rechtsdominanz und in 4 Fällen (17%) eine linksbetonte Drainage. In der Vertikalen ließ sich keine Seitendifferenz mehr nachweisen. Als dominant gewertet wurde eine Differenz von mehr als einem Drittel der mittleren Querschnittsfläche des Gefäßes in der jeweiligen Position.

4.2.1.3 Konfiguration der Vena jugularis interna im Querschnitt

Die V. jugularis interna hatte in Kopftieflage ein kreisrundes Profil. Beim Aufrichten nahm das Gefäß ein ovales Profil an. Der lange Durchmesser des Ovals verlief dabei parallel zur darüberliegenden Haut. Im präkollaptischen Zustand nahm die Vene einen schlitzförmigen Querschnitt an.

4.2.1.4 Flussgeschwindigkeit der Vena jugularis interna

Die mittlere Flussgeschwindigkeit V_{tav} in der V. jugularis interna variierte in verschiedenen Körperpositionen (s. Tabelle 4.3 und Abbildung 4.2) In zunehmend aufrechter Position nahm die Standardabweichung deutlich zu. In Kopftieflage betrug V_{tav} rechtsseitig 10,7 ± 5,2 cm/s (Spannweite: 3-28 cm/s) und 7,9 ± 3,6 cm/s (SW: 1-18 cm/s) auf der Gegenseite. In der Vertikalen lag V_{tav} rechtsseitig bei 12,9 ± 19,7 cm/s (SW: 0-77 cm/s) und linksseitig auf 3,8 ± 5,8 cm/s (SW: 0-23 cm/s) an. Im Seitenvergleich lag V_{tav} rechtsseitig durchgehend etwas höher als auf der Gegenseite. In Kopftieflage ließ sich bei allen Probanden ein Fluss in der V. jugularis interna detektieren. Beim Aufrichten konnte in einer zunehmenden Anzahl von Gefäßen kein Flusssignal nachgewiesen werden (s. Tabelle 4.4). In der Horizontalen war bei einer Person beidseitig und bei einer weiteren Person rechtsseitig kein Flusssignal nachzuweisen. In der 15°-Position konnte bei zwei Personen beidseitig, neunmal auf der linken und einmal auf der rechten Seite kein Flusssignal nachgewiesen werden.

Tabelle 4.3: Flussgeschwindigkeit V_{tav} in der V. jugularis interna (VJI) in Abhängigkeit von der Körperposition.

	-15°	**0°**	**15°**	**30°**	**45°**	**90°**
rechte VJI (cm/s)	11 ± 5 [10] (3-28)	12 ± 7 [11] (0-29)	6 ± 5 [6] (0-23)	10 ± 20 [3] (0-94)	6 ± 8 [1] (0-33)	13 ± 20 [0] (0-77)
linke VJI (cm/s)	8 ± 4 [8] (1-18)	9 ± 7 [9] (0-34)	2 ± 4 [6] (0-18)	2 ± 4 [3] (0-19)	2 ± 5 [1] (0-24)	4 ± 6 [0] (0-23)

Angaben als Mittelwert ± einfache Standardabweichung, Median [ ] und Spannweite ( ) in Klammern.

In der 30°-Position fand sich fünfmal beidseitig, neunmal linksseitig und einmal rechtsseitig ein Flussabbruch. In der 45°-Position konnte siebenmal beidseitig, neunmal linksseitig und zweimal rechtsseitig kein Dopplerflusssignal nachgewiesen werden. In der Vertikalen fand sich in 23 von 46 untersuchten Gefäßen (50%) kein Fluss. Bei 9 Personen (39%) konnte beidseitig kein Flusssignal nachgewiesen werden. Bei 2 Probanden zeigte sich auf der linken Seite und bei drei weiteren auf der rechten Seite kein Flusssignal. Gefäße die im Stehen noch ein Lumen aufwiesen, zeichneten sich durch hohe Flussgeschwindigkeiten aus. Gefäße ohne Fluss waren in der Regel kollabiert. In 9 Fällen (39%) zeigte sich jedoch trotz Flussabbruch weiterhin eine abgrenzbare Gefäßquerschnittsfläche. Bei 6 dieser Probanden war dies doppelseitig der Fall, bei 2 Personen nur auf der rechten und bei einer Person nur linksseitig der Fall.

Tabelle 4.4: Anzahl der Vv jugulares internae (VJI) in denen sich kein Flusssignal nachweisen ließ.

	-15°	0°	15°	30°	45°	90°
rechte VJI ohne Flusssignal (n)	0	1	1	1	2	3
linke VJI ohne Flusssignal (n)	0	0	9	9	9	2
beide VJI ohne Flusssignal (n)	0	1	2	5	7	9
Anzahl Gefäße ohne Flusssignal (n)	0	3	14	20	25	23
Anteil der VJI mit Flusssignal (%)	100	93	70	56	46	50

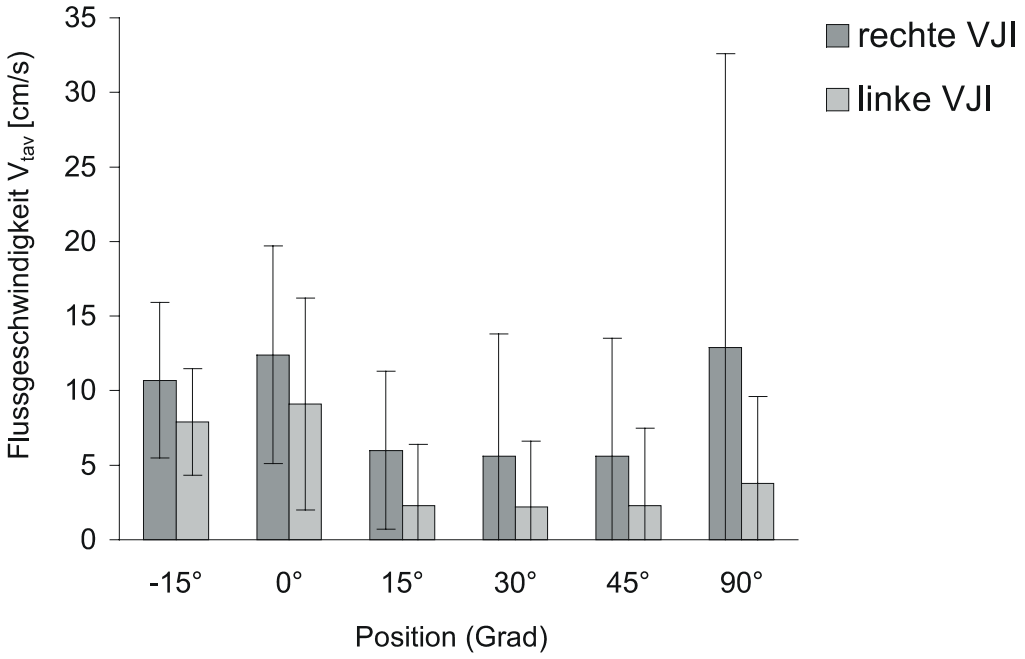

Abbildung 4.2: Flussgeschwindigkeit V_{tav} der V. jugularis interna (VJI) in verschiedenen Körperpositionen.

4.2.1.5 Blutfluss der Vena jugularis interna

Tabelle 4.5 und Abbildung 4.3 zeigen die Ergebnisse der Blutflussmessung im Überblick. Der Gesamtblutfluss der Vv. jugulares internae reduzierte sich signifikant von 810 ± 360 ml/min (Spannweite: 230-1580 ml/min) in Kopftieflage auf einen Wert von 70 ± 100 ml/min (SW: 0-290 ml/min) im Stehen ($p<0,0001$). Gegenüber der Kopftieflage fiel der Gesamtblutfluss in der Horizontalen auf 700 ± 270 ml/min (SW: 0-1230 ml/min) ab, wovon 450 ± 250 (SW: 0-1040 ml/min) auf die rechte und 240 ± 180 ml/min (SW: 0-720 ml/min) auf die linke V. jugularis interna entfielen. Bei einem Probanden konnte in dieser, wie auch den steileren Positionen beidseitig kein Blutfluss nachgewiesen werden. In der 15°-, 30°- und 45°-Position nahm der Blutfluss weiter ab. Im Stehen erreichte der Blutfluss mit 50 ± 75 ml/min (SW: 0-230 ml/min) auf der rechten Seite, gegenüber 20 ± 35 ml/min (SW: 0-140 ml/min) auf der linken Seite, seinen minimalen Wert, der Gesamtblutfluss lag bei 70 ± 100 ml/min (SW: 0-290 ml/min).

Tabelle 4.5: Ergebnisse der Blutflussmessung in der V. jugularis interna (VJI).

	-15°	0°	15°	30°	45°	90°
rechte VJI (ml/min)	530±275 [590] (80-1000)	450±250 [450] (0-1040)	120±125 [70] (0-460)	120±195 [30] (0-750)	90±135 [20] (0-510)	50±75 [0] (0-230)
linke VJI (ml/min)	280±175 [200] (30-680)	240±175 [250] (0-720)	30±45 [10] (0-160)	20±50 [0] (0-180)	20±30 [0] (0-100)	20±35 [10] (0-140)
Gesamt (ml/min)	810±365 [850] (230-1580)	700±265 [690] (0-1230)	150±125 [130] (0-480)	140±205 [50] (0-750)	110±150 [40] (0-610)	70±100 [20] (0-290)

Angaben als Mittelwert ± einfache Standardabweichung, Median [ ] und Spannweite ( ) in Klammern.

In allen Positionen lag der Blutfluss auf der rechten Seite höher als auf der Gegenseite. Mit abnehmender Nachweisrate eines Dopplerflusssignals ging auch die Nachweisrate des Blutflusses von 100% in Kopftieflage mit zunehmend aufrechter Körperposition deutlich zurück (s. Tabelle 4.6). In der Horizontalen konnte in 43 Gefäßen (94%) ein Blutfluss nachgewiesen werden. Bei einem Probanden konnte beidseitig und bei einem weiteren auf der rechten Seite kein Fluss detektiert werden. In der 15°-Position ließ sich in 32 Gefäßen (70%) ein Blutfluss nachweisen. In zwei Fällen waren beide Vv. jugulares internae betroffen, neunmal die linke und einmal die rechte V. jugularis interna. In der 30°-Position ließ sich in 23 Gefäßen (50%) ein Blutfluss nachweisen, bei 6 doppelseitig, 10 nur linksseitig und einem rechtsseitig betroffenen Probanden. In der 45°-Position konnte in 20 Gefäßen (43%) ein Blutfluss nachgewiesen werden. Sieben Probanden waren beidseitig betroffen, 10 nur auf der linken und 2 weitere nur auf der rechten Seite. Im Stehen wiesen 50% der Gefäße einen Blutfluss auf. Bei 9 Versuchspersonen (40%) konnte im Stehen in beiden Vv. jugulares internae kein Blutfluss nachgewiesen werden. Bei 5 weiteren Personen (22%) konnte im Stehen einseitig kein Fluss ermittelt werden.

Tabelle 4.6: Anzahl der Vv. jugulares internae (VJI) in denen kein Blutfluss nachweisbar war

	-15°	0°	15°	30°	45°	90°
rechte VJI ohne Blutfluss (n)	0	1	1	1	2	3
linke VJI ohne Blutfluss (n)	0	0	9	10	10	2
beidseitig ohne Blutfluss (n)	0	1	2	6	7	9
Gesamtanzahl Gefäße ohne Blutfluss (n)	0	3	14	23	26	23
Gefäße ohne nachweisbaren Blutfluss (%)	100	94	70	50	43	50

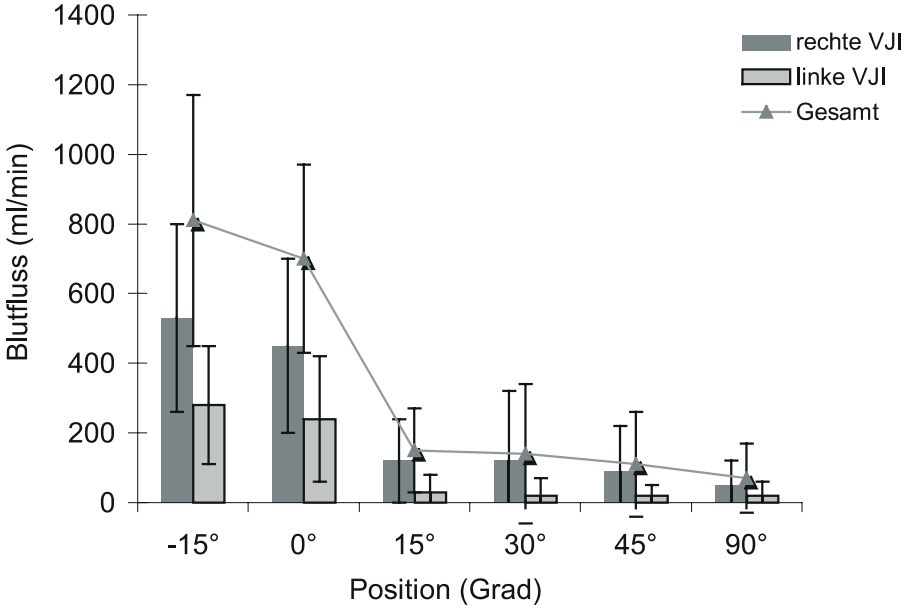

Abbildung 4.3: Blutfluss der V. jugularis interna (VJI) in verschiedenen Körperpositionen

4.2.2 Vena vertebralis

4.2.2.1 Querschnittsfläche der Vena vertebralis

Tabelle 4.7 und Abbildung 4.4 fassen die Messergebnisse zusammen. Die mittlere Querschnittsfläche beider Vv. vertebrales war im Stehen signifikant größer als in Kopftieflage (p=0,0008). Die Seitenunterschiede erreichten in keiner der Positionen ein signifikantes Niveau.

Tabelle 4.7: Mittlere Querschnittsfläche der V. vertebralis (VV), sowie die addierte Gesamtquerschnittsfläche beider Gefäße in Abhängigkeit von der Körperposition.

	-15°	**0°**	**15°**	**30°**	**45°**	**90°**
rechte VV	4,8±1,8 [4,9]	5,4±1,5 [4,9]	5,8±1,7 [6,1]	5,7±1,8 [5,7]	6±1,2 [5,7]	6,5±2,8 [5,7]
(mm^2)	(2,1-9,3)	(2,9-8,4)	(2,9-8,4)	(1,9-10,5)	(3,5-7,4)	(2,3-16,7)
linke VV	4,3±1,6 [4,2]	5,2±1,6 [4,9]	5,1±1,3 [4,9]	5,3±1,9 [4,9]	5,7±2,0 [5,7]	5,4±1,5 [4,9]
(mm^2)	(1,9-8,4)	(2,3-8,6)	(2,9-7,4)	(2,9-9)	(2,3-9,4)	(1,9-8,6)
beide VV	9,1±2,8 [9,9]	10,6±2,8 [9,9]	10,9±2,5 [10,8]	11±3,2 [10]	11,6±2,5 [11,4]	11,9±3,6 [11,4]
(mm^2)	(4,1-13,3)	(5,8-16,5)	(6,4-15,8)	(6,4-17,9)	(5,8-15,8)	(6,8-25,3)

Angaben als Mittelwert ± einfache Standardabweichung, Median [ ] und Spannweite ( ) in Klammern.

Die mittlere Gesamtquerschnittsfläche beider Vv. vertebrales vergrößerte sich von 9,1 ± 2,8 mm^2 (Spannweite: 4,1-13,3 mm^2) als Ausgangswert in Kopftieflage auf einen Wert von 11,9 ± 3,6 mm^2 (SW: 6,8-25,3 mm^2) in der vertikalen Position (p= 0,0122). Die mittlere Querschnittsfläche der V. vertebralis bei -15° betrug 4,8 ± 1,8 mm^2 (SW: 2,1-9,3 mm^2) auf der rechten Seite, 4,3 ± 1,6 mm^2 (SW: 1,9-8,4 mm^2) auf der linken Seite. Beim Aufrichten stieg die Querschnittsfläche des Gefäßes kontinuierlich an. In der 90°-Position betrug die mittlere Querschnittsfläche rechtsseitig 6,5 ± 2,8 mm^2 (SW: 2,3-16,7mm^2) und 5,4 ± 1,5 mm^2 (SW: 1,9-8,6 mm^2) auf der linken Seite.

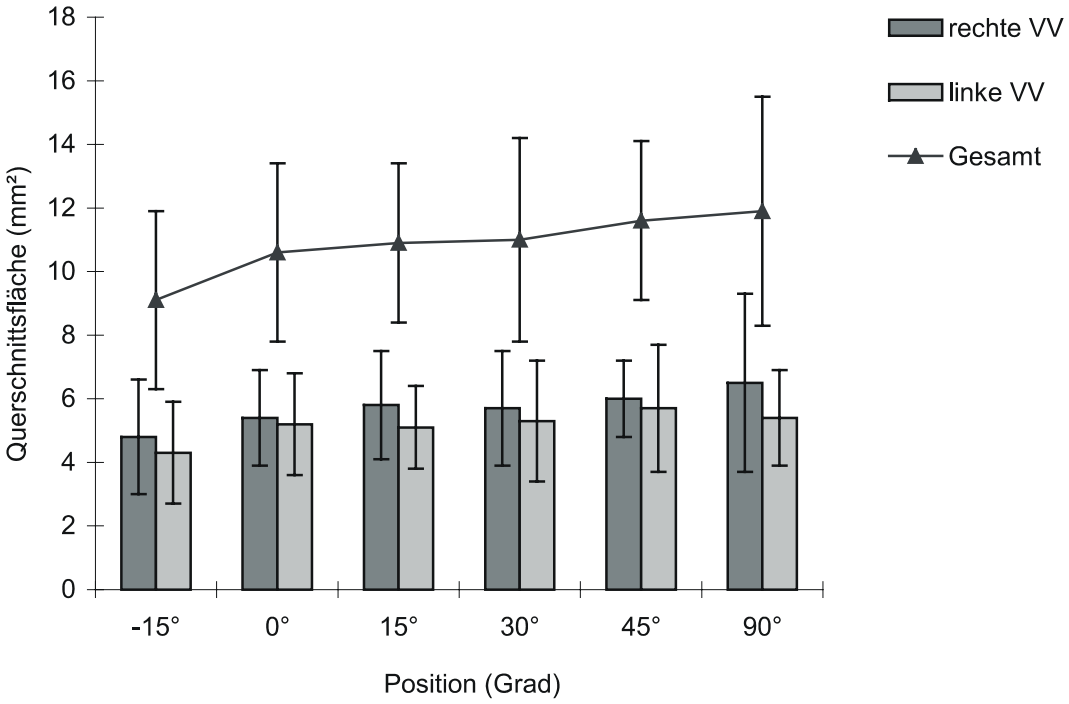

Abbildung 4.4: Querschnittsfläche der V. vertebralis (VV) in Abhängigkeit von der Körperposition.

4.2.2.2 Blutflussgeschwindigkeit der Vena vertebralis

In Tabelle 4.8 und Abbildung 4.5 sind die Untersuchungsergebnisse zusammengestellt. Die Blutflussgeschwindigkeit der Vv. vertebrales stieg beim Aufrichten aus Kopftieflage in die stehende Position deutlich an ($p<0,0001$). In Kopftieflage wurde mit 4,0 ± 3,0 cm/s (SW: 0-12 cm/s) auf der rechten und 3,4 ± 2,7 cm/s (SW: 0-10 cm/s) auf der linken Seite die minimale Flussgeschwindigkeit gemessen. In zunehmend aufrechter Position stieg V_{tav} kontinuierlich an. In der Vertikalen erreichte die Blutflussgeschwindigkeit mit 32,2 ± 13,7 cm/s (SW: 9-66 cm/s), bzw. 23,7 ± 11,8 cm/s (SW: 7-49 cm/s) das achtfache des Ausgangswertes.

Tabelle 4.8: Blutflussgeschwindigkeit V_{tav} der V. vertebralis (VV) in Abhängigkeit von der Körperposition.

	-15°	**0°**	**15°**	**30°**	**45°**	**90°**
rechte VV (cm/s)	4±3 [3] (0-12)	7,7±5,3 [7] (0-24)	17,2±9,2 [15] (2-38)	20,7±13,1 [15] (3-49)	20,0±11,9 [20] (3-48)	32,2±13,7 [32] (9-66)
linke VV (cm/s)	3,4±2,7 [3] (0-10)	4,3±2,7 [4] (0-10)	10,2±8,4 [8] (1-34)	12,8±8,8 [12] (2-35)	17,0±13 [13] (3-59)	23,7±11,8 [27] (7-49)

Angaben als Mittelwert ± einfache Standardabweichung, Median [ ] und Spannweite ( ) in Klammern.

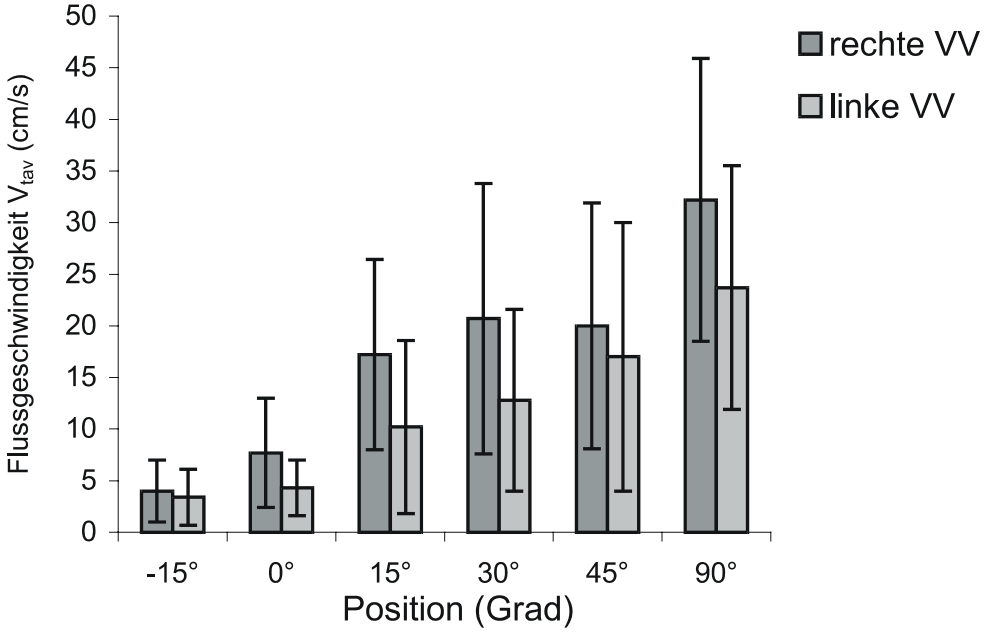

Abbildung 4.5: Blutflussgeschwindigkeit V_{tav} der V. vertebralis (VV) in Abhängigkeit von der Körperposition.

4.2.2.3 Flussprofil

Aufgrund der sehr unterschiedlichen Flussprofilmuster in der V. vertebralis wurden diese hinsichtlich der Lageabhängigkeit separat ausgewertet. Drei unterschiedliche Flussprofile konnten in der V. vertebralis beobachtet werden.

I. Diskontinuierliches Profil mit variablen Phasen ohne Flusssignal

II. Kontinuierlich pulsatiles Flussprofil

III. Bandförmiges Flussprofil

In Kopftieflage überwog ein diskontinuierliches Flussprofil mit variablen Phasen ohne Fluss. In zunehmend aufrechter Position kam es zu einem Überwiegen des bandförmigen Flussprofils. Tabelle 4.10 fasst die Häufigkeit der verschiedenen Flussprofile in der V. vertebralis zusammen. Bei -15° fand sich in 42 von 46 untersuchten Gefäßen (91%) ein diskontinuierliches Profil mit variablen Phasen ohne Flusssignal. In 4 Gefäßen (9%) zeigte sich ein kontinuierliches pulsatiles Signal. In der Horizontalen lag noch in 28 Gefäßen (61%) ein diskontinuierliches Profil vor, während in 16 Gefäßen (35%) bereits ein pulsatiles Signal vorlag. In 2 Venen (4%) konnte ein bandförmiges Flusssignal nachgewiesen werden. Bei 15° zeigten noch 2 Gefäße (4%) ein diskontinuierliches Signal, 26 Gefäße (57%) ein kontinuierlich pulsatiles Signal und 18 (39%) ein bandförmiges Signal. In den Positionen 30° und 45° zeigten 2 Gefäße (4%) ein kontinuierlich pulsatiles Signal, 44 (96%) Gefäße ein bandförmiges Signal. In der Vertikalen bestand in allen 46 Vv. vertebrales (100%) ein bandförmiges Flusssignal.

Tabelle 4.9: Häufigkeit verschiedener Flussprofile in der V. vertebralis in zunehmend aufrechter Position.

	-15°	**0°**	**15°**	**30°**	**45°**	**90°**
diskontinuierliches Flussprofil (n)	42 (91%)	28 (61%)	2 (4%)	0	0	0
kontinuierlich pulsatiler Fluss (n)	4 (9%)	16 (35%)	26 (57%)	2 (4%)	2 (4%)	0
bandförmiges Flussprofil (n)	0	2 (4%)	18 (39%)	44 (96%)	44 (96%)	46 (100%)

4.2.2.4 Blutfluss der Vena vertebralis

Tabelle 4.10 und Abbildung 4.6 stellen die Ergebnisse der Blutflussmessung in der V. vertebralis vor. Der Blutfluss beider Vv. vertebrales stieg in zunehmend aufrechter Position kontinuierlich an. (p<0,0001) In Kopftieflage lag der Blutfluss am niedrigsten. Gemeinsam transportierten beide Gefäße 20 ± 14 ml/min (Spannweite: 0-50 ml/min). Beide Seiten waren mit jeweils 10 ml/min daran beteiligt. Im Stehen erreichte der Gesamtblutfluss mit 210 ± 120 ml/min ein Maximum (SW: 60-560 ml/min).

Tabelle 4.10: Blutfluss der V. vertebralis (VV) in Abhängigkeit von der Körperposition.

	- 15°	**0°**	**15°**	**30°**	**45°**	**90°**
rechte VV	10±13 [10]	30±16 [20]	60±40 [50]	70±50 [60]	70±40 [70]	140±80 [130]
(ml/min)	(0-50)	(0-60)	(0-170)	(0-160)	(10-160)	(20-350)
linke VV	10±6 [10]	10±10 [10]	30± 30 [20]	40±40 [40]	60±50 [40]	80±50 [80]
(ml/min)	(0-20)	(0-30)	(0-120)	(0-160)	(10-200)	(10-210)
beide VV	20±15 [20]	40±20 [40]	90±60 [80]	110±70 [120]	130±70 [120]	210±120 [200]
(ml/min)	(0-50)	(10-80)	(10-290)	(10-270)	(20-290)	(60-560)

Angaben als Mittelwert ± einfache Standardabweichung, Median [ ] und Spannweite ( ) in Klammern.

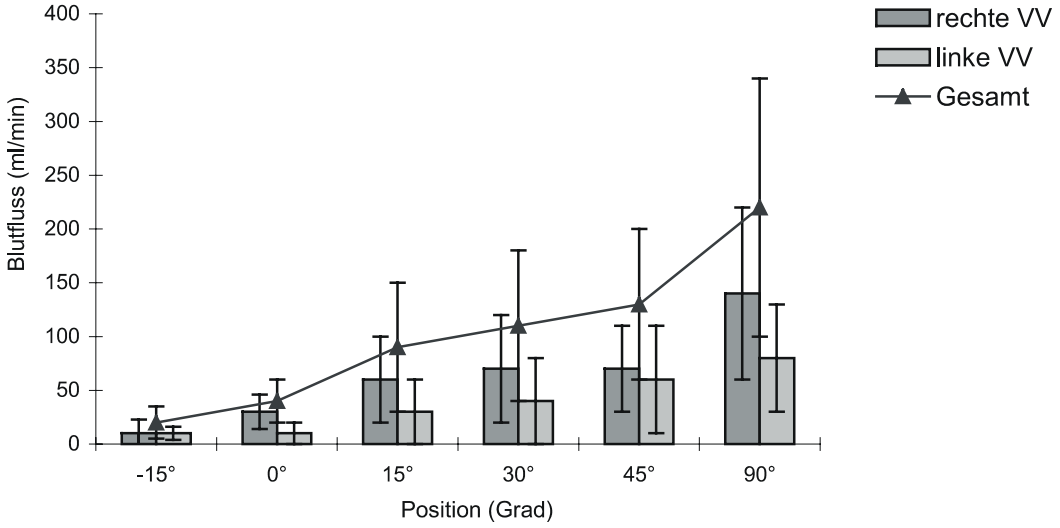

Abbildung 4.6: Blutfluss und Gesamtblutfluss der V. vertebralis (VV) in verschiedenen Körperpositionen.

4.2.3 Zerebralvenöser Gesamtblutfluss

Tabelle 4.11 und Abbildung 4.7 fassen die Untersuchungsergebnisse zusammen. Der venöse Rückstrom von V. jugularis interna und V. vertebralis nahm in zunehmend aufrechter Körperposition ab (p<0,0001). In Kopftieflage erreichte der erfasste venöse Rückstrom mit 830 ± 370 ml/min (SW: 230-1590 ml/min) ein Maximum. Der Anteil der V. jugularis interna mit 810 ± 365 ml/min (SW: 230-1580 ml/min) betrug 98%. In zunehmend aufrechter Lagerung fiel der gemessene gesamtvenöse Rückstrom um 65% bis auf 290 ± 140 ml/min (SW: 70-630 ml/min) in der Vertikalen ab

.

Tabelle 4.11: Anteil der V. jugularis interna (VJI) und der V. vertebralis (VV) an der zerebralen venösen Drainage. Die Angaben in Prozent beziehen sich auf den Blutfluss in der Horizontalen.

	-15°	**0°**	**15°**	**30°**	**45°**	**90°**
Blutfluss VJI	810±365	700±265	150±125	140±205	110±150	70±100
	[850]	[690]	[130]	[50]	[40]	[20]
(ml/min)	(230-1580)	(0-1230)	(0-480)	(0-750)	(0-610)	(0-290)
Blutfluss VV	20±15 [20]	40±20 [40]	90±60 [80]	110±70 [120]	130±70 [120]	210±120 [200]
(ml/min)	(0-50)	(10-80)	(10-290)	(10-270)	(20-290)	(60-560)
venöser Rück	830±370 [860]	740±260 [720]	240±130 [220]	250±200 [210]	240±140 [220]	280±140 [280]
strom (ml/min)	(230-1590)	(60-1270)	(70-490)	(20-890)	(50-730)	(70-630)
%-Anteil der VJI*	110	96	20	19	15	9
%-Anteil der VV*	3	4	12	15	18	28

Angaben als Mittelwert ± einfache Standardabweichung, Median [ ] und Spannweite ( ) in Klammern.
* bezogen auf die der gesamtvenöse Drainage in 0°

Zurückzuführen war dies auf die deutliche Abnahme des Blutflusses in der V. jugularis interna, von 810 ± 365 ml/min (SW: 230-1580 ml/min) in Kopftieflage auf 70 ± 100 ml/min (SW: 0-290 ml/min) im Stehen. Im Gegensatz dazu stieg der Blutfluss der V. vertebralis um das Zehnfache, von 20 ± 15 ml/min (SW: 0-50 ml/min) auf 210 ± 120 ml/min (SW: 60-560 ml/min). In der Horizontalen drainierte die V. jugularis interna 96% des Gesamtblutflusses. Ihr Anteil bezogen auf den Gesamtblutfluss in der Horizontalen reduzierte sich in der 15°-Position auf 20%, bei 30° auf 19%, weiter auf 15% in der 45°-Position bis auf 9% in der Vertikalen. Der Anteil der V. vertebralis am Gesamtblutfluss nahm von 4% in der Waagerechten auf 28% im Stehen zu.

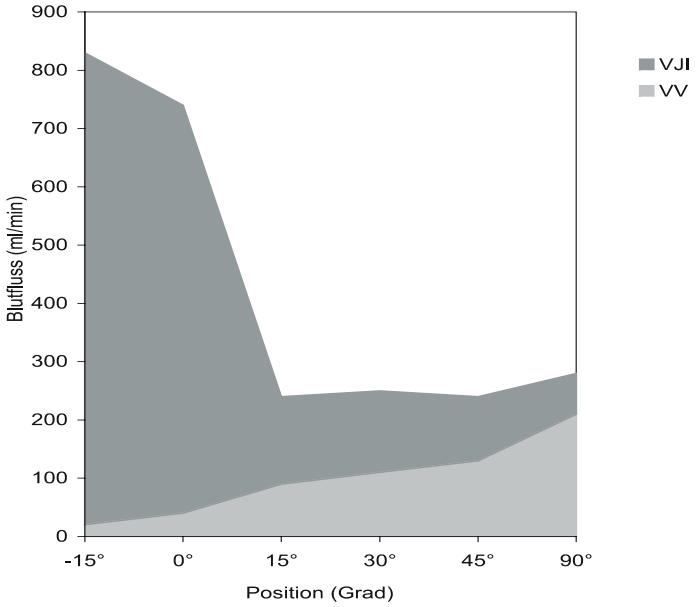

Abbildung 4.7: Anteil von V. jugularis interna (VJI) und V. vertebralis (VV) an der erfassten zerebralen venösen Drainage.

4.3 Untersuchungsergebnisse arterieller Gefäße

4.3.1 Arteria carotis interna

Die Untersuchungsergebnisse der A. carotis interna sind in Tabelle 4.12 zusammengefasst.

4.3.1.1 Durchmesser der Arteria carotis interna

Der mittlere Durchmesser der A. carotis interna unterschied sich mit 5,4 ± 0,6 mm (Spannweite: 3,7-6,7 mm) auf der rechten Seite nicht signifikant vom Durchmesser der Gegenseite mit 5,5 ± 0,7 mm (SW: 4,2-7,1 mm). Bei 45° wurden nahezu identische Werte gemessen (p=0,63).

Tabelle 4.12: Durchmesser, Blutflussgeschwindigkeit V_{tav} und Blutfluss der A. carotis interna (ACI) in der 0°- und 45°-Position.

	Durchmesser (mm)		**Flussgeschwindigkeit V_{tav} (cm/s)**		**Blutfluss (ml/min)**	
Position	**0°**	**45°**	**0°**	**45°**	**0°**	**45°**
rechte ACI	5,4±0,6 [5,6] (3,7-6,7)	5,3±0,5 [5,2] (4,0-6,1)	22,3±4,7 [23] (11-33)	18,5±5,2 [19] (10-27)	310±100 [290] (110-560)	240±90 [250] (120-440)
linke ACI	5,5±0,7 [5,6] (4,2-7,1)	5,5±0,6 [5,5] (4,4-7,5)	22,1±5,5 [22] (14-37)	21,4±5,0 [21] (11-30)	320±90 [320] (210-640)	300±70 [280] (180-440)
beide ACI					630±142 [590] (400-990)	540±90 [540] (340-690)

Angaben als Mittelwert ± einfache Standardabweichung, Median [ ] und Spannweite ( ) in Klammern.

4.3.1.2 Blutflussgeschwindigkeit der Arteria carotis interna

In der Horizontalen unterschied sich die mittlere Blutflussgeschwindigkeit V_{tav} mit 22,3 ± 4,7 cm/s (Spannweite: 11-33 cm/s) auf der rechten und 22,1 ± 5,5 cm/s (SW: 14-37 cm/s) auf der linken Seite nicht signifikant voneinander. Im Gegensatz zur Horizontalen konnte in der 45°-Position rechtsseitig ein signifikanter Rückgang der Flussgeschwindigkeit auf 18,5 ± 5,2 cm/s (SW: 10-27 cm/s) festgestellt werden (p<0,01). Die Blutflussgeschwindigkeit der linken A. carotis interna ging in der 45°-Position auf 21,4 ± 5,0 cm/s (SW: 11-30 cm/s) zurück (p>0,05). Auch in der 45°-Position bestand kein signifikanter Seitenunterschied.

4.3.1.3 Blutfluss der Arteria carotis interna

Der Gesamtblutfluss der Aa carotis internae betrug 630 ± 143 ml/min (Spannweite: 400-990 ml/min) in der Horizontalen und 540 ± 90 ml/min (SW: 340-690 ml/min) in der 45°-Position. (p=0,021) Der Blutfluss der rechten A. carotis interna ging von 310 ± 100 ml/min (SW: 110-560 ml/min) auf 240 ± 90 ml/min (SW: 120-440 ml/min) zurück (p<0,05). Auf der linken Seite ging der Blutfluss von 320 ± 90 ml/min (SW: 210- 640 ml/min) in horizontaler Lagerung auf 300 ± 70 ml/min (SW: 180-440 ml/min) in der 45°-Position zurück. Die Seitenunterschiede erreichten in beiden Positionen kein signifikantes Niveau.

4.3.2 Arteria vertebralis

Tabelle 4.13 fasst die Messergebnisse der A. vertebralis zusammen. Durchmesser, Blutflussgeschwindigkeit V_{tav} und Blutfluss der A. vertebralis wiesen weder eine signifikante Seitendifferenz noch eine Lageabhängigkeit auf.

4.3.2.1 Durchmesser der Arteria vertebralis

Der mittlere Durchmesser der rechten A. vertebralis lag in horizontaler Lagerung mit 3,7 ± 0,5 mm (SW: 1,7-4,4 mm) nur geringfügig unter dem Durchmesser der Gegenseite mit 3,9 ± 0,5 mm (SW: 2,3-4,6 mm). In der 45°-Position veränderte sich der Durchmesser nicht. In zwei Fällen konnte einseitig eine hypoplastische Vertebralarterie nachgewiesen werden.

Tabelle 4.13: Ergebnisse der A. vertebralis (AV) im Überblick.

	Durchmesser (mm)		**Flussgeschwindigkeit V_{tav} (cm/s)**		**Blutfluss (ml/min)**	
Position	**0°**	**45°**	**0°**	**45°**	**0°**	**45°**
rechte AV	3,7±0,5 [3,8] (1,7-4,4)	3,7±0,5 [3,8] (2,3-4,4)	11,3±4,2 [11] (5-24)	12,2±3,6 [11] (7-20)	80±30 [80] (10-170)	80±30 [80] (20-130)
linke AV	3,9±0,5 [4] (2,3-4,6)	3,9±0,4 [4] (2,7-4,4)	13,3±3,8 [14] (8-22)	12,8±3,2 [13] (7-19)	100±40 [80] (20-190)	90±30 [90] (20-170)
beide AV					170±40 [170] (100-260)	180±30 [180] (110-230)

Angaben als Mittelwert ± einfache Standardabweichung, Median [ ] und Spannweite ( ) in Klammern.

4.3.2.2 Blutflussgeschwindigkeit der Arteria vertebralis

In horizontaler Lagerung lag die mittlere Blutflussgeschwindigkeit V_{tav} der linken A. vertebralis mit 13,3 ± 3,8 cm/s (Spannweite: 8-22 cm/s) nicht signifikant höher als auf der rechten Seite mit 11,3 ± 4,2 cm/s (SW: 5-24 cm/s). Gegenüber der Horizontalen veränderte sich V_{tav} in der 45°-Position nicht signifikant. Rechtsseitig stieg V_{tav} auf 12,2 ± 3,6 cm/s (SW: 7-20 cm/s) an, wohingegen sie auf der linken Seite auf 12,8 ± 3,2 cm/s (SW: 7-19 cm/s) abfiel. Wiederum fanden sich keine signifikanten Seitenunterschiede.

4.3.2.3 Blutfluss der Arteria vertebralis

In der Horizontalen lag der Blutfluss der rechten A. vertebralis mit 80 ± 30 ml/min (SW: 10-170 ml/min) nicht signifikant niedriger als auf der Gegenseite mit 100 ± 40 ml/min (SW: 20-190 ml/min). In der 45°-Position, nach ca. einer Stunde Untersuchungsdauer ergaben sich keine signifikanten Veränderungen. Der Blutfluss in den Vertebralarterien nahm von 170 ± 44 ml/min (SW: 100-260 ml/min) auf 180 ± 34 ml/min (SW: 110-230 ml/min) um 6% geringfügig zu.

4.4 Globaler zerebraler Blutfluss

Aussagen über den globalen zerebralen Blutfluss können anhand der vorliegenden Daten der arteriellen (CBF_a) und der venösen Gefäße (CBF_v) getroffen werden. Der arterielle zerebrale Blutfluss berechnet sich aus dem Blutfluss der Aa. carotis internae und Aa. vertebrales. Die Summe des Blutflusses von V. jugularis interna und V. vertebralis ist Grundlage für die Berechnung von CBF_v. Tabelle 4.14 gibt einen Überblick über die Parameter des globalen zerebralen Blutflusses in unterschiedlichen Körperpositionen. CBF_a betrug in der horizontalen Lagerung 800 ± 153 ml/min (SW: 560-1120 ml/min). Der Anteil der Aa. carotis internae am CBF_a lag bei 79%, die Vertebralarterien trugen 21% bei. In der 45°-Position war ein Rückgang des CBF_a um 10% auf 720 ± 105 ml/min (SW: 500-910 ml/min) zu verzeichnen (p=0,0277). Ursache der orthostatisch bedingten Reduktion des CBF_a war eine Abnahme des Blutflusses der rechten A. carotis interna. CBF_v lag in der Horizontalen bei 730 ± 260 ml/min. In Kopftieflage fand sich mit 830 ± 370 ml/min (SW: 230-1590 ml/min) ein höherer Wert, der ungefähr dem Ergebnis der arteriellen Seite entsprach. In der 45°-Position betrug CBF_v nur noch 240 ± 140 ml/min (SW: 50-730 ml/min).

Vergleicht man beide Parameter des globalen CBF in der Horizontalen am einzelnen Probanden, so ergibt sich folgendes Bild (Tabelle 4.15).

Tabelle 4.14: Parameter des globalen zerebralen Blutflusses (CBF) im arteriellen und im venösen Schenkel.

	-15°-Position	**0°-Position**	**45°-Position**
CBF arteriell (ml/min)		800 ± 153 (560 – 1120)	720 ± 105 (500 – 910)
CBF venös (ml/min)	830 ± 370 (230 – 1590)	730 ± 260 (60 – 1270)	240 ± 140 (50 – 730)

Angaben als Mittelwert ± einfache Standardabweichung, Median [ ] und Spannweite ( ) in Klammern.

In 11 Fällen stimmten die beiden Parameter des CBF überein. Als Grenzwert wurde die einfache Standardabweichung des CBF von ±150 ml/min festgesetzt. In 8 Fällen überstieg CBF_a den venösen Wert um mehr als eine Standardabweichung. Bei 4 Probanden lag CBF_a mehr als eine Standardabweichung unter CBF_v.

Tabelle 4.15: Vergleich des Parameter des globalen zerebralen Blutflusses (CBF) in der Horizontalen

	Häufigkeit (n)
$CBF_a = CBF_v$ (± 150 ml/min)	11
$CBF_a > CBF_v$ (± 150 ml/min)	8
$CBF_a < CBF_v$ (± 150 ml/min)	4

Angaben als Mittelwerte ± einfache Standardabweichung, Spannweite in Klammern ()

4.5 Zusammenfassung der Ergebnisse

Alle Gefäße konnten erfolgreich beschallt werden. Der venöse Gesamtblutfluss reduzierte sich von 830 ± 370 ml/min in Kopftieflage auf einen Wert von 290 ± 140 ml/min in der Vertikalen (p<0,0001). Die Betrachtung der einzelnen Gefäßsysteme zeigte jedoch, dass sich der Blutfluss der V. vertebralis und der V. jugularis interna gegenläufig entwickelten. Der Fluss der V. jugularis interna fiel von 810 ± 365 ml/min in Kopftieflage auf 70 ± 100 ml/min in 90° ab (p<0,0001). Der stärkste Abfall war zwischen der Horizontalen und der 15°-Position zu verzeichnen. In zunehmend aufrechter Lagerung nahm das in Kopftieflage zirkuläre Querschnittsprofil der V. jugularis interna eine elliptischen Form an. In der Vertikalen ließ sich bei allen Probanden ein nahezu vollständiger Kollaps des Gefäßlumens feststellen. Bei 9 Probanden konnte in der Vertikalen ein vollständiger Kollaps beider Vv. jugulares internae dargestellt werden. In zwei Fällen ließ sich bereits in der 15°-Position beidseitig kein Blutfluss mehr nachweisen. Bei vier Personen stellte sich bei 15° ein weites Gefäßlumen dar, in dem jedoch nahezu kein Fluss nachgewiesen werden konnte. Der Blutfluss der V. vertebralis stieg, im Gegensatz zur V. jugularis interna, von 20 ± 15 ml/min in Kopftieflage auf einen Wert von 210 ± 120 ml/min im Stehen signifikant an (p<0,0001). Dieser Anstieg war im wesentlichen auf eine Zunahme der Blutflussgeschwindigkeit zurückzuführen. Auch die Querschnittsfläche der V. vertebralis nahm im Gegensatz zur V. jugularis interna leicht zu. Der Blutfluss der Aa. carotis internae betrug 630 ± 143 ml/min (SW: 400-990 ml/min) in der Horizontalen. In der 45°-Position ging der Blutfluss um 14% auf 540 ± 90 ml/min (SW: 340-690 ml/min) zurück. Der Blutfluss der Aa. vertebrales blieb mit 170 ± 44 ml/min (SW: 100-260 ml/min) in der Horizontalen und 180 ± 34 ml/min (SW: 110-230 ml/min) in der 45°-Position nahezu konstant. Der globale zerebrale Blutfluss CBF in der Horizontalen war mit 800 ± 153 ml/min (SW: 560-1120 ml/min) im arteriellen Schenkel und 730 ± 260 ml/min (SW: 60-1270 ml/min) auf der venösen Seite in etwa vergleichbar.

5 Diskussion

5.1 Überblick

Die duplexsonographische Untersuchung der extra- und intrakraniellen Arterien gehört heute zu den Standarduntersuchungen in der neurologischen Diagnostik. Demgegenüber wurden die vielfältigen Einflüsse auf die venöse Drainage des Gehirns bislang nur unzureichend untersucht. Die V. jugularis interna gilt immer noch ohne Berücksichtigung der Körperposition als das wichtigste Gefäß der venösen Hirndrainage (Huber 1979). Die üblicherweise in liegender Position durchgeführten bildgebenden Untersuchungsverfahren, wie die zerebrale Angiographie, MRT-Angiographie oder die Duplexsonographie der Halsgefäße, scheinen diese Hypothese zu bestätigen. Anschaulich stellt sich in diesen Verfahren die venöse Drainage über die Sinus sigmoideus in die V. jugularis interna dar. In mehreren Studien wurde der totale juguläre Blutfluss (t-JBF) dem globalen zerebralen Blutfluss (CBF) gleichgesetzt. Studien zur Bestimmung des t-JBF wurden mit Hilfe der Thermodilutionstechnik und der Duplexsonographie durchgeführt (Wilson und Halsey 1970, Müller et al. 1988, Müller et al. 1990). Der Einfluss der Körperposition auf die venöse Drainage wurde jedoch in keiner der Studien systematisch untersucht, obwohl die positions- und atemabhängigen Kaliberschwankungen der V. jugularis interna bekannt sind. Das Ausmaß der Umverteilung der venösen Hirndrainage von der V. jugularis interna auf das vertebrale Venensystem, wie es in kasuistischen Berichten an Affen und Menschen gezeigt werden konnte, ist bislang unterschätzt worden (Epstein et al. 1970, Dilenge und Perey 1973). Trotz dieser Hinweise auf die Bedeutung des vertebralen Venensystems ist seine physiologische Bedeutung als alternatives Drainagesystem auch am gesunden Menschen bislang nicht hinreichend anerkannt worden.

5.2 Interpretation der Befunde venöser Gefäße

5.2.1 Vena jugularis interna

Systematische Untersuchungen über den Einfluss der Körperposition auf den Blutfluss in der V. jugularis interna lagen bisher nicht vor. In dieser Arbeit wurden Querschnittsfläche und Flussgeschwindigkeit V_{tav} in der V. jugularis interna in verschiedenen Körperpositionen erfasst, um den Einfluss des hydrostatischen Drucks auf die venöse Drainage des Gehirns zu ermitteln.

5.2.1.1 Querschnittsfläche und Profil der Vena jugularis interna

Die mittlere Querschnittsfläche der V. jugularis interna in Kopftieflage betrug im kranialen Abschnitt 91 ± 36 mm^2 auf der rechten und 61 ± 32 mm^2 auf der linken Seite. Dieses Ergebnis ist vergleichbar mit den Ergebnisse anderer Studien. Bazaral und Harlan untersuchen sonographisch die rechte V. jugularis interna an 16 Personen in horizontaler Rückenlage und in 14° Kopftieflage. Sie berichten über eine stufenweise Zunahme der Querschnittsfläche von 73 ± 12 mm^2, gemessen 1,5 cm kranial des Schildknorpels (Cartilago cricoidea) auf 124 ± 16 mm^2, gemessen 1,5 cm kaudal des Cricoids. Auf Höhe des Schildknorpels geben sie die Querschnittsfläche der V. jugularis interna mit 92 ± 11 mm^2 an (Bazaral und Harlan 1981). Mortensen et al. geben in einer Untersuchung an 32 Personen den mittleren Gefäßdurchmesser der V. jugularis interna im kaudalen Segment in Kopftieflage mit 13,3 mm auf der rechten und 12,3 mm auf der linken Seite an. Dies entspricht unter Annahme eines runden Gefäßprofils einer Querschnittsfläche von 139 mm^2 auf der rechten und 119 mm^2 auf der linken Seite (Mortensen et al. 1990). Die eigenen Ergebnisse zeigten zwischen der -15° und der 90°-Position beidseitig eine starke Abnahme der Querschnittsfläche ($p<0,0001$). In der 15°-Position war die Gesamtquerschnittsfläche gegenüber der Kopftieflage bereits um 63% zurückgegangen. Auf der rechten Seite war ein Rückgang der Querschnittsfläche von 92 ± 36 mm^2 in Kopftieflage auf 61 ± 21 mm^2 in der Horizontalen zu verzeichnen. Linksseitig ging die Querschnittsfläche von 61 ± 32 mm^2 auf 46 ± 25 mm^2 zurück. In der 15°-Position reduzierte sich die Gefäßquerschnittsfläche der V. jugularis interna nochmals auf 32 ± 18 mm^2 auf der rechten und 25 ± 15 mm^2 auf der Gegenseite. Mortensen et al. stellen im kaudalen Segment der V. jugularis interna ebenfalls eine Reduktion des Gefäßdurchmessers in der Horizontalen im Vergleich zur Kopftieflage fest (13,3 mm auf 11,3 mm rechts, 12,3 mm auf 10,9 mm links) ($p<0,01$). Unter Annahme eines runden Gefäßprofils entspricht das einer Reduktion der Querschnittsfläche der rechten V. jugularis interna von 139 mm^2 auf 100 mm^2. Linksseitig fiel die Querschnittsfläche von 118 mm^2 auf 93 mm^2 wie in den eigenen Ergebnissen etwas geringer aus. Bazaral und Harlan

beschreiben für die rechte V. jugularis interna 1,5 cm kaudal des Cricoid eine Reduktion von 124 ± 16 mm^2 in der Kopftieflage auf 78 ± 15 mm^2 in der Horizontalen. Für die Querschnittsfläche der V. jugularis interna in den übrigen Positionen liegen keine Vergleichsdaten vor. In der Vertikalen war die V. jugularis interna in 6 Fällen vollständig kollabiert. Die Querschnittsfläche betrug 8 ± 5 mm^2 (Spannweite: 0-17mm^2) auf der rechten Seite und 9 ± 6 mm^2 (SW: 0-22 mm^2) auf der linken Seite. Dieses Ergebnis stimmt mit perioperativen Beobachtungen von Eckenhoff überein. Er beschreibt, dass die V. jugularis interna in 30°-Oberkörperhochlage und moderater Hypotension intraoperativ häufig kollabiert sei, und sich aus einem Katheter im Bulbus superior venae cava unter diesen Bedingungen in der Regel kein Blut aspirieren lasse (Eckenhoff 1966). Eine angiographische Untersuchung an Affen bestätigt die Reduktion der Querschnittsfläche der V. jugularis interna beim Aufrichten (Epstein et al. 1970). Die in horizontaler Lagerung des Affen deutlich Kontrastmittel führenden Vv. jugulares internae waren in der vertikalen Position nicht mehr darstellbar. Auch angiographische Aufnahmen am Menschen belegen einen Kollaps der V. jugularis interna und des oberen Teils der V. cava superior im Stehen. Simultane Messungen des Venendruckes belegen, dass sich im Stehen ein negativer transmuraler Druck in der V. jugularis interna entwickelt. (Henry et al. 1951, Patterson und Cannon 1951, Patterson und Warren 1952, Knebel und Ockenga 1960, Duomarco und Rimini 1962). Ursache für die Abnahme des transmuralen Druckes in der V. jugularis interna unter Orthostase ist der Einfluss des hydrostatischen Drucks auf den Gesamtdruck im Gefäß. Der Druck in einem Blutgefäß setzt sich aus dem statischen Füllungsdruck, einer dynamischen Druckkomponente, die besonders den arteriellen Schenkel des Kreislaufs beeinflusst, und dem hydrostatischen Füllungsdruck zusammen (Starr 1940, Guyton et al. 1954, Gauer 1956, Wetterer 1956). Der hydrostatische Füllungsdruck p wird beeinflusst von der spezifischen Dichte ϱ des Blutes, der effektiven Länge h der Blutsäule, dem Winkel α zwischen der Körperlängsachse und der Horizontalen, sowie dem Faktor G, einem Vielfachen der Erdbeschleunigung (Gauer und Zuidema 1961). In einem Experiment konnte die annähernd sinusförmige Abhängigkeit des venösen Druckes vom Winkel der Körperlängsachse zum Gravitationsfeld demonstriert werden (Henry 1950, Gauer und Henry 1964) (s. Abbildung 5.1). Dazu wurde ein Proband auf einem Kipptisch durch eine Zentrifuge einem Gravitationsfeld von -1 G ausgesetzt. Unter kontinuierlicher Aufzeichnung des intravenösen Drucks an der Stirn wurde der Kipptisch um 180° in der Vertikalen gedreht. Die registrierte Druckkurve zeigte einen sinusförmigen Verlauf. Aufgrund des Einflusses der Sinusfunktion kommt es zu einer ausgeprägten Abnahme des transmuralen Druckes in den Positionen -15° bis 30°. Nur 15° Abweichung von der Horizontalen entsprechen einem Faktor von 0,26. Daher ist in der 60°-Position (sin 60° = 0,87) nahezu der Effekt der Vertikalen (sin 90° = 1) erreicht.

$$p = \varrho \times h \times G \times \sin \alpha$$

p = hydrostatischer Druck

ϱ = spezifische Dichte des Blutes

h = Höhe der Blutsäule

G = Faktor der Erdbeschleunigung

α = Winkel der Körperlängsachse zur Horizontalen

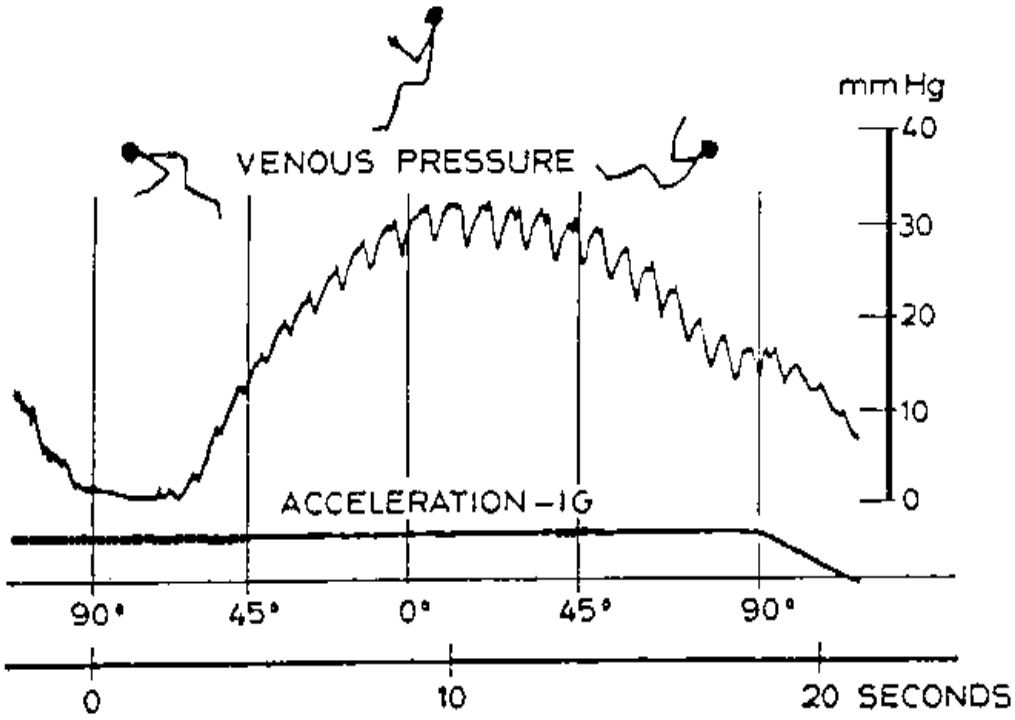

Abbildung 5.1: Einfluss des Neigungswinkels der Körperlängsachse auf den hydrostatischen Druck. Direkte Aufzeichnung des venösen Druckes an der Stirn während Kippung in der Vertikalen um 180° in einem Gravitationsfeld von -1 G (Henry 1950).

Die Parameter Querschnittsfläche und Blutfluss der V. jugularis interna zeigen eine eher exponentielle Abhängigkeit von der Körperposition (s. Abb. 5.2). Dies ist auf die Eigenheiten der Venenphysiologie zurückzuführen. Venen zeichnen sich im Bereich niedriger transmuraler Drücke durch eine hohe Compliance aus. Mit Erreichen einer kreisförmigen Querschnittsfläche kommt es zu einer deutlichen Abnahme der Compliance (Rowell 1986).

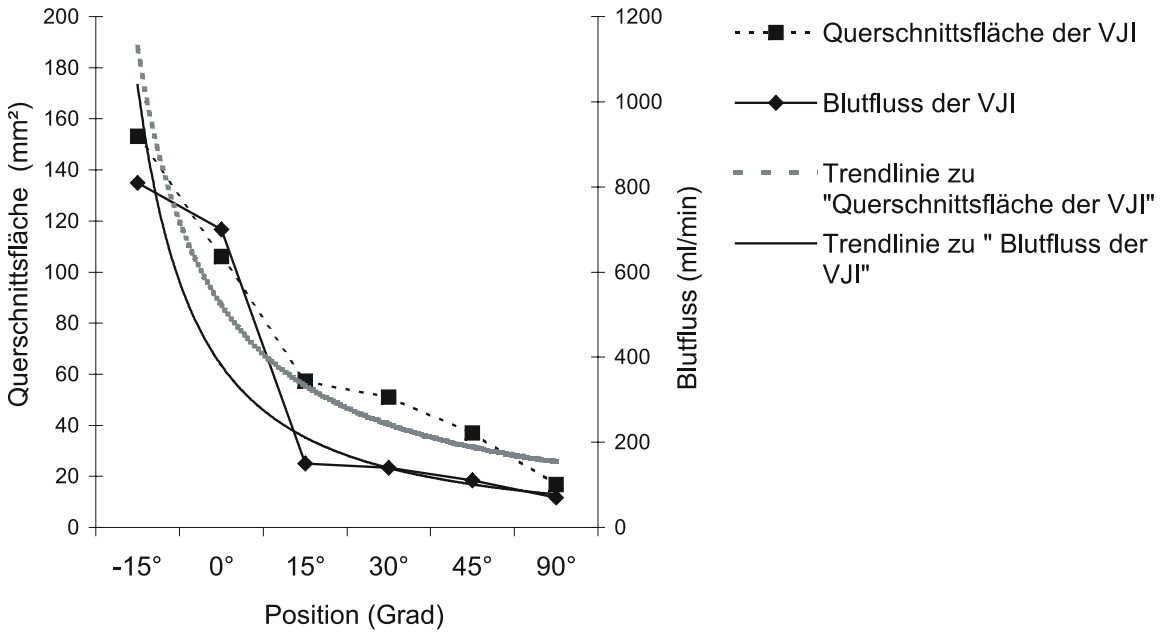

Abbildung 5.2: Querschnittsfläche und Blutfluss der V. jugularis interna beim Kipptischversuch. Die potentielle Regression zeigt eine gute Übereinstimmung mit dem Kurvenverlauf.

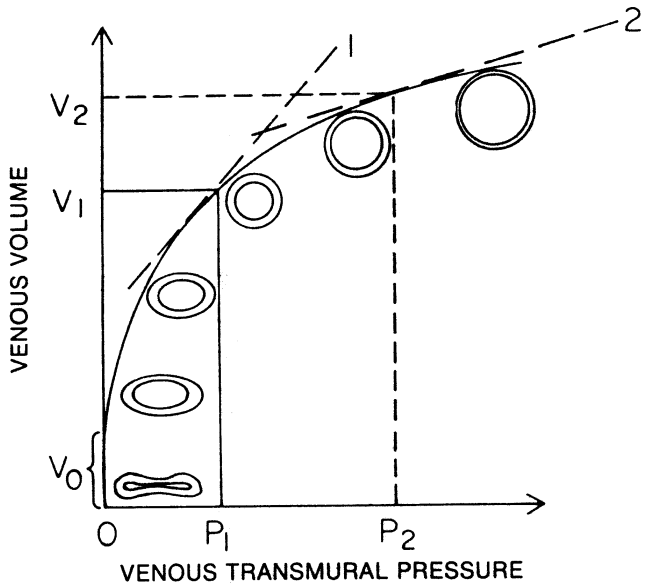

Abbildung 5.3: Druck-Volumen-Diagramm einer Vene. Die Compliance des Gefäßes, Linien (1+2), nimmt mit steigendem transmuralem Druck ab. (Rowell 1986)

5.2.1.2 Seitenvergleich der Querschnittsfläche der Vena jugularis interna

In Kopftieflage war die Querschnittsfläche der rechten V. jugularis interna um 33% größer als auf der Gegenseite. Der Seitenunterschied in der Horizontalen betrug 21%, in der 15°-Position 22%. In der Vertikalen unterschied sich das Kaliber der Gefäße praktisch nicht mehr voneinander (8 ± 5 mm^2 rechts und 9 ± 6 mm^2 links). Die Seitendifferenz der Querschnittsfläche erreichte jedoch in keiner der Positionen ein signifikantes Niveau. In der Literatur gibt es Hinweise auf eine Rechtsseitendominanz der intrakraniellen venösen Drainage. Mortensen gibt für die V. jugularis interna in Kopftieflage eine diskrete Seitendifferenz ($p>0,05$) an. Der mittlere Durchmesser der rechten V. jugularis interna ist um 7% größer als der Durchmesser der Gegenseite (13,3 mm rechts und 12,3 mm links). Umgerechnet auf die Gefäßquerschnittsfläche ist die rechte V. jugularis interna mit

139 mm^2 um 14% größer als die Gegenseite mit 119 mm^2. Auch bei Mortensen et al. nimmt die Seitendominanz in der Horizontalen ab. Der Durchmesser der rechten V. jugularis interna ist in der 0°-Position nur noch um 4% größer als auf der Gegenseite (rechts: 11,3 mm / 100 mm^2 // links: 10,9 mm / 93 mm^2). Die Dominanz ist in erster Linie auf die anatomische Situation am Confluens sinuum zurückzuführen. Eine angiographische Arbeit zeigt bei 43% der untersuchten Personen eine rechtsdominante Drainage. In 19% findet sich eine Dominanz der linken Seite (Durgun et al. 1993). Eine weitere angiographische Studie beschreibt einen in 73% rechtsdominanten Sinus transversus mit konsekutiver Dominanz des Bulbus venae jugularis dextra (Curé et al. 1994). Auch anatomische Arbeiten deuten auf die rechtsdominante Drainage hin. Die Fossa jugularis, welche den Bulbus venae jugularis aufnimmt ist rechts signifikant größer als auf der Gegenseite. Das Foramen jugulare ist rechtsseitig signifikant breiter als auf der Gegenseite. Es besteht eine negative Korrelation der Größe der Fossae jugulares im Seitenvergleich (Lang und Schreiber 1983). Die eigenen Ergebnisse zeigten in Kopftieflage (-15°) bei 57% eine rechtsdominante, und bei 9% eine linksdominante V. jugularis interna, 35% wiesen keine eindeutige Dominanz auf. In der Horizontalen blieb dieses Verhältnis bestehen. 43% der Probanden hatten eine rechtsdominante Drainage, eine seitengleiche Drainage fand sich in 39% der Fälle. Bei 17% der Versuchspersonen bestand eine Dominanz der linken V. jugularis interna.

Tabelle 5.1: Literaturangaben zur Querschnittsfläche der V. jugularis interna in Kopftieflage und in horizontaler Rückenlage.

	N	Sondenposition	-15°	0°
Mortensen et al. (1990)	32	kaudaler Abschnitt	R: 139 mm^{2*} L: 119 mm^{2*}	R: 100 mm^{2*} L: 93 mm^{2*}
Bazaral & Harlan (1981)	16	1,5 cm distal des Cricoid Höhe Cricoid 1,5 cm proximal des Cricoid	R: 73 ± 12 mm^2 R: 92 ± 11 mm^2 R: 124 ± 16 mm^2	 R: 78 ± 15 mm^2
Eigene Ergebnisse	23	kranialer Abschnitt	R: 92 ± 36 mm^2 L: 61 ± 32 mm^2	R: 61 ± 21 mm^2 L:46 ± 25 mm^2

Angaben als Mittelwerte ± einfache Standardabweichung
* berechnet unter Annahme eines kreisförmigen Profils

5.2.1.3 Blutflussgeschwindigkeit der Vena jugularis interna

Der Einfluss der Körperposition auf die Blutflussgeschwindigkeit der V. jugularis interna ist bislang nicht systematisch untersucht worden. In der vorliegenden Arbeit wurde die mittlere Flussgeschwindigkeit V_{tav} in 6 verschiedenen Positionen erfasst. In zwei Publikationen finden sich Angaben zu Flussgeschwindigkeiten in der V. jugularis interna in der Horizontalen (Pucheu et al. 1994, Doepp et al. 1998). Der Vergleich mit den eigenen Ergebnissen ist aufgrund unterschiedlicher Meßmethoden schwierig. Die eigenen Ergebnisse zeigten eine signifikante Abhängigkeit der mittleren Flussgeschwindigkeit V_{tav} von der Körperposition ($p<0,0001$). Im Gegensatz zu den unidirektionalen Veränderungen der Querschnittsfläche des Gefäßes waren die Veränderungen der Flussgeschwindigkeit V_{tav} nicht eindeutig. Die Flussgeschwindigkeit in der rechten V. jugularis interna lag in allen Positionen geringfügig höher als auf der Gegenseite ($p>0,05$). Rechtsseitig stieg V_{tav} in der Vertikalen, mit 12,9 ± 19,7 cm/s (Spannweite: 0-77 cm/s) über den Ausgangswert von 10,7 ± 5,2 cm/s (SW: 3-28 cm/s) in Kopftieflage an. Auf der Gegenseite lag die Flussgeschwindigkeit im Stehen mit 3,8 ± 5,8 cm/s (SW: 0-23 cm/s) deutlich unter dem Ausgangswert von 7,9 ± 3,6 cm/s (SW: 1-18 cm/s). Die Flussgeschwindigkeit in Kopftieflage betrug 10,7 ± 5,2 cm/s (SW: 3-28 cm/s) auf der rechten, und 7,9 ± 3,6 cm/s (SW: 1-18 cm/s) auf der Gegenseite. Nach Übergang in die Horizontale stieg V_{tav} beidseitig geringfügig an, rechtsseitig auf 12,4 ± 7,3 cm/s (SW: 0-29 cm/s) und linksseitig auf 9,1 ± 7,1 cm/s (SW: 0-34 cm/s). Der Übergang in die 15° Position führte wiederum beidseitig zu einer deutlichen Abnahme der Flussgeschwindigkeit. Rechtsseitig halbierte sich V_{tav} auf 6 ± 5,3 cm/s (SW: 0-23 cm/s). Auf der linken Seite fiel die Flussgeschwindig-

keit um 75% auf 2,3 ± 4,1 cm/s (SW: 0-18 cm/s) ab. Die Positionswechsel von 15° bis 45° führten zu keiner signifikanten Veränderung der Flussgeschwindigkeit. In der Vertikalen lag V_{tav} linksseitig mit 3,8 ± 5,8 cm/s (SW: 0-23 cm/s) nur diskret über dem Wert von 2,3 ± 5,2 cm/s in der 45° Position (SW: 0-24 cm/s). Rechtsseitig nahm V_{tav} von 5,6 ± 7,9 cm/s (SW: 0-33 cm/s) in der 45° Position auf 12,9 ± 19,7 cm/s (SW: 0-77cm/s) um mehr als das Doppelte zu. Die Standardabweichung der Flussgeschwindigkeit nahm beim Aufrichten deutlich zu und erreichte im Stehen ihr Maximum. Die mit dem Aufrichten der Probanden zunehmende Streuung der Messergebnisse deutet darauf hin, dass die Flussgeschwindigkeit im beinahe kollabierten Gefäß zunimmt, bevor der Blutstrom beim Kollaps des Gefäßes abreißt. Die Anzahl der Gefäße, bei denen ein vollständiger Kollaps des Lumens auftrat, das heißt auch dopplersonographisch kein Fluss nachweisbar war, stieg in zunehmend aufrechter Position an. In Kopftieflage ließ sich bei allen Probanden ein Fluss in der V. jugularis interna detektieren. In der Vertikalen fand sich in 23 von 46 untersuchten Gefäßen (50%) kein Flusssignal mehr. Bei 9 Personen ließ sich im Stehen beidseitig kein Fluss nachweisen. Bei 5 weiteren Probanden fand sich einseitig kein Fluss. Bei 9 Probanden ließ sich auch in der Vertikalen beidseitig noch ein Fluss messen. Gefäße, in denen sich in der 90°-Position noch ein Fluss nachweisen ließ, zeichneten sich durch hohe Flussgeschwindigkeiten aus. Pucheu untersuchte die V. jugularis interna duplexsonographisch an 122 Personen in flacher Rückenlage (Pucheu et al. 1994). Die von Pucheu angegebenen Werte für die systolische und diastolische Maximalgeschwindigkeit (V_{sys}/V_{dia}) liegen erwartungsgemäß über den Werten der in dieser Arbeit verwandten Flussgeschwindigkeit V_{tav}. Die systolischen als auch die diastolischen Flussgeschwindigkeiten liegen wie auch in den eigenen Ergebnissen, rechtsseitig diskret höher als auf der Gegenseite. V_{sys} lag mit 28 ± 15 cm/s (SW: 5-77 cm/s) auf der rechten Seite diskret höher als auf der Gegenseite mit 22 ± 16 cm/s. (SW: 0-67 cm/s) Auch V_{dia} war mit 21 ± 14 cm/s (SW: 0-70 cm/s) auf der rechten Seite leicht höher als auf der linken Seite mit 18 ± 14 cm/s (SW: 0-59 cm/s). Wie in den eigenen Ergebnissen erreichte die Seitendifferenz kein signifikantes Niveau ($p>0,05$). Doepp bestimmte an 60 Personen in horizontaler Rückenlage im Bulbus venae jugularis superior dopplersonographisch eine nahezu seitengleiche mittlere systolische Flussgeschwindigkeit (V_{mean}) (rechts: 24,8 ± 8,4 cm/s, links: 24,7 ± 12,2 cm/s) (Doepp et al. 1998). Die unterschiedlichen Messverfahren zur Berechnung der Flussgeschwindigkeit lassen einen Vergleich mit den eigenen Ergebnissen nicht zu. Die Verfahren zur Berechnung von V_{mean} und V_{sys}/V_{dia} berücksichtigen nur die schnellsten Strömungsanteile im Zentrum des Gefäßes. Aus diesem Grund neigen diese Verfahren dazu die tatsächliche Blutflussgeschwindigkeit zu überschätzen (Diehl und Berlit 1996).

Tabelle 5.2: Übersicht über verschiedene Angaben zur Flussgeschwindigkeit der V. jugularis interna (VJI) in der Literatur.

	N	Methode	rechte VJI (cm/s)	linke VJI (cm/s)
Pucheu et al. (1994)	122	V_{sys}	28 ± 15 (5-77)	22 ± 16 (0-67)
		V_{dia}	21 ± 14 (0-70)	18 ± 14 (0-59)
Doepp et al. (1998)	60	V_{mean}	24,8 ± 8,4	24,7 ± 12,2
Eigene Ergebnisse	23	V_{tav}	12,4 ± 7,3 (0-29)	9,1 ± 7,1 (0-34)

Angaben als Mittelwerte ± einfache Standardabweichung, Spannweite in Klammern ()

In keiner der drei Untersuchungen ergaben sich signifikant unterschiedliche Flussgeschwindigkeiten. Die eigenen Ergebnisse sowie die Daten von Pucheu deuten jedoch auf eine diskret höhere Flussgeschwindigkeit in der rechten V. jugularis interna hin. Müller verzichtete in seiner Arbeit zur Blutflussmessung in der V. jugularis interna auf die Angabe der zugrundeliegenden Gefäßquerschnittsflächen und Flussgeschwindigkeiten (Müller et al. 1988, Müller et al. 1990).

5.2.1.4 Blutfluss der Vena jugularis interna

Angaben über den Blutfluss der V. jugularis interna in verschiedenen Körperpositionen finden sich in der Literatur nicht. Müller et al. untersuchten den Blutfluss der V. jugularis interna in horizontaler

Rückenlage. Im Rahmen dieser Arbeit wurde die Blutflussgeschwindigkeit V_{tav} und die Querschnittsfläche der V. jugularis interna erfasst, aus denen sich der Blutfluss berechnen lässt. Eine wesentliche Ursache für die Abnahme des jugularvenösen Blutflusses war die Reduktion der Querschnittsfläche des Gefäßes. In Kopftieflage wurde mit 530 ± 275 ml/min auf der rechten (Spannweite: 80-1000 ml/min) und 280 ± 175 ml/min (SW: 30-680 ml/min) der jeweils höchste Wert gemessen. Der Blutfluss sank in zunehmend aufrechter Körperposition konstant ab. Der totale juguläre Blutfluss (t-JBF) sank von 810 ± 365 ml/min (SW: 230-1580 ml/min) in Kopftieflage auf 70 ± 100 ml/min (SW: 0-290 ml/min) im Stehen ab. Im Stehen betrug der Blutfluss 50 ± 75 ml/min (SW: 0-230 ml/min) auf der rechten Seite und 20 ± 35 ml/min (SW: 0-140 ml/min) auf der linken Seite. Interessant für einen Vergleich mit Angaben aus der Literatur ist der Wert in der Horizontalen. Hier liegt der Blutfluss in der rechten V. jugularis interna mit 450 ± 250 ml/min (SW: 0-1040 ml/min) signifikant höher als auf der Gegenseite mit 240 ± 175 ml/min (SW: 0-720 ml/min). In der Horizontalen betrug der t-JBF 700 ± 265 ml/min (SW: 0-1230 ml/min). Die zwei duplexsonographischen Studien von Müller erfassen den t-JBF ebenfalls in flacher Rückenlage (Müller et al. 1988, Müller et al. 1990). In der Arbeit aus dem Jahr 1988 ist der t-JBF in einem Kollektiv von 100 Probanden aller Altersgruppen mit 839 ± 226 ml/min angegeben. Die Ergebnisse liegen deutlich über den Werten der Folgestudie aus dem Jahr 1990. In dieser zweiten Studie entspricht der t-JBF, gemessen an ebenfalls 100 Probanden mit 740 ± 109 ml/min ungefähr den eigenen Ergebnissen. Im Seitenvergleich zeigt sich, in Übereinstimmung mit den eigenen Ergebnissen eine klare Dominanz der rechten Seite ($p<0,001$). Rechtsseitig liegt der t-JBF um 31% höher als auf der Gegenseite (rechts: 438 ± 226 ml/min, links: 302 ± 194 ml/min). Der t-JBF im Mittel aller Probanden liegt in der zweiten Studie aus dem Jahr 1990 um 11,8% unter dem Wert der ersten Studie ($p<0,005$). Müller et al. führen die Differenzen, bei gleicher Alters- und Geschlechtsverteilung der Probanden auf unterschiedliche Messmethoden zurück. Möglicherweise habe das kleine Messvolumen in der ersten Studie durch Ausblenden der langsameren Strömungsanteile am Rand zu falsch hohen Werten für V_{tav} geführt. In der zweiten Studie wurde ein an den Gefäßquerschnitt adaptierbares Dopplermessvolumen verwendet, wie es auch in der vorliegenden Arbeit zur Anwendung kam. Dieses Verfahren erfasst auch die langsameren Strömungsfäden am Rand des Gefäßes, so dass V_{tav} genauer den Strömungsverhältnissen im Gefäß entspricht. Zwei Arbeitsgruppen untersuchen den jugulären Blutfluss mit Hilfe des Thermodilutionsverfahren. Bei diesem Verfahren wird eine Lösung mit einem definierten Temperaturunterschied zur Körpertemperatur über einen Katheter in die V. jugularis interna injiziert. Die Temperaturdifferenz, gemessen weiter proximal am Katheter lässt Berechnungen des Blutflusses nach dem Fick´schen Prinzip zu. Wilson gibt in einer Arbeit aus dem Jahr 1970 den t-JBF in horizontaler Lagerung für 7 komatöse Patienten mit 390 ml/min an. Der Blutfluss der V. jugularis interna, gemessen an fünf Patienten bei denen nur die einseitige Punktion gelang lag bei 128 ml/min. Kontralaterale Kompression der V. jugularis interna oder Kopfdrehung zur Seite führte bei diesen Patienten zu einem Anstieg des Blutflusses auf 368 ml/min. Wilson führt die sehr niedrigen Werte zum Teil auf den schlechten Gesundheitszustand der Patienten zurück. Möglicherweise führe auch eine Erhöhung des Strömungswiderstandes durch die zwei im Gefäßlumen platzierten Katheter zu einem Abfluss über alternative Drainagewege. Als mögliche Kollateralgefäße spricht er explizit die V. jugularis externa und das vertebrale Venensystem an. Er betont auch die Bedeutung der bilateralen Erfassung des Blutflusses, um Seitendifferenzen erfassen zu können. In Kenntnis der Arbeiten von Eckenhoff und Epstein legt er Wert darauf die Messungen nur in flacher Rückenlage durchzuführen, um den Abstrom über den vertebralvenösen Ausflusstrakt zu minimieren. (Wilson und Halsey 1970). In einer weiteren Arbeit aus dem Jahr 1972 vergleicht er an 7 schwerkranken Patienten das Verfahren der kontinuierlichen Thermodilution mit der Farbstoff-Verdünnungsmethode (Wilson et al. 1972). Der für die kontinuierliche Thermodilution ermittelte t-JBF liegt bei 660 ± 200 ml/min. Das Ergebnis der Messungen mit dem Farbstoffverdünnungsverfahren liegt mit 620 ± 240 ml/min etwas niedriger. Dabei ist zu Beachten, dass die Farbstoffverdünnungsmethode prinzipiell nur Aussagen über den zerebralen Blutfluss (CBF) zulassen, nicht jedoch über den jugulären Blutfluss. Übereinstimmend mit den eigenen Ergebnissen zeigt das Ergebnis der Messungen mit der kontinuierlichen Thermodilution eine Dominanz der rechten V. jugularis interna (rechts: 370 ± 80 ml/min, links: 290 ± 180 ml/min). Bei der Farbstoff-Verdünnungsmethode ist die Seitendifferenz von 360 ± 160 ml/min auf der rechten Seite gegenüber 260 ± 230 ml/min auf der linken Seite nicht Ausdruck der Seitendifferenz. Vielmehr deutet die Differenz auf unterschiedliche Durchmischung des gefärbten Blutes mit ungefärbtem Blut der kontralateralen Hemisphäre und der A. vertebralis hin. Die eigenen Ergebnisse unterstreichen die Bedeutung der Körperposition für die venöse

Drainage über die V. jugularis interna. Im Vergleich zum Blutfluss in Kopftieflage mit 810 ± 365 ml/min (SW: 230-1580 ml/min) sank der Fluss in der Horizontalen bereits um 14% auf 700 ± 265 ml/min (SW: 0-1230 ml/min). Dieses Ergebnis wirft die Frage auf, in welcher Position der t-JBF dem zerebralen Blutfluss entspricht. Mélot bestimmte bei 15 komatösen Patienten in 30°-Oberkörperhochlage einseitig den JBF und verdoppelte das Ergebnis um den t-JBF zu berechnen (Mélot et al. 1996). Bei 10 Patienten wurde der Katheter in der rechten V. jugularis interna platziert, bei den anderen 5 Patienten auf der Gegenseite. Der ermittelte Wert von 385 ± 187 ml/min im normokapnischen Zustand entspricht in etwa den eigenen Ergebnissen in der Horizontalen. Die eigenen Ergebnisse ergaben für die rechte V. jugularis interna einen Blutfluss von 450 ± 250 ml/min (SW: 0-1040 ml/min) und für die linke Seite 240 ± 175 ml/min (SW: 0-720 ml/min). Der t-JBF lag mit 770 ml/min um 9% höher als in der eigenen Messung mit 700 ± 265 ml/min (SW: 0-1230 ml/min). Möglicherweise liegt der Wert von Mélot etwas zu hoch, da er in zwei Drittel der Fälle in der rechten V. jugularis interna gemessen hat, die wie auch die eigenen Ergebnisse zeigen, den größeren Blutfluss aufweist. Einschränkend gilt auch hier, dass Messungen an komatösen Patienten nicht ohne weiteres mit den Werten von gesunden Probanden verglichen werden können.

Tabelle 5.3: Literaturübersicht über Studien zur Blutflussbestimmung in der V. jugularis interna (VJI), und des totalen jugulären Blutflusses (t-JBF) in der Horizontalen.

	N	Alter	Methode	Kollektiv	linke VJI (ml/min)	rechte VJI (ml/min)	t-JBF (ml/min)
Wilson & Halsey (1970)	12	k.A.	Thermo-dilution	schwere zerebrovaskuläre Erkrankung, beidseitige Messung			390
Wilson et al. (1972)	10	47 ± 17 (17- 69)	Thermo-dilution	schwerkranke Patienten	290 ± 180	370 ± 80	660 ± 200
Müller et al. (1988)	100	45 ± 14 (21-70)	Duplex	gesunde Freiwillige			840 ± 230
Müller et al. (1990)	100	45 ± 14 (21-70)	Duplex	gesunde Freiwillige	300 ± 190	440 ± 230	740 ± 210
Mélot et al. (1996)	15	55 ± 18 (30-81)	Thermo-dilution	komatöse Patienten, 30° Kopfneigung, pCO_2: 40 mmHg, einseitige Messung	390 ± 190		770 #
Eigene Ergebnisse	23	25 ± 3 (19-31)	Duplex	gesunde Freiwillige	240 ± 180	450 ± 250	700 ± 270

Angaben als Mittelwert ± einfache Standardabweichung
Berechnung durch Verdoppelung des Ergebnisses der Blutflussbestimmung einer VJI

5.2.2 Vena vertebralis

Aufgrund der zentralen Stellung der Vena jugularis interna für die zerebrale venöse Drainage wurden die weiter lateral und dorsal gelegenen Venensysteme, wie die Vv. jugulares externae, Vv. cervicales profundae und das vertebrale Venensystem nur unzureichend auf ihre Bedeutung für die venöse Drainage des Gehirns untersucht (Andeweg 1996). Die fehlende Darstellung dieser Drainagewege in der konventionellen Karotis- und Vertebralisangiographie, welche üblicherweise in horizontaler Position durchgeführt werden, führt zur Unterschätzung dieser Drainagewege. Bei Kompression der V. jugularis interna hingegen, z.B. durch Weichteilhämatome nach frustraner Punktion der V. jugularis interna, gelangt die V. vertebralis in der Angiographie zur Darstellung, wie auch bei Anwendung retrograder venöser Injektionstechniken, die heute jedoch kaum noch durchgeführt werden (Backmund et al. 1971, Théron und Djindjian 1973, Hacker 1974). Cowan und Thoresen konnten in einer Untersuchung an Neugeborenen bei bilateraler Kompression der V. jugularis interna einen relevanten Flussanstieg in der V. vertebralis zeigen (Cowan und Thoresen 1983). Angiographische Studien am Affen und nachfolgend am Menschen zeigen, dass

im Gegensatz zur liegenden Position der venöse Abfluss in der Vertikalen maßgeblich über das vertebrale Venensystem stattfindet (Dilenge und Perey 1973). In einer postmortem-Studie aus dem Jahr 1995 konnte das vertebrale Venensystem als die wesentliche Zuleitung bei der retrograden Perfusion des Gehirns über die V. cava superior dargestellt werden (de Brux et al. 1995). Zur physiologischen Bedeutung der V. vertebralis für die Hirndrainage liegen im Gegensatz zur korrespondierenden A. vertebralis nur wenige systematische Untersuchungen vor. Das Auffinden der Vasa vertebrales bereitet aufgrund ihrer Lage zwischen den Querfortsätzen der Wirbelsäule keine Schwierigkeiten. Erst in letzter Zeit wurden Normwerte für die Flussgeschwindigkeit an einem größeren Kollektiv bestimmt (Hoffmann et al. 1999).

5.2.2.1 Querschnittsfläche und Durchmesser der Vena vertebralis

Die Ergebnisse der Durchmesserbestimmung der V. vertebralis sind bereits von Hoffmann et al. veröffentlicht worden (Hoffmann et al. 1999). Die mittlere Querschnittsfläche der V. vertebralis in der Horizontalen betrug 5,4 ± 1.5 mm^2 (SW: 2,9-8,4 mm^2) auf der rechten, und 5,2 ± 1,6 mm^2 (SW: 2,3-8,6 mm^2) auf der linken Seite. Dies entspricht unter Annahme eines runden Querschnittsprofils einem Durchmesser von 2,6 ± 0,4 mm (SW: 1,9-3,3 mm) auf der rechten und 2,54 ± 0,4 mm (SW: 1,7-3,3 mm) auf der linken Seite. Damit ist der Durchmesser etwas kleiner als der, der begleitenden A. vertebralis. Das Kaliber der V. vertebralis ist unter physiologischen Bedingungen bisher nicht untersucht worden. Bartels gibt den Durchmesser der V. vertebralis mit 4 mm an, und entspreche dem Durchmesser der begleitenden Arterie (Bartels 1999). In einer Studie von Lang ist der mittlere Durchmesser der V. vertebralis am anatomischen Präparat mit 1 mm (SW: 0,4-2,5 mm) deutlich kleiner bestimmt worden (Lang 1991). Eine Erklärung für die Größendiskrepanz liegt möglicherweise in den unterschiedlichen Messbedingungen. Während sich der Durchmesser der V. vertebralis mit den klinischen Verfahren unter physiologischen Bedingungen bestimmen lässt, wurden die Durchmesser in der Arbeit von Lang an anatomischen Präparaten bestimmt. Möglicherweise nimmt auch das Kaliber der V. vertebralis im Alter ab. Beobachtungen in der Vorbereitung dieser Arbeit zeigten, dass die V. vertebralis bei älteren Patienten deutlich schlechter abzugrenzen ist als bei jüngeren Patienten. Das Durchschnittsalter der von Lang untersuchten Leichen lag sicher deutlich höher als das unserer Probanden (25 ± 3 Jahre). Zudem wurde für die eigene Untersuchung nur Probanden mit beidseitig gut darstellbarer V. vertebralis ausgewählt. Im Kipptischversuch zeigte sich eine Zunahme der mittleren Querschnittsfläche in der aufrechten Position gegenüber der Kopftieflage (p=0,0008). Eine mögliche Ursache für die Größenzunahme der V. vertebralis in aufrechter Position liegt in den anatomischen Besonderheiten des Gefäßes. Aufgrund der geschützten Lage der V. vertebralis im Canalis transversarius ist die V. vertebralis nicht dem gleichen äußeren Druck ausgesetzt, wie die in den Halsweichteilen verlaufende V. jugularis interna. Zusätzlich sind die äußeren Wände der Vv. vertebrales mit den Skelettringen der Foramina costotransversaria fest verhaftet, so dass die Lichtung der Venen dauerhaft klaffen (Laux et al. 1949, Clemens 1961). Diese anatomischen Gegebenheiten ermöglichen in der aufrechten Position eine Größenzunahme der V. vertebralis.

5.2.2.2 Blutflussgeschwindigkeit der Vena vertebralis

Normwerte für die Flussgeschwindigkeit in der V. vertebralis wurden von Hoffmann et al. an 138 Personen erstellt. Die von Hoffmann verwandte systolische und diastolische maximale Flussgeschwindigkeit lässt sich mit der in der eigenen Arbeit verwandten V_{tav} nur unzureichend vergleichen. Hoffmann gibt die mittlere systolische Flussgeschwindigkeit mit 23,9 ± 12,3 cm/s (SW: 5-81 cm/s) und die mittlere diastolische Flussgeschwindigkeit mit 8,1 ± 8,1 cm/s (SW: 0-30 cm/s) an, ohne das eine signifikante Abhängigkeit von der Seite, dem Alter oder dem Geschlecht bestand. In der eigenen Untersuchung lag der Wert für V_{tav} in der Horizontalen mit 4,3 ± 2,7 cm/s (SW: 0-10 cm/s) auf der linken und 7,7 ± 5,3 cm/s (SW: 0-24 cm/s) auf der rechten Seite deutlich niedriger.

Tabelle 5.4: Vergleich der Ergebnisse der Flussgeschwindigkeitsbestimmung in der V. ertebralis (VV) mit den Werten von Hoffmann et al.

	N	Methode		linke VV (cm/s)	rechte VV (cm/s)
Hoffmann et al. (1997)	138	Duplexsonographie	V_{sys}	23,6 ± 13,1 (5-81)	24,3 ± 11,5 (8-66)
			V_{dia}	8,4 ± 8,1 (0-30)	7,7 ± 8,0 (0-30)
Eigene Ergebnisse	23	Duplexsonographie	V_{tav}	4,3 ± 2,7 (0-10)	7,7 ± 5,3 (0-24)

Angaben als Mittelwert ± einfache Standardabweichung, Spannweite in Klammern ()

5.2.2.3 Flussprofil der Vena vertebralis

Hoffmann et al. identifizierten 3 unterschiedliche Flussprofile. Sie unterschieden zwischen einem pulsatilen Signal mit systolischem Fluss und gelegentlichen diastolischen Flüssen, einem bandförmigen Signal und einem diskontinuierlichen Signal mit unterschiedlich langen Phasen ohne Fluss. Diese drei Flussprofile konnten auch in der eigenen Untersuchung dargestellt werden. Das Profil der V. vertebralis veränderte sich regelmäßig von einem pulsatilen Fluss in Kopftieflage zu einem bandförmigen Signal in aufrechter Körperposition. Die Messungen von Hoffmann et al., wie auch die eigenen, wurden in Atemruhelage durchgeführt, um den Einfluss atemabhängiger intrathorakaler Druckschwankungen auf den venösen Rückstrom zu eliminieren. Hoffmann führte die pulsatilen Elemente im Flussprofil der V. vertebralis auf Pulsationen der parallel verlaufenden Arterie, sowie auf herzschlagsynchrone Druckschwankungen in der V. cava superior zurück. Die vorliegende Arbeit zeigt, dass diese Einflüsse in der Vertikalen zurückgedrängt werden. Die Zunahme des Gefäßquerschnitts und der Flussgeschwindigkeit in der V. vertebralis beim Aufrichten deuten auf eine Zunahme des intraluminalen Druckes hin.

5.2.2.4 Blutfluss der Vena vertebralis

Die Zunahme von Querschnittsfläche und Blutflussgeschwindigkeit beim Aufrichten führte zu einem deutlichen Anstieg des Blutflusses in der V. vertebralis ($p<0,0001$). Der mittlere Gesamtblutfluss der V. vertebralis stieg von 20 ± 15 ml/min (Spannweite: 0-50 ml/min) in Kopftieflage auf 210 ± 120 ml/min (SW: 60-560 ml/min) in der Vertikalen an. Mit zunehmend aufrechter Körperposition stieg der Blutfluss kontinuierlich an. Dies belegt die hohe Drainagekapazität der Vv. vertebrales. Untersuchungen zum Blutfluss in der V. vertebralis liegen in der mir bekannten Literatur nicht vor.

5.2.3 Zerebralvenöser Blutfluss

Der zerebralvenöse Blutfluss in Kopftieflage (-15°) betrug 830 ± 370 ml/min (Spannweite: 230-1530 ml/min) und ging in der Horizontalen auf 740 ± 260 ml/min (SW: 60-1270 ml/min) zurück. Bedingt durch den starken Abfall des jugularvenösen Blutflusses fiel auch der zerebralvenöse Blutfluss in der 15°-Position auf 240 ± 130 ml/min (SW: 70-490 ml/min) ab. Das Aufrichten in die Vertikale führte zu keinem weiteren Abfall des zerebralvenösen Blutflusses. Der Anteil von V. jugularis interna und V. vertebralis an der zerebralvenösen Drainage kehrte sich jedoch um. In Kopftieflage hatte die V. jugularis interna mit 98% eindeutig den Hauptanteil an der venösen Drainage. Ihr Anteil fiel in der Vertikalen bis auf 24% des erfassten venösen Blutflusses ab. Der Anteil der V. vertebralis an der gemessenen venösen Drainage nahm beim Aufrichten von 2% in der Kopftieflage kontinuierlich zu, und erreichte mit 210 ± 120 ml/min (SW: 60-560 ml/min) in der Vertikalen einen Anteil von 76%. Bereits in der 45°-Position lag der Blutfluss der Vv. vertebrales mit 130 ± 70 ml/min (Spannweite: 20-290 ml/min) über dem Fluss beider Vv. jugulares internae mit 110 ± 150 ml/min (SW: 0-610 ml/min). Die erfasste zerebralvenöse Drainage ging um 460 ml/min zurück. Der deutliche Rückgang des jugularvenösen Blutflusses in der Vertikalen wurde teilweise vom Anstieg des vertebralvenösen Blutflusses kompensiert. Dies deutet darauf hin, dass im Stehen weitere Venensysteme an der zerebralvenösen Drainage beteiligt sein müssen. Der epidural gelegene Anteil des zervikalen vertebralen Venensystems kommt aus anatomischen und physiologischen Erwägungen als weiterer Drainageweg in Betracht. Zum einen weisen die epiduralen Venen aufgrund ihres plexiformen Aufbaus eine erhebliche Gesamtquerschnittsfläche auf, so dass aus

anatomischer Sicht ein relevanter Blutfluss in diesen Gefäßen möglich ist (Batson 1944, Clemens 1961). Zum anderen sind die epiduralen Venen und die V. vertebralis vor einem Kollaps des Gefäßlumens bei negativem transmuralen Druck geschützt, wie dies für die intrakraniellen venösen Gefäße gezeigt werden konnte (Starling 1918, Schmidek et al. 1985). Das Starling-Resistor-Modell (s. Abbildung 5.4) zeigt, dass ein Schlauch der einen geschlossen Raum überbrückt auch bei negativem transmuralen Druck nicht kollabiert. Der rigide knöcherne Mantel von dem alle drei Strukturen umschlossen sind schützt die Gefäße vor dem Kollaps.

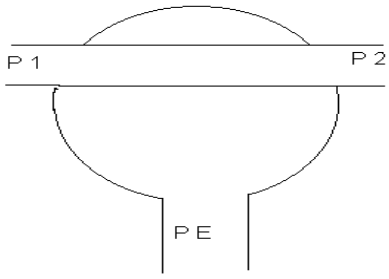

P_1: Eingangsdruck

P_2: Ausgangsruck

P_E: Umgebungsdruck

P_V: transmuraler venöser Druck

$P_V = P_2 - P_E$

Abbildung 5.4: Starling-Resistor-Modell; Ein von einer Flüssigkeit durchströmter flexibler Schlauch, der durch einen geschlossenen Raum führt, kollabiert auch bei negativem transmuralen Druck (P_V) nicht. (nach Schmidek et al. 1985)

In der Vertikalen wird ein Anteil von ca. 400-500 ml/min am zerebralen Blutfluss, weder in der V. jugularis interna noch in der V. vertebralis erfasst. In angiographischen Arbeiten von Epstein und Dilenge kommt das epidurale Venensystem im Stehen deutlich zur Aufnahme. Dies deutet auf eine Beteiligung des epiduralen Venenplexus an der zerebralen Drainage im Stehen hin (Epstein et al. 1970, Dilenge und Perey 1973).

5.3 Interpretation der Befunde hirnversorgender Arterien

Die duplexsonographische Erfassung der hirnversorgenden Arterien hat im Gegensatz zur Untersuchung der venösen Hirndrainage Eingang in die klinische Forschung gefunden. Die Untersuchung der arteriellen Gefäße im Rahmen dieser Arbeit erfolgte um den arteriellen Einstrom mit dem venösen Abfluss zu vergleichen.

5.3.1 Arteria carotis interna

5.3.1.1 Durchmesser der Arteria carotis interna

Der mittlere Durchmesser der A. carotis interna unterschied sich in der 0°-Position mit 5,4 ± 0,6 mm (SW: 3,7-6,7 mm) auf der rechten Seite nur geringfügig vom Durchmesser der Gegenseite mit 5,5 ± 0,7 mm (SW: 4,2-7,1 mm). Die Kontrollmessung in der 45°-Position ergab identische Werte. Schöning gibt in einer Untersuchung an 48 Probanden einen mittleren Durchmesser von 4,8 ± 0,7 mm (SW: 3,3-7,2 mm) an (Schöning et al. 1994). In Übereinstimmung mit den eigenen Ergebnissen finden sich ebenfalls keine signifikanten Seitenunterschiede. In einer weiteren Arbeit ist der mittlere Durchmesser der A. carotis interna 1,5 cm distal der Bifurkation mit 4,9 ± 0,8 mm auf der rechten und 4,9 ± 0,7 mm auf der Gegenseite angegeben.

Tabelle 5.5: Durchmesser der A. carotis interna im Vergleich zu Ergebnissen aus der Literatur.

	N	**Alter** (Jahre)	**Durchmesser (mm)** rechts	links
Marosi & Ehringer (1984)	53	27 ± 6,7	4,9 ± 0,8	4,9 ± 0,7 §
Zbornikova & Lassvik (1986)	92	49 ± 17 (20–82)	5,7 ± 0,9	5,6 ± 0,9 §
Schöning et al. (1994)	48	35 ± 12 (20–63)	4,8 ± 0,7 (3,3-7,2) § #	
Widder (1995)	k. A.	k.A.	5,4 ± 1,2 (3,8–7,4) #	
Eigene Ergebnisse	23	25 ± 3	5,4±0,6 (3,7–6,7) §	5,5±0,7 (4,2–7,1)

§ nicht signifikant * p<0,05 ** p<0,01 # keine seitengetrennte Angaben k.A. keine Angaben
Angaben als Mittelwert ± einfache Standardabweichung, Spannweite in Klammern ()

Im Bulbusbereich betrug der Durchmesser des Gefäßes in dieser Arbeit noch 6,9 ± 1,0 mm auf der rechten und 7,0 ± 0,9 mm auf der linken Seite (Marosi und Ehringer 1984). Vergleichbare Resultate ergab die Arbeit von Zbornikova und Lassvik. Sie geben für die proximale A. carotis interna, ca. 1 cm distal des Bulbus einen Durchmesser von 5,7 ± 0,9 mm auf der rechten und 5,6 ± 0,9 mm auf der linken Seite an (Zbornikova und Lassvik 1986). In einer Übersicht über ultrasonographische Normwerte liegt der mittlere Durchmesser der A. carotis interna mit 5,4 ± 1,2 mm (SW: 3,8-7,4 mm) dicht bei den eigenen Ergebnissen (Widder 1995).

5.3.1.2 Blutflussgeschwindigkeit der Arteria carotis interna

In der Horizontalen war die Blutflussgeschwindigkeit V_{tav} der A. carotis interna mit 22,3 ± 4,7 cm/s (Spannweite: 11-33 cm/s) auf der rechten, und 22,1 ± 5,5 cm/s (SW: 14-37 cm/s) auf der linken Seite nahezu seitengleich. Schöning gibt mit 24,9 ± 5,2 cm/s (SW: 11-38 cm/s) einen vergleichbaren Wert an, ebenfalls ohne signifikante Seitendifferenzen. In der 45°-Position ging die Flussgeschwindigkeit V_{tav} rechtsseitig auf 18,5 ± 5,2 cm/s (SW: 10-27 cm/s) zurück. Auf der linken Seite nahm V_{tav} nur geringfügig ab, auf 21,4 ± 5,0 cm/s (SW: 11-30 cm/s). Dieses Ergebnis stimmt mit Daten der Literatur überein. In mehreren Arbeiten ist eine Abnahme des zerebralen Blutflusses um 15-20% im Stehen gegenüber der liegenden Position beschrieben worden (Scheinberg und Stead 1949, Patterson und Cannon 1951, Patterson und Warren 1952).

Tabelle 5.6: Blutflussgeschwindigkeit der A. carotis interna im Vergleich mit Angaben aus der Literatur.

	N	**Methode**	**Position**	**Flussgeschwindigkeit V_{tav} (cm/s)**	
				links	rechts
Schöning et al. (1994)	47	Duplex	0°	24,9 ± 5,2 (10-27) [§#]	
Eigene Ergebnisse	23	Duplex	0°	22,1 ± 5,5 (14-37)	22,3 ± 4,7 (11-33)
			45°	21,4 ± 5,0 (11-30) [§]	18,5 ± 5,2 (10-27)

[§] nicht signifikant [#] keine seitengetrennte Angaben
Angaben als Mittelwert ± einfache Standardabweichung, Spannweite in Klammern ()

5.3.1.3 Blutfluss der Arteria carotis interna

Der Blutfluss in der 0°-Position wies mit 310 ± 100 ml/min (Spannweite: 110-560 ml/min) auf der rechten, und 320 ± 90 ml/min (SW: 210-640 ml/min) auf der linken Seite nahezu keinen Seitenunterschied auf. Dieser Wert liegt über den Ergebnissen von Schöning, der ebenfalls einen seitengleichen Blutfluss von 265 ± 62 ml/min (SW: 154-493 ml/min) angibt. Bei nahezu identischen Werten für die Flussgeschwindigkeit V_{tav} in beiden Arbeiten erklärt sich die Diskrepanz der Blutflüsse durch die abweichenden Ergebnisse für den mittleren Durchmesser. Leopold bestimmt in einer ebenfalls duplexsonographisch durchgeführten Studie an 20 gesunden Freiwilligen, für den Blutfluss der A. carotis interna mit 254 ± 56 ml/min einen noch etwas tiefer liegenden Wert (Leopold et al. 1987). Zwei weitere Arbeiten kommen zu wesentlich höheren Werten. Fortune et al. geben den Blutfluss in der A. carotis interna mit 330 ml/min an (Fortune et al. 1992). Marks et al. geben in einer magnetresonanztomographischen Arbeit einen Blutfluss in der A. carotis interna von 342 ± 15 ml/min auf der rechten und 352 ± 21 ml/min auf der linken Seite an (Marks et al. 1992).

Tabelle 5.7: Literaturübersicht über Angaben zum Blutfluss in der A. carotis interna

	N	Methode	Blutfluss (ml/min)		
			links	rechts	Gesamt
Leopold et al. (1987)	20	Duplex	254 ± 56	k. A.	k. A.
Marks et al. (1991)	14	MRT	342 ± 15 (204-458)	352 ± 21 (200-666)	694
Fortune et al. (1992)	22	Duplex	330 ± 19 #		k. A.
Schöning et al. (1994)	47	Duplex	265 ± 62 (154-493) #		530 ± 98 (368-799)
Eigene Ergebnisse	23	Duplex	320 ± 90 (210-640)	310 ± 100 (110-560)	630 ± 140 (400-990)

keine seitengetrennte Angaben k.A. keine Angaben
Angaben als Mittelwert ± einfache Standardabweichung, Spannweite in Klammern ()

Die Kontrollmessung in der 45°-Position ergab eine signifikante Reduktion des Blutflusses für beide Aa. carotis internae. Der Gesamtblutfluss sank um 14,3% von 630 ± 140 ml/min (SW: 400-990 ml/min) auf 540 ± 90 ml/min ab ($p<0,05$). Besonders deutlich reduzierte sich der Fluss in der rechten A. carotis interna. Der Blutfluss sank hier um 22,6%, von 310 ± 100 ml/min (SW: 110-560 ml/min) auf 240 ± 90 ml/min (SW: 120-440 ml/min) ab ($p<0,01$). Linksseitig sank der Blutfluss um 6,3%, von 320 ± 90 ml/min (SW: 210-640 ml/min) auf 300 ± 70 ml/min (SW: 180-440 ml/min) ab ($p<0,05$). Diese Beobachtung stimmt mit Ergebnissen aus der Literatur überein. Eine Abnahme des zerebralen Blutflusses um 15-20% im Stehen gegenüber der liegenden Position, ist in der Literatur mehrfach beschrieben worden (Scheinberg und Stead 1949, Patterson und Cannon 1951, Patterson und Warren 1952).

5.3.2 Arteria vertebralis

5.3.2.1 Durchmesser der Arteria vertebralis

Der Durchmesser der rechten A. vertebralis lag in der Horizontalen mit 3,7 ± 0,5 mm (Spannweite: 1,7-4,4 mm) nicht signifikant unter dem Durchmesser der Gegenseite mit 3,9 ± 0,5 mm (SW: 2,3-4,6 mm) ($p>0,05$). In der 45°-Position ergaben sich keine signifikanten Änderungen des Gefäßkalibers. Dieses Ergebnis ist vergleichbar mit den Daten aus der Literatur. Gänshirt untersuchte die A. vertebralis angiographisch. Der mittlere Durchmesser von 23 rechten Aa vertebrales lag mit 4,2 mm unter dem Durchmesser von 24 linken Vertebralarterien mit 5,0 mm. ($p<0,05$) Aufgrund einer projektionsbedingten Vergrößerung gibt er einen Korrekturfaktor von -10% an. Damit liegt der Durchmesser nach Korrektur bei 3,8 mm auf der rechten Seite und 4,5 mm auf der linken Seite. (Gänshirt 1972). Verschiedene duplexsonographische Arbeiten geben einen vergleichbaren Durchmesser für die A. vertebralis an (Bendick und Jackson 1986, Touboul et al. 1986, Bendick und Glover 1990, Bartels 1991, Delcker und Diener 1992). Schöning gibt bei einem mittleren Durchmesser von 3,4 ± 0,6 mm auch eine Tendenz zu einem rechtsseitig kleineren Gefäßkaliber an. Der Durchmesser der rechten A. vertebralis ist im Mittel um 0,2 ± 0,7 mm kleiner als die Gegenseite ($p=0,05$). Der von Widder für den mittleren Durchmesser der A. vertebralis angegebene Wert von 3,7 ± 0,7 mm (SW: 0-4,9 mm) entspricht den eigenen Ergebnissen. Er berichtet in einer Untersuchung an 54 unselektierten Patienten von einem Überwiegen der Hypoplasien der rechten A. vertebralis. In einem Fall lag eine komplette Aplasie der linken A. vertebralis vor. Duret und Testut erwähnten diese Seitendifferenz bereits im XIX. Jahrhundert (Duret 1874, Testut 1921).

Tabelle 5.8: Mittlerer Durchmesser der A. vertebralis (AV) in der Literaturübersicht

	(N)	Alter (Jahre)	Methode	Durchmesser der AV (mm) rechts	links
Gänshirt (1972)	24	k. A.	Angiographie	4,2 / 3,78 $	5,0 / 4,5 $ *
Bendick & Jackson (1986)	453	63 ± 10	Duplex	4,6 ± 0,8 (2,3-7) #	
Touboul et al. (1986)	50	52 (12-79)	Duplex	4,0	4,0
Zbornikova & Lassvik (1986)	92	49 ± 17 (20-82)	Duplex	3,7 ± 0,6 (2,5-5,5)	3,8 ± 0,6 § (2,5-5)
Bendick & Glover (1990)	750	63 ± 10,4	Duplex	4,6 ± 0,8 (2,3-7) #	
Bartels (1991)	54		Duplex	3,8 ± 0,5	3,9 ± 0,5
Salaschek (1991)	61		Duplex	6 – 7,9 &	
Delcker & Diener (1992)	451	56 ± 17	Duplex	3,6 ± 0,6	3,5 ± 0,5
Schöning et al.(1994)	48	35 ± 12	Duplex	3,4 ± 0,6 (1,8 – 4,5) #	
Eigene Ergebnisse	23	25 ± 3	Duplex	3,7 ± 0,5 § (1,7-4,4)	3,9 ± 0,5 § (2,3-4,6)

§ nicht signifikant * p<0,05 $ n. Abzug von 10 % projektionsbedingter Vergrößerung
# keine seitengetrennte Angaben & nur Angabe des mittleren Durchmessers beider Vertebralarterien
Angaben als Mittelwert ± einfache Standardabweichung, Spannweite in Klammern ()

5.3.2.2 Blutflussgeschwindigkeit der Arteria vertebralis

In der Horizontalen lag die mittlere Flussgeschwindigkeit V_{tav} der A. vertebralis bei 12.3 ± 4 cm/s (SW: 5-24 cm/s). Im Seitenvergleich ergab sich kein signifikanter Unterschied. Der von Schöning angegebene Wert für die Flussgeschwindigkeit V_{tav} lag mit 15,6 ± 3,6 cm/s, wie schon bei der A. carotis interna, etwas höher als in den eigenen Ergebnissen. In beiden Untersuchungen lag die Flussgeschwindigkeit linksseitig geringfügig höher als auf der Gegenseite (p>0,05). Im Gegensatz zur A. carotis interna kam es in der A. vertebralis bei der Messung in der 45°-Position zu keiner signifikanten Änderung der Blutflussgeschwindigkeit.

Tabelle 5.9: Blutflussgeschwindigkeit in der A. vertebralis im Vergleich mit der Literatur.

	N	Flussgeschwindigkeit V_{tav} (cm/s)	Seitendifferenz
Schöning et al. (1994)	47	15,6 ± 3,6 (9-26)	1,2 ± 4,7 §
Eigene Ergebnisse	23	12,3 ± 4 (5-24)	2 ± 5,4 §

§ nicht signifikant
Angaben als Mittelwert ± einfache Standardabweichung, Spannweite in Klammern ()

5.3.2.3 Blutfluss der Arteria vertebralis

Der Blutfluss in der A. vertebralis lag in der Horizontalen mit 100 ± 40 ml/min (SW: 20-190 ml/min) auf der linken Seite geringfügig höher als auf der Gegenseite mit 80 ± 30 ml/min (SW: 10-170 ml/min). Die Ergebnisse der zweiten Messung in der 45°-Position waren nahezu identisch. Schöning gibt für beide Seiten einen mittleren Blutfluss von 85 ± 33 ml/min an.

Die in den eigenen Ergebnissen angedeutete Linksseitendominanz erreichte bei Schöning ein signifikantes Niveau (p<0,01). Für den Gesamtblutfluss der Vertebralarterien ergibt sich in beiden Arbeiten ein identischer Blutfluss von 170 ± 40 ml/min.

Tabelle 5.10: Vergleich der Angaben zum Blutfluss der A. vertebralis (AV) mit Angaben aus der Literatur.

	N	Methode	Blutfluss (ml/min)		
			links	rechts	gesamt
Schöning et al. (1994)	47	Duplex	94 ± 32 **	76 ± 32	171 ± 42 (92-278)
Eigene Ergebnisse	23	Duplex	100 ± 40 § (20-190)	80 ± 30 (10-170)	170 ± 40 (100-260)

§ nicht signifikant * p<0,05 ** p<0,01
Angaben als Mittelwert ± einfache Standardabweichung, Spannweite in Klammern ()

5.4 Zerebraler Blutfluss

Untersuchungen des zerebralen Blutflusses (CBF) sind mit unterschiedlichen methodischen Ansätzen durchgeführt worden. Die in dieser Arbeit erhobenen Daten ermöglichen die Bestimmung des zerebralen Blutflusses im venösen (CBF_V) als auch im arteriellen Schenkel (CBF_A) des Gefäßsystems. CBF_A beruht auf der Summierung des Blutflusses der Aa. carotis internae und der Aa. vertebrales. Gemessen wurde in der Horizontalen und bei 45° Neigung. CBF_V berechnet sich aus der Summe der Blutflüsse der Vv. jugulares internae und der Vv. vertebrales. Messergebnisse liegen für alle 6 Untersuchungspositionen vor. Diese Ergebnisse sind im Kapitel „Gesamtvenöser Rückstrom“ diskutiert worden. An dieser Stelle soll nur auf die Werte in der Horizontalen und in Kopftieflage eingegangen werden.

Tabelle 5.11: Zusammenfassung der Messergebnisse des zerebralen Blutflusses

	Position	Blutfluss (ml/min)
CBF_A	0°	800 ± 153 (560-1120)
	45°	720 ± 105 (500-910)
CBF_v	-15°	830 ± 370 (230-1590)
	0°	730 ± 260 (60-1270)

Angaben als Mittelwert ± einfache Standardabweichung, Spannweite in Klammern ()

Der CBF_A betrug in der Horizontalen 800 ± 153 ml/min (SW: 560-1120 ml/min). Dieser Wert liegt um ca. 100 ml/min höher als der von Schöning et al. an 47 Probanden ebenfalls duplexsonographisch bestimmte Wert von 701 ± 104 ml/min (SW: 520-939 ml/min). Der Unterschied wurde durch den um 100 ml/min stärkeren Blutfluss der Aa. carotis internae verursacht. Der Blutfluss der Vertebralarterien war in beiden Studien identisch. Möglicherweise handelt es sich um einen systematischen Messfehler bei der Durchmesserbestimmung der A. carotis interna. Es liegen vergleichbare Ergebnisse für die Flussgeschwindigkeit V_{tav} vor. Der von Schöning et al. bestimmte Durchmesser der A. carotis interna liegt jedoch mit 4,8 ± 0,7 mm (SW: 3,3-7,2 mm) deutlich unter dem eigenen Ergebnis von 5,4 ± 0,7 mm (SW: 3,7-7,1mm). Die Bestimmung des Gefäßdurchmessers ist ein kritischer Punkt bei der Berechnung des Blutflusses. Abweichungen des Gefäßdurchmessers von 0,1 mm resultieren bereits in einer Abweichung des Blutflusses um 3-4%. (Smith 1984, Gill 1985, Hoskins 1990) Schöning und Scheel konnten zeigen, dass signifikant unterschiedliche Ergebnisse in der Langzeitreproduzierbarkeit auf geringfügig unterschiedliche Durchmesser (0,1-0,2 mm) in der A. vertebralis und der A. carotis interna zurückzuführen waren (Schöning und Scheel 1996). Eine untergeordnete Rolle dürfte die Altersdifferenz der beiden untersuchten Probandengruppen gespielt haben. Die von Schöning untersuchte Gruppe war mit

35 ± 12 Jahren (SW: 20-63 Jahre) durchschnittlich 10 Jahre älter als die eigenen Probanden mit 25 ± 3 Jahren (SW: 19-31 Jahre).

Tabelle 5.12: Angaben zum zerebralen Blutfluss in der Literaturübersicht.

	N	Alter (Jahre)	Methode	CBF (ml/min/100g)	CBF (ml/min)
Kety & Schmidt (1948)			NO	54	756 *
Shenkin et al. (1948)	5	k. A.	Farbdilution	k. A.	990 ± 330
Nylin et al. (1961)	10	34 ± 6	markierte Erythrozyten	k. A.	879 ± 55
Wilson et Halsey (1970)	12	k. A.	Thermodilution, schwerkranke Patienten	k. A.	390
Wilson et al. (1972)	10	47 ± 17	Thermodilution, schwerkranke Patienten	k. A.	660 ± 200
Shirahata et al. (1985)	39	43 ± 13	133Xe SPECT	56 ± 8	784 ± 91 *
Müller et al. (1988)	100	45	Duplex (t-JBF)	63 §	839 ± 226
Müller et al. (1990)	100	45 ± 14	Duplex (t-JBF)	54,5 ± 18 §	740 ± 209
Waldemar et al. (1991)	53	53 ± 19	133 Xe-SPECT	54 ± 9	756 ± 117 *
Marks et al. (1992)	24	44	MRT	65	858 ± 36
Schöning et al. (1994)	46	35 ± 12	Duplex, arteriell	k. A.	701 ± 104
Mélot (1996)	15	55 ± 18	Thermodilution, komatöse Pat., 30° Kopfneigung zur Seite, einseitige Messung	56 ± 28 &	770 #
Eigene Ergebnisse	23	25 ± 3	Duplex arteriell bei 0°		800 ± 153
			arteriell bei 45°		720 ± 105
			venös bei -15°		830 ± 370
			venös bei 0°		730 ± 260

* berechnet für ein durchschnittliches Hirngewicht von 1400 g
§ berechnet für ein durchschnittliches Hirngewicht von 1252 g für Frauen und 1392 g für Männer
\# Berechnung durch Verdoppelung des Ergebnisses der Blutflussbestimmung einer VJI
& zugrundeliegendes Hirngewicht berechnet nach der Formel: k * Körpergröße (female: k=8,0/male: k = 8,3) (Spann und Dustmann 1965)
Angaben als Mittelwert ± einfache Standardabweichung, Spannweite in Klammern ()

Bei der zweiten Messung in der 45°-Position lag der CBF_A mit 720 ± 105 ml/min (SW: 500-910 ml/min) um 10% niedriger als in der Horizontalen (p=0,0277). Zurückzuführen ist die Abnahme auf die Reduktion des Blutflusses der A. carotis interna um 14,3% (p<0,01). Eine Abnahme des CBF um 15-20% im Stehen gegenüber der liegenden Position ist in der Literatur mehrfach beschrieben worden (Scheinberg und Stead 1949, Patterson und Cannon 1951, Patterson und Warren 1952). Patterson und Warren zufolge korreliert der Abfall des CBF mit dem Rückgang des arteriovenösen Druckgradienten, bei konstantem zerebrovaskulärem Widerstand. Laut Lassen kommt es durch die verbesserte Ventilation in der aufrechten Position zu einem Abfall des arteriellen CO_2.-Partialdruckes, der wiederum zu einer Vasokonstriktion führt (Lassen 1959). Möglicherweise ist die Reduktion des CBF auch auf einen Gewöhnungseffekt der Probanden zurückzuführen. Die Werte in der 45°-Position wurden ca. eine Stunde nach den Messungen des arteriellen Flusses in der Horizontalen erfasst. Schöning und Scheel konnten eine signifikante Abnahme des CBF bei Messwiederholungen nach einer halben und nach einer Stunde nachweisen (Schöning und Scheel 1996). Auch CBF-Messungen mit der ^{133}Xe-Technik zeigten eine Abnahme

des CBF in seriellen Messungen (Blauenstein et al. 1977, Maximilian et al. 1978, Meyer 1978, Warach et al. 1987, Warach et al. 1992). Prohovnik et al. führten vier serielle Messungen des CBF an 16 Probanden durch. Sie geben für die erste Messwiederholung eine Reduktion des CBF um 7% (nicht signifikant) an, wohingegen der CBF in den folgenden Messwiederholungen konstant blieb (Prohovnik et al. 1980). Der venöse Parameter des zerebralen Blutflusses (CBFv) lag in der Horizontalen bei 730 ± 260 ml/min (SW: 60-1270 ml/min). Die V. jugularis interna trug 700 ± 265 ml/min (SW: 0-1230 ml/min) zum CBFv bei. Dieser Wert lässt sich mit den Ergebnissen von Müller et al. vergleichen. Müller et al. geben den Blutfluss beider Vv. jugulares internae mit 740 ± 209 ml/min an. Der CBFv in Kopftieflage lag mit 830 ± 370 ml/min (SW: 230-1590 ml/min) höher als in der Horizontalen, wobei der Anteil der V. vertebralis von 40 ± 20 ml/min (SW: 10-80 ml/min) auf 20 ± 15 ml/min (SW: 0-50 ml/min) zurückging. Dies ist ein Hinweis darauf, dass bereits in der Horizontalen ein Teil des zerebralen Blutflusses über extrajuguläre Drainagewege abfließt.
Um die Ergebnisse der Studien zum regionalen zerebralen Blutfluss (r-CBF) mit den eigenen Ergebnissen vergleichen zu können, müssen die angegeben Werte umgerechnet werden. Unter Annahme eines durchschnittlichen Hirngewichtes von 1300 g entsprechen diese Werte den Ergebnissen von Schöning (Ho et al. 1980). Kety und Schmidt geben in einer Studie aus dem Jahr 1948 den mittleren CBF anhand der NO-Methode mit 54 ml/100 g Hirnmasse an (Kety und Schmidt 1948). 43 Jahre später konnten Waldemar et al. mit der $_{99}$Tc-Inhalations-SPECT diesen Wert reproduzieren. Sie geben den CBF mit 54 ± 9 ml /100 g Hirnmasse an (Waldemar et al. 1991). Einen geringfügig höher liegenden Wert für den CBF bestimmen Shirahata et al. anhand der $_{133}$Xe–Inhalations- SPECT (56 ± 7 ml/100g Hirnmasse) (Shirahata et al. 1985). Der von Nylin et al. ermittelte Wert von 800-900 ml/min ist mit den eigenen Ergebnissen zu vergleichen (Nylin et al. 1961).

5.5 Klinische Aspekte

Verschiedene klinische Beobachtungen und Kontroversen deuten auf die Lageabhängigkeit der zerebralvenösen Drainage hin. Über die bestmögliche Lagerung von Patienten mit erhöhtem Hirndruck herrscht immer noch Unklarheit. Die Abnahme des intrakraniellen Drucks (ICP) in Oberkörperhochlage wird auf eine Umverteilung des Liquors von kranial nach lumbal, sowie eine Erleichterung des venösen Abstroms zurückgeführt (Toole 1968, Marmarou et al. 1975). Bei ausgewählten Patienten konnte jedoch ein deutlicher Anstieg des ICP in Oberkörperhochlage gezeigt werden. Dies führte zu der Empfehlung die Hirndrucktherapie individuell zu kontrollieren, oder eine Lagerung des Patienten in der Horizontalen vorzuziehen (Ropper et al. 1982, Rosner und Coley 1986). Die kontinuierliche Oxymetrie im Bulbus superior venae jugularis zur Überwachung der zerebralen Oxygenierung gilt als zuverlässige Methode zur Kontrolle der zerebralen Perfusion. (Kirkpatrick et al. 1996) Die eigenen Ergebnisse wie auch die Beobachtung von Eckenhoff, dass sich in Oberkörperhochlage oft kein Blut aus dem Katheter aspirieren lässt, stellen jedoch die Vorgabe des Verfahrens repräsentatives Hemisphärenblut in Oberkörperhochlage zu messen in Frage (Eckenhoff 1970).
Auch bei operativen Eingriffen am Aortenbogen unter extrakorporaler Zirkulation und retrograder zerebraler Perfusion über die V. cava superior scheint dem vertebralen Venensystem eine besondere Aufgabe zuzukommen. De Brux et al. konnten zeigen, dass der Blutstrom bei der retrograden zerebralen Perfusion nicht, wie allgemein angenommen, über die V. jugularis interna verläuft. Der retrograde Blutfluss über die V. jugularis interna ist in der Regel durch Venenklappen verhindert. Stattdessen wird des Gehirns unter diesen Bedingungen am ehesten über das klappenlose vertebrale Venensystem versorgt (de Brux et al. 1995).

5.6 Fehlermöglichkeiten

Trotz der Eindeutigkeit der aufgezeigten Veränderungen sollen abschließend die Grenzen der Methode aufgezeigt werden. Ein Unsicherheitsfaktor ist die Bestimmung des Durchmessers der V. vertebralis. Die Berechnung der Querschnittsfläche des Gefäßes erfolgte unter Annahme eines kreisförmigen Gefäßprofils. Möglicherweise verändert sich jedoch, in Analogie zur V. jugularis interna, die Querschnittsfläche der V. vertebralis. Da immer der längste messbare Durchmesser zur Berechnung der Querschnittsfläche herangezogen wurde besteht die Gefahr der Überschätzung des tatsächlichen Flusses. Andererseits konnte in Einzelfällen mehr als eine parallel zur A. vertebralis verlaufende Vertebralvene nachgewiesen werden. Zur Berechnung des Blutflusses wurde dabei das lumenstärkere Gefäß herangezogen. Die Vernachlässigung weiterer Gefäße

könnte jedoch eine deutlichen Unterschätzung der Transportkapazität der Vertebralvenen bedingen. Möglicherweise ist das Ausmaß der Umverteilung der venösen Hirndrainage auch aufgrund der Probandenauswahl nicht repräsentativ. Einschlusskriterium für diese Untersuchung war die duplexsonographisch eindeutig darstellbare V. vertebralis. Hoffmann et al. konnten die V. vertebralis an einem Normalkollektiv jedoch nur in ca. 70% darstellen. In Voruntersuchungen zu dieser Arbeit zeigte sich, dass die V. vertebralis mit zunehmendem Alter schlechter darstellbar ist. Dies spiegelt sich auch in der Diskrepanz zwischen dem anatomisch bestimmten Durchmesser der V. vertebralis in einer Arbeit von Lang und dem eigenen Ergebnis wieder. Lang gibt den Durchmesser der V. vertebralis mit 1 mm (SW: 0,4-1,2 mm) an (Lang 1991). Möglicherweise ist die lageabhängige Beteiligung der Vertebralvenen an der Hirndrainage im höheren Lebensalter geringer.

6 Zusammenfassung

Die V. jugularis interna gilt als das dominierende Gefäß der zerebralen Drainage. Verschiedene klinische Beobachtungen und experimentelle Untersuchungen stellen diese Hypothese jedoch in Frage. Die vorliegende Studie untersucht die Lageabhängigkeit der zerebralen venösen Drainage über die V. jugularis interna und die V. vertebralis. In die Studie einbezogen wurden 23 gesunde Probanden. Mit einem Duplex-Ultraschallgerät der Firma Toshiba (Sonolayer SSA 350) wurden Gefäßquerschnittsfläche, Blutflussgeschwindigkeit und Blutfluss der Vv. jugulares internae, der Vv. vertebrales und der hirnversorgenden Arterien in unterschiedlichen Körperpositionen bestimmt. Dazu wurden die Probanden auf einem Kipptisch gelagert. Messungen wurden in Kopftieflage, (-15°) horizontaler Lagerung (0°), den Positionen +15° , 30°, 45° und im Stehen (90°) durchgeführt.

- Das Aufrichten aus Kopftieflage führte in den Vv. jugulares internae zu einem deutlichen Abfall von Blutfluss und Querschnittsfläche. Der mittlere Blutfluss beider Jugularvenen (Summe) sank von 810 ± 360 ml/min in Kopftieflage auf 70 ± 100 ml/min im Stehen ab. Die mittlere Querschnittsfläche beider Vv. jugulares internae (Summe) sank von 153 ± 52 mm^2 in Kopftieflage auf 17 ± 8 mm^2 im Stehen ab.
- Im Gegensatz dazu kam es in den Vv. vertebrales zu einer drastischen Zunahme von Blutflussgeschwindigkeit und Blutfluss, bei mäßiger Zunahme der Querschnittsfläche. Der mittlere Blutfluss beider Vv. vertebrales (Summe) stieg von 20 ± 15 ml/min in Kopftieflage auf 210 ± 120 ml/min im Stehen an.

Die vorliegenden Ergebnisse zeigen eine deutliche Lageabhängigkeit der zerebralvenösen Drainage. Die Ursache für die aufgezeigten Veränderungen liegt am ehesten in einer Abnahme des Druckes in den betroffenen Gefäßen beim Aufrichten des Körpers. Ursache für die Druckabnahme ist die Abnahme der hydrostatischen Druckkomponente. Der Kollaps der Vv. jugulares internae belegt ein Absinken des transmuralen Druckes bis auf negative Werte. Dies scheint zu einer Eröffnung alternativer Drainagewege zu führen, wie es der Anstieg des Blutflusses in den Vv. vertebrales belegt. Der Anteil am zerebralen Blutfluss, der in der Vertikalen weder in den Vv. jugulares internae, noch in den Vv. vertebrales duplexsonographisch zu erfassen war, drainiert vermutlich über weitere Kollateralen. Anatomische und angiographische Arbeiten anderer Untersucher deuten darauf hin, dass weitere Anteile des vertebralen Venenplexus, insbesondere der epidurale Venenplexus, an der Drainage beteiligt sind. Klinische Bedeutung gewinnen diese Beobachtungen bei der präoperativen Risikoeinschätzung der bilateralen radikalen Neck Dissection. Möglicherweise lassen sich auch Prädiktoren bezüglich des postoperativen Auftretens von Hirndruck entwickeln. Auch in der Diskussion um die optimale Lagerung bei erhöhtem Hirndruck sind diese Ergebnisse von Bedeutung. Die Untersuchung konnte zeigen, dass die venöse Drainage über die Vv. jugulares internae in 30°-Oberkörperhochlage durch einen Kollaps dieser Gefäße eingeschränkt sein kann. Kollateralgefäße, wie etwa das vertebrale Venensystem scheinen jedoch bereits unter physiologischen Bedingungen einen Hauptteil der Hirndrainage zu übernehmen. Dies betont die Bedeutung einer individuellen Hirndrucktherapie, die mit einer Hirndrucksonde kontrolliert werden sollte. Ein weiterer Aspekt ergibt sich für die Durchführung der Bulbusoximetrie. Nur in horizontaler oder allenfalls geringer Oberkörperhochlagerung sind plausible Messungen zu erwarten, da die Vv. jugulares internae bei erhöhtem Oberkörper oft kollabiert sind.

Literaturverzeichnis

Anderson R (1951). Diodrast studies of the vertebral and cranial venous system. To show their probable role in cerebral metastases. J Neurosurg *8*: 411-422.

Andeweg J (1996). The anatomy of collateral venous flow from the brain and its value in aetiological interpretation of intracranial pathology. Neuroradiology *38*: 621-628.

Backmund H, Grusche A, Schmidt-Vanderheyden W (1971). Venous pattern in normal lateral serial angiograms of the carotid artery. Neuroradiol *3*: 20-26.

Bartels E (1991). Duplexsonographie der Vertebralarterien. 1. Teil: Praktische Durchführung, Möglichkeiten und Grenzen der Methode. Ultraschall Med *12*: 54-62.

Bartels E (1999). Color coded duplex ultrasonography of the cerebral vessels: atlas and manual. Stuttgart New York.

Batson OV (1944). Anatomical problems concerned in the study of cerebral blood flow. Federation Proceedings *3*: 139-144.

Batson OV (1957). The vertebral vein system. Amer J Roentgenol *78*: 195.

Baumgartner I, Bollinger A (1991). Zur diagnostischen Bedeutung der Jugularvenen. Vasa *20*: 3-9.

Bazaral M, Harlan S (1981). Ultrasonographic anatomy of the internal jugular vein relevant to percutaneous cannulation. Crit Care Med *9*: 307-310.

Bendick PJ, Glover JL (1990). Hemodynamic evaluation of vertebral arteries by duplex ultrasound. Surg Clin North Am *70*: 235-244.

Bendick PJ, Jackson VP (1986). Evaluation of the vertebral arteries with duplex sonography. J Vasc Surg *3*: 523-530.

Bisaria KK (1985). Anatomic variations of venous sinuses in the region of the torcular Herophili. J Neurosurg *62*: 90-95.

Blauenstein UW, Halsey JH, Jr., Wilson EM, Wills EL, Risberg J (1977). ^{133}Xenon inhalation method. Analysis of reproducibility: some of its physiological implications. Stroke *8*: 92-102.

Bock CA (1823). Darstellung der Venen. Leipzig, Schroeter.

Bollinger A, Franzeck U, Hoffmann U (1996). Zur Geschichte der Doppler-Sonographie. Ultraschall Klin Prax *10*: 197-204.

Braun JP, Tournade A (1977). Venous drainage in the craniocervical region. Neuroradiology *13*: 155-158.

Breschet G (1828-1832). Recherches anatomique, physiologique et pathologique sur le système veineux et spécialement sur les cavaux veineux des os. Paris, Villaret.

Brinker RA, Landiss DJ, Croley TF (1968). Detection of carotid artery bifurcation stenosis by Doppler ultrasound. J Neurosurg *29*: 143-148.

Büdingen HJv, Reutern GMv (1993). Ultraschalldiagnostik der hirnversorgenden Arterien. Stuttgart, New York, Thieme Verlag.

Büdingen HJv, Reutern GMv, Freund HJ (1976). Die Differenzierung der Halsgefäße mit der direktionellen Doppler-Sonographie. Arch Psychiat Nervenkr *222*: 177-190.

Casty M (1976): Perkutane atraumatische Flussmessung in großen hautnahen Gefäßen mit einem vielkanaligen gepulsten Ultraschall-Doppler-Gerät. Zürich.

Clemens HJ (1961). Die Venensysteme der menschlichen Wirbelsäule. Berlin,

Walter de Gruyter & Co.

Comerota AJ, Cranley JJ, Cook SE (1981). Real-time B-mode carotid imaging in diagnosis of cerebrovascular disease. Surgery *89*: 718-729.

Cook AW, Freund HR, Browder EJ (1958). Venous patterns following occlusion of the jugular system as demonstrated by jugular venography. Surgery *44*: 338-344.

Cowan F, Thoresen M (1983). Ultrasound study of the cranial venous system in the human new-born infant and the adult. Acta Physiol Scand *117*: 131-137.

Curé JK, Tassel Pv, Smith MT (1994). Normal and variant anatomy of the dural venous sinuses. Seminars in ultrasound, CT, and MRI *15*: 499-519.

de Brux JL, Subayi JB, Pegis JD, Pillet J (1995). Retrograde cerebral perfusion: anatomic study of the distribution of blood to the brain. Ann Thorac Surg *60*: 1294-1298.

Delcker A, Diener HC (1992). Die verschiedenen Ultraschallmethoden zur Untersuchung der Arteria vertebralis - eine vergleichende Wertung. Ultraschall Med *13*: 213-220.

Deplus S, Bremond-Gignac D, Gillot C, Lassau JP (1996). The pterygoid venous plexuses. Surg Radiol Anat *18*: 23-27.

Diehl RR, Berlit P (1996). Funktionelle Dopplersonographie in der Neurologie. Berlin Heidelberg, Springer-Verlag.

Dilenge D, Perey B (1973). An angiographic study of the meningorachidian venous system. Radiology *108*: 333-337.

Doepp F, Hoffmann O, Einhäupl KM, Valdueza JM (1998). Normal blood flow velocities in the distal jugular vein and response during compression of the contralateral internal vugular vein. Cerebrovasc Dis *8*: 1-21.

Dreisbach JN, Seibert CE, Smazal SF, Stavros AT, Daigle RJ (1983). Duplex sonography in the evaluation of carotid artery disease. AJNR Am J Neuroradiol *4*: 678-680.

Dumas JL, Stanescu R, Goldlust D, Brugieres P (1997). Vertebral vein imaging with MR angiography. AJNR Am J Neuroradiol *18*: 1190-1192.

Duomarco JL, Rimini R (1962). Gradients of pressure in the cardiovascular system. Cardiovascular Functions. AA Luisada. London, McGraw-Hill**:** 167-173.

Duret H (1874). Recherches anatomiques sur la circulation de l'encéphale. Arch Physiol Norm Path *6*: 60-91, 316 - 353, 664 - 693, 919-957.

Durgun B, Ilglt ET, Cizmeli MO, Atasever A (1993). Evaluation by angiography of the lateral dominance of the drainage of the dural venous sinuses. Surg Radiol Anat *15*: 125-130.

Eckenhoff JE (1966). Circulatory control in the surgical patient. Ann Roy Coll Surg Eng *39*: 67-83.

Eckenhoff JE (1970). The physiologic significance of the vertebral venous plexus. Surg Gynecol Obstet *131*: 72-78.

Epstein HM, Linde HW, Crampton AR, Ciric IS, Eckenhoff JE (1970). The vertebral venous plexus as a major cerebral venous outflow tract. Anesthesiology *32*: 332-337.

Fell G, Phillips DJ, Chikos PM, Harley JD, Thiele BL, Strandness DE (1981). Ultrasonic duplex scanning for disease of the carotid artery. Circulation *64*: 1191-1195.

Fortune JB, Bock D, Kupinski AM, Stratton HH, Shah DM, Feustel PJ (1992). Human cerebrovascular response to oxygen and carbon dioxide as determined by internal carotid artery duplex scanning. J Trauma *32*: 618-627; discussion 627-618.

Franklin DL, Schlegel W, Rushmer RF (1961). Blood flow measured by Doppler frequency shift of back-scattered ultrasound. Science *134*: 564-565.

Gänshirt H (1972). Der Hirnkreislauf : Physiologie, Pathologie, Klinik. Stuttgart, Thieme-Verlag.

Gauer OH (1956). Die Wechselbeziehungen zwischen Herz und Venensystem. Verhandl Deut Ges Kreislaufforsch *22*: 61.

Gauer OH, Henry JP (1964). Negative acceleration in relation to arterial oxygen saturation, subendocardial hemorrhage and venous pressure in the forehead. Aerospace Med *35*: 533.

Gauer OH, Zuidema GD (1961). Gravitational Stress in Aerospace Medicine. Boston, Little Brown.

Gill RW (1985). Measurement of blood flow by ultrasound: accuracy and sources of error. Ultrasound Med Biol *11*: 625-641.

Gius JA, Grier DH (1950). Venous adaptation following bilateral radical neck dissection with excision of the jugular veins. Surgery *28*: 305-321.

Guyton AC, Polizo D, Armstrong GG (1954). Mean circulatory filling pressure measured immediately after cessation of heart pumping. Am J Physiol *179*: 261.

Hacker H (1974). Normal supratentoriel veins and dural sinuses. Radiology of the skull and brain. T. H. Newton and D. G. Potts. Saint Louis, Mosby. 2**:** 1851-1877.

Hempel KJ, Elmohamed A (1971). Anatomie, Formvarianten und Typisierungen des venösen intrakraniellen Systems beim Menschen. Radiologe *11*: 451-457.

Henry JP (1950): The physiology of negative acceleration. Dayton, Ohio, Air Materiel Command, Wright-Patterson Air Force Base.

Henry JP, Gauer OH, Kety SS, Kramer K (1951). Factors maintaining cerebral circulation during gravitational stress. J Clin Invest *30*: 292.

Ho KC, Roessmann U, Straumfjord JV, Monroe G (1980). Analysis of brain weight. II. Adult brain weight in relation to body height, weight, and surface area. Arch Pathol Lab Med *104*: 640-645.

Hobson RW, Berry SM, Katocs AS (1980). Comparison of blood flow imaging methods. Eur J Ultrasound *1*: 345-353.

Hoffmann O, Weih M, von Münster T, Schreiber S, Einhäupl KM, Valdueza JM (1999). Blood flow velocities in the vertebral veins of healthy subjects: a duplex sonographic study. J Neuroimaging *9*: 198-200.

Hoskins PR (1990). Measurement of arterial blood flow by Doppler ultrasound. Clin Phys Physiol Meas *11*: 1-26.

Huber P (1979). Zerebrale Angiographie für Klinik und Praxis. Stuttgart, Thieme Verlag. 3. Auflage.

Jones RK (1951). Increased intracranial pressure following radical neck surgery. Arch Surg *63*: 599-603.

Kalmanson D, Veyrat C, Chiche P (1968). Aspects morphologiques de lónde de flux arteriel enregistrée par voietranscutanée chez le sujet normal. Bull Mem Soc Med Hop Paris *119*: 1-10.

Kaneko Z, Kotani H, Komuta K, Satomura S (1961). Studies on peripheral circulation by "ultrasonic blood rheograph". Jap Circ J *25*: 203.

Keller H, Baumgartner G, Regli F (1973). Carotisstenosen und -occlusionen . Diagnose durch perkutane Ultraschall-Doppler-Sonographie an der A. supraorbitalis oder A. supratrochlearis. Dtsch Med Wochenschr *98*: 1691-1698.

Kety SS, Schmidt CF (1948). Nitrous oxide method for the quantitative determination of the cerebral blood flow in man: theory, procedure and normal values. J Clin Invest *27:* 476-483.

Kirkpatrick PJ, Czosnyka M, Pickard JD (1996). Multimodal monitoring in neurointensive care. J Neurol Neurosurg Psychiatry *60*: 131-139.

Knebel R, Ockenga T (1960). Das Verhalten des zentralen Venendrucks beim Kipptischversuch. Z Kreislaufforschung *49*: 235.

Kriessmann A, Bollinger A, Keller HM (1990). Praxis der Doppler-Sonographie. Stuttgart, New York, Thieme Verlag.

Lang J (1985). Übergeordnete Systeme. Kopf: Teil A. Berlin, Springer Verlag.

Lang J (1991). Klinische Anatomie der Halswirbelsäule. Stuttgart, Georg Thieme Verlag.

Lang J, Schreiber T (1983). Über Form und Lage des Foramen jugulare (Fossa jugularis), des Canalis caroticus und des Foramen stylomastoideum, sowie deren postnatale Lageveränderungen. HNO *31*: 80-87.

Lassen NA (1959). Cerebral blood flow and oxygen consumption in man. Physiol Rev *39*: 183.

Laux G, Guerrier Y, Paras C (1949). Les veines vertébrales. C. R. Ass. Anat. Lyon, Réun. *36*: 416.

Leopold PW, Shandall AA, Feustel P, Corson JD, Shah DM, Popp AJ, Fortune JB, Leather RP, Karmody AM (1987). Duplex scanning of the internal carotid artery: an assessment of cerebral blood flow. Br J Surg *74*: 630-633.

Marks MP, Pelc NJ, Ross MR, Enzmann DR (1992). Determination of cerebral blood flow with a phasecontrast cine MR imaging technique: evaluation of normal subjects and patients with arteriovenous malformations. Radiology *182*: 467-476.

Marmarou A, Shulman K, La Morgese J (1975). Compartmental analysis of compliance and outflow resistance of the cerebrospinal fluid system. J Neurosurg *43*: 523-534.

Marosi L, Ehringer H (1984). Die extrakranielle Arteria carotis im hochauflösenden Ultraschall-echtzeit-Darstellungssystem: Morphologische Befunde bei jungen Erwachsenen. Ultraschall Med *5*: 174-181.

Maximilian VA, Prohovnik I, Risberg J, Hakansson K (1978). Regional blood flow changes in the left cerebral hemisphere during word pair learning and recall. Brain Lang *6*: 22-31.

McLeod (1974). Multichannel pulse Doppler techniques. Cardiovascular applications of ultrasound. R. S. Reneman. Amsterdam London New York, Elsevier: 85-107.

McQuarrie DG, Mayberg M, Ferguson M, Shons AR (1977). A physiologic approach to the problems of simutaneous bilateral neck dissection. Am J Surg *134*: 455-460.

Mélot C, Berre J, Moraine JJ, Kahn RJ (1996). Estimation of cerebral blood flow at bedside by continuous jugular thermodilution. J Cereb Blood Flow Metab *16*: 1263-1270.

Merritt CR (1987). Doppler color flow imaging. J Clin Ultrasound *15*: 591-597.

Meyer JS (1978). Improved method for noninvasive measurement of regional cerebral blood flow by 133Xenon inhalation. Part II: measurements in health and disease. Stroke *9*: 205-210.

Middleton WD, Foley WD, Lawson TL (1988). Color-flow Doppler imaging of carotid artery abnormalities. Am J Roentgenol *150*: 419-425.

Miller DL, Doppman JL, Chang R (1993). Anatomy of the junction of the inferior petrosal sinus and the internal jugular vein. Am J Neuroradiol *14*: 1075-1083.

Moore OS (1969). Bilateral neck dissection. Surg Clin North Am *49*: 277-283.

Mortensen JD, Talbot S, Burkart JA (1990). Cross-sectional internal diameters of human cervical and femoral blood vessels: relationship to subject's sex, age, body size. Anat Rec *226*: 115-124.

Müller HR (1971). Direktionelle Doppler-Sonographie der A. frontalis medialis. EEG - EMG: 24-32.

Müller HR (1972). The diagnosis of internal carotid artery occlusion by directional Doppler sonography of the ophthalamic artery. Neurology *22*: 816-823.

Müller HR, Casty M, Buser M, Haefele M (1988). Ultrasonic jugular venous flow measurement. J Cardiovasc Ultrasonogr *7*: 25-29.

Müller HR, Hinn G, Buser MW (1990). Internal jugular venous flow measurement by means of a duplex scanner. J Ultrasound Med *9*: 261-265.

Neuerburg-Heusler D, Hennerici M (1995). Gefäßdiagnostik mit Ultraschall. Stuttgart, New York, Thieme Verlag.

Nylin G, Hedlund S, Regnström O (1961). Studies of the cerebral circulation with labeled erythrocytes in healthy man. Circul Res *9*: 664-674.

Patra P, Gunness TK, Robert R, Rogez JM, Heloury Y, Le Hur PA, Leborgne J, Laude M, Barbin JY (1988). Physiologic variations of the internal jugular vein surface, role of the omohyoid muscle, a preliminary echographic study. Surg Radiol Anat *10*: 107-112.

Patterson JL, Cannon JL (1951). Postural changes in the cerebral circulation, studied by continious oxymetric and pressure - recording techniques. J Clin Invest *30*: 664.

Patterson JL, Warren JV (1952). Mechanisms of adjustment in the cerebral circulation upon assumption of the upright position. J Clin Invest *31*: 653.

Peronneau PA, Bournat JP, Bugnon A, Barbet A, Xhaard M (1974). Theoretical and practical aspects of pulsed Doppler flowmetry: real time application to the measurement of instantaneous velocity profiles in vitro and in vivo. Cardiovascular applications of ultrasound. R. S. Reneman. Amsterdam London New York, Elsevier.

Pourcelot L (1971). Nouveau débitmètre sanguin à effet Doppler. Wien, Verlag der Wiener Medizinischen Akademie.

Pourcelot L (1974). Applications cliniques de l' examen Doppler transcutane. Les colloques de l'Institut nationale de la Santé et de la Recherche médicale INSERM *34*: 213-240.

Prohovnik I, Hakansson K, Risberg J (1980). Observations on the functional significance of regional cerebral blood flow in "resting" normal subjects. Neuropsychologia *18*: 203-217.

Pucheu A, Evans J, Thomas D, Scheuble C, Pucheu M (1994). Doppler ultrasonography of normal neck veins. J Clin Ultrasound *22*: 367-373.

Rauber A, Kopsch F (1987). Band III: Nervensysteme und Sinnesorgane. Stuttgart, Thieme Verlag.

Reutern GMv, Büdingen HJv, Freund HJ (1976). Dopplersonographische Diagnostik von Stenosen und Verschlüssen der Vertebralarterien und des Subclavian-Steal-Syndroms. Arch Psychiatr Nervenkr *222*: 209-222.

Reutern GMv, Büdingen HJv, Hennerici M, Freund HJ (1976). Diagnose und Differenzierung von Stenosen und Verschlüssen der A. carotis mit der Dopplersonographie. Arch Psychiatr Nervenkr *222*: 191-207.

Ropper AH, O'Rourke D, Kennedy SK (1982). Head position, intracranial pressure, and compliance. Neurology *32*: 1288-1291.

Rosner MJ, Coley IB (1986). Cerebral perfusion pressure, intracranial pressure, and head elevation. J Neurosurg *65*: 636-641.

Royster HP (1953). The relation between internal jugular vein pressure and cerebrospinal fluid pressure in the operation of radical neck dissection. Ann Surg *137*: 826-832.

Rushmer RF, Baker DW, Stegall HF (1966). Transcutaneous Doppler flow detection as a non-destructive technique. J Appl Physiol *21*: 554-566.

Rushmer RF, Baker DW, Wayne EE, Johnson L, Strandness DE (1967). Clinical applications of a transcutaneous ultrasonic flow detector. J Am Med Ass *199:* 104-106.

Satomura S (1959). Study of the flow patterns in peripheral arteries by ultrasound. J Acoust Soc Jap *15*: 151-154.

Satomura S, Kaneko Z (1960). Ultrasonic blood rheograph. ICME, London.

Scheinberg P, Stead EA (1949). The cerebral blood flow in male subjects as measured by the nitrous oxide technique. Normal values for blood flow, oxygen utilization, glucose utilization and peripherial resistance, with observations on the tilting and anxiety. J Clin Invest *28*: 1163.

Schiebler TH, Schmidt W (1991). Anatomie. Berlin, Springer Verlag.

Schmidek HH, Auer LM, Kapp JP (1985). The cerebral venous system. Neurosurgery *17*: 663-678.

Schöning M, Scheel P (1996). Color duplex measurement of cerebral blood flow volume: intra- and interobserver reproducibility and habituation to serial measurements in normal subjects. J Cereb Blood Flow Metab *16*: 523-531.

Schöning M, Walter J, Scheel P (1994). Estimation of cerebral blood flow through color duplex sonography of the carotid and vertebral arteries in healthy adults. Stroke *25*: 17-22.

Schweizer O, Leak GH (1952). A study of spinal fluid pressures in operations requiring removal of both internal jugular veins. Ann Surg *136*: 948-956.

Shenkin HA, Harmel MH, Kety SS (1948). Dynamic anatomy of the cerebral circulation. Arch Neurol Psychiatr *60*: 240-252.

Shenkin HA, Scheuermann WG, Spitz EB, Groff RA (1949). Effect of change of position upon cerebral circulation of man. J Appl Physiol *2*: 317.

Shirahata N, Henriksen L, Vorstrup S, Holm S, Lauritzen M, Paulson OB, Lassen NA (1985). Regional cerebral blood flow assessed by 133Xe inhalation and emission tomography: normal values. J Comput Assist Tomogr *9*: 861-866.

Shiu PC, Hanafee WN, Wilson GH, Rand RW (1968). Cavernous sinus venography. Am J Roentgenol Radium Ther Nucl Med *104*: 57-62.

Smith HJ (1984). Quantitative Doppler flowmetry. I. Construction and testing of a duplex scanning system. Acta Radiol [Diagn] *25*: 305-312.

Spann W, Dustmann HO (1965). Das menschliche Hirngewicht und seine Abhängigkeit von Lebensalter, Körperlänge, Todesursache, und Beruf. Dtsch Z Med *56*: 299-317.

Starling EH, (1918). The Linacre Lecture on the Law of the Heart. St. John´s College, Cambridge 1915. London, Longmans & Gree.

Starr I (1940). Role of the "static blood pressure" in abnormal increments of venous pressure, especially in heart failure. II. Clinical and experimental studies. Am J Med Sci *199*: 40.

Steinke W, Kloetzsch C, Hennerici M (1990). Carotid artery disease assessed by color Doppler flow imaging: correlation with standard Doppler sonography and angiography. AJNR Am J Neuroradiol *11*: 259-266.

Strandness DE (1990). Duplex scanning in vascular disorders. New York, Raven Press.

Strandness DE, Kennedy JW, Judge TP, McLeod FD (1969). Transcutaneous directional flow detection: a preliminary report. Am Heart J *78*: 65-74.

Strandness DE, McCutcheon EP, Rushmer RF (1966). Application of a transcutaneous Doppler flowmeter in evaluation of occlusive arterial disease. Surg Gyn Obst *122*: 1039-1045.

Sugarbaker ED, Wiley HM (1951). Intracranial pressure studies incident to resection of the internal jugular veins. Cancer *3:* 242-250.

Sumner DS, Strandness DE (1969). The relationship between calf blood flow and ankle blood pressure in patients with intermittend claudication. Surgery *65*: 763-771.

Testut L (1921). Traité d'anatomie humaine. Paris, Doin.

Théron J, Djindjian R (1973). Cervical vertebral phlebography using catheterization, a preliminary report. Radiology *108*: 325-331.

Toole JF (1968). Effects of change of head, limb and body position on cephalic circulation. N Engl J Med *279*: 307-311.

Touboul PJ, Bousser MG, LaPlane D, Castaigne P (1986). Duplex scanning of normal vertebral arteries. Stroke *17*: 921-923.

Valdueza JM, von Münster T, Hoffmann O, Schreiber S, Einhäupl KM (2000). Postural dependency of the cerebral venous outflow. Lancet *355*: 200-201.

Wackenheim A, Braun JP (1978). The veins of the posterior fossa. Normal and pathologic findings. Berlin, Springer Verlag.

Waldemar G, Hasselbalch SG, Andersen AR, Delecluse F, Petersen P, Johnsen A, Paulson OB (1991). 99mTc-d,l-HMPAO and SPECT of the brain in normal aging. J Cereb Blood Flow Metab *11*: 508-521.

Warach S, Gur RC, Gur RE, Skolnick BE, Obrist WD, Reivich M (1987). The reproducibility of the 133Xe inhalation technique in resting studies: task order and sex related effects in healthy young adults. J Cereb Blood Flow Metab *7*: 702-708.

Warach S, Gur RC, Gur RE, Skolnick BE, Obrist WD, Reivich M (1992). Decreases in frontal and parietal lobe regional cerebral blood flow related to habituation. J Cereb Blood Flow Metab *12*: 546-553.

Wetterer E (1956). Die Wirkung der Herztätigkeit auf die Dynamik des Arteriensystems. Verhandl Deut Ges Kreislaufforsch *22*: 26.

Widder B (1985). Einfache Erweiterung eines Ultraschall-B-Bild-Gerätes zum cw-Duplex-Scanner für Karotisuntersuchungen. Ultraschall Med *6*: 286-290.

Widder B (1995). Doppler- und Duplexsonographie der hirnversorgenden Arterien. Berlin, Springer-Verlag.

Widder B, Christ KJ, Kornhuber HH (1982). Verbesserter Nachweis extracranieller Stenosen und Plaques durch Kombination von B-Bild, Echoarteriographie und Dopplersonographie. Arch Psychiatr Nervenkr *231*: 391-407.

Wilson E, Halsey JH (1970). Bilateral jugular venous blood flow by thermal dilution. Stroke *1*: 348-355.

Wilson EM, Halsey JH, Vitek JJ (1972). Validation of jugular venous flow as an index of total cerebral blood flow. Stroke *3*: 300-321.

Yao ST, Needham TN, Ashton JP (1970). Transcutaneous measurement of blood flow by ultrasound. Biomed Eng *5*: 230-233.

Zbornikova V, Lassvik C (1986). Duplex scanning in presumably normal persons of different ages. Ultrasound Med Biol *12*: 371-378.

Lebenslauf

	geboren am 15.12.1971 in Essen
	Schulausbildung
1991	Abitur am Gymnasium Essen-Werden
	Zivildienst
1991-1992	Zivildienst; Krankenpflege im Alfried-Krupp-Krankenhaus Essen
	Studium
1993-1996	Studium der Humanmedizin an der Freien Universität Berlin
1996-1997	Studium an der Universität Tromsö, Norwegen
1997-2000	Studium an der Humboldt-Universität zu Berlin
	Praktisches Jahr
	Neurologie; Neurologische Klinik der Charité
	Chirurgie; Robert-Rössle Klinik für onkologische Chirurgie, Charité
	Innere Medizin; Innere Medizin im Bezirksspital Aarberg, Schweiz
	AIP
2001-2002	Klinikum Hamburg – Eppendorf, Klinik für Anästhesiologie

Eidesstattliche Erklärung

Diese Dissertation wurde von mir, Thomas von Münster ohne Hilfe Dritter verfasst. Die Dissertation ist weder als Ganzes, noch in Teilen eine Kopie einer anderen Arbeit. Die benutzten Hilfsmittel sowie die verwendete Literatur sind vollständig angegeben.