Stellenwert der Arthrosonographie in der Früharthritisdiagnostik bei Erkrankungen des entzündlich-rheumatischen Formenkreises

Habilitationsschrift

zur Erlangung der Lehrbefähigung
für das Fach
Innere Medizin

vorgelegt dem Fakultätsrat der
Medizinischen Fakultät Charité
der Humboldt-Universität zu Berlin

von

Dr. med. Marina M. Backhaus geb. Müller
geb. 26.07.1961
in Berlin

Präsident: Prof. Dr. rer. nat. Jürgen Mlynek
Dekan: Prof. Dr. med. Joachim W. Dudenhausen

Eingereicht im Juni 2002
Datum des öffentlich-wissenschaftlichen Vortrages :28.01.2003

Gutachter: 1. Herr Prof. Dr. med. Dr. h.c. R. Kalden
2. Herr Prof. Dr. med. R. Rau

EIDESSTATTLICHE VERSICHERUNG

gemäß Habilordnung der Charité

Hiermit erkläre ich, dass

- keine staatsantwaltschaftliche Ermittlungsverfahren anhängig sind,
- weder früher noch gleichzeitig ein Habilitationsverfahren durchgeführt oder angemeldet wurde bzw. welchen Ausgang ein durchgeführtes Habilitationsverfahren hatte;
- die vorgelegte Habilitationsschrift ohne fremde Hilfe verfasst, die beschriebenen Ergebnisse selbst gewonnen wurden sowie die verwendeten Hilfsmittel, die Zusammenarbeit mit anderen Wissenschaftlerinnen und Wissenschaftlern sowie technischen Hilfskräften und die Literatur vollständig angegeben sind,
- der Bewerberin die geltende Habilitationsordnung bekannt ist.

Berlin, den 08.06.2002

Datum Unterschrift

Inhaltsverzeichnis **Seite**

1. Einleitung **4**

1.1. Rolle der Frühdiagnostik und Frühtherapie bei arthritischen Erkrankungen am Beispiel der Rheumatoiden Arthritis 4

1.2. Stand der Arthritisdiagnostik peripherer Gelenkerkrankungen mittels bildgebender Verfahren (19) 7

2. Eigene Arbeiten **16**

2.1. Bildgebende Vergleichsstudien arthritischer Fingergelenke bei Früharthritis 16

2.2. Europäische Empfehlungen für die Arthrosonographie in der Rheumatologie (14) 21

2.3. Qualitätssicherung in der Rheumatologie – Arthrosonographie 22

3. Relevante Originalarbeiten und Manuskripte **43**

3.1. Bildgebende Vergleichsstudien bei Früharthritis 43

3.2. Europäische Empfehlungen für die Arthrosonographie in der Rheumatologie 43

3.3. Qualitätssicherung in der Rheumatologie – Arthrosonographie 43

4. Diskussion **45**

4.1. Bildgebende Vergleichsstudien bei Früharthritis (13,16) 45

4.2. Europäische Empfehlungen für die Arthrosonographie in der Rheumatologie (14) 52

4.3. Qualitätssicherung in der Rheumatologie – Arthrosonographie 53

5. Zusammenfassung **64**

6. Terminologie **67**

7. Abkürzungen **69**

8. Literaturverzeichnis **70**

9. Danksagung **85**

1. Einleitung

1.1. Rolle der Frühdiagnostik und Frühtherapie bei arthritischen Erkrankungen am Beispiel der Rheumatoiden Arthritis

Die Rheumatoide Arthritis ist eine chronische entzündliche Systemerkrankung mit gewöhnlich symmetrischer Entzündung der peripheren Gelenke, die potentiell zu einer progressiven Zerstörung der artikulären und periartikulären Strukturen führt.

Die Ätiologie ist noch weitgehend unbekannt. Infolge einer unspezifischen Stimulation des Immunsystems durch multiple Faktoren kann es zum Ausbruch der Erkrankung kommen. Ca. 0,8 – 1% der Gesamtbevölkerung sind betroffen. Es gibt eine deutliche Prävalenz um das 2- 4 fache für das weiblichen Geschlecht im Vergleich zu den Männern.

Infolge einer gestörten Apoptose kommt es an den chronisch betroffenen Gelenkregionen im Rahmen des Entzündungsprozesses zu einer Vermehrung der Synovialzellen und zu einer vermehrten Besiedlung mit Lymphozyten und Plasmazellen. Die Synovialzellen produzieren unter anderem Kollagenase, Interleukin-1 und Prostaglandine. Die einwandernden Entzündungszellen, die anfänglich in der Umgebung der Venen liegen, aber später Lymphfollikel mit Keimzentren bilden, synthetisieren Entzündungsmediatoren wie Interleukin-2, Tumornekrosefaktor α, weitere Zytokine als auch Rheumafaktoren (RF) und andere Immunglobuline. Das hyperplastische, synoviale Gewebe (Pannus) zerstört im weiteren Geschehen den Knorpel, den subchondralen Knochen, die Gelenkkapsel und die Bänder und führt so zur Zerstörung und zum Funktionsverlust der jeweiligen Gelenke.

Die Klassifikationskriterien der Rheumatoiden Arthritis (RA) umfassen Polyarthritis, symmetrischen Gelenkbefall, Beteiligung der Hände, Morgensteifigkeit > 30 Minuten, positiven Rheumafaktor, Rheumaknoten und den radiologischen Nachweis von Erosionen an den Hand-, Finger- oder Zehengelenken (5). Wird die Diagnose der Rheumatoiden Arthritis erst durch den radiologischen Erosionsnachweis gestellt, so ist zu diesem Zeitpunkt der destruierende Gelenkprozess in der Regel nicht mehr reversibel. In Studien konnte gezeigt werden (32,92,101), dass ein frühzeitiger Therapiebeginn signifikant die Gelenkzerstörung aufhalten kann. Das Ziel der frühzeitig einsetzenden Therapie dient dem Gelenk- und Funktionserhalt. Die konventionelle Röntgendiagnostik galt bisher als der sogenannte Referenzstandard im Nachweis des destruierenden Gelenkprozesses. Ein wesentlicher Nachteil der Methode ist die fehlende Sensitivität im Nachweis der frühen entzündlichen Gelenkveränderungen (Synovitis, Tenosynovitis, früh-erosive Knochenläsionen).

Verschiedene bildgebende Verfahren wie die Drei-Phasen-Skelettszintigraphie, die Magnetresonanztomographie und die Arthrosonographie sind alternative diagnostische Verfahren gegenüber der konventionellen Röntgendiagnostik im Nachweis des früharthritischen Gelenkprozesses. So konnte beispielsweise für die Diagnostik der Sakroiliitis gezeigt werden, dass die MR-Tomographie sehr hilfreich in der Diagnostik von Frühveränderungen ist (21,22,23,24,27,28). Sie vermag sowohl den entzündlichen Weichteilprozess als auch den destruierenden Gelenkprozess frühzeitiger als die konventionelle Röntgendiagnostik zu erfassen. Die Sensitivität, die Spezifität und die Kosteneffektivität dieser Methoden ist im Vergleich zur konventionellen Röntgendiagnostik jedoch noch nicht endgültig geklärt. Verschiedene Studien haben die konventionelle Röntgendiagnostik mit einen der neueren bildgebenden Verfahren in der Früharthritisdiagnostik verglichen (34,77,139). Viele dieser Studien wurden mit kleinen Patientenkollektiven durchgeführt und nur jeweils zwei Methoden wurden miteinander verglichen. Eine breit angelegte Vergleichsstudie verschiedener bildgebender Verfahren wurde bis dato nicht durchgeführt.

Die therapeutischen Entscheidungskriterien basieren nicht nur auf der Präsenz oder der Abwesenheit von Erosionen, sondern ebenfalls auf klinischen und biologischen Zeichen einer aktiven Erkrankung. Auch nicht-erosiv verlaufende Erkrankungen werden mit krankheitsmodifizierenden antirheumatischen Medikamenten (DMARD's) behandelt, um das Auftreten von Erosionen zu verhindern. Der frühzeitige Nachweis einer erosiv verlaufenden Erkrankung wäre in der Entscheidungsfindung der richtigen DMARDs-Auswahl hilfreich (36). Die konventionelle Röntgendiagnostik zeigt erst sehr spät Zeichen der erosiven Erkrankung. Sie ist beispielsweise nicht in der Lage, die frühentzündliche Veränderungen der Gelenkmembran sicher darzustellen.

Die Drei-Phasen-Skelett-Szintigraphie ist ein hoch sensitives Untersuchungsverfahren in der Aufdeckung von Regionen mit erhöhtem Knochenstoffwechsel. Deren Spezifität ist jedoch gering. So ist die Differenzierung zwischen einem entzündlichen, degenerativen und metastatischen Knochenprozess schwierig bzw. nicht sicher möglich.

Die Arthrosonographie gewinnt zunehmend in der Gelenkdiagnostik an Bedeutung. Sie ist in der Lage, sowohl den entzündlichen Weichteilprozess als auch oberflächlich liegende Knochenläsionen (Erosionen), soweit sie der Sonographie zugänglich sind, aufzudecken (11,93,94). Im Gegensatz zur konventionellen Röntgendiagnostik ermöglicht sie die Differenzierung der frühentzündlichen Veränderungen, insbesondere der Synovitis und

Tenosynovitis. Die Arthrosonographie ist eine kostengünstige Methode, die als „bedside“ Verfahren immer verfügbar ist. Die Bild-Auflösung ist im Vergleich zum Röntgenbild geringer und ein erfahrener Untersucher ist erforderlich für die Erhebung und Auswertung der Befunde. Aus diesem Grund sind eine Standardisierung der Arthrosonographie und ein intensives Ausbildungsprogramm erforderlich.

Die entzündlichen Veränderungen der Gelenkmembran sind die frühsten nachweisbaren pathologischen Veränderungen bei der Rheumatoiden Arthritis und anderen entzündlichen Gelenkerkrankungen (117). Die Weichteilläsionen und speziell die entzündete Synovialmembran kann mit Hilfe der MR-Tomographie dargestellt werden. Die MR-Tomographie ist sensitiver im Nachweis des entzündlichen Gelenkprozesses als die konventionelle Röntgendiagnostik, jedoch ihre Spezifität muss noch weiterhin evaluiert werden. So ermöglicht die MR-Tomographie den frühzeitigen Nachweis von Weichteil-, Knorpel- und Knochenläsionen. Im Gegensatz zur konventionellen Röntgendiagnostik ist sie in der Lage, die frühen entzündlichen Gelenkveränderungen insbesondere die Synovitis und Tenosynovitis zu differenzieren. Außerdem kann die MR-Tomographie Erosionen frühzeitiger nachweisen als die konventionelle Röntgendiagnostik (34,43,50,67,107,114).

1.2. Stand der Arthritisdiagnostik peripherer Gelenkerkrankungen mittels bildgebender Verfahren (19)

In der Diagnostik entzündlicher Gelenkerkrankungen bilden die bildgebenden Verfahren neben der ausführlichen Erhebung der Anamnese und des Gelenkstatus sowie der relevanten Laborchemie eine wichtige Säule.

1.2.1. Die konventionelle Röntgendiagnostik

Die konventionelle Radiologie spielt eine bedeutende Rolle in der Diagnostik nahezu aller rheumatischer Erkrankungen. Einen besonderen Stellenwert hat dabei die Untersuchung von Gelenken. Die Klassifikationskriterien der Rheumatoiden Arthritis (RA) nennen außer Arthritis, dem symmetrischen Gelenkbefall, Beteiligung der Hände, Morgensteifigkeit >30 Minuten, positivem Rheumafaktor und Rheumaknoten auch den radiologischen Nachweis von Erosionen beispielsweise an den Hand-, Finger- oder Zehengelenken (5). Somit ist eine Röntgen-Untersuchung der Hände und der Vorfüße bei jedem Patienten mit Verdacht auf RA erforderlich. Diese kann primär in einer Ebene durchgeführt werden. Bei fehlendem Nachweis von Erosionen, aber dennoch fortbestehendem Verdacht auf eine RA, sollte dann in einer zweiten Ebene geröntgt werden („Zitherspieler-Stellung“ an der Hand). Sollte diese Untersuchung ebenfalls einen Normalbefund ergeben, so sollte unter Therapie nach einem halben Jahr erneut nach Erosionen geforscht werden. Liegen bereits Erosionen vor, so ist eine Verlaufsuntersuchung nach 1-2 Jahren sinnvoll, um die Effektivität der Therapie zu überprüfen (6). Stadieneinteilungen beschreiben das Ausmaß der Erosionen (87,116). Die Erfassung des aktuellen Röntgen-Stadiums der Erkrankung ist von erheblicher prognostischer und therapeutischer Relevanz. Das am stärksten betroffene Gelenk wird bewertet.

Der Nachweis von Erosionen ist weitgehend spezifisch für die RA. Insbesondere sind die Fingergrund-, Zehengrund-, Fingermittelgelenke und der Bereich des Caput ulnae betroffen. Die ersten Erosionen finden sich häufig am Kleinzehengrundgelenk. Bei der Psoriasisarthritis kommt es oft zum Befall im Strahl („Wurstfinger“) oder im Bereich der Fingerendgelenke. Während bei der RA Erosionen typisch sind („Minus-Phänomen“), finden sich bei der Psoriasisarthritis sowohl Erosionen als auch Appositionen („Plus-Minus-Phänomen“).

1.2.2. Die Drei-Phasen-Skelett-Szintigraphie

Die Skelettszintigraphie ist ein etabliertes Screeningverfahren in der Diagnostik von Erkrankungen des Bewegungsapparates (95). Einen hohen Stellenwert nimmt sie vor allem in der Tumor-Diagnostik ein. Die Skelettszinitigraphie ermöglicht den Nachweis von sogenannten „Hot-Spots“ an Orten mit beschleunigtem knöchernen Umbau. Es handelt sich hier um ein sehr sensitives Nachweisverfahren, dessen Spezifität jedoch sehr niedrig ist. So erlaubt sie keine sichere Differenzierung zwischen degenerativem, entzündlichem und tumorbedingtem Knochenprozess. In der Rheumatologie (und Orthopädie/Traumatologie) ist der Nachweis bzw. Ausschluss einer Weichteil-/Gelenkbeteiligung bei rheumatischen/entzündlichen Erkrankungen (insbesondere bei bei Rheumatoider Arthritis) bzw. die „objektive“ Beurteilung der Floridität (auch Algodystrophie und avaskuläre Nekrosen) bedeutsam. Zusätzlich ermöglicht sie in der Arthritis-Diagnostik die frühzeitige Erkennung eines Befallsmusters.

Bei der Skelettszintigraphie wird die Aktivitätsverteilung in Weichteilen, Knochen und Gelenken nach i.v. Applikation von osteotropen Radiopharmaka mittels einer Gamma-Kamera dargestellt. Es werden Technetium-99m markierte Phosphonate (z.B. Tc-99m-MDP = Tc-99m-**M**ethylen-**Dip**hosphonat) verwendet, die reversibel an der Hydroxylapatit-Matrix des Knochens angelagert werden. Dabei geht das Radiopharmakon keine echte chemische Verbindung ein, sondern lagert sich nur an („Chemisorption“). Diese Anlagerung erreicht 2 bis 5 Stunden nach Applikation einen für die Skelettszintigraphie aussagefähigen Kontrast zwischen Knochen und Weichteilen/Untergrund. Die Anreicherung ist abhängig von der regionalen Knochenperfusion, dem Knochenstoffwechsel (Osteoblasten) und der Adsorption an der Apatitmatrix.

Bei rheumatologischen Fragestellungen wird in der Regel eine sogenannte „**Mehrphasenszintigraphie**“ durchgeführt. Dabei macht man sich zunutze, daß i.v. applizierte Radiopharmaka zunächst im Blut zirkulieren (erst arteriell, dann kapillär/venös), um sich dann in einem bestimmten Organ/Organsystem anzureichern (z.B. im Falle von Tc-99m-MDP in das Skelett).

Man unterscheidet folgende Phasen:

- 0-60 sec p.i.) **Perfusionsphase** (synonym auch: Einstromphase, arterielle Phase
- 2-5 min p.i. **Blutpoolphase** (synonym auch: Kapilläre/Venöse Phase, Weichteilphase)
- 2-5 h p.i. **Knochenstoffwechselphase**

Nimmt man eine bestimmte Körperregion (z.B. Hände) mit einer Gamma-Kamera in allen 3 Phasen auf (Applikation des Radiopharmakons unter der Kamera und sofortiger Aufnahmebeginn nach Applikation), bezeichnet man dies als „**Drei-Phasen-Skelettszintigraphie**“. Da nur *einmal* Aktivität appliziert wird, kann auch in nur *einer* Körperregion, deren Größe durch das Gesichtsfeld der Gamma-Kamera limitiert ist (Großfeld-Kamera ca. 60 x 40 cm), der arterielle Einstrom (Perfusion) mit einer dynamischen Szintigraphie (zum Beispiel 12 Bilder á 5 sec) erfasst werden. Verzichtet man auf diese erste Phase und beschränkt sich darauf, eine frühe (Blutpool) und eine späte (Knochenstoffwechsel-) Ganzkörperszintigraphie anzufertigen, bezeichnet man dies als „**Zwei-Phasen-(Ganzkörper)-Skelettszintigraphie**“.

Die Blutpoolphase erlaubt Aussagen über die entzündliche (Weichteil-)Komponente (z.B. „Arthr**itis**“), die Knochenstoffwechselphase über länger dauernde knöchernde Prozesse (z.B. „Arthr**ose**“), wiewohl auch z.B. periartikuläre Verkalkungen erfasst werden (z.B. bei Implantatmaterial/Prothesen).

Aufgrund der minimalen Substanzmengen bestehen keine parmakologische Wirkungen bzw. treten keine Allergien auf. Die effektive Dosis bei der Skelettszintigraphie mit 600 MBq Tc-99m-MDP beträgt 4,8 mSv (zum Vergleich: jährliche natürliche Strahlenexposition in Deutschland 1 – 5 mSv).

Die Skelettszintigraphie wird vorwiegend als Screeningmethode zur Objetivierung von Knochenbefunden und vor allem in der Tumordiagnostik eingesetzt. Auf Grund ihres unspezifischen Charakters spielt sie heute in der Arthritis-Diagnostik eine untergeordnete Rolle.

1.2.3. Die Arthrosonographie

Die Sonographie der Bewegungsorgane (Arthrosonographie) ist in Deutschland etablierter Bestandteil der Diagnostik rheumatischer Erkrankungen und gehört zur rheumatologischen Ausbildung. In vielen Ländern gewinnt sie erst jetzt an Bedeutung aufgrund besserer Bildqualität und zahlreicher wissenschaftlicher Publikationen. Hochfrequente Schallköpfe haben eine höhere Auflösung im Nahbereich als die MR-Tomographie. Empfehlungen zur Standardisierung des Untersuchungsablaufes erleichtern die Durchführung (14,15,17,18,62,99,124,125).

Die Sonographie eignet sich insbesondere für die Untersuchung der Weichteile einschließlich von Gelenkstrukturen, Sehnen, Bändern, Muskeln, Gefäßen und Nerven. Erosionen können häufiger sonographisch nachgewiesen werden, was sehr relevant für die Frühdiagnose der RA ist (13,123,138). Zahlreiche rheumatologische Fragestellungen können durch die Sonographie beantwortet werden. Aus den Befunden ergibt sich eine erhebliche Relevanz für das weitere diagnostische und therapeutische Vorgehen (69). Die Sonographie wird durch den Rheumatologen selbst vorgenommen als Fortsetzung der klinischen Untersuchung bei unklarem Befund (93). Sie kann rasch, kostengünstig, wiederholbar und ohne Belastung für den Patienten am Krankenbett oder in der Praxis durchgeführt werden. Entsprechend den klinischen Angaben kann gezielt eine schmerzhafte oder geschwollene Region untersucht werden. Wie bei vielen diagnostischen Methoden in der Medizin besteht eine Untersucher-Abhängigkeit. Die Seminarleiter der DEGUM (Deutsche Gesellschaft für Ultraschall in der Medizin) bieten zahlreiche Kurse an, um eine qualitativ hochwertige Untersuchung zu ermöglichen (**www.degum.de**). Strukturen innerhalb von und hinter Knochen können nicht abgebildet werden.

Folgende Fragestellungen sind besonders wichtig:

1. *Nachweis eines Ergusses bei klinisch unklarem Befund* an allen Gelenken. Selbst bei kleinen Gelenken wie den Finger- und Zehengelenken ist die sonographische Untersuchung dem klinischen Befund überlegen (13).
2. *Tendinitiden, Tenosynovitiden, Paratendinitiden und Tendinosen* können ebenfalls sonographisch besser nachgewiesen werden als durch die klinische Untersuchung (56).
3. *Unterstützung der Gelenk- und Weichteilpunktion*. Die Trefferquote kann durch vorherige Markierung der Punktionsstelle (sonographisch gestützt) sowie unter direkter

sonographischer Sicht (sonographisch gesteuert) deutlich erhöht werden (84). Die beste Punktionsstelle lässt sich gezielt sonographisch durch Flüssigkeitsnachweis aufsuchen.

4. *Nachweis von Erosionen in der Frühdiagnostik der RA*: (siehe oben)
5. Mit Hilfe der *Farbdoppler-Sonographie* lässt sich zusätzlich das Ausmaß der intraartikulären entzündlichen Aktivität darstellen (61). Zusätzlich weisen verschiedene intraartikuläre Strukturen eine unterschiedliche Intensität der Perfusion auf. Pannus bei RA hat beispielsweise ein erheblich stärkeres Farbsignal als nicht-destruktiv wirkende Synovialisproliferationen bei Arthrose (122). Signalverstärker können die Sensitivität der Methode erhöhen (76)
6. *Bestimmung der pathologischen Struktur, die für die Symptomatik verantwortlich ist*. Eine einheitliche klinische Symptomatik kann verschiedene Ursachen haben. An der Schulter können z.B. Schmerz und Bewegungseinschränkung durch eine Synovitis des Glenohumoral-, des Akromioclavicular- oder sogar des Sternoclaviculargelenkes bedingt sein. Es kann sich um eine Bursitis, eine Tenosynovitis, eine Ruptur oder Verkalkung der Rotatorenmanschette, um Tumoren oder knöcherne Läsionen handeln.
7. *Nervenkompressionssyndrome*. Hinter der Einengung kommt es zu einer sonographisch messbaren, echoarmen Nervenschwellung (88,131). Insbesondere das Carpaltunnelsyndrom ist bei rheumatischen Erkrankungen häufig durch eine Fingerbeugesehnen-Tenosynovitis bedingt, die mit Hilfe einer sonographisch gesteuerten Kortikosteroid-Injektion hervorragend konservativ behandelbar ist.
8. Die *Unterscheidung zwischen Phlebothrombose und rupturierter Poplitealzyste/Bakerzyste* ist klinisch nicht, sonographisch aber rasch möglich.

1.2.4. Die Magnetresonanztomographie

Die Magnetresonanztomographie ist in der Diagnostik der Cervikalgelenksarthritis und der Sakroiliakalgelenksarthritis sowie in der Diagnostik von Osteonekrosen am Bewegungsapparat ein etabliertes diagnostisches Verfahren. In der Kombination mit einem paramagnetischen Kontrastmittel ermöglicht sie eine gute Differenzierung des entzündlichen Gelenkprozesses und gewinnt somit zunehmendes Interesse insbesondere in der Früharthritisdiagnostik (13). Im Vergleich zur konventionellen Röntgendiagnostik ist die MR-Tomographie in der Lage sehr frühzeitig Knochenläsionen zu erfassen (13,27,110,138). Ebenfalls kann sie sehr sensitiv den entzündlichen Weichteilprozess darstellen (13,27). Die MR-Tomographie ermöglicht eine gute Darstellung von Synovialis, Kapsel, Sehnen (-scheiden), Bänder, subchondralem und periartikulärem Knorpel sowie rupturierte Synovialiszysten.

Zum besseren Verständnis der MR-Tomographie sei hier kurz auf die technischen Grundlagen eingegangen. Der menschliche Körper besteht im Wesentlichen aus Wasserstoffatomen (Protonen), die ein typisches Bewegungsmuster (kreisende Bewegungen) aufweisen. Diese Bewegungen werden in einem Magnetfeld durch die Einstrahlung eines Hochfrequenzimpulses beeinflusst. Aus der Änderung der Atombewegungen können Rückschlüsse auf unterschiedliche Gewebestrukturen gezogen werden und ermöglichen damit eine differenzierte Gewebediagnostik. Im T1-betonten Bild wird beispielsweise das Fettgewebe signalreich (hell) und die Gefäße sowie der Gelenkerguss signalarm (dunkel) dargestellt. Pannusgewebe wird in T1-betonten Sequenzen mit tiefer Signalintensität sehr gut erfasst. Die entzündlich veränderte Synovia hat einen hohen Albuminanteil, der als sogenanntes biologisches Kontrastmittel die Relaxationszeit von T1 und T2 ähnlich wie das paramagnetische Kontrastmittel, Gadolinium-DTPA, verkürzt und dadurch eine gute Darstellung des Knorpels sowie der periartikulären Strukturen bewirkt. Das T1-betonte Bild ermöglicht eine gute anatomische Zuordnung. T2-betonte Sequenzen mit hoher Signalintensität weisen auf eine aktive Entzündung hin. Mittels Kontrastmittel kann die T1- oder die T2-gewichtete Relaxationszeit verkürzt werden. Wird die T1-gewichtete Relaxationszeit verkürzt, bedeutet dies in T1-gewichteten Bildern eine Zunahme der Signalintensität. Kontrastmittel, die die T2-Relaxationszeit verkürzen, sind in T2-gewichteten Bildern nahezu signalfrei. Das am häufigsten eingesetzte Kontrastmittel ist Magnevist® von Schering (Gd-DTPA=Gadolium-Diethylen-triaminpentaessigsäure), das die T1-

Relaxationszeit verkürzt. Aktiver Pannus nimmt mehr Kontrastmittel auf als inaktiver, durch Fibrose charakterisierter. T1-betonte Spin- oder Gradientenechosequenzen zeigen über eine selektive Signalanhebung die aktive Synovialitis bzw. den aktiven Pannus an. T1- und T2-betonte Nativsequenzen einerseits sowie eine zusätzliche T1-betonte Gd-DTPA-Sequenz andererseits differenzieren inaktiven Pannus und Erguss zuverlässig (103).

T1-betonte Spinecho-Sequenzen gestatten eine detailgenaue Darstellung der Morphologie. Pathologische Veränderungen des Knochenmarks und des Fettgewebes führen zu einer Signalminderung. So lassen sich beispielsweise folgende Strukturen erfassen: Erosionen, subchondrale Zysten, Osteomyelitis, Ödem und Knochennekrosen.

T2-betonte Spinecho-Sequenzen ermöglichen den Nachweis von Flüssigkeitsansammlungen mit hoher Signalintensität (Gelenkergüsse, flüssigkeitsgefüllte Bursen). Pathologische Veränderungen mit Zunahme von Wasser (Ödem) werden signalreich dargestellt. Die räumliche Auflösung und Detailgenauigkeit ist jedoch eingeschränkt.

Mittels ***T1-betonter Spinecho-Sequenz mit Fettsuppression nach i.v. Applikation eines paramagnetischen Kontrastmittels (Gd-DTPA)*** können synoviale Proliferationen (Pannus-Lokalisation) und deren Ausdehnung exakt beurteilt werden. Sie weisen eine erhöhte Signalintensität auf und führen so zu einer besseren Abgrenzung zum Gelenkerguss.

Am *Schultergelenk* gut erfassbar sind Rotatorenmanschettenrupturen, Bursitiden und Läsionen im Bereich der langen Bicepssehne, Synovitiden sowie Erosionen am Glenohumeralgelenk (1,64).

Am *Hüftgelenk* gelingt mittels MR-Tomographie die frühzeitige Erfassung des entzündlichen Weichteilprozesses häufig vor der klinischen oder radiologischen Manifestation. Es ermöglicht die Differenzierung zwischen Pannus und Exsudat. Erosionen werden frühzeitiger als mittels konventioneller Röntgendiagnostik erfasst. Die Darstellung von Osteonekrosen ist eine weitere bedeutende Indikation der MR-Tomographie.

Auch am *Kniegelenk* kann das Ausmaß des entzündliche Weichteil- und Knochenprozesses gut erfasst werden (108,114). Ebenfalls darstellbar sind intraartikuläre osteochondrale Fragmente, Band- und Sehnenverletzungen sowie paraartikuläre Zysten und Flüssigkeitsansammlungen.

In der Diagnostik von *Spondylarthritiden* ist die MR-Tomographie wie bereits erwähnt ein fester Bestandteil. Sie gibt Aufschluss über das Ausmaß des entzündlichen Weichteil- und Gelenkprozesses sowie über Diszitiden und granulomatösem Pannus. Durch den Einsatz eines

paramagnetischen Kontrastmittels in T1-betonten Sequenzen kann zur Aktivität des entzündlichen Prozesses Stellung genommen werden. Sie leistet einen entscheidenden Beitrag in der Früharthritisdiagnostik. Erfahrungsgemäß profitieren insbesondere die Patienten von einer lokalen Steroid-Injektion in das Sakroiliakalgelenk (SIG), die in den T1-betonten Sequenzen + Gd-DTPA der MR-Tomographie eine hohe Signalintensität aufweisen (22,24,27). Bei Kindern und Jugendlichen mit Verdacht auf eine Spondylarthritis verzichtet man beispielsweise auf die Durchführung einer initialen konventionellen Röntgenübersichtsaufnahme des Beckens zur Vermeidung einer unnötigen Strahlenbelastung und führt gleich eine MR-tomographische Untersuchung der SI-Gelenke durch (24).

An den *Hand- und Fingergelenken* gelingt es mittels MR-Tomographie frühzeitig der Nachweis von Knochenläsionen (13,67,97,138), deren Relevanz derzeitig in weiteren Studien evaluiert wird. Ebenfalls kann der entzündliche Weichteilprozess gut differenziert werden. Durch den Einsatz eines paramagnetischen Kontrastmittels kann der aktive Pannus von inaktivem fibrösen Gewebe gut unterschieden werden. Ebenfalls gut darstellen lassen sich die Sehnen und Sehnenscheiden. Während sich Totalrupturen der Sehnen gut darstellen lassen, sind Partialrupturen schwerer nachweisbar. In der kausalen Abklärung eines Carpaltunnelsyndroms (Differenzierung zwischen Erguss, Synovialitis und Tenosynovialitis) ist die MR-Tomographie ebenfalls hilfreich.

Prinzipiell ist eine frühzeitige Erfassung des entzündlichen Weichteil- und Knochenprozesses mittels MR-Tomographie an jedem Gelenk möglich, jedoch infolge der vergleichsweise hohen Kosten ist deren Einsatz nur dann indiziert, wenn der entzündliche Gelenkprozess beispielsweise mittels der Sonographie nicht weiter geklärt werden kann und deren Erfassung für die weitere Diagnostik und Therapie dringend erforderlich ist.

In dieser Habilitationsschrift werden die vier bildgebenden Verfahren (konventionelle Röntgendiagnostik, Drei-Phasen-Skelett-Szintigraphie, Arthrosonographie, dynamische MR-Tomographie) neben dem klinischen Untersuchungsbefund hinsichtlich des Nachweises des frühentzündlichen Weichteil- und Knochenprozesses von 60 Patienten mit arthritischen Erkrankungen der Fingergelenke initial untersucht (13). Im Ergebnis sollte das bildgebende Verfahren im Vergleich zur konventionellen Röntgendiagnostik bestimmt werden, das in der Lage ist, sowohl die frühen Knochenläsionen als auch die akut entzündlichen Gelenkveränderungen (Synovitis, Tenosynovitis) darzustellen. Dieser Studie schließt sich eine 2jährige Verlaufsstudie von 49 Patienten an. Das Anliegen der zweiten prospektiven bildgebenden Verlaufsstudie (15) ist das Studium des Erosionsverlaufes unter Therapie mit

DMARDs durch die vier bildgebenden Verfahren (konventionelle Röntgendiagnostik, Drei-Phasen-Skelett-Szintigraphie, Arthrosonographie, dynamische MR-Tomographie). Es sollte herausgefunden werden, ob die in der initialen Studie mittels MR-Tomographie und Arthrosonographie nachgewiesenen Knochenläsionen / Erosionen sich 2 Jahre später in der konventionellen Röntgendiagnostik nachweisen lassen. Ebenfalls sollte der Verlauf der initial nachgewiesenen Weichteilläsionen untersucht und mit den klinischen Befunden verglichen werden.

Des weiteren werden die ersten europäischen Empfehlungen zum Einsatz der Arthrosonographie in der Rheumatologie sowie die deutschen Qualitätsrichtlinien zur Technik und zum Stellenwert der Arthrosonographie in der rheumatologischen Diagnostik dargelegt. Ziel dieser Arbeiten ist ihre Wertigkeit insbesondere in der Früharthristisdiagnostik darzulegen und einen entscheidenden Beitrag für die Standardisierung dieser Methode sowie für eine Intensivierung der Ausbildung in der Arthrosonographie zu leisten.

2. Eigene Arbeiten

2.1. Bildgebende Vergleichsstudien arthritischer Fingergelenke bei Früharthritis

Die Fingergelenke sind der klinischen Untersuchung gut zugänglich. Die Differenzierung der Weichteilschwellung (Erguss dd Synovialisproliferation) gestaltet sich jedoch mitunter als schwierig. Der erosive Knochenprozess lässt sich klinisch erst recht nicht erfassen. Methode der Wahl zur Erfassung des erosiven Knochenprozesses ist die konventionelle Röntgendiagnostik. Die Sonographie ist in der Rheumatologie ein etabliertes diagnostisches Verfahren zur Erfassung des entzündlichen Weichteil- und Knochenprozesses an großen Gelenken. Mein besonderes Interesse galt herauszufinden, inwieweit die Sonographie in der Lage ist, auch den entzündlichen Gelenkprozess im Bereich der Fingergelenke zu erfassen. Die ersten Ergebnisse wurden im Rahmen der Regionaltagung der Deutschen Gesellschaft für Rheumatologie in Bamberg 1996 dargestellt (9,10). Hier konnte gezeigt werden, daß die Sonographie sehr wohl in der Lage ist, auch den entzündlichen Weichteil- und Knochenprozess an den Fingergelenken und am Schultergelenk zu erfassen. Dies war Anlaß zur Durchführung einer bildgebende Vergleichsstudie arthritischer Fingergelenke bei Früharthritis-Patienten und Patienten mit chronischer Arthritis (13).

Sechzig Patienten wurden in die Studie (13) zwischen Februar 1996 und März 1997 aufgenommen. Diese Patienten erfüllten die diagnostischen Kriterien von verschiedenen arthritischen Gelenkerkrankungen, einschließlich der Rheumatoiden Arthritis (5) (36 Patienten), Spondylarthropathien insbesondere der Psoriasisarthritis (38) (15 Patienten), Polyarthritis bei Kollagenose (132) (2 Patienten) und einer undifferenzierten Oligoarthritis (7 Patienten). Es wurden insgesamt 840 Fingergelenke (MCP-, PIP-, DIP-Gelenke) klinisch und mittels aller vier bildgebenden Verfahren (konventioneller Röntgendiagnostik, Drei-Phasen-Skelett-Szintigraphie, Arthrosonographie, dynamische MR-Tomographie) untersucht. Erfahrene Spezialisten führten jeweils die Untersuchungen ohne Kenntnis der Diagnose und der Befunde der anderen Spezialisten durch.

Folgende Studien-Technik wurde angewendet:

Standard-Röntgenbilder der Hände und Vorfüße wurden in 2 Ebenen angefertigt. Die Filmparameter waren so ausgerichtet, dass die Knochentrabekel, die Gelenke und das Weichteilgewebe optimal gleichzeitig auf einen Film zur Abbildung kamen. Die folgende standardisierte Technik wurde für die Untersuchung der Hände und Vorfüße genutzt: für die Hände: 0,6 mm Fokusgröße, 100 cm Fokus-Film-Abstand, 43 kV und 11 mA bei 38,1 msec.;

für die Vorfüße: 0,6 mm Fokusgröße, 100 cm Fokus-Film-Abstand, 45 kV und 11 mA bei 38,1 msec. Die Anzahl der Erosionen und die Präsenz einer gelenknahen Demineralisation bzw. Weichteilschwellungen wurden erfasst und als normal oder pathologisch semiquantitativ graduiert.

Es wurde eine *Drei-Phasen-Skelettszinitgraphie* nach der i.v. Applikation von 600 Mbq von Technetium-99m-Methylen-Diphosphonat durchgeführt. Die pathologische Akkumulation des Radiopharmakons wurde separat für jedes Gelenk jeweils in der 2. und 3. Phase erfasst und in die Auswertung eingeschlossen.

Die *Arthrosonographie* wurde mit einem 7,5 MHz Linearschallkopf in Kombination mit einer sogenannten Vorlaufstrecke für eine bessere Fokussierung im Nahbereich durchgeführt (Ultramark 4; Philipps-ATL). Jeder Finger wurde in longitudinaler Schnittführung von dorsal und palmar in Extensionsstellung der Fingergelenke untersucht. Pathologische Befunde wurden in einer 2. Ebene dokumentiert. Für eine bessere Darstellung der Gelenkoberfläche wurden die Fingergelenke zusätzlich in den dorsalen Schnittebenen neben der Extensionsstellung in einer Flexionsstellung(>70°) untersucht. Eine Synovitis wurde als ein echoarmer oder echofreier Raum innerhalb des Gelenkes im Bereich der MCP-, PIP- und DIP-Gelenke identifiziert. Die Sehnenscheide der Flexorensehne konnte besonders gut als ein leicht echoarmes Areal um das echoreiche Profil der Sehnen im Transversalschnitt erfasst werden. Die Verdickung der Sehnenscheiden wurde insbesondere im Longitudinalschnitt in Höhe der MCP-Gelenke bestimmt. Die Gelenkkontur wurde ebenfalls als regulär oder irregulär beschrieben. Eine Unterbrechung der Gelenkkontur mit Stufenbildung wurde als erosive Läsion eingeordnet. Die MCP-, PIP- und DIP-Gelenke wurden in Hinblick auf das Vorliegen einer Synovitis / Synovialisproliferation, Tenosynovitis und Knochenläsionen untersucht.

Die *MR-Tomographie* wurde an einem 0,2 Tesla Gerät (Magnetom open, Siemens) durchgeführt. Eine dreidimensionale (3D) T1-betonte Gradientenechosequenz wurde vor und nach der i.v. Applikation eines nichtionischen paramagnetischen Kontrastmittels, Gadodiamid (Gd-DTPA-BMA oder Omniscan®, Nykomed, Norwegen), in einer Dosis von 0,3 mmol/kg Körpermasse genutzt. Die Hochdosis-Applikation von Gadodiamid war Teil einer klinischen Phase III Kontrastmittelstudie, die die Effektivität und Sicherheit dieses Kontrastmittels untersuchen sollte.

Die folgenden Sequenzen wurden für die Untersuchung eingesetzt:

1. native T1-betonte FLASH (fast low-angle shoot) Sequenz (reptition time 34 msec.; echo time 12 msec.; flip angle 25°; Schichtdicke 1 mm; acquisition 2)
2. T1-betonte multislice dynamische 3D FLASH Sequenz mit 8 Wiederholungen und 1,6 mm Schichttiefe, einschließlich 1 Messung vor und 7 Messungen nach Kontrastmittel-Applikation. Gadodiamide wurde als Bolus zwischen der 1. und 2. Messung appliziert.

Mit Hilfe der sagittalen Rekonstruktion (multiplanare Rekonstruktion) wurden die erosiven Gelenkläsionen an den MCP-, PIP- und DIP-Gelenken qualitativ analysiert. Eine erosive Gelenkläsion wurde definiert als ein gelenkbezogener Kortikalisdefekt, mit oder ohne Abnahme der Signalintensität des angrenzenden subchondralen Knochenmarks auf den T1-betonten Aufnahmen. For die qualitative Analyse der entzündlichen Läsionen wie Synovitis und Tenosynovitis wurde eine maximale Intensitäts-Projektion (maximal intensity projection=MIP), basierend auf der 4. und 7. Messung nach Kontrastmittel, angefertigt. Das Enhancement (Kontrasmittelanreicherung) wurde durch eine Subtraktion der Bilder vor Kontrastmittelapplikation von den Bilder nach Kontrastmittelapplikation analysiert. In die Auswertung eingeschlossen wurde die Anzahl der Erosionen, als auch der Nachweis einer Synovitis und Tenosynovitis, die für jedes Gelenk einzeln bestimmt und als normal bzw. pathologisch graduiert wurde.

Die Patienten wurden zwei Gruppen zugeordnet. Gruppe 1 schloß 32 Patienten (Früharthritisgruppe) (448 Fingergelenke) ein, die radiologisch an der untersuchten Hand und Fingergelenken keine Zeichen einer erosiven Arthritis (Larsen Stadium 0 bis 1) (12,87,116) aufwiesen. Die Gruppe 2 (unsere Kontrollgruppe) schloß 28 Patienten (392 Fingergelenke) ein, die radiologische Zeichen einer erosiven Arthritis (<25 % der Gelenkfläche, im Stadium 2 nach Larsen) aufwiesen.

Im Ergebnis konnte gezeigt werden, dass **1.** die klinische Untersuchung, die Szintigraphie, die MR-Tomographie und die Sonographie sensitiver als die konventionelle Röntgendiagnostik im Nachweis des entzündlichen Weichteil- und des destruktiven Gelenkprozesses bei Arthritis-Patienten der Gruppe 1 sind. **2.** In der Gruppe 2 war die MR-Tomographie sensitiver als die konventionelle Röntgendiagnostik im Nachweis des entzündlichen Weichteil- und des destruktiven Gelenkprozesses. Alle Differenzen waren statistisch signifikant. **3.** Die MR-Tomographie wies in 20% und die Sonographie an 5% der untersuchten Fingergelenke der Gruppe 1 Erosionen bzw. knöchernen Läsionen nach, die

suspekt für Erosinen waren, die jedoch nicht durch die konventionelle Röntgendiagnostik erfasst werden konnten. **4.** Die Sonographie konnte in 20% der untersuchten Fingergelenke eine Synovitis nachweisen, die klinisch stumm war.

Zusammenfassend konnte festgestellt werden, dass die Szintigraphie sehr sensitiv aber nicht spezifisch genug im Nachweis des erosiven Gelenkprozesses ist. Die Sonographie ist sehr gut geeignet, den entzündlichen Weichteilprozess in Form der Synovitis und Tenosynovitis zu erfassen. Ebenfalls gelingt es ihr, früher als der konventionellen Röntgendiagnostik den destruierenden Gelenkprozess nachzuweisen. Mittels dynamischer MR-Tomographie können noch mehr erosive Läsionen als mittels der Sonographie nachgewiesen werden. Die MR-Tomographie ist noch sensitiver als die konventionelle Röntgendiagnostik im Nachweis sowohl des entzündlichen Weichteilprozesses als auch im Nachweis des destruktiven Gelenkprozesses. Die Spezifität dieser Befunde muss in weiteren Studien ermittelt werden.

Unsere Daten zeigen, dass die MR-Tomographie und die Sonographie beide hilfreiche diagnostische Verfahren bei Arthritis-Patienten mit normalem radiologischen Befund sind.

In der prospektiven bildgebenden Verlaufsstudie (15) wurden nochmals 49 Arthritis-Patienten (31 Patienten mit Rheumatoider Arthritis, 13 Patienten mit Spondylarthropathie, 2 Patienten mit Polyarthritis und Kollagenose, 3 Patienten mit undifferenzierter Oligoarthritis) der ersten Studie mit allen vier bildgebenden Verfahren im Vergleich zum klinischen Befund 2 Jahre später untersucht. Das Anliegen dieser Studie war das Studium des Erosionsverlaufes unter Therapie mit DMARDs durch die vier bildgebenden Verfahren (konventionelle Röntgendiagnostik, Drei-Phasen-Skelett-Szintigraphie, Arthrosonographie, dynamische MR-Tomographie). Es sollte herausgefunden werden, ob die in der initialen Studie mittels MR-Tomographie und Arthrosonographie nachgewiesenen Knochenläsionen/Erosionen sich 2 Jahre später in der konventionellen Röntgendiagnostik nachweisen lassen. Ebenfalls sollte der Verlauf der initial nachgewiesenen Weichteilläsionen untersucht und mit den klinischen Befunden verglichen werden. Methodisch wurden die gleichen bildgebenden Verfahren wie in der initialen Studie durchgeführt. Ebenfalls wurden die einzelnen Befunde von den gleichen Spezialisten unabhängig von einander erhoben. Die Einteilung der Patienten in die beiden genannten Gruppen wurde beibehalten. Die Gruppe 1 schloß 28 Patienten (Früharthritisgruppe) (392 Fingergelenke) ein, die an der untersuchten Hand / Fingergelenke radiologisch keine Zeichen einer erosiven Arthritis initial aufzeigten. Die Gruppe 2 (unsere

Kontrollgruppe) schloß 21 Patienten (294 Fingergelenke) mit radiologischen Zeichen einer erosiven Arthritis (Larsen Stadium 2) in der initialen Studie ein.

Im Ergebnis konnte gezeigt werden, dass **1.** radiologisch 2 Jahre später nur 2 Erosionen (2 Patienten) in der Gruppe 1 und 10 Erosionen in der Gruppe 2 zusätzlich nachgewiesen werden konnten. Dabei konnte die MR-Tomographie beide Erosionen in der Gruppe 1 und 7 (7 Patienten) der 10 Erosionen der Gruppe 2 bereits in der initialen Studie nachweisen. Die Sonographie konnte 1 Erosion der Gruppe 1 und 4 der 10 Erosionen in der Gruppe 2 bereits initial nachweisen. **2.** Im Gegensatz zur konventionellen Röntgendiagnostik, konnten die 3D-MR-Tomographie und die Sonographie einen deutlichen Anstieg im Nachweis von Erosionen im Vergleich zur initialen Studie zeigen. **3.** In der Szintigraphie nahm der Anteil der pathologischen Befunde in der Verlaufsuntersuchung 2 Jahre später deutlich ab. **4.** Der synovitische Prozess war in der MR-Tomographie und im Ultraschall in beiden Gruppen ebenfalls deutlich regredient in der Verlaufsuntersuchung, das im Einklang mit dem klinischen Befund stand. **5.** In beiden Gruppen gab es eine auffällige Diskrepanz zwischen der Abnahme der Weichteilläsionen und einem signifikantem Anstieg der Knochenläsionen insbesondere in der MR-Tomographie und in der Sonographie.

Zusamenfassend kann festgehalten werden, dass trotz klinischer Besserung und einer Regression der entzündlichen Weichteilläsionen, ein Anstieg der erosiven Knochenläsionen in der 2jährigen Verlaufsstudie zu verzeichnen war, die sich vor allem in der MR-Tomographie und weniger in der Sonographie widerspiegelten. Unsere Studien-Resultate zeigen, dass auf Grund des inadäquaten Nachweises der Erosionen und der Weichteilläsionen die konventionelle Röntgendiagnostik für Beurteilung des Therapieverlaufes allein Limitationen aufzeigt. Die Sonographie ist hoch empfindlich im Nachweis der entzündlichen Weichteilläsionen, aber die dynamische 3D-MR-Tomographie ist noch sensitiver in der Differenzierung kleinster Erosionen.

2.2. Europäische Empfehlungen für die Arthrosonographie in der Rheumatologie (14)

Die Arthrosonographie ist in den deutschsprachigen Ländern insbesondere für orthopädische Fragestellungen durch die Gesellschaften für Ultraschall in der Medizin der jeweiligen Länder (DEGUM, SGUM, ÖGUM) gut standardisiert. Viele Studien (1,15,69,74,93) belegen deren Einsatz auch für rheumatologische Fragestellungen. So ist die Arthrosonographie in den deutschsprachigen Ländern bereits ein etabliertes diagnostisches Verfahren bei Erkrankungen des entzündlich-rheumatischen Formenkreises und Bestandteil der rheumatologischen Ausbildung. Zunehmendes Interesse gewinnt diese Methode auch in anderen Länderen innerhalb und außerhalb von Europa. Durch die ständige Weiterentwicklung der technischen Geräte mit hochauflösenden Schallköpfen ist diese Methode insbesondere in der Früharthritisdiagnostik von Interesse.

Ziel der europäischen Empfehlungen zum Einsatz der Sonographie am Bewegungsapparat sind, Qualitätsrichtlinien zur Technik und zum Stellenwert der Arthrosonographie in der rheumatologischen Diagnostik und ihre Wertigkeit insbesondere in der Früharthritisdiagnostik darzulegen. Diese Empfehlungen sollen einen entscheidenden Beitrag zur Standardisierung dieser Methode leisten sowie die Sonographie-Ausbildung intensivieren. Diese Empfehlungen (14) wurden durch eine europäische Expertenkommission unter meiner Federführung erarbeitet.

2.3. Qualitätssicherung in der Rheumatologie – Arthrosonographie

2.3.1. Technik und Stellenwert in der Arthrosonographie in der rheumatologischen Diagnostik

Arthrosonographie des Kniegelenkes (Teil 1) (62)

Das Kniegelenk ist im Vergleich zum Hüftgelenk der klinischen Untersuchung sehr gut zugänglich. Jedoch kleinste Ergussmengen bzw. synovitische Schwellungen entgehen dieser und sind sonographisch gut nachweisbar und dokumentierbar (62,100,119). Bei der differentialdiagnostischen Abklärung der tiefen Unterschenkelvenenthrombose ist die sonographische Untersuchung der Poplitealregion unerläßlich. Mit Hilfe der Sonographie können zystische Raumforderungen von anderen poplitealen Prozessen differenziert werden (8,15).

Die Hauptindikationen für den Einsatz der Arthrosonographie in der rheumatologischen Diagnostik am Kniegelenk sind der Nachweis bzw. Ausschluss von entzündlichen Veränderungen, die von der Synovialis ausgehen (z.B. GelenkErguss und/oder Verdickung der Synovialis), Differenzierung zwischen Erguss und Synovialisproliferation (Pannus), Nachweis bzw. Ausschluss destruierender Gelenkveränderungen (Erosionen/Osteophyten) sowie von Poplitealzysten und deren Differenzierung. In Vorbereitung auf eine diagnostische bzw. therapeutische Gelenkpunktion ist die Arthrosonographie ebenfalls sehr hilfreich.

Verwendet werden sollten Linear-Schallköpfe mit 5 bis 7,5 MHz.

Die **Standard-Schnittebenen** entsprechend den Empfehlungen der DEGUM (58). Für die Untersuchung der ventralen, medialen und lateralen Region liegt der Patient auf dem Rücken und für die Untersuchung der dorsalen Region auf dem Bauch. Die ventralen Schnitte sollten bei entspanntem und angespanntem M. quadriceps durchgeführt werden. Bei Muskelanspannung werden auch kleine Kniegelenkergüsse im Bereich des Recessus suprapatellaris sichtbar. Infrapatellär ist bei Muskelanspannung das Ligamentum patellae besser beurteilbar. Der suprapatelläre Transversalschnitt sollte auch bei maximaler Kniebeugung durchgeführt werden, da hierbei die in Extension von der Patella abgedeckte Femur-Gelenkfläche sichtbar wird. Die Untersuchung erfolgt grundsätzlich flächendeckend mit vielen multiplanaren Schnitten unter Einschluß der Gelenk-Kinetik.

Folgende Standardschnittebenen werden für die sonographische Untersuchung des Kniegelenkes empfohlen: 1. *suprapatellärer Longitudinalschnitt* zur Erfassung eines

Gelenkergusses bzw. einer Synovialisproliferation im oberen Recessus, der im 2. *suprapatellären Transversalschnitt* bestätigt werden kann. Zusätzlich kann in dieser Ebene bei maximaler Flexion im Kniegelenk die Oberfläche der Femurcondylen auf erosive Läsionen und knöcherne Appositionen beurteilt werden. 3. *Infrapatellärer Longitudinalschnitt* zur Beurteilung einer Tendinitis der Patellarsehne, Bursitis infrapatellaris profunda, Erguss, 4. *medialer Longitudinalschnitt* und 5. *lateraler Longitudinalschnitt* zur Beurteilung der Seitenbänder, möglicher Ganglienbildung beispielsweise an den Menisci und in der dorsalen Region 6. den *medialen Longitudinalschnitt* und *intercondylärer Longitudinalschnitt sowie* lateraler Longitudinalschnitt zur Erfassung von Flüssigkeitsansammlungen im dorsalen Kompartiment, Erfassung von Poplitealzysten, knöchernen Läsionen an den Femurkondylen, die 7. im *kondylärer Transversalschnitt* und 8. dem *tibialen Transversalschnitt* bestätigt werden.

Weitere Schnittebenen und dynamische Untersuchung:

- Generell befundabhängig weitere Ebenen, z.B. infrapatellär transversal (Patellarsehne)
- Suprapatellärer Longitudinal- und Transversalschnitt unter Quadriceps-Anspannung (Erguss-Nachweis im Recessus superior)
- Femorocondyläre Longitudinal- und Transversalschnitte in maximaler Beugung (Darstellung der condylären Knorpelzone)
- Ventro-medialer und ventro-lateraler Longitudinalschnitt in maximaler Beugung (Innenmeniskus- bzw. Außenmeniskus-Vorderhorn, Darstellung mit Sektorscanner)
- Dorso-medialer und dorso-lateraler Longitudinalschnitt (Innenmeniskus- bzw. Außenmeniskus-Hinterhorn, Darstellung mit Sektorscanner)
- Bei klinischer Fragestellung sonographische Messung und Dokumentation der ventralen, dorsalen, lateralen und medialen Instabilität

Folgende sonographischer Befunde sind bei entzündlichen rheumatischen Erkrankungen zu erheben:

1. **Gelenkerguss:** größere echofreie bis echoreiche intraartikuläre Raumforderung
2. **Synovialzyste, Bursa:** größere echofreie bis echoreiche periaartikuläre Raumforderung
3. **Synovialitis:** intraartikuläre kissen- oder zottenartige Strukturen von geringer bis mittlerer Echogenität, z.T. an bestimmten Lokalisationen (z.B. pericondyläre Umsäumung bzw. Raumforderung ventral zwischen den Femur-Condylen und dem Hoffa'schem

Fettkörper (durch Pannusgewebe), z.T. mit echoreichen „flottierenden„ Binnenstrukturen (Synovialiszotten)

4. **Tendinitis:** echoarme, verbreitere Sehne
5. **Tenosynovitis / Paratendinitis:** peritendinöser echoarmer Saum (je nach Lokalisation)
6. **knöcherne Erosionen:** ossäre Läsionen unterhalb des Corticalis-Niveaus mit Unterbrechung des Corticalisreflexes*
7. **Verkalkungen:** sehr echodichte Strukturen mit dorsaler Schallauslöschung

*Cave Verwechslung mit physiologischen Unregelmäßigkeiten der Knochenoberfläche sowie Vortäuschung durch Stufenbildungen bei osteophytären Appositionen.

Die Arthrosonographie muss in den Kontext der klinischen und technisch-apparativen Diagnostik eingefügt werden (Abbildung 1). Der Untersuchungsgang ist dabei abhängig von der Fragestellung. Zur Weichteil-Diagnostik sollte primär die Sonographie, zur Abklärung knöcherner Veränderungen die konventionelle Röntgen-Untersuchung durchgeführt werden. Vielfach kann bereits in diesem ersten Schritt die Diagnose gestellt werden. Die sonographische Erfassung von Flüssigkeitsansammlungen in der Gelenkkapsel, Sehnenscheide und Bursa, insbesondere die Darstellung von Bakerzysten bedürfen in der Regel keiner weiteren Abklärung mit anderen bildgebenden Verfahren (beispielsweise mittels Magnetresonanz-Tomographie). Dagegen können rheumatische Schmerzsyndrome ohne morphologisch fassbare Veränderungen wie z. B. das Fibromyalgie-Syndrom mit bildgebenden Verfahren einschließlich der Arthrosonographie nicht verifiziert werden. Bei diesen Krankheitsbildern dient die Arthrosonographie lediglich der Ausschlussdiagnostik.

Ansonsten führt häufig der nächste Schritt zur Abklärung, da sich beide Methoden komplementär ergänzen. Bleibt die Diagnose weiterhin unklar, folgen dann in Abhängigkeit von der Fragestellung und der therapeutischen Intention die Magnetresonanz-Tomographie, die Szintigraphie oder die Arthroskopie. Häufig führt die Anamnese und die klinische Untersuchung bereits zur Diagnose. In klinisch eindeutigen Fällen kann auf eine apparative Diagnostik verzichtet werden. Vor einer Punktion kann die Sonographie wesentliche Informationen zur Beschaffenheit der zu punktierenden Struktur und zur Wahl des optimalen Punktionsortes liefern. Gegebenenfalls kann die Punktion ultraschall-geführt durchgeführt werden (84). Der Erfolg einer intra-artikulären Therapie kann sonographisch kontrolliert werden (42).

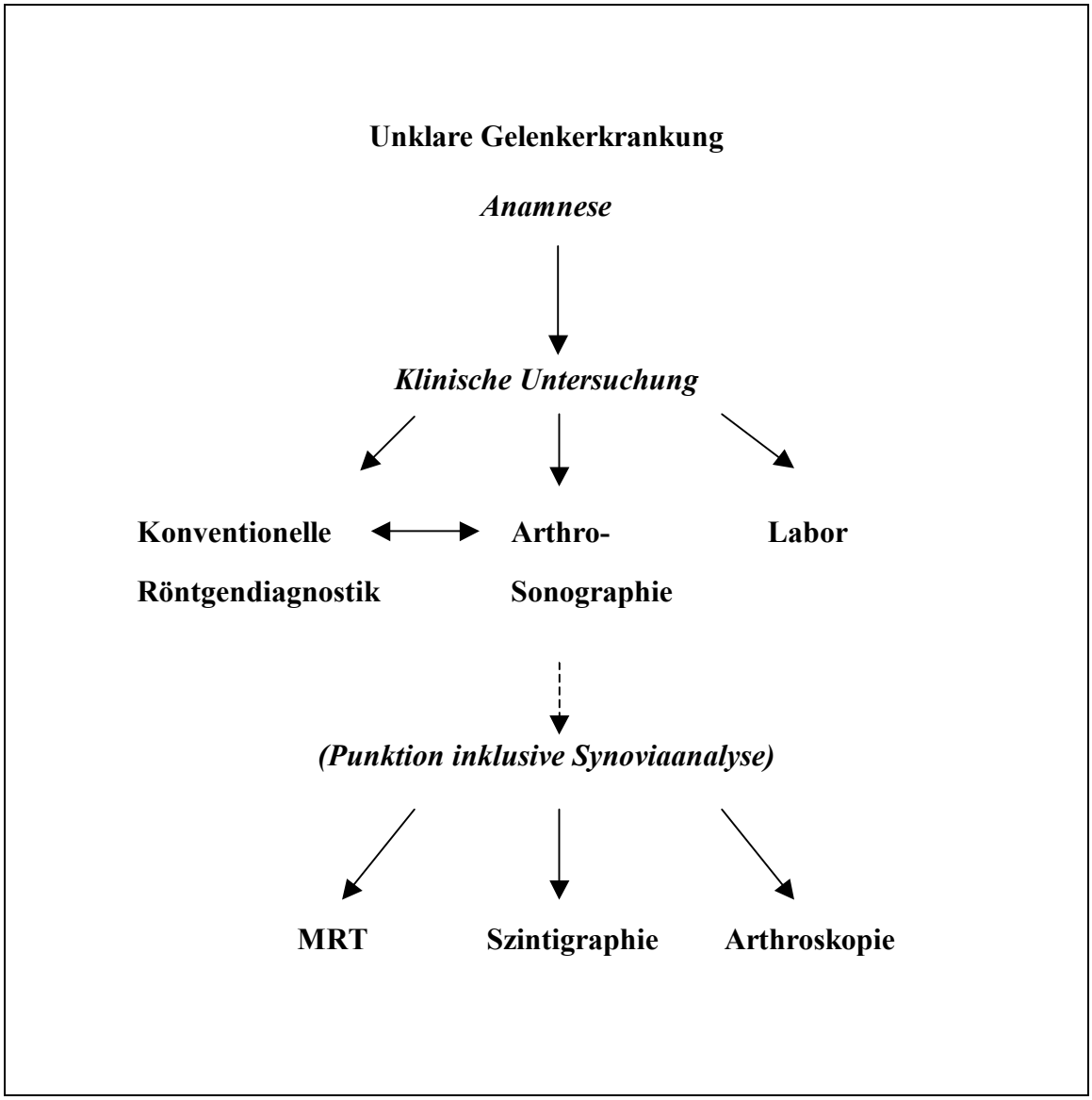

Abbildung 1: Flußdiagramm zur Diagnostik unklarer Gelenkerkrankung

2.3.2. *Technik und Stellenwert in der Arthrosonographie in der rheumatologischen Diagnostik*

Sonographie der Hüftregion (Teil 2) (124)

Die Region der Hüftgelenke ist genauso wie andere Bereiche der Bewegungsorgane bei vielen rheumatischen Erkrankungen betroffen. Die klinische Untersuchung dieser Region lässt viele Fragen offen. Sie spielt für die meisten Studien bei Rheumatoider Arthritis keine Rolle, da sie zu ungenau ist. Das Hüftgelenk kann nur indirekt untersucht werden, indem Bewegungseinschränkung und Schmerzangaben beurteilt werden. Die Arthrosonographie im Bereich der Hüftregion hat eine große Bedeutung als leicht einzusetzende, kostengünstige und patientenfreundliche Untersuchungsmethode, da die klinische Untersuchung bei rheumatischen Fragestellungen oft unzureichend ist. Bei Anwendung der Sonographie am Hüftgelenk im Rahmen rheumatischer Erkrankungen ergeben sich zahlreiche therapeutisch relevante Befunde.

Hauptindikationen der Arthrosonographie am Hüftgelenk ist der Nachweis bzw. Ausschluss von entzündlichen Veränderungen, die von der Synovialis ausgehen. So lässt sich eine Synovialisproliferation sonographisch gut von einem Erguss differenzieren. Stellt sich dieser echofrei dar, so ist eine erfolgreiche Punktion zu erwarten. Die Punktion kann erfolgen, indem vorher die günstigste Stelle auf der Haut markiert wird (ultraschall-geführt). Alternativ kann unter Ultraschallsicht punktiert werden (ultraschall-gesteuert) (84). Dies gilt sowohl für Corticosteroid-Injektionen als auch für Radio- und Chemosynoviorthesen. Weitere Indikationen sind die Differenzierung von Bursitiden (exsudativ / proliferativ), der Nachweis von freien Gelenkkörpern sowie destruierende und bzw. proliferative Gelenkveränderungen. Unregelmäßige knöcherne Oberflächen des Caput femoris weisen auf eine Coxarthrose, auf Erosionen, auf eine Hüftkopfnekrose oder auf einen Morbus Perthes hin. Zusätzlich ist bei der Ultraschalldiagnostik auf Weichteilraumforderungen zu achten. Dabei kann es sich um Tumore, Lymphome und vor allem Hämatome handeln. Die Arteriae und Venae femorales communes können leicht mit beurteilt werden. Aneurysmen und Thrombosen lassen sich bereits mit der konventionellen, nicht-farbkodierten Sonographie gut darstellen. Bei implantierter Hüftgelenk-Endoprothese ist in der Frühphase das Ausmaß von Hämatomen sonographisch feststellbar. Bei Prothesenlockerung und Infektion findet sich häufig ein Erguss, der sich im Ultraschallbild echofrei darstellt.

Verwendet werden sollten Schallköpfe mit 5 bis 7,5 MHz. Bei adipösen oder muskulären Patienten muss gelegentlich wegen der notwendigen Eindringtiefe auf einen 3,5 MHz Schallkopf ausgewichen werden.

Folgende Standardebenen werden empfohlen: *1. ventraler Longitudinalschnitt* mit der Frage nach Gelenkerguss, Bursitis iliopectinea, Unregelmäßigkeiten der knöchernen Oberfläche bei Arthrose, Morbus Perthes sowie bei Erosionen, *2. ventraler Transversalschnitt* zur Darstellung der Strukturen in einer weiteren Ebene, 3. *lateraler Longitudinalschnitt am Hüftgelenk* mit gleicher Fragestellung wie in den vorgenannten Ebenen sowie 4. *lateraler Longitudinalschnitt* und 5. *lateraler Transversalschnitt am Trochanter major* zur Beurteilung einer Bursitis trochanterica und knöchernen Unregelmäßigkeiten bei Enthesiopathien und 6. optional ein *dorsaler Schrägschnitt*. Dabei können seltenere, ausschließlich dorsal lokalisierte Hüftgelenkergüsse und Pannus nachgewiesen werden. Eine rotierende Gelenkbewegung ist unerlässlich, um kleine Ergüsse zu erfassen.

Die Schnittebenen dienen zur Orientierung. Grundsätzlich wird der Schallkopf während der Untersuchung von den Standardebenen aus bewegt und zwar bei den Transversalschnitten von cranial nach caudal oder umgekehrt und bei den Longitudinalschnitten von medial nach lateral oder umgekehrt.

Folgende sonographische Befunde können erhoben werden:

1. Ein *Erguss* stellt sich manchmal erst bei Außen- und Innenrotation des Beines als echofreies Areal zwischen Knochen und Gelenkkapsel dar. Zusätzlich ist der Abstand zwischen Knochen und Gelenkkapsel verbreitert. Dabei wird der Abstand im rechten Winkel zur Knochenoberfläche gemessen. Bei den meisten Patienten beträgt dieser Abstand 5-6 mm. Liegt die Differenz zwischen dem rechten und dem linken Hüftgelenk zwischen 2 und <3mm, so ist ein pathologischer Befund wahrscheinlich, bei $\geq$ 3 mm ist er sicher. Häufig lässt sich kein echofreies Substrat im Sinne eines Ergusses darstellen. Eine Synovialitis kann dennoch vorliegen. Ohne Farbdoppler-Sonographie können diese Strukturen mittlerer Echogenität nicht weiter differenziert werden. Es kann sich um Pannus, Detritus, Fibrin, oder auch um ein Hämatom handeln (122). Ist der Befund beidseitig pathologisch, so ist eine Synovialitis bei einem Abstand zwischen Knochen und Gelenkkapsel von $\geq$7cm wahrscheinlich und bei $\geq$8mm anzunehmen (80). Dabei verläuft die Gelenkkapsel in der Regel nicht mehr parallel zur Knochenoberfläche.

2. *Unregelmäßigkeiten der knöchernen Oberfläche* am Caput- und Collum femoris. Diese können auf eine Arthrose oder eine knöcherne Destruktion hinweisen.
3. Beim *M. Perthes* lassen sich je nach Stadium ebenfalls ausgeprägte knöcherne Veränderungen am Humeruskopf sowie ein Erguss im Hüftgelenk nachweisen.
4. Eine *Bursitis iliopectinea* findet sich ventral des Acetabulums und reicht weiter nach cranial.

Die Sonographie der Hüftregion ermöglicht in kurzer Zeit, unklare Befunde der klinischen Untersuchung bei rheumatologischen Fragestellungen zu klären. Werden die beschriebenen Empfehlungen zum Ablauf der Untersuchung beachtet, gelingt eine hochwertige diagnostische Aussage.

2.3.3. Technik und Stellenwert in der Arthrosonographie in der rheumatologischen Diagnostik

Sonographie der Sprunggelenke, des Fußes und der Zehen (Teil 3) (125)

Die Regionen der Sprunggelenke, des Fußes und der Zehen sind bei rheumatischen Erkrankungen besonders häufig betroffen. Die klinische Untersuchung ist in diesen Bereichen ungenau. Viele Befunde können klinisch nur bei starker Ausprägung beurteilt werden. Bezeichnenderweise wird in den meisten Studien bei Rheumatoider Arthritis (RA) die Angabe von Druckschmerz und Schwellung im Bereich der Sprung- und Zehengelenke außer Acht gelassen. Bei Anwendung der Sonographie ergeben sich zahlreiche therapeutisch relevante Befunde bei rheumatischen Erkrankungen. Die Sonographie kann klinisch fragliche Befunde klären und zusätzliche Pathologien aufdecken.

Die Frage nach Ergüssen ist eine wesentliche Indikation der Arthrosonographie in der Rheumatologie. Dabei ist es wichtig zu unterscheiden, ob ein Erguss im oberen Sprunggelenk (OSG), im unteren Sprunggelenk (USG), in den Mittelfußgelenken oder in den Zehengelenken vorliegt. Hinzu kommt die Abgrenzung von Tenosynovitiden der Peronaeus-, Beuge- und Strecksehnen. Insbesondere bei der klinischen Diagnose einer Achillodynie können sonographisch ganz unterschiedliche Entitäten gefunden werden. So kann es sich um eine Tendinitis, eine Paratendinitis, eine Tendinose, eine Sehnenruptur, einen Tumor als auch um eine Bursitis subachillea handeln. Paratendinitis und Bursitis können unter Sicht punktiert und mit Glucocorticoiden injiziert werden. Bei Fettstoffwechselstörungen finden sich Cholesterin-Ablagerungen in der Achillessehne. An der Fußsohle interessiert der Nachweis einer plantaren Fasciitis, eines Morbus Ledderhose, einer Morton-Neuralgie oder von anderen

Raumforderungen. Unregelmäßigkeiten der knöchernen Oberflächen im Sinne von Appositionen oder Erosionen lassen sich insbesondere am Calcaneus bei chronischen Tendinitiden darstellen. Ein Calcaneussporn kann nachgewiesen werden. Mit hochauflösenden Schallköpfen können Unregelmäßigkeiten, insbesondere auch kleinere Erosionen am USG und an den Metatarsophalangeal-Gelenken (MTP-Gelenken) nachgewiesen werden.

Verwendet werden Linearschallköpfe. Für das OSG, die Streck-, Beuge-, und Peronaeussehnen und die Fascia plantaris sollte die Frequenz bei etwa 7,5 MHz liegen. Andere Strukturen wie Achillessehne, USG, Mittelfußgelenke und Zehengelenke können mit höheren Frequenzen bis über 20 MHz noch besser abgebildet werden. Die Abbildungsqualität schallkopfnaher Strukturen steigt allerdings nicht zwingend mit der verwendeten Frequenz sondern ist ebenfalls von der Qualität des verwendeten Ultraschallgerätes abhängig.

Folgende Schnittebenen werden empfohlen:1. *anteriorer Longitudinalschnitt* zur Diagnostik eines Ergusses im oberen (OSG) und unteren Sprunggelenk, zur Darstellung von erosiven und arthrotischen Veränderungen sowie zum Nachweis einer Strecksehnen-Tenosynovitis, 2. *anteriorer Transversalschnitt* zur Darstellung der Strukturen in einer weiteren. Ebene, 3. *lateraler Transversalschnitt* und 4. *lateraler Longitudinalschnitt* zur Diagnostik von Tenosynovitiden der Peronaeussehnen, 5. *medialer Transversalschnitt* und 6. *medialer Longitudinalschnitt* zur Diagnostik von Tenosynovitiden der Sehnen der Musculi tibialis posterior, flexor digitorum- und hallucis longus, 7. *posteriorer Longitudinalschnitt* und 8. *posteriorer Transversalschnitt* zur Beurteilung der Achillessehne, der Bursa subachillea, der posterioren Calcaneus-Oberfläche und des posterioren Rezessus des OSG.

Zusätzlich werden optionale Schnittebenen empfohlen: 9. *plantarer Longitudinalschnitt* zur Beurteilung der Fascia plantaris und der plantaren Calcaneusoberfläche, 10. *distaler anteriorer Longitudinalschnitt* zur Beurteilung der Mittelfußgelenke, 11. *distaler anteriorer Longitudinalschnitt* zur Beurteilung der Zehengelenke und 12. *plantarer, distaler Transversalschnitt* zur Beurteilung der Zehen-Beugesehnen und von Bursitiden der MTP-Gelenke. Zusätzlich können je nach Fragestellung die jeweils korrelierenden Transversal- und Longitudinalschnitte durchgeführt werden, um die erhobenen Befunde zu bestätigen.

Die Schnittebenen dienen der Orientierung. Grundsätzlich wird der Schallkopf während der Untersuchung von den Standardebenen aus bewegt und zwar bei den Transversalschnitten von cranial nach caudal oder umgekehrt und bei den Longitudinalschnitten von medial nach lateral oder umgekehrt.

Folgende sonographische Befunde können erhoben werden:

1. Der anteriore Longitudinalschnitt eignet sich vor allem zur Detektion von *Ergüssen*. Dabei ist darauf zu achten, dass nicht nur das OSG, sondern auch das USG untersucht wird.
2. Bei der RA können *Erosionen* abgebildet werden, bei der Arthrose *knöcherne Anbauten* und bei der Psoriasis-Arthritis eine Mischung beider Pathologien.
3. Ebenfalls können *Tenosynovitiden* im Bereich der Strecksehnen, der Peroneisehnen, der Sehne des Mm. tibialis posterior und anterior abgebildet werden. Eine Tenosynovitis stellt sich als echofreier oder hypoechogener Saum um die Sehnen dar. Zusätzlich kann es zu einer Tendinitis der Sehnen mit inhomogener Verdickung kommen.
4. Bei der *Tendinitis der Achillessehne* ist die Achillessehne verdickt, zumindest partiell echoarm und inhomogen. Eine normale Achillessehne ist bis zu 6 mm dick, wenn man den maximalen sagittalen Durchmesser oberhalb des Calcaneus misst (44). Insbesondere bei männlichen Sportlern sind bis zu 7 mm Durchmesser normal (53), so dass wir den Wert zwischen 6 und 7 mm als grenzwertigen Bereich bezeichnen. Dabei sei noch einmal auf die Bedeutung des Seitenvergleichs hingewiesen.
5. *Paratendinitis* der Achillessehne. Der Transversalschnitt ist dem Longitudinalschnitt in der Darstellung einer Paratendinitis der Achillessehne überlegen. Bei einer Paratendinitis kommt es zur Flüssigkeitsansammlung im paratendinösen Bindegewebe. Das sonographische Bild ähnelt der Morphologie einer Tenosynovitis. Der Übergang zum umgebenden, normalen Gewebe ist jedoch unschärfer. Da die Achillessehne keine Sehnenscheide hat, handelt es sich um eine andere Entität.
6. *Ruptur der Achillessehne*. Dabei findet sich eine echoarme Unterbrechung der normalen Muskelfasern. Wenn sich sowohl im Longitudinal- als auch im Transversalschnitt noch durchgehende Sehnenfasern nachweisen lassen, kann von einer inkompletten, ansonsten von einer kompletten Ruptur ausgegangen werden. Die Ruptur ist insbesondere in der dynamischen Untersuchung bei passiver Dorsalextension des Fußes nachweisbar, wenn sich ein Spalt zwischen den Sehnenenden sonographisch herausbildet.
7. *Verkalkungen der Achillessehne* stellen sich als echogene Strukturen mit oder ohne dorsalem Schallschatten dar je nach dem Kalziumgehalt der Verkalkung.
8. *Bursitis subachillea*. Direkt unter der Achillessehne vor deren Ansatz am Calcaneus findet sich dabei eine echofreie oder echoarme Struktur. Ist die Bursitis nicht echofrei, so

kann sie leicht mit echoarmen Arealen des Fettgewebes in dieser als Karger-Dreieck bezeichneten Region verwechselt werden. Verlagerung der echoarmen Struktur bei Flexion und Extension des OSG sowie bei Druck von lateral oder medial spricht für eine Bursitis.

9. *Knöcherne Unregelmäßigkeiten* können entweder als *Appositionen* oder als *Erosionen* vorkommen. Diese sind insbesondere häufig bei seronegativen Spondarthritiden im Rahmen chronischer Enthesiopathien am dorsalen Calcaneus zu finden.
10. *Erguss im OSG*. Bei manchen Patienten findet sich Flüssigkeit ausschließlich im dorsalen Rezesssus des Gelenkes. Deshalb ist die Beurteilung des OSG von posterior zwingend notwendig. Es ist somit nicht nur auf die schallkopfnahe Achillessehne zu achten, sondern auch auf pathologische Befunde in der Tiefe.
11. *Plantare Fasciitis***.** Die Fascia plantaris ist normalerweise echoreich und am Ansatz maximal 3-4 mm dick (31). Insbesondere bei seronegativen Spondarthritiden findet sich eine Entzündung (49). Dabei ist die Fascia plantaris echoarm, inhomogen, unscharf begrenzt und verdickt. Ein pathologischer Befund sollte in der korrelierenden Transversalebene dargestellt werden.
12. *Plantarer Calcaneussporn*. Darstellung von echoreichen Appositionen am Calcaneus.

Je nach klinischem Befund und Fragestellung können schmerzhafte Strukturen im plantaren Bereich aufgesucht und abgebildet werden. Distal können echoarme Strukturen beim Morbus Ledderhose und Tumoren abgebildet werden (120). Insbesondere zwischen den MTP-Gelenken II und III sowie zwischen den MTP-Gelenken III und IV lassen sich von plantar und von anterior bei der Morton-Neuralgie echoarme Strukturen darstellen (115).

Der Nachweis bzw. der Ausschluss von Ergüssen im Bereich der MTP-Gelenke gelingt am besten im dorsalen Longitudinalschnitt. Ein Abstand zwischen Knochenoberfläche und Gelenkkapsel im MTP-Gelenk von bis zu 3 mm bei Dorsalflexion kann nach unserer Erfahrung noch als normal angesehen werden. Die Zehengelenke lassen sich klinisch schlecht auf das Vorhandensein von Ergüssen untersuchen. Bei Arthritis urica kann das Großzehengrundgelenk untersucht werden. Dabei finden sich häufig Ergüsse, bei chronischem Verlauf auch Erosionen. Charakteristisch sind Tophi, die sich meist echoreich mit dorsaler Schallauslöschung darstellen, wenngleich bisher nicht evaluiert wurde, wie spezifisch diese Strukturen für die Diagnosestellung einer Gicht sind.

Bei höher auflösenden Ultraschallgeräten kann ein echoarmer Saum am OSG, an MTP-Gelenken und Peroneussehnen bis zu 3 mm normal sein. Er kann um die Sehne des M. tibialis posterior bis zu 4 mm betragen.

2.3.4. Technik und Stellenwert in der Arthrosonographie in der rheumatologischen Diagnostik

Sonographie des Ellenbogengelenkes (Teil 4) (17)

Das Ellenbogengelenk ist der klinischen Untersuchung gut zugänglich. Die Arthrosonographie ermöglicht jedoch eine bessere Zuordnung des klinischen Tastbefundes eines Ergusses beispielsweise zum entsprechenden Gelenkkompartiment (78,83,119,128). Kleinere Gelenkentzündungen können frühzeitig mittels Arthrosonographie erfasst werden. Die Arthrosonographie ist ein wichtiger Baustein in der Früharthritisdiagnostik. Gut gelingt die Differenzierung zwischen Weichteil- und Knochenläsionen. So lassen sich erosive Veränderungen beispielsweise bei der Rheumatoiden Arthritis frühzeitiger als in der konventionellen Röntgendiagnostik darstellen (13,57,138). Die Arthrosonographie gilt als der „verlängerte diagnostische Finger“ in der Rheumatologie (93) und dient der Objektivierung und Dokumentation klinisch erhobener Gelenkbefunde.

Die Hauptindikationen für den Einsatz der Arthrosonographie am Ellenbogen sind der Nachweis bzw. Ausschluss von entzündlichen Veränderungen, die von der Synovialis ausgehen (z.B. Gelenkerguss und/oder Verdickung der Synovialis), Differenzierung von Bursitiden (exsudativ/proliferativ), von freien Gelenkkörpern und destruierenden bzw. proliferativen Gelenkveränderungen (Erosionen/Osteophyten) sowie Sehnenruptur (distale Bizepssehne). In Vorbereitung auf eine diagnostische bzw. therapeutische Gelenkpunktion ist die Arthrosonographie ebenfalls sehr hilfreich. Die Punktion kann zum einen ultraschall-geführt erfolgen, das heißt mittels Ultraschall wird die günstigste Punktionsstelle gesucht und diese auf der Haut markiert oder alternativ unter Berücksichtigung steriler Bedingungen die Punktion ultraschall-gesteuert (unter Ultraschallsicht) durchgeführt werden (84).

Verwendet werden sollten Linearschallsonden mit einer Frequenz von 5 - 7,5 MHz.

Folgende Standardschnittebenen werden für die sonographische Untersuchung des Ellenbogens empfohlen: *1. ventraler humeroradialer Longitudinalschnitt* und *2. ventraler humeroulnarer Longitudinalschnitt* mit der Frage nach Gelenkerguss und Synovialisproliferation, freien Gelenkkörpern (Morbus Panner), knöcherne Veränderungen (Arthrose/Arthritis), *3. ventraler Transversalschnitt über der Trochlea humeri* zur Darstellung

der Strukturen in einer weiteren Ebene, *4. dorsaler Longitudinalschnitt* und *5. dorsaler Transversalschnitt über der Fossa olecrani* bei Flexion / Extension im Ellenbogen mit gleicher Fragestellung wie in den vorgenannten Ebenen sowie zur Beurteilung einer Bursitis olecrani und optional *6. distaler dorsaler Longitudinalschnitt* zur Differenzierung von Weichteilschwellungen (Rheumaknoten, Gichttophi), 7. *ventraler Transversalschnitt über dem Radiusköpfchen* zur Beurteilung von Radiusköpfchenläsionen, Tendinopathien und Verkalkungen, *8. lateraler humeroradialer Longitudinalschnitt* zur Abklärung einer chronischen Epicondylitis humeroradialis, 9. *medialer humeroulnarer Longitudinalschnitt* mit der Frage nach Verkalkungen bzw. chronischer Epicondylitis humeroulnaris, Kompressionszeichen des Nervus ulnaris. Die von der EULAR herausgebrachten Richtlinien zur Arthrosonographie in der Rheumatologie werden berücksichtigt (14). Die in den Longitudinalschnitten erhobenen pathologischen Befunde werden durch die Transversalschnittführung bestätigt. Die Schnittebenen dienen der Orientierung. Grundsätzlich wird der Schallkopf im Longitudinalschnitt von ulnar nach radial oder umgekehrt bewegt bzw. im Transversalschnitt von cranial nach caudal oder umgekehrt. So werden kleinste Pathologien wie zum Beispiel Flüssigkeitsansammlungen oder destruierende Veränderungen im Gelenk erfasst. Für eine bessere Beurteilung des Gelenkspiels bzw. des Ausmaßes der pathologischen Veränderungen, ist es hilfreich, die Sonographie dynamisch durchzuführen, das heißt, dass der zu untersuchende Arm entsprechend passiv bewegt wird.

Folgende sonographische Befunde können erhoben werden:

1. Eine Verbreiterung des Abstandes zwischen Gelenkkapsel und Knochen kann Ausdruck einer vermehrten *Flüssigkeitsansammlung* im Gelenk sein oder einer *Synovialisproliferation* entsprechen. Für die weitere Differenzierung ist das Echomuster hilfreich. So stellt sich ein *Gelenkerguss* in der Regel echofrei dar. Bei einem hohen Zell- und Fibringehalt kann er sich auch leicht bis mäßig echodicht darstellen. Ohne Farbdoppler-Sonographie lassen sich diese Strukturen jedoch nicht weiter differenzieren. Es kann sich um Pannusgewebe, Detritus, Fibrin oder um ein Hämatom handeln (122). Der Abstand zwischen Gelenkkapsel und Knochen wird im rechten Winkel zur Knochenoberfläche volarseitig in Höhe der Trochlea humeri bzw. dem Capitulum humeri bestimmt. Der Abstand beträgt in der Regel 2 mm (83). Hier ist der Seitenvergleich bedeutsam. Bei einer Seitendifferenz zwischen 1 und <2mm ist ein pathologischer Befund wahrscheinlich, bei ≥2mm ist er sicher. Liegt beidseitig ein pathologischer Befund vor, so ist eine Synovialitis und/oder ein Erguss bei einem Abstand zwischen Gelenkkapsel und

Knochen volarseitig von >2mm sehr wahrscheinlich und (83) bei ≥3 mm sicher. Für eine bessere Differenzierung von Grenzbefunden ist die sonographishe Untersuchung bei einer Beugung von 30 Grad im Ellenbogen hilfreich. Im Vergleich zu gesunden Gelenken nimmt der Knochen-Gelenkkapsel-Abstand beim Vorliegen eines Ergusses bzw. einer Synovialisproliferation bei der Beugung zu (83) und bleibt beim gesunden Gelenk unverändert.

2. O*ssäre Protuberationen* (Kantenanbauten) oberhalb der Knochenkontur sowie *destruierende Knochenläsionen* können auf eine Arthrose oder einen erosiven Gelenkprozess hinweisen. Erosive Veränderungen lassen sich häufig bei der Rheumatoiden Arthritis frühzeitiger als in der konventionellen Röntgendiagnostik erfassen. Verkalkungen in der Gelenkkapsel können eine Gelenkkonturunregelmäßigkeit vortäuschen. Hier ist die Darstellung in zwei zueinander senkrecht stehenden Ebenen wichtig, die grundsätzlich für die Dokumentation pathologischer Befunde erhoben werden sollten.
3. *Freie Gelenkkörper* erscheinen als echoreiche Areale oder Strukturen mit oder ohne dorsalem Schallschatten unterhalb der Gelenkkapsel. Das Auftreten eines Schallschattens ist abhängig von der Größe, dem Beschallungswinkel des freien Gelenkkörpers sowie dem Kalziumgehalt der Verkalkungsfigur. Freie Gelenkkörper können beispielsweise im Rahmen einer Osteochondrosis dissecans (Morbus Panner) oder im Rahmen einer Chondromatose sonographisch nachweisbar sein (120).
4. Die *Bursitis olecrani*, die beispielsweise nach erhöhter mechanischer Belastung, besonders häufig bei der Arthritis urica aber auch im Rahmen einer Rheumatoiden Arthritis oder seltener im Rahmen einer Lyme Arthritis auftreten kann, lässt sich sonographisch ebenfalls sehr gut erfassen. Der Bursainhalt kann sich echofrei aber auch echogen darstellen. Die gezielte Punktion des Bursainhaltes ist besonders hilfreich in der weiteren Diagnostik.
5. *Weichteilschwellungen* treten häufiger im Bereich des Olecranons auf. Hier kann es sich beispielsweise um Rheumaknoten oder Gichttophi handeln. Rheumaknoten haben in der Regel ein homogenes, echoarmes Reflexmuster. Gichttophi können kleine echoreiche Reflexe mit dorsalem Schallschatten enthalten, wie sie auch bei Verkalkungen vorzufinden sind. Vereinzelt treten auch liquide Areale auf, die wiederum echofrei bis echoarm sind (122). Kompressionen des Nervus ulnaris im Sulcus nervi ulnaris infolge von Weichteil- oder Knochenläsionen können sonographisch weiter abgeklärt werden.

Ein vergrößerter Querschnittsdurchmesser des Nervus ulnaris proximal der Kompression, fibröse Bänder oder Ganglien können erfasst werden (106).

6. *Verkalkungsfiguren* (echogene Areale mit oder ohne dorsalen Schallschatten) können im Sehnenansatzbereich bei chronischen Verläufen einer Epicondylitis nachweisbar sein.
7. *Radiusköpfchensubluxationen*, die durch die Palpation bereits erfassbar sind, können auch sonographisch gut dargestellt werden. Diese treten durch abrupten Zug am Arm bei Kinder auf. Wegen der fehlenden Strahlenbelastung ist die Sonographie hier besonders indiziert.
8. Klinisch bedeutsam ist ebenfalls die sonographische Diagnostik von *Sehnenrupturen* insbesondere im Bereich der distalen Bicepssehne. Neben der Diagnose kann so auch die Lokalisation der Rupturstelle eruiert werden, die wiederum für die operative Versorgung hilfreich ist. Im Bereich der rupturierten Sehne ist eine Unterbrechung der echoreich Faserstruktur auffällig, die von einem echofreien (liquiden) bis echoarmen Areal ausgefüllt sein kann.

Gelenkkapselanhebungen bzw. -Verdickungen als Ausdruck eines Gelenkergusses oder einer Synovialisproliferation lassen sich in allen Schnittebenen erfassen. Für eine Streckhemmung im Ellenbogen kann eine Synovialisproliferation bzw. ein Gelenkerguss beispielsweise bei der Rheumatoiden Arthritis oder anderen entzündlichen Gelenkerkrankungen verantwortlich sein. Diese lassen sich vor allem in den dorsalen Schnittebenen sonographisch gut differenzieren. Auch erosive Veränderungen sind in allen Schnittebenen darstellbar. Die Bursitis olecrani sowie Rheumaknoten bzw. Gichttophi können in den dorsalen Schnittebenen erfasst werden.

2.3.5. Technik und Stellenwert in der Arthrosonographie in der rheumatologischen Diagnostik

Sonographie der Gelenke des Schultergürtels (Teil 5) (99)

Symptomatiken im Bereich des Schultergürtels treten sehr häufig im Rahmen rheumatischer Erkrankungen auf. Für die Abklärung der Ursache, Therapie und Prognose ist eine pathoanatomische Zuordnung notwendig. Diese kann nicht mit hinreichender Sicherheit aufgrund klinischer Untersuchungen erreicht werden. Hier bietet die Sonographie die einzigartige Möglichkeit, weitgehend flächendeckend und dynamisch die knöchernen Oberflächen sowie auch die Weichteile sämtlicher Gelenke des Schultergürtels bildgebend darzustellen. Für die rheumatologischen Fragestellungen spezielle und standardisierte

Untersuchungsabläufe in 11 definierten Schnittebenen ermöglichen hierbei das sichere Auffinden der häufigen pathoanatomischen Befunde von Seiten der Bicepssehne, der Bursen, der Rotatorenmanschette, des Humeruskopfes, des Labrums glenoidale sowie im Acromio- und Sternoclaviculargelenk. Ausgehend von der Bicepssehne werden diese Strukturen statisch in jeweils 2 definierten Schnittebenen und ggf. auch dynamisch (Beweglichkeit, Stabilität) untersucht. Bei Beachtung der möglichen Einschränkungen der Methode (Schultersteife, adipöser Patient, fehlende Darstellung unter knöchernen Strukturen) und bei Kenntnis von Fehler- und Artefakte-Möglichkeiten ist die Sonographie eine schnelle, sichere und kostengünstige bildgebende Methode. Im Vergleich zur Computertomographie und vor allem der Magnetresonanztomographie hat sich die Sonographie im Kanon der Untersuchungsmöglichkeiten als Screening-Methode bewährt.

Hauptindikationen für die Arthrosonographie am Schultergelenk sind der Nachweis bzw. Ausschluss von entzündlichen Veränderungen, die von der Synovialis ausgehen (z.B. Erguss / Synovialisproliferation), Tenosynovialitis der langen Bicepssehne, Bursitiden, Rotatorenmanschettenrupturen (partial/komplett), knöcherne Läsionen (Erosionen / Osteophyten), Hill-Sachs-Läsion, Impingementsyndrom, Läsionen am Labrium glenoidale.

Die allgemeinen gerätetechnischen Voraussetzungen und Untersuchungsstandards wurden bereits beschrieben (62). Die sonographische Untersuchung der Schulter erfolgt standardisiert in definierten Schnittebenen in der Regel mit einem 7,5 MHz Linearschallkopf (79). Für tiefer gelegene Strukturen und bei adipösen Patienten ist ggf. ein 5 MHz-Linear-Schallkopf empfehlenswert. Die Untersuchung des Acromioclavicular- und Sternoclaviculargelenkes erfolgt bevorzugt mit hochfrequenten Schallköpfen (≥10MHz). Für die Untersuchung der Axilla empfiehlt sich besonders bei eingeschränkter Schulterbeweglichkeit der Einsatz von kurzen Schallköpfen bzw. der Einsatz einer Fingertipsonde oder einer Hockeysticksonde.

Folgende Schnittebenen werden für die Untersuchung des Schultergürtels empfohlen:

1. ventraler Transversalschnitt und *2. ventraler Longitudinalschnitt* über dem Sulcus intertubercularis zur Darstellung der *langen Bizepssehne* und Erfassung kleinster Flüssigkeitsansammlungen sowie einer Tenosynovitis, *3. ventraler Transversalschnitt im coracoarcomialen Fenster in Neutralstellung, 4. in maximaler Außenrotationsstellung und 5. in maximaler Innenrotation* (Schürzengriff) zur Beurteilung der Rotatorenmanschette, von Bursitis, Erguss, Synovialisproliferation und Erosionen, *6. ventraler Longitudinalschnitt in 90° zum coracoacromialen Schnitt in maximaler Innenrotation* des Armes (Schürzengriff) zur

Darstellung der Strukturen in einer weiteren Ebene, *7. ventro-lateraler Longitudinalschnitt* vom ventralen lateralen Acromion bis über das Tuberkulum majus zur Beurteilung des M. supraspinatus, *8. dorsaler Transversalschnitt in der Fossa infraspinata* lateral unterhalb der Spina scapulae, 9. *axillärer Longitudinalschnitt* mit der Frage nach einer Synovitis, Synovialisproliferation, Erosion am Humeruskopf sowie Labrumläsion, *10. ventraler Transversalschnitt über dem Acromioclaviculargelenk* und optional *11. ventraler Schrägschnitt über dem Sternoclaviculargelenk* zur Erfassung einer Synovitis, Synovialisproliferation, Erosion, Osteophyten.

Die anatomisch zu differenzierenden Strukturen und zu erwartenden pathologischen Befunde am Schultergelenk sind folgender Synopse zu entnehmen:

1. Lange Bizepssehne (Darstellung: ventral transversal und longitudinal): Ruptur, Tenosynovitis bicipitis, Erguss des Glenohumoralgelenkes (wegen Verbindung zwischen Paratenon der langen Bicepssehne und dem Glenohumoralgelenkes), Subluxation/Luxation
2. Bursa subacromialis/subdeltoidea (Darstellung in allen Schnittebenen des Glenohumoralgelenkes): Verbreiterung mit Bursitis, ggf. mit Zottenbildung, ggf. Fibrose, Verkalkung, Aufwulstungen, Adhäsionen.
3. Bursa subcoracoidea (Darstellung transversal, coracoacromial und longitudinal): Verbreiterung mit Synovialitis, Synovitis (als Ausdruck eines Gelenkergusses)
4. Einengungssyndrom unter dem Schulterdach (Impingement-Syndrom) (Darstellung ventral und lateral longitudinal sowie dynamisch unter Bewegung des Schultergelenkes): subacromiale Einengung der Bursa und Supraspinatussehne unter dem Acromion (s. a. Instabilitätsimpingement)
5. Rotatorenmanschette (Darstellung: transversal coracoacromial und korrespondierend longitudinal, lateral longitudinal, dorsal transversal): Verbreiterung (Ödem), Totalruptur mit Retraktion, Partialrupturen, Degenerationszonen, Verkalkungen, Schultersteife (Frozen Shoulder mit Adhäsionen)
6. Humeruskopf, Tuberkulum majus (Darstellung: alle Schnittebenen des Glenohumoralgelenkes): Unterbrechung (Fraktur), Abriss, unregelmäßige Kopfkonturen, Erosionen, Hill-Sachs-Delle.

7. Labrum glenoidale (Darstellung: ventral und dorsal transversal, ggf. axillar transversal mit der Fingertipsonde): Abriss/-degeneration, Instabilität, Bankart-Läsion, Broca-Hartmann-Läsion
8. Erguss im Glenohumoralgelenk (Darstellung axillar, subcoracoidal, dorsal, jeweils transversal und longitudinal): Synovitis, Synovialisproliferation, ggf. Metaplasie mit Chondromatose (Darstellung auch kleiner Ergüsse axillär), freie Gelenkkörper (30)
9. Acromioclaviculargelenk und Sternoclaviculargelenk (Darstellung transversal parallel der Clavicula): Synovitis, Synovialisproliferation, unregelmäßige Darstellung der Gelenkflächen, Erosionen

Die Bursa subcoracoidea und die Bicepssehnenscheide haben besondere Bedeutung, da sie mit dem Gelenk kommunizieren und sich Ergüsse besonders sensitiv nachweisen lassen (ggf. Markierung für Punktion).

2.3.6. Technik und Stellenwert in der Arthrosonographie in der rheumatologischen Diagnostik

Sonographie der Hand- und Fingergelenke (Teil 6) (18)

Hand- und Fingergelenke sind der klinischen Untersuchung gut zugänglich. Die Arthrosonographie ermöglicht jedoch eine subtile Differenzierung zwischen Weichteil- und Knochenläsionen. Gut gelingt die Erfassung und Differenzierung zwischen Erguss, Synovialisproliferation (Synovialitis) und Tenosynovialitis (13,56,131), die beispielsweise im Rahmen eines Karpaltunnel-Syndroms eine Rolle spielen können. Der Verlauf des Nervus medianus lässt sich sonographisch gut darstellen. Die Querschnittsfläche des Nervus medianus soll bei Patienten mit Karpaltunnel-Syndrom songraphisch $\geq 12 mm^2$ im Vergleich zu Gesunden (bis 10 mm^2) sein (39,88,131). Kleinste erosive Veränderungen an der Gelenkoberfäche können sonographisch erfasst werden, bevor sie in der konventionellen Röntgendiagnostik sichtbar werden (13,57,138), soweit die knöchernen Läsionen der sonographischen Untersuchung zugänglich sind.

Die Hauptindikationen für den Einsatz der Arthrosonographie in der rheumatologischen Diagnostik am Handgelenk sind der Nachweis bzw. Ausschluss von entzündlichen Veränderungen, die von der Synovialis ausgehen (z.B. Gelenkerguss und/oder Verdickung der Synovialis), Differenzierung von Erguss, Synovialitis, Tenosynovialitis, Tendinitis und Sehnenrupturen sowie destruierender Gelenkveränderungen (Erosionen/Osteophyten). Für die operative Planung ist die sonographische Bestimmung der Ausdehnung von Ganglien sehr

hilfreich. Die sonographische Abklärung des Karpaltunnel-Syndroms stellt eine weitere Indikation dar. In Vorbereitung auf eine diagnostische bzw. therapeutische Gelenkpunktion ist die Arthrosonographie ebenfalls sehr hilfreich (84).

Für die Sonographie der Hand wird ein Linearschallkopf eingesetzt. Die Schallkopffrequenz sollte etwa 7,5 MHz betragen. Für oberflächlichere Strukturen, insbesondere für die Untersuchung der Fingergelenke kann sie höher sein, z.B. 10 bis 20 MHz. Bei Verwendung eines 7,5 MHz Linearschallkopfes für die sonographische Untersuchung der Fingergelenke ist der Einsatz einer Silikon-Vorlaufstrecke sinnvoll, um eine bessere Fokussierung und Ankopplung zu erreichen. Die dynamische Untersuchung der Fingergelenke kann alternativ auch in einem Wasserbad erfolgen. Hierzu werden die Hand und der Schallkopf in ein lauwarmes Wasserbad eingebracht (cave: Wasserdichtheit des Ultraschallkopfes vorher prüfen!) Diese Technik ermöglicht die dynamische Untersuchung der Beuge- und Streckersehnen besonders gut.

Folgende Standardschnittebenen werden für die sonographische Untersuchung am Handgelenk empfohlen: *1. dorsaler Longitudinalschnitt über dem Radiocarpal-* und *2. Ulnocarpalgelenk* mit der Frage nach Gelenkerguss und Synovialisproliferation, Ganglien, Sehnenscheidenentzündungen, Unregelmäßigkeiten der knöchernen Oberfläche wie bei knöchernen Appositionen sowie bei Erosionen und *3. dorsaler Transversalschnitt über dem Handgelenk* zur Darstellung der Strukturen in einer weiteren Ebene, *4. volarer Longitudinalschnitt über dem Radiocarpal-* und *5. Ulnocarpalgelenk* und *6. volarer Transversalschnitt über dem Handgelenk* mit gleicher Fragestellung wie in den vorgenannten Ebenen sowie zur Beurteilung des Nervus medianus im Rahmen der Abklärung eines Karpaltunnel Syndroms, optional *7. ulnarer Longitudinal-* und *8. Transversalschnitt über dem ulnaren Gelenkspalt und dem M. extensor carpi ulnaris* zur Erfassung einer Tenosynovitis in diesem Bereich sowie des Caput ulnae Syndroms, *9. radialer Longitudinal-* und *10. Transversalschnitt* mit gleicher Fragestellung wie in den vorgenannten Ebenen.

An den Fingergelenken werden folgende Standardschnittebenen für die sonographische Untersuchung empfohlen: *1. volarer Longitudinal-* und *2. volarer Transversalschnitt in Extension über dem Daumensattelgelenk (DSG), MCP-, PIP- und DIP-Gelenken* mit der Frage nach Gelenkerguss und Synovialisproliferation, Sehnenscheidenentzündungen, Unregelmäßigkeiten der knöchernen Oberfläche wie bei knöchernen Appositionen (Osteophyten) sowie bei Erosionen, *3. dorsaler Longitudinal* und *4. dorsaler Transversalschnitt in Extension und Flexion von ca. 70° über den MCP-, PIP- und DIP-*

Gelenken sowie dem DSG in Extension mit der Frage nach Gelenkerguss und Synovialisproliferation, Sehnenscheidenentzündungen bzw. Tendinitis, Unregelmäßigkeiten der knöchernen Oberfläche wie bei Arthrose sowie bei Erosionen, optional *5. Medialer Longitudinalschnitt in Höhe der MCP-Gelenke I, II, sowie der PIP- und DIP-Gelenke* und *6. lateraler Longitudinalschnitt in Höhe des MCP-Gelenkes V sowie der PIP- und DIP-Gelenke* zur Erfassung von Erosionen und Instabilitäten.

Die von der EULAR herausgebrachten Richtlinien zur Arthrosonographie in der Rheumatologie sowie die Richtlinien der DEGUM werden berücksichtigt (14,79).

Folgende Befunde können sonographisch erhoben werden:

1. Eine Verbreiterung des Abstandes zwischen Gelenkkapsel und Knochen kann Ausdruck einer vermehrten *Flüssigkeitsansammlung* (Erguss) im Gelenk sein oder einer *Synovialisproliferation* entsprechen. Für die weitere Differenzierung ist das Echomuster hilfreich. So stellt sich ein *Gelenkerguss* in der Regel echofrei dar. Bei einem hohen Zell- und Fibringehalt kann er sich auch echoarm darstellen. Ohne Farbdoppler-Sonographie lassen sich diese Strukturen jedoch nicht weiter differenzieren. Es kann sich um Pannusgewebe, Detritus, Fibrin oder um ein Hämatom handeln (122). Der Abstand zwischen Gelenkkapsel und Knochen wird im rechten Winkel zur Knochenoberfläche bestimmt. Der Abstand am Handgelenk beträgt in der Regel 2-3 mm. Hier ist der Seitenvergleich bedeutsam. Bei einer Seitendifferenz zwischen 1 und <2mm ist ein pathologischer Befund wahrscheinlich, bei ≥2mm ist er sicher. Liegt beidseitig ein pathologischer Befund vor, so ist eine Synovialitis und/oder ein Erguss bei einem Abstand zwischen Gelenkkapsel und Knochen volarseitig von ≥3 mm sehr wahrscheinlich und bei ≥4mm sicher. Der Abstand zwischen Gelenkkapsel und Knochen (Caput metacarpale) am MCP-Gelenk wird dorsalseitig mit 2,4 mm bei Gesunden angegeben (55). Das deckt sich mit den eigenen Erfahrungen (unpublizierte Daten). Eine Synovialitis und/oder ein Erguss ist bei einem Abstand zwischen Gelenkkapsel und Knochen volarseitig in Höhe des MCP-Gelenkes von ≥2mm sehr wahrscheinlich und bei ≥3mm sicher. In Höhe der PIP-und DIP-Gelenke volarseitig ist bei einem Abstand zwischen Gelenkkapsel und Knochen eine Synovitis und/oder ein Erguss wahrscheinlich bei ≥1 mm und sicher ≥2mm.
2. Die *Tenosynovialitis* lässt sich gut sonographisch von der Synovialisproliferation abgrenzen. Typisch hierfür ist die Darstellung eines echoarmen Saumes um die echoreiche Sehne, welcher sich besser im Transversalschnitt als im Longitudinalschnitt

erfassen lässt. Die Differenzierung wird erleichtert, insbesondere wenn die Untersuchung dynamisch durchgeführt wird. Durch die Fingerbewegungen gleiten die echogenen Sehnen in den echoarmen Sehnenscheiden.

3. Eine *Tendinitis* der Extensorensehnen lässt sich in Form eines echoarmen Saumes entlang der echoreichen Sehnen gut darstellen.
4. Bei *Sehnenrupturen* ist die Kontinuität der echoreichen Sehnen unterbrochen.
5. Beim Karpaltunnel-Syndrom ist eine Vergrößerung der Querschnittsfläche des *Nervus medianus* im volaren Transversalschnitt nachweisbar. Eine Querschnittsfläche des Nervus medianus $\geq 12mm^2$ wird als pathologisch angegeben (39,131). Hierfür wird der längste Breiten- und Tiefendiameter des Nervus medianus im volaren Transversalschnitt am Eingang des Karpaltunnels bestimmt. Die Berechnungsformel lautet: **(a x b x π) : 4**. Der Nervus medianus liegt im Querschnitt radialseits der Karpaltunnelmitte in der oberflächlichen Schicht. Im Vergleich zu den Sehnen weist er eine geringere Echogenität auf. Er stellt sich ovalförmig dar und ist von einem hellen Reflexband umgeben, welches dem Epineurium entspricht. Im Gegensatz zu den Sehnen gleitet der Nervus medianus nicht im Sehnenfach bei der Bewegung der Finger. Dies ist für die Differenzierung zwischen Nerv und Sehnen sehr hilfreich. Der Querdurchmesser des Nervus medianus nimmt nach distal ab.
6. *Weichteilschwellungen* in Form von Rheumaknoten bzw. Gichttophi sind bevorzugt dorsalseitig aber mitunter auch volarseitig nachzuweisen. Während Rheumaknoten vorwiegend ein homogenes echoarmes Reflexmuster aufweisen, können Gichttophi kleine echoreiche Reflexe mit dorsalem Schallschatten wie bei Verkalkungen enthalten.
7. *Unregelmäßigkeiten der Gelenkkontur* können auf eine Arthrose oder eine knöcherne Destruktion hinweisen. *Erosive Veränderungen* lassen sich häufig bei der Rheumatoiden Arthritis frühzeitiger als mit der konventionellen Röntgendiagnostik erfassen. Verkalkungen in der Gelenkkapsel können eine Gelenkkonturunregelmäßigkeit vortäuschen. Hier ist die Darstellung in zwei zueinander senkrecht stehenden Ebenen wichtig, die grundsätzlich für die Dokumentation pathologischer Befunde erhoben werden sollten. Knöcherne Veränderungen (Erosionen, Osteophyten) lassen sich an den Fingergelenken besonders gut im lateralen bzw. medialen Ansatzbereich der Gelenkkapsel nachweisen. Für erosive Knochenläsionen ist eine Stufenbildung im Bereich der Gelenkkontur typisch, die in der 2. Ebene reproduzierbar sein muss. Osteophyten stellen sich als echogene Randzacken dar.

8. Beim *Caput ulnae Syndrom* führt die Destruktion des triangulären fibrösen Knorpelkomplexes (TFCC) infolge der Synovitis zur Instabilität des ulno-carpalen Komplexes. Durch den destruierenden Prozesses kommt es zum Durchtreten des Ulnarköpfchens durch Sehnenanteile der Streckersehnen (Klaviertastenphänomen), das sonographisch dargestellt werden kann. Der TFCC stellt sich normalerweise echofrei bis echoarm dar.
9. *Ganglien* können von Sehnenscheiden und vom Gelenk ausgehen. Für die operative Planung ist deren Differenzierung und Ausdehnung wichtig. Besonders häufig anzutreffen sind sie volarseitig im Bereich des distalen Radius und der Beugesehnenscheiden sowie dorsalseitig in der Nähe des Scaphoids.

Gelenkkapselanhebungen bzw. -Verdickungen als Ausdruck eines Gelenkergusses oder einer Synovialisproliferation lassen sich in allen Schnittebenen erfassen. Eine Tenosynovialitis der Flexoren- bzw. der Extensorensehnen können bevorzugt in den Transversalschnitten volar- bzw. dorsalseitig nachgewiesen werden. Die Schnittebenen dienen der Orientierung. Grundsätzlich wird der Schallkopf im Longitudinalschnitt von ulnar nach radial und umgekehrt bewegt bzw. im Transversalschnitt von cranial nach caudal und umgekehrt. So werden kleinste Pathologien wie zum Beispiel Flüssigkeitsansammlungen oder destruierende Veränderungen im Gelenk erfasst. Für eine bessere Beurteilung des Gelenkspiels bzw. des Ausmaßes der pathologischen Veränderungen, ist es hilfreich, die Sonographie dynamisch durchzuführen, das heißt, dass das zu untersuchende Gelenk entsprechend passiv bewegt wird.

3. Relevante Originalarbeiten und Manuskripte

Im Folgenden sind die wichtigsten, relevanten Originalarbeiten aufgeführt.

3.1. Bildgebende Vergleichsstudien bei Früharthritis

1. Arthritis of the finger joints: a comprehensive approach comparing conventional radiography, scintigraphy, ultrasound, and contrast-enhanced magnetic resonance imaging
   Backhaus M, Kamradt T, Sandrock D, Loreck D, Fritz J, Wolf KJ, Raber H, Hamm B, Burmester GR, Bollow M
   Arthritis & Rheum 1999 Jun; 42(6):1232-45
2. Prospective two-year follow-up study comparing novel and conventional imaging procedures in patients with arthritic finger joints
   M Backhaus, GR Burmester, D Sandrock, D Loreck, D Hess, A Scholz, S Blind, PB Hamm, M Bollow
   Ann Rheum Dis 2002; 61: 895-904

3.2. Europäische Empfehlungen für die Arthrosonographie in der Rheumatologie

„Guidelines for muscoloskeletal ultrasound in rheumatology„
M Backhaus, GR Burmester, Th Gerber, W Grassi, KP Machhold, WA Swen, RJ Wakefield, B Manger
Ann Rheum Dis 2001; 60:158-195

3.3. Qualitätssicherung in der Rheumatologie – Arthrosonographie

1. Technik und Stellenwert in der Arthrosonographie in der rheumatologischen Diagnostik
   Arthrosonographie des Kniegelenkes (**Teil 1)**
   R.W. Hauer, W.A. Schmidt, M. Bohl-Bühler, D. Banzer, H. Mellerowicz, H. Sattler, J. Braun, **M. Backhaus**
   Z. Rheumatol 2001;60:139-147
2. Technik und Stellenwert in der Arthrosonographie in der rheumatologischen Diagnostik
   Sonographie der Hüftregion (**Teil 2)**
   W.A. Schmidt, R.W. Hauer, D. Banzer, M. Bohl-Bühler, J. Braun, H. Mellerowicz,

H. Sattler, **M. Backhaus**

Z. Rheumatol 2002;61:180-188

3. Technik und Stellenwert in der Arthrosonographie in der rheumatologischen Diagnostik

Sonographie der Sprunggelenke, des Fußes und der Zehen (**Teil 3)**

W.A. Schmidt, R.W. Hauer, D. Banzer, M. Bohl-Bühler, J. Braun, H. Mellerowicz, H. Sattler, **M. Backhaus**

Z. Rheumatol 2002; 61: 279-290

4. Technik und Stellenwert in der Arthrosonographie in der rheumatologischen Diagnostik

Sonographie des Ellenbogengelenkes (**Teil 4)**

M. Backhaus, W. A. Schmidt, H. Mellerowicz, M. Bohl-Bühler, D. Banzer, J. Braun, H. Sattler, R.-W. Hauer

Z. Rheumatol 2002; 61: 415-425

5. Technik und Stellenwert in der Arthrosonographie in der rheumatologischen Diagnostik

Sonographie der Gelenke des Schultergürtels (**Teil 5)**

H. Mellerowicz, R.-W. Hauer, W. A. Schmidt, M. Bohl-Bühler, D. Banzer, H. Sattler, J. Braun, **M. Backhaus**

Z. Rheumatol 2002; 61: 577-589

6. Technik und Stellenwert in der Arthrosonographie in der rheumatologischen Diagnostik

Sonographie der Hand- und Fingergelenke (**Teil 6)**

M. Backhaus, W. A. Schmidt, H. Mellerowicz, M. Bohl-Bühler, D. Banzer, J. Braun, H. Sattler, R.-W. Hauer

Z. Rheumatol 2002; 61: 674-687

4. Diskussion

4.1. Bildgebende Vergleichsstudien bei Früharthritis (13,16)

Der frühzeitige Nachweis der entzündlichen Gelenkveränderungen ist ausschlaggebend für den Therapiebeginn und für die Beeinflussung des weiteren Krankheitsverlaufes (36). Kürzlich publizierte Studien haben gezeigt, dass neu eingeführte Medikamente (Biologicals) in der Lage sind, die klinische Krankheitsaktivität als auch den radiologisch nachweisbaren destruierenden Knochenprozess zu stoppen (41,90,92,111,140). Die Synovitis und Tenosynovitis der kleinen und großen Gelenke sind frühe Signale einer Gelenkentzündung beispielsweise bei der Rheumatoiden Arthritis und Psoriasisarthritis. Solche Entzündungszeichen entziehen sich dem Nachweis der konventionellen Röntgendiagnostik. Die konventionelle Röntgendiagnostik galt bisher als der sogenannte Referenzstandard im Nachweis und der Quantifizierung des destruierenden Gelenkprozesses bei Arthritis. Jedoch ist der Erosionsnachweis ein spätes Zeichen der Entzündung. Die konventionelle Röntgendiagnostik ist nicht in der Lage die frühentzündlichen Veränderungen der Gelenkmembran darzustellen. Die gelenknahe Weichteilschwellung und Demineralisation sowie die cystoiden Aufhellungen können frühe Zeichen einer Arthritis sein, jedoch sind sie unspezifisch und nicht relevant für die Früharthritisdiagnostik. Die Ergebnisse unserer initialen Studie (13) haben gezeigt, dass die MR-Tomographie und die Sonographie in der Lage sind, die entzündlichen Weichteil- und Knochenveränderungen bei Patienten mit suspekter Arthritis und normalem Röngenbefund nachzuweisen.

So ist die MR-Tomographie sensitiver als die konventionelle Röntgendiagnostik im Nachweis der frühen destruierenden Arthritis. Knochenläsionen können frühzeitiger mittels MR-Tomographie nachgewiesen werden als mittels konventioneller Röntgendiagnostik (43,50,67,77,97,117,135). Dies erklärt sich durch die Tatsache, dass die MR-Tomographie eine feine Schnittbildtechnik mit hohem Weichteil- und Knochenmark-Kontrast erlaubt, während die konventionelle Röntgendiagnostik eine Summations-Methode darstellt. Der frühzeitige Nachweis von Erosionen ist ein prognostischer Parameter bei Arthritis-Patienten. Ähnlich wie andere Autoren, konnten wir feststellen, dass die MR-Tomographie frühe Knochenläsionen an den MCP-, PIP- und DIP-Gelenken nachweisen kann, die in der konventionellen Röntgendiagnostik noch nicht sichtbar sind (20,34,107). So konnte in unserer initialen Studie die MR-Tomographie an 92 Fingergelenken (20% der untersuchten Fingergelenke; 26 Patienten) in der Gruppe 1 Erosionen nachweisen, die auf den

Röntgenbildern noch nicht sichtbar waren. Andere Autoren haben ähnliche Resultate für die Hand (43,67,68,112,113), Schulter (1,64,75,104) und Kniegelenke von RA-Patienten (45,46,108,114) sowie an den Sakroiliakalgelenken von Patienten mit Spondylarthropathien (22,24,27) berichtet.

Die MR-Tomographie liefert in Kombination mit einem Kontrastmittel excellente Informationen über den entzündlichen Weichteilprozess (Erguss, Synovialisproliferation, Tenosynovitis). Sie ermöglicht außerdem eine gute Differenzierung zwischen aktiven destruierenden Pannus- und inaktiven fibrösen Pannusgewebe. Diese Informationen können quantifiziert werden und erlauben beispielsweise eine Verlaufsbeurteilung. Unsere Ergebnisse zeigen, dass Zeichen wie sie die MR-Tomographie erfasst, sensitive Marker einer frühen Arthritis sind. Die MR-Tomographie scheint ein nützliches diagnostisches Verfahren bei Patienten mit suspekter Früharthritis zu sein.

Die Bestimmung des intraobserver Variationskoeffizienten für den Erosions-Nachweis zeigt die Schwierigkeit der Standardisierung der MR-Tomographie. Keine Probleme gab es in dem Nachweis von großen Erosionen bzw. von Erosionen, die Kontrastmittel anreicherten. Diskrepanzen gab es im Nachweis von kleinen Erosionen insbesondere an den PIP- und DIP-Gelenken. Diese waren auf Grund der physiologischen Unregelmäßigkeiten an den kleinen Fingergelenken im Ansatzbereich der Gelenkkapsel sehr schwer zu evaluieren.

Unsere Studienergebnisse zeigten, dass die Sonographie sensitiver im Nachweis einer Synovitis oder Tenosynovitis als die MR-Tomographie war. Eine Ursache hierfür könnte die Tatsache sein, dass die konventionelle Sonographie nicht zwischen einer hypervaskularisierten (aktiver Pannus) und einer fibrösen, hypovaskularisierten Synovitis (fribröser Pannus) unterscheiden kann. Dies kann durch den Einsatz einer Farbdoppler-Sonographie bzw. bei Verwendung von Ultraschall-Kontrastmittel behoben werden (61,76,122). Die Sonographie ist in der Lage frühzeitiger erosive Knochenläsionen nachzuweisen als die konventionelle Röntgendiagnostik. Im Vergleich zur MR-Tomographie ist die Sonographie jedoch im Erosions-Nachweis zahlenmäßig unterlegen.

Die Skelett-Szintigraphie war sehr sensitiv aber nicht sehr spezifisch im Nachweis der entzündlichen Veränderungen. Wir fanden eine statistisch signifikante Korrelation zwischen den pathologischen Befunden der Drei-Phasen-Skelett-Szintigraphie und den pathologischen Befunden der klinischen Untersuchung und der Sonographie, aber keine zur MR-Tomographie oder zur konventionellen Röntgendiagnostik. Die Szintigraphie war nicht

ausreichend spezifisch im Nachweis von Erosionen. Trotzdem ist sie eine hilfreiche Screening-Methode in einer Subgruppe von Patienten mit Früharthritis.

Zusammenfassend zeigen unserer Ergebnisse der initialen Studie, dass die MR-Tomographie, die Sonographie und die Drei-Phasen-Skelett-Szintigraphie sensitiver im Nachweis des entzündlichen Gelenkprozesses sind als die konventionelle Röntgendiagnostik. Jedoch scheint der Einsatz der Szintigraphie auf Grund ihrer unzureichenden Spezifität von limitiertem Wert zu sein. Die Sonographie erlaubt einen sensitiven Nachweis der entzündlichen Weichteilläsionen in Form der Synovitis und Tenosynovitis, ist jedoch im Vergleich zur MR-Tomographie nicht optimal im Nachweis von kleinen Erosionen. Im Vergleich zu den anderen bildgebenden Verfahren ist es das kostengünstigste Verfahren. Die MR-Tomographie ist sensitiver als die konventionelle Röntgendiagnostik im Nachweis sowohl der entzündlichen Weichteilläsionen als auch im Nachweis der Erosionen. Die Spezifität dieser Ergebnisse muss in Langzeitstudien noch evaluiert werden.

Die MR-Tomographie und die Sonographie sind beides wertvolle diagnostische Verfahren bei Patienten mit suspekter Arthritis und unauffälligen radiologischen Befunden.

Die Studienergebnisse der 2jährigen Verlaufsstudie (16) zeigten, dass weniger Weichteilläsionen durch alle vier bildgebenden Verfahren und durch die klinische Untersuchung erfasst worden sind. Dagegen war der Anteil der nachgewiesenen Erosionen in der konventionellen Röntgendiagnostik, in der Sonographie und in der MR-Tomographie für beide Gruppen zunehmend, mit einer signifikanten Zunahme in der MR-Tomographie für beide Gruppen und in der Sonographie für die Gruppe 2. Obwohl die Zeichen der Entzündungsaktivität rückläufig waren, scheint die Krankheitsaktivität nicht vollständig unterdrückt gewesen zu sein, das eine Erklärung für die Zunahme der Erosionen sein könnte. Deshalb ist es nicht überraschend, dass ein progressiver Gelenkprozess in vielen Gelenken gefunden worden ist. Dies ist die erste Longitudinalstudie von Patienten mit Fingerarthritis, die in der 3D-MR-Tomographie und in der Sonographie im Verlauf eine deutliche Zunahme des Erosionsnachweises im Gegensatz zur konventionellen Röntgendiagnostik beschreibt. Einige Longitudinalstudien (97,110) haben gezeigt, dass die MR-Tomographie sensitiver als die konventionelle Röntgendiagnostik im Nachweis der Knochenzerstörung im Verlauf ist.

Die MR-Tomographie identifizierte 30% mehr Erosionen an den Fingergelenken der Gruppe 1 (Früharthritisgruppe) als in der initialen Studie (13), während die Sonographie nur 2% mehr Erosionen in dieser Gruppe nachweisen konnte. Dies ist vor allem begründet in dem besseren Nachweis von Defekten am Knochen und an den Gelenkkonturen infolge eines

hohen Weichteilkontrastes der MR-Tomographie und durch die Anwendung einer 3D-MR-Technik mit einer Schichtdicke von 1 mm. Die Sonographie erfasst gut Konturdefekte, die oberflächlich liegen, aber ist weniger geeignet als die MR-Tomographie im Nachweis tiefer lokalisierter Erosionen, die nur eine schmale Verbindung zur Gelenkoberfläche haben.

In der 2jährigen Verlaufsstudie erfassten die MR-Tomographie und die Sonographie 17% bzw. 13% mehr Erosionen in der Gruppe 2 im Vergleich zur initialen Studie. Ursache hierfür ist möglicherweise, dass die erosiven Konturläsionen in ihrem Ausmaß in einem chronischen Krankheitsstadium zunehmen und so für beide Verfahren nachweisbar werden. Eine weitere Erklärung für die Tatsache, dass die MR-Tomographie mehr frühe Erosionen nachweist als die konventionelle Röntgendiagnostik ist, dass die Erosionen zu klein sind, um sie auf dem Röntgenbild zu erfassen. Durch die konventionelle Röntgendiagnostik können nur Erosionen nachgewiesen werden, die tangential vom Röngenstrahl getroffen werden. Um solche kleinen Läsionen durch die MR-Tomographie zu erfassen, wurde eine 3D-MR-Technik mit einer Schichtdicke von 1 mm eingesetzt. Größere durch das MRT erfasste Erosionen erscheinen auf den Röntgenbildern als zystoide Aufhellung.

Vergleicht man die Ergebnisse mit anderen MRT-Studien (97,138) fanden wir eine deutliche Zunahme der Erosionen in der Verlaufsstudie insbesondere für die Gruppe 1. Die Ursachen hierfür wurden bereits genannt. Die 3D-MR-Technik erlaubt eine leichte Rekonstruktion der Gelenke, Sehnenscheiden und Sehnen in jeder beliebigen Ebene. So ist es sehr leicht möglich, kleinste erosive Läsionen zu erfassen im Vergleich zur konventionellen 2D-MR-Technik in einer transversen Orientierung mit Schichttiefen von 3 mm, die Knochenläsionen von einer Größe <3 mm nicht mehr nachweisen können. Der Einsatz von Kontrastmittel erlaubte ebenfalls die Darstellung der entzündlichen Aktivität in einer kleinen Anzahl von Erosionen. Die 3D-MR-Technik ist im Vergleich der konventionell benutzten 2D-MR-Technik im Nachweis kleinster erosiver Läsionen überlegen.

In einer Langzeitstudie beschreiben McQueen und Mitarbeiter (97) ebenfalls eine Progression der Erosionen am Handgelenk in der MR-Tomographie trotz klinischer Besserung. Die Tatsache, dass die MR-Tomographie und die Sonographie erosive Knochenläsionen insbesondere bei der Rheumatoiden Arthritis früher als die konventionelle Röntgendiagnostik (13,57,96,97,138) nachweisen, berechtigt die Frage, inwieweit der Nachweis der erosiven Veränderungen durch die MR-Tomographie und die Sonographie in die ACR-Klassifikations-Kriterien der Rheumatoiden Arthritis mit eingeschlossen werden sollte.

Alle Patienten standen nach Beendigung der initialen Studie unter einer suffizienten antirheumatischen Therapie mit DMARDs. Die Wirksamkeit der Therapie mit DMARDs wird durch die Abnahme der Entzündungsaktivität nicht nur laborchemisch und durch die klinischen Befunde sondern auch durch die Abnahme der Weichteilläsionen, welche ein Indikator für die aktive Synovitis darstellen, unterstrichen. Diese Therapie scheint die Krankheitsprogression zu stoppen, das dadurch untermauert wird, dass nur wenige zusätzliche Läsionen im Verlauf radiologisch identifiziert worden sind, während jedoch die gelenknahe Demineralisation für die Gruppe 1 als auch die MR-Befunde eine schleichende oder latente Krankheitsprogression aufzeigen. DMARDs unterdrücken wahrscheinlich den entzündlichen Krankheitsprozess und die Entwicklung größerer Erosionen, während die Anzahl der nachgewiesenen Knochenläsionen in der MR-Tomographie und in der Sonographie im Verlauf ansteigen. Ostergaard (110) konnte eine hoch signifikante Korrelation zwischen einer kurzfristigen (1 Jahr) MR-Progression und einer langfristigen (5 Jahre) erosiven Progression im konventionellem Röntgen nachweisen.

Die gelenknahe Demineralisation gilt als ein unspezifisches röntgenmorphologisches Zeichen bei den Radiologen, während die hohe Rate der in der MR-Tomographie nachgewiesenen Erosionen als ein markanter Indikator für eine Progression anzusehen ist. Bei Patienten mit bekannter Arthritis ist die gelenknahe Demineralisation als ein Zeichen der Krankheitsprogression zu betrachten (37,51), das sich ebenfalls in unseren MR- und Sonographie-Befunden widerspiegelt. Armour und Mitarbeiter konnte in einem Mausmodell zeigen, dass eine Zytokin-induzierte Osteoblasten Apoptose, die durch Nitro-Oxid-Synthetase vermittelt wurde, die Knochenbildung unterdrücken kann, das wiederum ein Hinweis auf deren Rolle in der Pathogenese entzündlich vermittelter Osteoporose ist. Die Remineralisation auf der anderen Seite wird als ein Zeichen der chronischen Erkrankung oder Regeneration angesehen.

Die Studienergebnisse unserer Verlaufsstudie zeigen, dass die MR-Tomographie positive Befunde aufwies trotz negativer Befunde in der Szintigraphie insbesondere in Hinsicht auf dem Erosionsnachweis. Ein Grund dafür könnte die Tatsache sein, dass die Aufnahme des Radionuklides in den Knochen an einen aktiven Knochenstoffwechsel gebunden ist und erosive Läsionen nicht immer einen aktiven Knochenstoffwechsel aufweisen.

Die Sonographie ist ein kostengünstiges diagnostisches Verfahren, das als der sogennante „verlängerte diagnostische Finger“ (93) des Rheumatologen im klinischen Alltag in einigen Ländern etabliert ist. Die technische Entwicklung von kleinen hochfrequenten Schallsonden

(10-15 MHz) ist besonders gut für die Untersuchung der Fingergelenke geeignet. Die Sonographie widerspiegelt sehr gut die frühen entzündlichen Weichteilläsionen wie die Synovitis und die Tenosynovitis. Die Sonographie ist sensitiver als die klinische Untersuchung im Nachweis der verdickten Gelenkmembran und sensitiver als die konventionelle Röntgendiagnostik im Nachweis von Erosionen (13,57,129,138). Mit Hilfe der Farbdoppler-Sonographie bzw. durch die Verwendung eines Ultraschall-Kontrastmittel ist die Differenzierung zwischen aktiver und inaktiver Synovitis (61,76,122) möglich.

Berücksichtigt man den Kostenfaktor, so liegen die Kosten für die Drei-Phasen-Skelett-Szintigraphie einschließlich des Radionuklides und die der MR-Tomographie einschließlich des paramagnetischen Kontrastmittels bei ca. 200 Euro in Deutschland. Im Gegensatz dazu liegen die Kosten für die Sonographie bei ca. 27 Euro und für die konventionelle Röntgendiagnostik bei ca. 33 Euro. Während der Ultraschall nur von speziell ausgebildeten Spezialisten durchgeführt werden kann, werden die anderen 3 bildgebenden Verfahren von technischen Assistenten unter der Anleitung eines Arztes durchgeführt. Die Untersuchungszeit beträgt für die Drei-Phasen-Skelett-Szintigraphie beider Hände (beide Phasen) jeweils 2x5 min. und ca. 30 min. für die Ganzkörper-Szintigraphie, ca. 13 min. für die kontrast-verstärkende MR-Tomographie, ca. 5 min. für die konventionelle Röntgendiagnostik und ca. 15 min. für die Sonographie. Für die Befunderhebung und den ärztlichen Befundbericht sind ca. 10-15 min. für jede Methode zu veranschlagen.

Zusammenfassend zeigen die Ergebnisse der Verlaufsstudie, dass die konventionelle Röntgendiagnostik nicht sensitiv genug im Nachweis die Früharthritis ist. Die Drei-Phasen-Skelett-Szintigraphie ist eine gute Screening-Methode für Patienten die eine Ganzkörper-Untersuchung benötigen. Auf Grund ihrer niedrigen Spezifität ist die Skelett-Szintigraphie für den Nachweis von frühen Erosionen ungeeignet. Die Sonographie ist eine excellente Methode für den Nachweis des entzündlichen Weichteilprozesses. Sie erlaubt sehr sensitiv eine Differenzierung zwischen Erguss, Synovialisproliferation und Tenosynovitis. Die Sonographie zeigt frühzeitiger Erosionen als die konventionelle Röntgendiagnostik, aber nicht in dem gleichen Ausmaß wie die 3D-MR-Tomographie. Die kontrast-verstärkende 3D-MR-Tomographie ist eine sensitive Methode für den Nachweis sowohl der Weichteilläsionen als auch der frühen Erosionen bei Arthritis. Ihre Rolle in der diagnostischen Beurteilung der Früharthritis bei Patienten mit negativen radiologischen Befunden, die eine mehr aggressive Therapie bedürfen, sollte diskutiert werden. Da die MR-Tomographie eine höhere Sensitivität als die konventionelle Röntgendiagnostik hat, könnte sie außerdem eine wichtige Rolle in

kurzfristigen und mittelfristigen Therapie-Studien mit sogenannten „Biologicals“ oder anderen Medikamenten spielen. Um die exakte prognostische Signifikanz der durch die MR-Tomographie erfassten Veränderungen zu bestimmen, sind Langzeitstudien erforderlich, die herausfinden sollen, ob alle nachgewiesenen MR-Erosionen die gleiche Bedeutung wie die radiologisch erfassten Erosionen im Rahmen der Erkrankung haben werden.

4.2. Europäische Empfehlungen für die Arthrosonographie in der Rheumatologie (14)

Im letzten Jahrzehnt wurde die Sonographie der Bewegungsorgane (Arthrosonographie) zu einem etablierten bildgebenden Verfahren in der Diagnostik und in der Verlaufsbeurteilung von Patienten mit rheumatischen Erkrankungen (48,93,94,138). Die Arthrosonographie wird vor allem in der Beurteilung von Weichteilveränderungen oder zum Nachweis von Flüssigkeitsansammlungen eingesetzt. Ebenfalls ist sie in der Lage andere Strukturen darzustellen wie die Oberfläche des Knorpels und Knochens (13,55,57,138). Destruierende und/oder reparative/hypertrophe Veränderungen an der Knochenoberfläche können nachgewiesen werden, bevor sie in der konventionellen Röntgendiagnostik sichtbar werden (13). Da die Ultraschallwellen nicht den Knochen penetrieren können, sind intra-artikuläre Prozesse sonographisch nicht beurteilbar. Die Arthrosonographie ermöglicht eine dynamische Untersuchung der Gelenke und Sehnen, das oft bei der Aufdeckung von strukturellen Abnormalitäten hilfreich ist. Weitere Vorteile der Arthrosonographie sind, dass es ein nicht-invasives Verfahren darstellt und damit eine hohe Akzeptanz bei den Patienten hat. Es ist ein relativ kostengünstiges Verfahren und ist frei von ionisierenden Strahlen. Es kann so oft wie möglich wiederholt werden und ist besonders im Therapiemonitoring nützlich. Die Arthrosonographie ist ebenfalls hilfreich bei der diagnostischen und therapeutischen Gelenkpunktion sowie Gelenkbiopsie.

4.3. Qualitätssicherung in der Rheumatologie – Arthrosonographie

4.3.1. Kniegelenk (Teil 1) (62)

Die Arthrosonographie ist in der Diagnostik von Gelenkerkrankungen ein etabliertes und anerkanntes bildgebendes Verfahren (11,48,93,94,100119,138). Der Ultraschall-Diagnostik sind degenerative und entzündliche Veränderungen bei Gelenkerkrankungen zugänglich. Darüber hinaus erlaubt die Entwicklung höher auflösender Geräte auch die detaillierte Darstellung von knöchernen Oberflächen und Sehnenstrukturen. Die Vorteile der Sonographie bestehen in geringen Kosten und allgemeiner Verfügbarkeit. Durch ihren nicht-invasiven Charakter hat die Arthrosonographie eine hohe Patienten-Akzeptanz. Unerwünschte Wirkungen treten bei sachgemäßer Anwendung nicht auf. Die Nachteile der Gelenksonographie ergeben sich aus den physikalischen Grenzen der Methode wie z. B. der hochgradigen Schallreflexion am Knochen. Ferner ist durch die negative Beziehung zwischen Auflösung und Eindringtiefe eine diagnostisch verwertbare Bildgebung in tiefen Gewebsregionen erschwert. Allerdings lässt die technische Weiterentwicklung der Schallsonden und der Bildverarbeitung eine bessere Darstellbarkeit von tief gelegenen Strukturen erwarten. Die Qualität der Ultraschalldiagnostik ist grundsätzlich abhängig vom verwendeten Gerät, der Gewebebeschaffenheit des Patienten und der Erfahrung des Untersuchers. Durch Standardisierung der Untersuchungstechnik und professionelle Kenntnisse der Besonderheiten der Methode lassen sich die Aussagekraft der Arthrosonographie optimieren und Fehlinterpretationen vermeiden. Auf die Bedeutung einer qualifizierten Ausbildung und eines ausreichenden Trainings der Anwender wurde hingewiesen. Darüber hinaus ist die Einhaltung von Qualitätsstandards wichtig. Solche Standards wurden im Rahmen von Empfehlungen des Arbeitskreises „Stütz- und Bewegungsorgane“ der Deutschen Gesellschaft für Ultraschall in der Medizin (DEGUM), (57) und durch die Richtlinien der Kassenärztlichen Bundesvereinigung (KBV), (137) gesetzt. Diese sind auch Grundlage der vorliegenden Arbeit. Um einen grundlegenden Beitrag zur Standardisierung und Qualitätssicherung zu leisten und die deutschsprachigen Rheumatologen auf die Möglichkeiten der Arthrosonographie aufmerksam zu machen, hat sich der „Arbeitskreis bildgebende Diagnostik in der Rheumatologie“ des Regionalen Rheumazentrums Berlin zum Ziel gesetzt, neben der Übersicht zur Arthrosonographie Empfehlungen zur Ultraschalldiagnostik ausgewählter Gelenkregionen zu erarbeiten.

Wegen der Bedeutung des Kniegelenks bei rheumatischen Erkrankungen wurden zunächst Empfehlungen für diese Gelenkregion erarbeitet.

4.3.2. Hüftgelenk (Teil2) (124)

Für internistisch tätige Rheumatologen hat die Sonographie aller Gelenke etwa eine gleich große Bedeutung. In der Orthopäde wird die Arthrosonographie dagegen an verschiedenen Gelenken sehr unterschiedlich häufig angewandt. An erster Stelle steht hier die Untersuchung der Säuglingshüfte in der Diagnostik von Dysplasien (53). Weit dahinter befindet sich an zweiter Stelle die Sonographie der Schulter, gefolgt von Untersuchungen der Kniegelenke. Die Sonographie der Hüftgelenke beim Erwachsenen liegt an vierter Stelle. Andere Gelenkregionen werden deutlich seltener von Orthopäden untersucht (85).

Die Sonographie erlaubt wie die MRT die Diagnose von Ergüssen ab 5 ml (102). Bei 17 % der Patienten mit rheumatoider Arthritis und einer Erkrankungsdauer von 2 bis 6 Jahren wurden Ergüsse des Hüftgelenkes gefunden (40). Etwa die Hälfte dieser Patienten war asymptomatisch. In Zukunft ist mit Studien zu rechnen, die die bildgebenden Verfahren Sonographie, konventionelles Röntgen und MRT vergleichen: Wie ist ihre Sensitivität und Spezifität, um Erosionen im Verlauf der rheumatoiden Arthritis und anderer entzündlich-rheumatischer Erkrankungen nachzuweisen? Zu erwarten ist, dass die Sonographie der konventionellen Röntgendiagnostik diesbezüglich auch am Hüftgelenk überlegen ist (123).

Die Sonographie kann als bildgebendes Verfahren nur Befunde liefern. Eine Diagnose kann in der Befundinterpretation allenfalls diskutiert, jedoch nicht nachgewiesen werden (72). Trotzdem ergeben sich aus der sonographischen Untersuchung häufig klinisch relevante Hinweise, die das weitere therapeutische Vorgehen erheblich beeinflussen.

Unregelmäßigkeiten der knöchernen Oberfläche können sonographisch gut evaluiert werden. Die Sonographie hat eine Bedeutung in der Differentialdiagnostik von Morbus Perthes und Coxitis fugax (25). Ebenso können die Weite des Gelenkspaltes und die Knorpeldicke abgeschätzt werden. Der technische Fortschritt bei Ultraschallgeräten lässt in der Zukunft Studienergebnisse erwarten, die die Sonographie mit anderen bildgebenden Methoden vergleicht, um eine Coxarthrose zu diagnostizieren (73)

Kurz nach Implantation einer Hüftgelenksendoprothese werden sonographisch regelmäßig in der Nähe der Prothese Hämatome dargestellt (47). Später kommt es zu einer Pseudo-Kapselbildung, die sich im Mittel 2,6 mm, maximal 3,2 mm von der Femur-Oberfläche

befindet (136). Dieser Abstand ist bei späteren Infektionen vergrößert. Darüber hinaus ist die Aussage der Sonographie bei vorhandener Prothese im Hüftgelenk gering.

Die Sonographie der Hüftregion ermöglicht in kurzer Zeit, unklare Befunde der klinischen Untersuchung bei rheumatologischen Fragestellungen zu klären. Werden die beschriebenen Empfehlungen zum Ablauf der Untersuchung beachtet, gelingt eine hochwertige diagnostische Aussage.

4.3.3. Füße (Teil 3) (125)

Bei rheumatischen Erkrankungen gibt es eine Vielzahl von pathologischen Befunden im Bereich der Füße. Die Sonographie ist der klinischen Untersuchung überlegen, um Befunde genauer zu definieren (89). Allerdings kann nur in wenigen Fällen die zugrunde liegende Diagnose durch die Arthosonographie gestellt werden (71). Dennoch ist das Ergebnis für das weitere therapeutische Vorgehen relevant. Eine Paratendinitis oder eine Bursitis subachillea ist im Gegensatz zur reinen Tendinitis mittels lokaler Corticoidsteroid-Injektion behandelbar. Die Injektion in Gelenke und Sehnenscheiden kann unter sonographischer Sicht erfolgen (84). Befunde können dokumentiert werden, wie die Achillotendinitis und -ruptur unter Gyrasehemmern (121) und es ergibt sich gegebenenfalls eine Konsequenz bezüglich des chirurgischen Vorgehens. Beim Löfgren-Syndrom ist klinisch häufig eine Sprunggelenks-Arthritis zu erwarten. Trotz Schwellung des Fußes ist die Entzündung in den meisten Fällen vorwiegend in der Subcutis lokalisiert. Nur die Hälfte der Patienten hatte in einer Studie eine Tenosynovitis und weniger als die Hälfte hatte eine Arthritis (71).

In einer Studie wurde Kochsalzlösung in die OSG von Leichen injiziert. Ab einer injizierten Menge von 1 ml zeigten sich Veränderungen in der MRT, ab 2 ml in der Sonographie (in Mittelstellung und Plantarflexion) und ab 5 ml in der nativen Röntgenaufnahme (65). Im klinischen Alltag ist die Sonographie der Röntgenaufnahme, bei der sich lediglich indirekte Hinweise finden, zum Nachweis von Ergüssen erheblich überlegen. Ausgedehnte Befunde lassen sich auch vom Anfänger leicht diagnostizieren. Die Einschätzung diskreter Befunde, wie z.B. geringe Flüssigkeitssäume in Sehnenscheiden und Gelenken, erfordern Erfahrungen. Moderne Ultraschallgeräte haben eine zunehmende Bildqualität, so dass sich auch beim Gesunden physiologische Flüssigkeitsmengen darstellen lassen. Bei gesunden Probanden wurde Flüssigkeit nachgewiesen im MTP-Gelenk sagittal bis zu 3 mm (82), im OSG ventral, sagittal bis 3 mm (82,105) und dorsal, sagittal bis 1 mm. Flüssigkeit wurde in der Bursa subachillea bis zu 2,5 mm gefunden (105). Um die Sehne des

M. tibialis posterior wurde ein Flüssigkeitssaum von maximal 4 mm gefunden. Die Peronaeussehnen hatten einen Saum bis 3 mm (105).

Zunehmende Bedeutung wird der sonographische Nachweis von Erosionen an den Zehengelenken haben. Insbesondere im Bereich des MTP I sind Erosionen häufig bei der Gicht und bei MTP V häufig bei der RA zu finden. Dabei ist die Sonographie der Röntgendiagnostik überlegen, da sie die Strukturen dreidimensional darstellen kann, während die Röntgendiagnostik eine Summation von Strukturen abbildet (57,123). Bezüglich der Farbdoppler-Sonographie der Zehengelenke sind mehrere Studien zu erwarten, um die Aktivität der RA zu beurteilen. Mittels Farbdoppler-Sonographie lässt sich unterscheiden, ob intraartikuläre Strukturen mittlerer Echogenität Pannus oder anderen Strukturen wie Zelldetritus oder nicht-destruierenden Synovialproliferationen entsprechen (122).

Der erfahrene Untersucher kann mit Hilfe der Sonographie zahlreiche spezifische, diagnostisch und therapeutisch relevante Befunde erheben.

4.3.4. Ellenbogen (Teil 4) (17)

Die Arthrosonographie hat in der Rheumatologie insbesondere in der Früharthritisdiagnostik aber auch für Verlaufsbeurteilungen und im Therapiemonitoring eine große Bedeutung. Je nach Klinik werden die entsprechenden Gelenke sonographisch untersucht und die klinisch erhobenen Befunde untermauert und differenziert oder widerlegt. Sehr sensitiv gelingt der Nachweis kleinster Flüssigkeitsansammlungen, der wiederum die Trefferquote von diagnostischen Gelenkpunktionen erhöht.

In einer finnischen Studie (83) wurde der Knochen-Gelenkkapsel-Abstand am Ellenbogen bei gesunden Erwachsenen mit dem von Gelenken mit klinischer Arthritis verglichen. Der Abstand wurde volarseitig in Höhe der Trochlea humeri und des Capitulum humeri bestimmt. Bei allen arthritischen Gelenken waren die Durchschnittsmeßwerte signifikant höher im Vergleich zu den gesunden Gelenken und erhöhte sich volarseitig bei einer Beugung von 30 Grad. Der Knochen-Gelenkkapsel-Abstand war >2 mm bei allen arthritischen Gelenken. Eine sonographische Distanz von >2mm volarseitig am Ellenbogen zwischen Gelenkkapsel und Knochen ist daher mit hoher Wahrscheinlichkeit mit einem Gelenkergusses oder einer Synovialisproliferation zu vereinbaren.

Mittels der Farbdoppler-Sonographie lässt sich unterscheiden, ob intraartikuläre Strukturen mittlerer Echogenität Pannus oder anderen Strukturen wie Zelldetritus oder nicht-

destruierenden Synovialproliferationen entsprechen (122). Hier wird in Zukunft mit neuen Studien zu rechnen sein.

In der Abklärung des Nervus-ulnaris-Syndrom kann die Sonographie hilfreich sein. So können Ganglien, fibröse Bänder bzw. Schwellungen des Nervus ulnaris sonographisch nachweisbar sein. In einer japanischen Studie wurde beim Nervus-ulnaris-Syndrom eine Zunahme des Nervenquerdurchmessers im Vergleich zu einer gesunden Kontrollgruppe beschrieben (106). Der Stellenwert der sonographischen Diagnostik beim Sulkus ulnaris Syndrom ist jedoch noch nicht endgültig definiert.

Im Nachweis erosiver Veränderungen ist die Sonographie der konventionellen Röntgendiagnostik überlegen, wenn die knöchernen Läsionen von der Lage her der sonographischen Diagnostik besonders gut zugänglich sind. Das ist durch die Schnittbildtechnik der Sonographie begründet. Sie ermöglicht eine direkte Aufsicht auf die knöchernen Strukturen in verschiedenen Schallebenen im Vergleich zur Summationstechnik der konventionellen Röntgendiagnostik (13,57,123,138). Während die Röntgendiagnostik in der Lage ist, die gesamten knöchernen Gelenkanteile abzubilden, gelingt dies in der Sonographie nur abschnittsweise. Es gibt bereits einige Vergleichsstudien zwischen Ultraschall und Magnetresonanztomographie (1,2,13), die eine gleichwertige Aussagefähigkeit bezüglich des Nachweises von Weichteil- und Knochenläsionen für andere Gelenkregionen darlegen. Da die Arthrosonographie flexibel und kostengünstiger einsetzbar ist, ist sie der MR-Tomographie vorzuziehen. Befunde die mittels Arthrosonographie nicht geklärt werden können wie zum Beispiel die Frage nach einer Osteonekrose, stellen eine Indikation für die MR-Tomographie dar.

Zusätzlich zu den DEGUM-Standardschnittebenen (58) empfehlen wir aus rheumatologischer Sicht je nach Klinik bedarfsorientiert die sonographische Untersuchung der Epicondylen zur Abklärung einer chronischen Epicondylitis und den distalen Bereich des Olecranons zur weiteren Differenzierung von Weichteilschwellungen in diesem Bereich.

Der erfahrene Ultraschall-Anwender kann mit Hilfe der Sonographie zahlreiche spezifische, diagnostisch und therapeutisch relevante Befunde erheben.

4.3.5. Schulter (Teil 5) ***(99)***

Schmerzhafte Symptomatiken an der Schulter bedingt durch entzündlich-rheumatische Erkrankungen, Degenerations- und Alterungsprozesse (Arthrose), Überlastungs- und Traumafolgen in Sport und beruflicher Belastung sind häufig. Eine US-amerikanische Gesundheits- und Ernährungsstudie (HANES) beschreibt Schultersymptome von mehr als einem Monat Dauer in 6,7 % der Fälle im Alter zwischen 25 bis 74 Jahren (35). Epidemiologische Daten aus Schweden zeigten in der Altersgruppe zwischen 56 und 60 Jahren eine Prävalenz für Schultersymptome von 27 % bei Männern und 20 % bei Frauen (4). Noch wesentlich häufiger sind die Schulterbeschwerden bei Patienten mit nachgewiesener rheumatoider Arthritis zu finden. In einer schwedischen Studie waren hier 72 % der Patienten betroffen (4). Wichtig wie die Abklärung der Ursache ist für Therapie und Prognose die differenzierende pathoanatomische Zuordnung der Beschwerden. Die klinisch funktionelle Untersuchung ermöglicht eine pathoanatomische Zuordnung, eine Wertung des Ausmaßes und der Prognose durch verschiedene Testverfahren, Untersuchungsschemata und Scores (111,142). Probleme der Zuordnung entstehen aber durch die häufigen unterschiedlichen und individuellen schmerzbedingten Verminderungen der Beweglichkeit und die damit verbundenen Einschränkungen bei der klinischen Untersuchung. Darüber hinaus bestehen für viele der beschriebenen Testverfahren, so z. B. für das Impingement-Syndrom der Schulter, Diskrepanzen in Bezug auf teilweise hohe Sensitivitäten (Hawkins-Test (92%), Neer-Test (89%), Abduktions-Test (82%) mit geringer Spezifität und Untersuchungsverfahren mit hoher Spezifität und geringer Sensitivität (Drop-Arm-Test (92%), Yergason-Test (86%) und Painful-Arc-Test (80%) (29). Zum einen bestehen nicht selten Probleme der anatomischen Zuordnung und damit für die gezielte Therapie sowie der Prognose. Zum anderen sind Anamnese und klinische Untersuchungen mehr oder weniger subjektiv sowie erheblich von der Erfahrung des Untersuchers abhängig, auch wenn neuere Untersuchungsschemata jetzt eine bessere Reproduzierbarkeit aufzeigen (111).

Nachdem die klassische konventionelle Röntgendiagnostik die überwiegend sich im Weichteilsektor befindlichen Symptomatiken am Schultergelenk meist nicht abklären konnte, haben sich seit ca. 20 Jahren hier zunehmend bildgebende Verfahren etablieren können, die auch im Weichteilbereich eine reproduzierbare Darstellung ermöglichen (26,33,54,59,63, 70,79,98,118,127,141,143). Durch das Summationsbild im klassischen konventionellen Röntgen sind nur grobe Veränderungen im Bereich der knöchernen Anteile des

Schultergelenkes wie Tumore, Metastasen und Erosionen zu sehen, die im Schnittbildverfahren der Computertomographie (CT) noch strahlenbelastender, aber sensitiver erfasst werden können. Dennoch ist selbst für diese Fragestellung die CT der Sonographie und der Magnetresonanztomographie (MRT) unterlegen, wie es in neueren Studien auch für kleinere Erosionen im Sinne einer deutlich höheren Sensitivität nachgewiesen werden konnte (MRT 96%, Ultraschall 92%, CT 77%, Röntgen 73% (2)). Wakefield und Mitarbeiter (138) fanden sogar für den sonographischen Nachweis der knöchernen Erosionen an den MCP-Gelenken II - V eine höhere Reliabilität als im MRT.

Nachdem die Sonographie in der Rheumatologie schon vor mehr als 20 Jahren ihren Wert bei der Darstellung von Gelenkergüssen, wie beim Kniegelenkserguss im Rezessus suprapatellaris und den synovialen Kniekehlenzysten (sogenannte Bakerzysten) nachgewiesen hat, ist auch an der Schulter die verlässliche Erfassung von Gelenkergüssen und Schleimbeutelentzündungen (Bursitis subacromialis / subdeltoidea) beschrieben worden (81), mit einer Sensitivität von 93% und Spezifität von 83% (3).

Allerdings können Ergüsse und Bursitiden nicht als Ausdruck einer Rotatorenmanschettenläsion gewertet werden (7,133,134). Vielmehr ist eine flächendeckende systematische, statische und dynamische sonographische Untersuchungsmethode erforderlich, wie sie von verschiedenen Untersuchergruppen, u. a. vom Arbeitskreis „Stütz- und Bewegungsorgane“ der DEGUM angegeben wird (60,63,78,79). Mit Hilfe dieser Untersuchungsprotokolle und entsprechender Kriterien lässt sich die Diagnose der Rotatorenmanschettenrupturen mit einer Sensitivität von 95% und Spezifität von 93% im Vergleich zu operativen Befunden und mit einer etwas geringerer Sensitivität von 94% für die Partialrupturen stellen (63,133). Im Vergleich zur MRT wird in neueren Untersuchungen sogar die Ultraschalldiagnostik als bessere Methode zur Erkennung von Partialrupturen und Degenerationen angesehen bei einer Überlegenheit der MRT für komplette Rupturen und Entzündungen mit synovialen Proliferationen (1,138). Beide Methoden sind gleich gut geeignet, die Rupturen der langen Bizepssehne nachzuweisen, wobei hier eine Spezifität von 100% und Sensivität von 70% für die Ultraschalldiagnostik erreicht wurde (1,3). Dennoch ist für beide Methoden eine akurate Untersuchungstechnik (Sonographie: flächenübergreifende Abtastung und Vermeidung von schrägem Anschallen der Gewebe u.a.; MRT geringer Schichtabstand, hochauflösende Matrix) notwendig bei Kenntnis der Grenzen der Methoden und insbesondere der Artefakte (Sonographie: Auslöschungsartefakte, Wiederholungsechos, künstliche Sedimentation u. a., Magnetresonanztomographie: Magic-Angel-Effekt, Chemical-

Shift u. a.). Von vielen Untersuchern werden deshalb beide Methoden als gleichwertig zur Erkennung der Veränderungen bei den entzündlichen Erkrankungen des Schultergelenkes eingeschätzt (1,66,126).

Weitergehend können Veränderungen im Sinne einer Tendopathia calcarea zu einem früheren Stadium der Erkrankungen und in Hinsicht auf ihr Ausmaß und Größe sowie anatomische Lokalisationen sonographisch exakt zugeordnet werden. Probleme ergeben sich in fortgeschrittenen Krankheitsstadien der rheumatoiden Arthritis sowie Degenerationen, wenn insbesondere die fibrosierenden Veränderungen mit zunehmender Schultersteife die sonographische Abklärung einschränken (3). Bei der Polymyalgia rheumatica finden sich häufig diskrete Bursitiszeichen oder eine Tenosynovitis der langen Bizepssehne (30).

Die Sonographie ist an der Schulter in der Lage verschiedene Befunde zu differenzieren, kann aber grundsätzlich nicht zwischen verschiedenen rheumatologischen Diagnosen unterscheiden. Die Sonographie ist demnach für die Diagnostik der früharthritischen Erkrankungen des rheumatischen Formenkreises in der Hand des geübten Untersuchers besonders geeignet, indem die Veränderungen im Sinne von Synovitis, Synovialitis, Tendinitis und Tendopathie an der Rotatorenmanschette sowie der langen Bizepssehne akurat zur Darstellung gebracht werden können (1,3,11,26,33,86).

Entsprechend kann heute unter Beachtung der Möglichkeiten und Grenzen der Methoden der Algorithmus der Untersuchung der schmerzhaften Schulter nach der klinischen Untersuchung als erste weitere Methode die Sonographie umfassen. Bei fehlendem Nachweis, möglicherweise sehr kleinen oder tief liegenden oder unter der Knochenabdeckung liegenden Strukturen ist dann die weitere Abklärung durch die MRT indiziert (143). Hier kann im Einzelfall gegebenenfalls auch durch die Anwendung von Kontrastmittel eine weitere Klärung erreicht werden.

Die von uns dargestellten Schnittebenen stellen eine Ergänzung zu den Richtlinien der DEGUM dar. Sie berücksichtigen insbesondere Fragestellungen aus dem entzündlich-rheumatischen Formenkreis. Im Vergleich zu den DEGUM-Richtlinien haben wir den axillären Longitudinalschnitt aufgenommen und die ventralen Schnittebenen differenzierter aufgeführt. Der axilläre Longitudinalschnitt erlaubt sehr sensitiv die Erfassung geringster Flüssigkeitsansammlungen im Schultergelenk und den Nachweis von erosiven Knochenläsionen. Die differenzierter dargestellten ventralen Schnittebenen ermöglichen eine bessere Erfassung von Rupturen in der Rotatorenmanschette sowie Veränderungen im Bereich der langen Bizepssehne.

In den Zeiten der verminderten materiellen Ressourcen in der Medizin ist die Sonographie in der Regel als ausreichende Methode der Zuordnung der Beschwerden, zur Therapie- und Interventionskontrolle (Punktion von Kalk, Injektionen in die Bursa) sowie zur Patientenführung in der postoperativen Phase, z. B. nach Rotatorenmanschettennähten oder -plastiken und subacromialen Defilé-Erweiterungen geeignet.

Die Sonographie der Schulter ist ein hervorragendes bildgebendes, auch dynamisches Verfahren zur Diagnostik, Therapieplanung und Kontrolle sowie Verlaufsbeurteilung der rheumatischen und anderer pathologischer Veränderungen.

4.3.6. Hand-/Fingergelenke (Teil 6) ***(18)***

Die Arthrosonographie hat in der Rheumatologie insbesondere in der Früharthritisdiagnostik aber auch für Verlaufsbeurteilungen und im Therapiemonitoring eine große Bedeutung. Sehr sensitiv gelingt der Nachweis kleinster Flüssigkeitsansammlungen im Bereich der Hand- und Fingergelenke, was wiederum die Trefferquote von diagnostischen Gelenkpunktionen erhöht. Mittels der Farbdoppler-Sonographie lässt sich unterscheiden, ob intraartikuläre Strukturen mittlerer Echogenität Pannus oder anderen Strukturen wie Zelldetritus oder nicht-destruierenden Synovialisproliferationen entsprechen (122). Für die operative Planung ist die sonographische Abklärung von Ganglien nach deren Ursprung (Gelenk, Peritendinum), anatomischen Lokalisation (z.B. Retinakulum tendo flexor II), Ausdehnung sowie die Darstellung der anliegenden anatomischen Strukturen (z.B. Nerven, Gefäße) sehr hilfreich. Die stenosierende Tenosynovitis des 1. und 2. Streckersehnenfaches (de Quervain) ist ebenfalls sonographisch erfassbar.

Die Arthrosonographie ist in der differential-diagnostischen Abklärung eines Karpaltunnel-Syndroms (CTS) (39,88,131) einsetzbar. Duncan und Mitarbeiter (39) führten sonographische Untersuchungen des Nervus medianus im Eingangsbereich des Carpaltunnels bei 68 Patienten mit 102 symptomatischen Nerven (CTS) im Vergleich zu 68 Nerven von 36 asymptomatischen Kontrollen durch. Die Messungen zeigten signifikante Unterschiede zwischen den Patienten und den Kontrollen. Die Schwellung des Nervus medianus war signifikant größer beim CTS in den Querschnittsmessungen als bei den Kontrollen (13mm^2 versus 7mm^2). Die quantitative Messung des Nervus medianus ist ein akurates Nachweissystem (Sensitivität 0,82; Spezifität 0,97). Swen und Mitarbeiter (131) kamen zu ähnlichen Ergebnissen. Sie führten Messungen des Nervus medianus bei 47 Patienten mit Karpaltunnel-Syndrom durch und fanden eine Vergrößerung der Querschnittsfläche des

Nervus medianus (≥11mm^2) im Vergleich zu einer Kontrollgruppe von 20 Probanden ohne Karpaltunnel-Syndrom (ca. 6mm^2) (Sensitivität 0,70; Spezifität 0,63) und zum chirurgischen Befund. Lee und Mitarbeiter (88) fanden Werte von 15mm^2 beim CTS mit einer Sensitivität von 0,88 und einer Spezifität von 0,96 im Vergleich zu neurologischen Untersuchungen. Querschnittsflächen ≥12mm^2 sind hochgradig verdächtig auf ein Karpaltunnel-Syndrom.

Die sonographische Erfassung von Sehnenteilrupturen wird in der Literatur kontrovers diskutiert. Während Grassi und Mitarbeiter (56) Sehnenteilrupturen bei 50% der Flexorensehnen und 30% der Extensorensehnen von 20 untersuchten RA-Patienten mit einem 13MHz Linearschallkopf ohne Vergleich zum operativen Befund beschrieben, konnte dies in einer Studie von Swen und Mitarbeitern (130) mit einem 10MHz Linearschallkopf im Vergleich zum operativen Befund nicht bestätigt werden. Für eine partielle Fingersehnenruptur fanden sie eine Sensitivität und Spezifität für die Sonographie von 0,33 und 0,89.

Lund und Mitarbeiter (91) haben Handgelenke und MCP-Gelenke von 29 Patienten mit RA und bei 10 gesunden Probanden untersucht. Sie fanden synoviale Abnormalitäten und Erosionen vor allem bei der RA im Vergleich zu Gesunden. Die Beurteilung der synovialen und knorpligen Strukturen an den Händen war im Vergleich zu den MCP-Gelenken schwieriger.

Backhaus und Mitarbeiter (13) beurteilten in einer Vergleichsstudie von 60 Patienten mit arthritischen Fingergelenken den entzündlichen Weichteil- und Knochenprozess mittels konventioneller Röntgendiagnostik, Drei-Phasen-Skelettszintigraphie, Ultraschall und MR-Tomographie mit Kontrastmittel. Sehr sensitiv konnte der entzündliche Weichteilprozess sonographisch an den Fingergelenken erfasst werden. Zwanzig Prozent der klinisch stummen Fingergelenke wiesen bereits sonographisch Zeichen einer Synovitis auf. Es fand sich eine hohe Korrelation zur MR-Tomographie im Nachweis des entzündlichen Weichteilprozesses. Der destruktive entzündliche Knochenprozess konnte frühzeitiger als in der konventionellen Röntgendiagnostik dargestellt werden, jedoch nicht in dem Ausmaß wie in der 3D-MR-Tomographie mit einer Schichtdicke von 1 mm.

Wakefield und Mitarbeiter (138) verglichen die MCP-Gelenke von 100 RA-Patienten mittels Ultraschall und der konventionellen Röntgendiagnostik. Sie fanden in über 81% der radiologisch nachgewiesenen Erosionen eine Übereinstimmung in der Lage mit den sonographisch erfassten Erosionen. Die meisten erosiven Veränderungen fanden sie im Ultraschall an den MCP-Gelenken II und V. Hier wurde zusätzlich das Gelenk von einer

seitlichen Schnittebene sonographisch dargestellt. Anteilmäßig verteilten die Erosionen sich wie folgt: dorsal 25%; volar 2%, radial/ulnar 73%; Caput Os metacarpale 79%; Basis der Phalanx 21%. Eine gute Korrelation konnten sie ebenfalls zwischen Ultraschall und MRT bei der Untersuchung des MCP-Gelenkes II radialseitig von 25 Patienten nachweisen und eine deutliche Überlegenheit des Ultraschalls und der MR-Tomographie im Nachweis erosiver Veränderungen im Vergleich zur Röntgendiagnostik zeigen. Knochenabnormalitäten konnten sie sonographisch von 20 untersuchten gesunden Probanden (100 MCP-Gelenke) nur bei einem Proband mit Zustand nach einem Trauma an einem Gelenk nachweisen.

Grassi und Mitarbeiter (57) verdeutlichten in einer Studie an den MCP-Gelenken die Wichtigkeit der multiplanaren Untersuchung der Gelenke bei der Erfassung erosiver Knochenläsionen im Vergleich zur Röntgendiagnostik.

Im Nachweis erosiver Veränderungen ist die Sonographie der konventionellen Röntgendiagnostik dann überlegen, wenn die knöchernen Läsionen von der Lage her der sonographishen Diagnostik zugänglich sind. Das ist durch die dreidimensionale Schnittbildtechnik der Sonographie im Vergleich zur Summationstechnik der konventionellen Röntgendiagnostik begründet (13,57,123,138). Während die konventionelle Röntgendiagnostik die gesamten knöchernen Gelenkanteile abzubilden vermag, gelingt dies in der Sonographie nur abschnittsweise. Es gibt bereits einige Vergleichsstudien zwischen Ultraschall und MR-Tomographie (1,2,27), die eine gleichwertige Aussagefähigkeit bezüglich des Nachweises von Weichteil- und Knochenläsionen für andere Gelenkregionen darlegen. Da die Arthrosonographie flexibel und kostengünstiger einsetzbar ist, ist sie der MR-Tomographie vorzuziehen. Befunde die mittels Arthrosonographie nicht geklärt werden können wie zum Beispiel die Frage nach einer Osteonekrose bzw. Osteomyelitis stellen beispielsweise eine Indikation für die MR-Tomographie dar.

Im Vergleich zu den Richtlinien der Deutschen Gesellschaft für Ultraschall in der Medizin (79) haben wir die Schnittebenen am Handgelenk und die Schnittebenen zur Untersuchung der Fingergelenke in Anlehnung an die europäischen Richtlinien für Ultraschall (14) und die von Sattler und Mitarbeiter (120) definierten Schnittebenen erweitert.

Der erfahrene Ultraschall-Anwender kann mit Hilfe der Sonographie zahlreiche spezifische, diagnostisch und therapeutisch relevante Befunde erheben, die das weitere diagnostische und therapeutische Vorgehen entscheidend beeinflussen können.

5. Zusammenfassung

Zusammenfassend zeigen unserer Ergebnisse der initialen Studie, dass die MR-Tomographie, die Sonographie und die Drei-Phasen-Skeltt-Szintigraphie sensitiver im Nachweis des entzündlichen Gelenkprozesses sind als die konventionelle Röntgendiagnostik. Jedoch scheint der Einsatz der Szintigraphie auf Grund ihrer unzureichenden Spezifität von limitiertem Wert zu sein. Die Sonographie erlaubt einen sensitiven Nachweis der entzündlichen Weichteilläsionen in Form der Synovitis und Tenosynovitis, ist jedoch im Vergleich zur MR-Tomographie nicht optimal im Nachweis von kleinen Erosionen. Im Vergleich zu den anderen bildgebenden Verfahren ist es das kostengünstigste Verfahren. Die MR-Tomographie ist sensitiver als die konventionelle Röntgendiagnostik im Nachweis sowohl der entzündlichen Weichteilläsionen als auch im Nachweis der Erosionen. Die Spezifität dieser Ergebnisse muss in Langzeitstudien noch evaluiert werden.

Zusammenfassend zeigen die Ergebnisse der Verlaufsstudie, dass die konventionelle Röntgendiagnostik nicht sensitiv genug im Nachweis die Früharthritis ist. Die Drei-Phasen-Skelett-Szintigraphie ist eine gute Screening-Methode für Patienten, die eine Ganzkörper-Untersuchung benötigen. Auf Grund ihrer niedrigen Spezifität ist die Skelett-Szintigraphie für den Nachweis von frühen Erosionen ungeeignet. Die Sonographie ist eine excellente Methode für den Nachweis des entzündlichen Weichteilprozesses. Sie erlaubt sehr sensitiv eine Differenzierung zwischen Erguss, Synovialisproliferation und Tenosynovitis. Die Sonographie zeigt frühzeitiger Erosionen als die konventionelle Röntgendiagnostik, aber nicht in dem gleichen Ausmaß wie die 3D-MR-Tomographie. Die kontrast-verstärkende 3D-MR-Tomographie ist eine sensitive Methode für den Nachweis sowohl der Weichteilläsionen als auch der frühen Erosionen bei Arthritis. Die MR-Tomographie könnte in zukünftigen Therapiestudien eine zunehmende Rolle in der diagnostischen Beurteilung der Früharthritis bei Patienten mit negativen radiologischen Befunden, die eine mehr aggressive Therapie bedürfen, spielen. Da die MR-Tomographie eine höhere Sensitivität als die konventionelle Röntgendiagnostik hat, könnte sie außerdem einen wichtigen Platz in kurzfristigen und mittelfristigen Therapie-Studien mit sogenannten „Biologicals“ oder anderen Medikamenten einnehmen. Um die exakte prognostische Signifikanz der durch die MR-Tomographie erfassten Veränderungen zu bestimmen, sind Langzeitstudien erforderlich, die herausfinden sollen, ob alle nachgewiesenen MR-Erosionen die gleiche Bedeutung wie die radiologisch erfassten Erosionen im Rahmen der Erkrankung haben werden.

Die Arthrosonographie hat in der Rheumatologie insbesondere in der Früharthritisdiagnostik aber auch für Verlaufsbeurteilungen und im Therapiemonitoring eine große Bedeutung. Je nach Klinik werden die entsprechenden Gelenke sonographisch untersucht und die klinisch erhobenen Befunde untermauert, differenziert oder widerlegt. Insbesondere Gelenkregionen, die der klinischen Untersuchung schwer zugänglich sind wie beispielsweise das Schulter- und Hüftgelenk, werden sonographisch gut erfasst und pathologische Prozesse lassen sich gut differenzieren und darstellen. Sehr sensitiv gelingt der Nachweis kleinster Flüssigkeitsansammlungen, was wiederum die Trefferquote von diagnostischen Gelenkpunktionen erhöht. Mittels der Farbdoppler-Sonographie lässt sich unterscheiden, ob intraartikuläre Strukturen mittlerer Echogenität Pannus oder anderen Strukturen wie Zelldetritus oder einer nicht-destruierenden Synovialisproliferation entsprechen (122). Weitere Indikationen sind die Differenzierung von Bursitiden (exsudativ / proliferativ), der Nachweis von freien Gelenkkörpern sowie destruierende und bzw. proliferative Gelenkveränderungen. In der Abklärung von unklaren Wadenkompressionssyndromen spielt die Arthrosonographie eine wesentliche Rolle. Leicht gelingt die Differenzierung zwischen einer Poplitealzyste und vaskulären Ursachen des Kompressionssyndromes. Eine zunehmende Bedeutung gewinnt die Arthrosonographie im Nachweis bzw. Ausschluss destruierender Gelenkveränderungen (Erosionen dd knöcherne Appositionen). So ist sie in der Lage den destruierenden Gelenkprozess an verschiedenen Gelenken (13,57,91,138) eher zu erfassen als die konventioenelle Röntgendiagnostik, soweit sie der sonographiechen Untersuchung zugänglich sind. Am Schultergelenk lassen sich Rotatorenmanschettenrupturen von anderen Läsionen (Erguss, Bursitis, Tenosynovialitis, Erosionen, Labriumdefekte) sonographisch gut unterscheiden (1,2,3,98). Die Arthrosonographie leistet damit einen entscheidenden Beitrag in der Abklärung unklarer Schultersyndrome. Eine MR-tomographische Untersuchung ist nur dann indiziert, soweit songraphisch der Befund nicht abgeklärt werden kann (zum Beispiel bei Verdacht auf eine Osteonekrose). Am Ellenbogen kann die Arthrosonographie bei der Abklärung des Nervus ulnaris Syndrom behilflich sein (106) und an der Hand bei der Abklärung eines Carpaltunnelsyndromes (131). Während komplette Sehnenrupturen sich sonographisch gut darstellen lassen, ist die Beurteilung von Partialrupturen im Vergleich zum operativen Befund eingeschränkt (56,130). Bei implantierter Hüftgelenk-Endoprothese ist in der Frühphase das Ausmaß von Hämatomen sonographisch feststellbar. Bei Prothesenlockerung und Infektion findet sich häufig ein Erguss, der sich im Ultraschallbild echofrei darstellt. Bei der klinischen

Diagnose einer Achillodynie ist die Arthrosonographie in der Lage die verschiedenen Pathologien im Bereich der Achillessehne gut zu differenzieren.

Zusätzlich ist bei der Ultraschalldiagnostik auf Weichteilraumforderungen zu achten. Dabei kann es sich um Tumore, Lymphome und vor allem Hämatome handeln. Die Arterien und Venen im Bereich der Gelenke können leicht mit beurteilt werden. Aneurysmen und Thrombosen lassen sich bereits mit der konventionellen, nicht-farbkodierten Sonographie gut darstellen.

Die Arthrosonographie peripherer Gelenke hat eine große Bedeutung als leicht einzusetzende, kostengünstige und patientenfreundliche Untersuchungsmethode, da die klinische Untersuchung bei rheumatischen Fragestellungen oft unzureichend ist.

Der erfahrene Ultraschall-Anwender kann mit Hilfe der Sonographie zahlreiche spezifische, diagnostisch und therapeutisch relevante Befunde erheben, die das weitere diagnostische und therapeutische Vorgehen entscheidend beeinflussen können.

6. Terminologie

Sonographie: B-Bild-Sonographie: (Brightness Scan). Die von einem Schallkopf ausgesendeten Schallwellen werden von Grenzflächen reflektiert und vom Schallkopf wieder empfangen. Die reflektierten Schallwellen werden in Helligkeitspunkte umgewandelt und auf einem Bildschirm sichtbar gemacht. Der erzeugte Lichtpunkt ist um so intensiver je stärker das Echo ist. Das entstehende Bild enthält unterschiedliche Graustufen und widerspiegelt das Echoverhalten der unterschiedlichen Gewebestrukturen. Die Sonographie wird als bildgebendes Verfahren in nahezu allen medizinischen Fachbereichen eingesetzt.

Farbdopplersonographie: Hier werden mittels eines pw-Dopplers (pulsed-wave Doppler), der mit kurzen Impulsen arbeitet, Untersuchungen von sich bewegenden Grenzflächen durchgeführt, die die Flussgeschwindigkeiten farblich in das B-Bild integrieren. Diese Methode ist für angiologische Fragestellungen etabliert und vermag zusätzlich in der Differenzierung des Pannusgewebes von fibrösen Gewebe hilfreich zu sein.

Magnetresonanztomographie: Die Magnetresonanztomographie beruht auf der Wirkung, die ein externes Magnetfeld und die Einstrahlung von Hochfrequenzimpulsen auf die Atomkerne des Körpergewebes besitzt. Die Atomkerne des Körpergewebes richten sich durch das äußere Magnetfeld paralell bzw. antiparalell um die Feldlinien des äußeren Magnetfeldes aus und führen hierbei eine Kreiselbewegung – die sogenannte Präzisionsbewegung – aus. Durch die Einstrahlung von Hochfrequenzwellen können die Kerne aus ihrer Drehbewegung ausgelenkt bzw. umgeklappt werden. Dabei nehmen die Atomkerne Energie auf. Beim Abschalten des Hochfrequenzimpulses kehren die Atome in ihr thermisches Gleichgewicht zurück, wobei eine elektromagnetische Strahlung ausgesendet wird, welche als Resonanzsignal registriert werden kann. Jedes Gewebe sendet verschiedene Resonanzsignale, die mit unterschiedlicher Helligkeit ortskodiert dargestellt werden und eine Differenzierung ermöglichen.

Die unterschiedliche Signalintensität von verschiedenen Geweben bezeichnet man als den Kontrast zwischen diesen Geweben. Die wichtigsten Faktoren, die den Bildkontrast bestimmen, sind:

1. die Zeiten, in denen das Resonanzsignal auftritt, die sogenannten T1- bzw. T2-Relaxationszeiten des Gewebes und
2. die jeweilige angewendete Pulssequenz und deren Zeitparameter.

T1-betonte Aufnahmen bilden Gewebe mit langer T1-Relaxationszeit (z.B. Flüssigkeiten, pathologisches Gewebe) signalarm (hypointens) und Gewebe mit kurzer T1-Relaxationszeit (z.B. Fett, kontrastmittelanreicherndes Gewebe) signalreich (hyperintens) ab.

T2-betonte Aufnahmen bilden Gewebe mit langer T2-Relaxationszeit (z.B. Flüssigkeiten, pathologisches Gewebe) signalreich (hyperintens) und Gewebe mit kurzer T2-Relaxationszeit (z.B. Muskulatur, Blut, Kortikalis) signalarm (hypointens) ab.

7. Abkürzungen

ACR	American College of Rheumatology
ATL	Advanced Technology Laboratories
BSG	Blutkörperchensenkungsgeschwindigkeit
CRP	C-reaktives Protein
CTS	Carpaltunnelsyndrom
CT	Computertomographie
DMARDs	Disease modifiing antirheumatic drugs
DEGUM	Deutsche Gesellschaft für Ultraschall in der Medizin
DIP	Distales Interphalangealgelenk
3-D-MRT	3-Dimensionale Magnetresonanztomographie
DSG	Daumensattelgelenk
EULAR	European League Against Rheumatism
FLASH	fast low-angle shoot
Gd-DTPA	Gadolium-Diethylentriaminpentaessigsäure
Gd-DTPA-BMA	Gadolium (III)diethylentriaminpentaessigsäurebis(methylamid)
kV	Kilovolt
mA	Milliampere
MCP	Metacarpophalangealgelenk
MHz	Megahertz
MIP	maximal intensity projection
MRT	Magnetresonanztomographie
MTP	Metatarsophalangealgelenk
ÖGUM	Östereichische Gesellschaft für Ultraschall in der Medizin
OSG	oberes Sprunggelenk
PIP	Proximales Interphalangealgelenk
RA	Rheumatoide Arthritis
RF	Rheumafaktor
SIG	Sakroiliakalgelenk
SGUM	Schweizerische Gesellschaft für Ultraschall in der Medizin
Tc-99m-MDP	Tc-99m-**M**ethylen-**Di**phosphonat
TFCC	triangulärer fibröser Knorpelkomplexes
USG	unteres Sprunggelenk

8. Literaturverzeichnis

1. ALASAARELA E, TAKALO R, TERVONEN O, HAKALA M, SURAMO I (1997) Sonography and MRI in the evaluation of painful arthritic shoulder. Br J Rheumatol **36:**996-1000

2. ALASAARELA E, SURAMO I, LAHDE S, TAKALO R, HAKALA M (1998) Evaluation of humeral head erosions in rheumatoid arthritis: A comparison of sonography, magnetic resonance imaging, computerised tomography and plain radiography. Br J Rheumatol **37**:1152-6

3. ALASAARELA E, LEPPILAHTI J, HAKALA M (1998) Ultrasound and operative evaluation of arthritic shoulder joints. Ann Rheum Dis **57**:357-60

4. ALLANDER E (1974) Prevalence, incidence and remission rates of some common rheumatic diseases and syndromes. Scand J Rheumatol **74**:574-9

5. ARNETT FC, EDWORTHY SM, BLOCH DA, MCSHANE DJ, FRIES JF, COOPER NS, HEALEY LA, KAPLAN SR, LIANG MH, LUTHRA HS, ET AL. (1988) The American Rheumatism Association 1987 revised criteria for the classification of rheumatoid arthritis. Arthritis Rheum **31**:315-24

6. Arbeitskreis “bildgebende Diagnostik in der Rheumatologie” des Regionalen Rheumazentrums Berlin e.V. (1997) Empfehlungen zur Röntgendiagnostk der Hände und Füße bei rheumatologischen Fragestellungen. Berliner Ärzteblatt **110**:771-2

7. ARSLAN G, APAYDIN A, KABAALIOGLU A, SINDEL T, LULECI E (1999) Sonograhically detected subacromial/subdeltoid bursal effusion and biceps tendon sheath fluid: reliable signs of rotator cuff tear? J Clin Ultrasound **27**:334-9

8. BACKHAUS M (1994) Poplitealzyste, Akt Rheumatol **19** M52

9. BACKHAUS M (1996) Arthrosonographische Untersuchungen des Schultergelenkes bei Patienten mit Erkrankungen des rheumatischen Formenkreises. Z. f. Rheumatologie **55**; Suppl.1: 51, FT 56

10. BACKHAUS M (1996) Sonographische Darstellung arthritischer und erosiver Veränderungen an den Fingergelenken bei Patienten mit Erkrankungen des rheumatischen Formenkreises. Z. f. Rheumatologie **55**; Suppl.1: 51, FT 58

11. BACKHAUS M, MANGER B (1997) The use of ultrasonograpgy in rheumatical diagnosis of shoulder. Rheumatology in Europe **26/3**:89-92

12. BACKHAUS M, BANZER D, BOHL-BÜHLER M, BRAUN J, EGGENS U, FELSENBER D, HAUER RW, KOURIK W, LORECK D, SCHMIDT W, WOLF O, ZERBES K (1997) Empfehlungen zur Röntgendiagnostik der Hände und Füße bei rheumatologischen Fragestellungen. Berliner Ärzteblatt **110**;771-2

13. BACKHAUS M, KAMRADT TH, SANDROCK D, LORECK D, WOLF KJ, RABER H, HAMM B, BURMESTER GR, BOLLOW M (1999) Arthritis of the finger joints: a comprehensive approach comparing conventional radiography, scintigraphy, ultrasound, and contrast-enhanced magnetic resonance imaging. Arthritis Rheum **42**:1232-45

14. BACKHAUS M, BURMESTER GR, GERBER TH, GRASSI W, SWEN WA, WAKEFIELD R, MANGER B (2001) Guidelines for musculoskeletal ultrasound in rheumatology. Ann Rheum Dis **60**:641-9

15. BACKHAUS M (2002) Der Stellenwert der Arthrosonographie in der Früharthritisdiagnostik. Z. Rheumatol **61**:120-9

16. BACKHAUS M, BURMESTER GR, SANDROCK D, LORECK D, HESS D, SCHOLZ A, BLIND S, HAMM PB, BOLLOW M (2002) Prospective two-year follow-up study comparing novel and conventional imaging procedures in patients with arthritic finger joints. Ann Rheum Dis **61**:895-904

17. BACKHAUS M, SCHMIDT WA, MELLEROWICZ H, BOHL-BÜHLER M, BANZER D, BRAUN J, SATTLER H, HAUER RW (2002) Technik und Stellenwert der Arthrosonographie in der rheumatologischen Diagnostik - Teil 4: Sonographie des Ellenbogens. Z Rheumatol **61**:415-25

18. BACKHAUS M, SCHMIDT WA, MELLEROWICZ H, BOHL-BÜHLER M, BANZER D, BRAUN J, SATTLER H, HAUER RW (2002) Technik und Stellenwert in der Arthrosonographie in der rheumatologischen Diagnostik - Teil 6: Sonographie der Hand- und Fingergelenke. Z Rheumatol **61**:674-87

19. BACKHAUS M, SANDROCK D, SCHMIDT WA (2002) Imaging in der Rheumatologie. Dtsch Med Wochenschr. **13**:1897-903

20. BELTRAN J, CAUDILL JL, HERMAN LA, KANTOR SM, HUDSON PN, NOTO AM, BARAN AS (1987) Rheumatoid arthritis: MR imaging manifestations. Radiology **165:**153-7

21. BOLLOW M, LORECK D, BANZER D, BRANDT H, ZERBES K, KOURIK W, MELLEROWICZ H, BACKHAUS M, SCHMIDT W, BOHL-BÜHLER M, HAUER R, EGGENS U, BRAUN J (1999) Bildgebende Diagnostik bei Verdacht auf entzündlich-rheumatische Achsenskeletterkrankungen (Sakroiliitis). Z Rheumatol **58**:61-70

22. BOLLOW M, BRAUN J, HAMM B, EGGENS U, SCHILLING A, KONIG H, WOLF KJ (1995) Early sacroiliitis in patients with spondyloarthropathy: evaluation with dynamic gadolinium-enhanced MR imaging. Radiology **194**:529-36

23. BOLLOW M, FISCHER T, REIßHAUER H, BACKHAUS M, SIEPER J, BRAUN J (2000) Quantitative analyses of sacroiliac biopsies in spondyloarthropathies: T cells and macrophages predominate in early and active sacroiliitis- cellularity correlates with the degree of enhancement detected by magnetic resonance imaging Ann Rheum Dis **59**: 135-140

24. BOLLOW M, BIEDERMANN T, KANNENBERG J, PARIS ST, SCHAUER-PETROWSKI C, MINDEN K, SCHÖNTUBE M, HAMM B, SIEPER J, BRAUN J (1998) Use of dynamic magnetic resonance imaging to detect sacroiliitis in HLA-B27 positive and negative children with juvenile arthritides. J Rheumatol **25**:556-564

25. BOSCH R, NIEDERMEIER C, HEIMKES B (1998) Stellenwert der Sonographie in der Differentialdiagnostik des kindlichen Hüftgelenksergusses (M. Perthes, C. fugax, Epiphysiolysis capitis femoris). Z Orthop Ihre Grenzgeb **136**:412-9

26. BOUFFARD JA, LEE SM, DHANJU J (2000) Ultrasonography of the shoulder. Semin Ultrasound CT MR Jun **21**:164-91

27. BRAUN J, BOLLOW M, EGGENS U, KONIG H, DISTLER A, SIEPER J (1994) Use of dynamic magnetic resonance imaging with fast imaging in the detection of early and advanced sacroiliitis in spondylarthropathy patients. Arthritis Rheum **37:**1039-45

28. BRAUN J, BOLLOW M, SEYREKBASAN F, HABERLE HJ, EGGENS U, MERTZ A, DISTLER A, SIEPER J (1996) Computed tomography guided corticosteroid injection of the sacroiliac joint in patients with spondyloarthropathy with sacroiliitis: clinical outcome and follow-up by dynamic magnetic resonance imaging. J Rheumatol **23:**659-64

29. CALIS M, AKGÜN K, BIRTANE M, KARACAN I, CALIS H, TÜZÜN F (2000) Diagnostic values of clinical diagnostic tests in subacromial impingement syndrome. Ann Rheum Dis **59**: 44-7

30. CAMPEAU NG, LEWIS BD (1998) Ultrasound appearance of synovial osteochondromatosis of the shoulder. Mayo Clin Proc **73**:1079-81

31. CARDINAL E, CHHEM RK, BEAUREGARD CG, AUBIN B, PELLETIER M (1996) Plantar fasciitis: sonographic evaluation. Radiology **201**:257-9

32. CONAGHAN PG, BROOKS P (1995) Disease-modifying antirheumatic drugs, including methotrexate, gold, antimalarials, and D-penicillamine. Curr Opin Rheumatol **7**:167-173 (3V)

33. CONAGHAN PG, MCGONAGLE D, WAKEFIELD R, EMERY P (1999) New approaches to imaging of early rheumatoid arthritis. Clin Exp Rheumatol **17**:37-42

34. CORVETTA A, GIOVAGNONI A, BALDELLI S, ERCOLANI P, POMPONIO G, LUCHETTI MM, RINALDI N, DE NEGRIS E (1992) MR imaging of rheumatoid hand lesions: comparison with conventional radiology in 31 patients. Clin Exp Rheumatol **10**:217-222

35. CUNNINGHAM LS, KELSEY JL (1984) Epidemiology of muscoloskeletal impairments and associated disability. Am J Public Health **74**:574-9

36. DAWES PT AND FOWLER PD (1995) Treatment of early rheumatoid arthritis: a review of current and future concepts and therapy. Clin Exp Rheumatol **13**:381-94

37. DEVLIN J, LILLEY J, GOUGH A, HUISSOON A, HOLDER R, REECE R, PERKINS P, EMERY P (1996) Clinical association with DXA measurement of hand bone mass in rheumatoid arthritis. Br J Rheumatol **35**:1256-62

38. DOUGADOS M, VAN DER LINDEN S, JUHLIN R, HUITFELDT B, AMOR B, CALIN A, CATS A, DIJKMANS B, OLIVIERI I, PASERO G, ET AL. (1991) The European Spondylarthropathy Study Group preliminary criteria for the classification of spondylarthropathy. Arthritis Rheum **34**:1218-27

39. DUNCAN I, SULLIVAN P, LOMAS F (1999) Sonography in the diagonosis of carpal tunnel syndrome. AJR Am J Roentgenol **173**:681-4

40. EBERHARDT K, FEX E, JOHNSSON K, GEBOREK P (1995) Hip involvement in early rheumatoid arthritis. Ann Rheum Dis **54**:45-8

41. EMERY P (1994) Early rheumatoid arthritis: therapeutic strategies. Scand J Rheumatol Suppl **100**:3-7 (2V)

42. FIOCCO U, COZZI L, RUBALTELLI L, RIGON C, DE CANDIA A, TREGNAGHI A, GALLO C, FAVARO MA, CHIECO-BIANCHI F, BALDOVIN M, TODESCO S (1996) Long-term sonographic follow-up of rheumatoid and psoriatic proliferative knee joint synovitis. Br J Rheumatol Feb;**35(2):**155-63

43. FOLEY ND, STACK JP, RYAN M, REDMOND, U, BARRY J, ENNIS J, COUGHLAN RJ (1991) Magnetic resonance imaging in the assessment of rheumatoid arthritis - a comparison with plain film radiographs. Br J Rheumatol **30**:101-6

44. FORNAGE BD (1986) Achilles tendon: US examination. Radiology **159**:759-764

45. FORSLIND K, LARSSON EM, JOHANSSON A, SVENSSON B (1997) Detection of joint pathology by magnetic resonance imaging in patients with early rheumatoid arthritis. Br J Rheumatol **36**:683-8

46. GAFFNEY K, COOKSON J, BLAKE D, COUMBE A, BLADES S (1995) Quantification of rheumatoid synovitis by magnetic resonance imaging. Arthritis Rheum **38:**1610-7

47. GAULRAPP H, ZIMMERMANN T (2000) Sonographische Veränderungen nach endoprothetischer Versorgung des Hüftgelenks. Ultraschall in Med **21**:122-7

48. GIBBON WW, WAKEFIELD RJ (1999) Ultrasound in inflammatory disease. Radiol Clin North Am Jul;**37(4):**633-51

49. GIBBON WW, LONG G (1999) Ultrasound of the plantar aponeurosis (fascia). Skeletal Radiol **28**:21-26

50. GILKESON G, POLISSON R, SINCLAIR H, VOGLER J, RICE J, CALDWELL D, SPRITZER C. MARTINEZ S (1988) Early detection of carpal erosions in patients with rheumatoid arthritis: a pilot study of magnetic resonance imaging. J Rheumatol **15**:1361-6

51. GOUGH AK, LILLEY J, EYRE S, HOLDER RL, EMERY P (1994) Generalised bone loss in patients with early rheumatoid arthritis. Lancet **344**:23-7

52. GRAF R (1982) Welche Möglichkeiten bietet die Sonographie bei Säuglingshüften? Wien Med Wochenschr **132:**499-506

53. GRAF R, SCHULER P (1988) Sonographie am Stütz- und Bewegungsapparat bei Erwachsenen und Kindern - Lehrbuch und Atlas. VCH Verlagsgesellschaft mbH, Weinheim

54. GRAF R, SCHULER P (1995) Sonographie am Stütz- und Bewegungsapparat bei Erwachsenen und Kindern. Chapman & Hall, Weinheim

55. GRASSI W, TITTARELLI E, BLASETTI P, PIRANI O, CERVINI C (1993) Ultrasound Examination of Metacarpophalangeal Joints in Rheumatoid Arthritis. Scand J Rheumatology **22**:5243-7

56. GRASSI W, TITTARELLI E, BLASETTI P, PIRANI O, CERVINI C (1995) Finger tendon involvement in rheumatoid arthritis. Evaluation with high-frequency sonography. Arthritis Rheum **38**:786-94

57. GRASSI W, FILIPPUCCI, FARINA A, SALAFFI F, CERVINI C (2001) Ultrasonography in the evaluation of bone erosions. Ann Rheum Dis **60**: 98-103

58. GRUBER, G., KONERMANN W, MÜLLER-MINY H, GRUBER GM (1997) Standardisierte sonographische Untersuchung des Kniegelenks. Ultraschall in Med **18:**52-61

59. HARLAND U, SATTLER H (1998) Ultraschallfibel Orthopädie, Traumatologie, Rheumatologie Springer, Berlin

60. HASHIMOTO BE, KRAMER DJ, WIITALA L (1999) Applications of musculoskeletal sonography. J Clin Ultrasound **27**:293-31

61. HAU M, SCHULTZ H, TONY HP, ET AL. (1999) Evaluation of pannus and vascularization of the metacarpophalangeal and proximal interphalangeal joints in rheumatoid arthitis by high-resolution ultrasound (multidimensional linear array). Arthritis Rheum **42**:2303-8

62. HAUER RW, SCHMIDT WA, BOHL-BÜHLER M, BANZER D, MELLEROWICZ H, SATTLER H, BRAUN J, BACKHAUS M (2001)Technik und Stellenwert der Arthrosonographie in der rheumatologischen Diagnostik - Teil 1: Sonographie des Kniegelenkes. Z Rheumatol **60**:139-47

63. HEDTMANN A, FETT H (1991) Atlas und Lehrbuch der Schultersonographie. Bücherei des Orthopäden Bd. 60. Enke, Stuttgart

64. IMHOFF AB AND HODLER J (1996) Correlation of MR imaging, CT arthrography, and arthroscopy of the shoulder. Bull Hosp Jt Dis **54**:146-52

65. JACOBSON JA, ANDRESEN, R, JAOVISIDHA S, DE MAESENEER M, FOLDES K, TRUDELL DR, RESNICK D (1998) Detection of ankle effusions: comparison study in cadavers using radiography, sonography, and MR imaging. AJR **170:**1231-1238

66. JACOBSON JA (1999) Musculoskeletal sonography and MR imaging. A role for both imaging methods. Radiol Clin North Am **37**:713-35

67. JORGENSEN C, CYTEVAL C, ANAYA JM, BARON MP, LAMARQUE JL, SANY J (1993) Sensitivity of magnetic resonance imaging of the wrist in very early rheumatoid arthritis. Clin Exp Rheumatol **11**:163-8

68. JEVTIC V, ROZMAN B, WATT I, PRESETNIK M (1995) Use of contrast-enhanced MRI in the assessment of therapeutic response to a disease-modifying antirheumatic drug. Case study of a patient with rheumatoid arthritis - 6- and 24-month follow-up. Br J Rheumatol **34**:956-9

69. KARIM Z, WAKEFIELD RJ, CONAGHAN PG, ET AL. (2001) The impact of ultrasonography on diagnosis and management of patients with musculoskeletal conditions. Arthritis Rheum **44**:2932-3

70. KATTHAGEN BD (1988) Schultersonographie. Thieme, Stuttgart

71. KELLNER H (1992) Ultrasound findings in Löfgren`s syndrome: is ankle swelling caused by arthritis, tenosynovitis, or periarthritis? J Rheumatol **19**:38-41

72. KELLNER H, ZOLLER WG (1993) Sonographische Diagnostik entzündlich-rheumatischer Erkrankungen. Z Rheumatol **52**:80-89

73. KELLNER H, LIESS H, ZOLLER WG (1994) 3D-Sonographie an Weichteilen und Gelenken. Bildgebung **61**:130-134

74. KELLNER H (2001) Arthrosonographie: Von der Außenseitermethode zum standardisierten und integrierten Bestandteil der bildgebenden Diagnostik in der Rheumatologie. Z Rheumatol **60**;137-8

75. KIEFT GJ, DIJKMANS BA, BLOEM JL, KROON HM (1990) Magnetic resonance imaging of the shoulder in patients with rheumatoid arthritis. Ann Rheum Dis **49**:7-11

76. KLAUSER A, FRAUSCHER F, SCHIRMER M, ET AL. (2002) The value of contrast-enhanced color Doppler ultrasound in the detection of vascularization of finger joints in patients with rheumatoid arthritis. Arthritis Rheum **46**:647-53

77. KOENIG H, LUCAS D, MEISSNER R (1986) The wrist: a preliminary report on high-resolution MR imaging. Radiology **160**:463-7

78. KONERMANN W, GRUBER G (1998) Sonographische Standardschnittebenen an der oberen Extremität – Schulter- und Ellenbogengelenk. Ultraschall in Med.**19**:130-8

79. KONERMANN W, GRUBER G (2000) Ultraschalldiagnostik der Stütz- und Bewegungsorgane nach den Richtlinien der DEGUM. Thieme Verlag Stuttgart

80. KOSKI JM. (1989) Ultrasonographic evidence of hip synovitis in patients with rheumatoid arthritis. Scand J Rheumatol **18**:127-131

81. KOSKI JM (1989) Axillar ultrasound of the glenohumeral joint. J Rheumatol **19**:664-7

82. KOSKI JM (1990) Ultrasonography of the metatarsophalangeal and talocrural joints. Clin Exp Rheumatol **8:**347-51

83. KOSKI JM (1990) Ultrasonography of the elbow joint. Rheumatol Int **10**:91-4

84. KOSKI JM (2000) Ultrasound guided injections in rheumatology. J Rheumatol **27**;2131-8

85. KRAPPEL F, HARLAND U (1997) Der heutige Stellenwert der Sonographie in der Orthopädie. Ergebnisse einer bundesweiten Umfrage. Z Orthop Ihre Grenzgeb **135**:106-111

86. LANGE U, TEICHMANN J, STRACKE H, BRETZEL RG, NEECK G (1998) Elderly onset rheumatoid arthritis and polymyalgia rheumatica: ultrasonographic study of the glenohumeral joints. Rheumatol Int **17**:229-32

87. LARSEN A, DALE K, EEK M (1977) Radiographic evaluation of rheumatoid arthritis and related conditions by standard reference films. Acta Radiol Diagn Stockh **18**:481-91

88. LEE D, VAN HOLSBEECK MT, JANEVSKI PK, GANOS DL, DITMARS DM, DARIAN VB (1999) Diagnosis of carpal tunnel syndrome - ultrasound versus electromyography. Rad Clin North Am **37:**859-72

89. LEHTINEN A, TAAVITSAINEN M, LEIRISALO-REPO M (1994) Sonographic analysis of enthesopathy in the lower extremities of patients with spondylarthropathy. Clin Exp Rheumatol **12**:143-8

90. LIPSKI P, ST. CLAIR W, FURST D, BREEDFELD F, SMOLEN J, KALDEN JR, WEISMAN M, EMERY P, HARRIMAN G, VAN DER HEIJDE D, MAINI RN (1999) 54-week clinical radiographic results from the ATTRACT trial: A phase III study of infliximab (RemicadeTM) in patients with active RA despite methotraxate. Arthritis Rheum **42 (suppl**):S401

91. LUND PJ, HEIKAL A , MARICIC MJ, KRUPINSKI EAM WILLIAMS CS (1995) Ultrasonographic imaging of the hand and wrist in rheumatoid arthritis. Skeletal Radiol **24**: 591-6

92. MAINI RN, BREEDFELD FC, KALDEN JR, SMOLEN JS, DAVIS D, MACFARLANE JD, ANTONI CH, LEEB B, ELLIOT MJ, WOODY JN, SCHAIBLE TF, FELDMANN M (1998) Therapeutic efficacy of multiple intravenous infusions of anti-tumor necrosis factor α monoclonal antibody combined with low-dose weekly methotrexate in rheumatoid arthritis. Arthritis Rheum **41**: 1552-63

93. MANGER B, KALDEN JR (1995) Joint and connective tissue ultrasonography - a rheumatologic bedside procedure? A German experience. Arthritis Rheum **38**:736-42

94. MANGER B, BACKHAUS M (1997) Ultraschalldiagnostik bei rheumatischen/entzündlichen Gelenkerkrankungen. Z Ärztl Fortbild Qualitätssich. **91**:341-5

95. MCAFEE JG, REBA RC, MAJD M (1995) The musculoskeletal system. In: Wagner HN, Szabo Z, Buchanan JW, editors. Principles of Nuclear Medicine. 2nd ed. Philadelphia: Saunders, p. 986-1012

96. MCQUEEN FM, STEWART N, CRABBE J, ROBINSON E, YEOMANN S, TAN PL, MCLEAN L (1998) Magnetic resonance imaging of the wrist in early rheumatoid arthritis reveals a high prevalance of erosions at four months after symptom onset. Ann Rhem Dis **57**:350-356

97. MCQUEEN FM, STEWART N, CRABBE J, ROBINSON E, YEOMANN S, TAN PL, MCLEAN L. (1999) Magnetic resonance imaging of the wrist in early rheumatoid arthritis reveals progression of erosions despite clinical improvement. Ann Rhem Dis **58**:156-63

98. MELLEROWICZ H, KEFENBAUM A, STELLING E (1989) Weichteildiagnostik am Schultergelenk durch Sonographie, Computertomographie und Magnetresonanztomographie (MRT). Zbl. Chir. **114**:209-21

99. MELLEROWICZ H, SCHMIDT WA, HAUER RW, BANZER D, BRAUN J, BOHL-BÜHLER M, SATTLER H, BACKHAUS M (2002) Technik und Stellenwert der Arthrosonographie in der rheumatologischen Diagnostik - Teil 5: Sonographie der Gelenke des Schultergürtels. Z Rheumatol **61**:577-89

100. MIELKE G, BANDRUP-LUKANOW A, BANDILLA K, BERG D, LOCH G (1990) Sonographie des Kniegelenks: Normalbefunde und Veränderungen bei rheumatoider Arthritis. Ultraschall in Med. **11**:40-3

101. MORELAND LW, BAUMGARTER SW, SCHIFF MH ET AL. (1997) Treatment of rheumatoid arthritis with a recombinant human tumor necrosis factor receptor (P75) – Fc protein. New Engl J Med **337**:141-7

102. MOSS SG, SCHWEITZER ME, JACOBSON JA, BROSSMANN J, LOMBARDI JV, DELLOSE SM, CORALNICK JR, STANDIFORD KN, RESNICK D (1998) Hip joint fluid: detection and distribution at MR imaging and US with cadaveric correlation. Radiology **208**:43-8

103. MUNDIGER A, MOSER E, LANGER M (1993) Bildgebung bei Rheumatoider Atthritis. Immun Infekt **21**: 64-8

104. MUNK PL, VELLET AD, LEVIN MF, BELL DA, HARTH MM, MCCAIN GA (1993) Intravenous administration of gadolinium in the evaluation of rheumatoid arthritis of the shoulder. Can Assoc Radiol J **44**:99-106

105. NAZARIAN LN, RAWOOL NM, MARTIN CE, SCHWEITZER ME (1995) Synovial fluid in the hindfoot and ankle: detection of amount and distribution with US. Radiology **197**:275-8

106. OKAMOTO M, ABE M, SHIRAI H, UEDA N (2000) Diagnostic ultrasonography of the ulnar nerve in cubital tunnel syndrome. J Hand Surg **25**:499-502

107. OSTERGAARD M, GIDEON P, SORENSEN K, HANSEN M, STOLTENBERG M, HENRIKSEN O, LORENZEN I (1995) Scoring of synovial membrane hypertrophy and bone erosions by MR imaging in clinically active and inactive rheumatoid arthritis of the wrist. Scand J Rheumatol **24**:212-8

108. OSTERGAARD M, STOLTENBERG M, GIDEON P, SORENSEN K, HENRIKSEN O, LORENZEN I (1996) Changes in synovial membrane and joint effusion volumes after intraarticular methylprednisolone. Quantitative assessment of inflammatory and destructive changes in arthritis by MRI. J Rheumatol **23**:1151-61

109. OSTERGAARD M, HANSEN M, STOLTENBERG M, GIDEON K, KLARLUND M, JENSEN KE (1999) Magnetitc resonance imaging-determined synovial membrane volume as a marker of disease activity and a predictor of progressive joint destruction in the wrists of patients with rheumatoid arthritis. Arth Rheum **42**:918-29

110. OSTERGAARD M, HANSEN MS, STOLTENBERG M, JENSEN KE, SZKUDLAREK M, KLARLUND M, ET AL. (2001) Magnetic resonance imaging as predictor of longterm radiographic joint damage in rheumatoid arthritis. Arthritis Rheum **44 (Suppl**.):1017

111. PALMER K, WALKER-BONE K, LINAKER C, READING I, KELLINGRAY S, COGGON D, COOPER C (2000) The Southampton examination schedule for the diagnosis of musculoskeletal disorders of the upper limb. Ann Rheum Dis **59**:5-11

112. PIERRE JC, BEKKELUND SI, HUSBY G, MELLGREN SI, TORBEGSEN T (1996) Bilateral fast MR imaging of the rheumatoid wrist. Clin Rheumatol **15**:42-6

113. PIERRE JC, BEKKELUND SI, MELLGREN SI, TORBEGSEN T, HUSBY G, NORDSTROM R (1997) The rheumatoid wrist: bilateral MR analysis of the distribution of rheumatoid lesions in axial plane in a female population. Clin Rheumatol **16**:80-6

114. POLEKSIC L, ZDRAVKOVIC D, JABLANOVIC D, WATT I, BACIC G (1993) Magnetic resonance imaging of bone destruction in rheumatoid arthritis: comparison with radiography. Skeletal Radiol **22**:577-80

115. QUINN TJ, JACOBSON JA, CRAIG JG, VAN HOLSBEECK MT (2000) Sonography of Morton`s neuromas. AJR **174**:1723-8

116. RAU R, HERBORN G (1997) Entwicklung und Modifikation einer modifizierten Version der Larsen-Methode zur Bewertung röntgenologischer Veränderungen bei chronischer Polyarthritis. Z Rheumatol **56**:127-35

117. RESNICK D (1988) Common disorders of synovium-lined joints: pathogenesis, imaging abnormalities, and complications. Am J Roentgenol **151**:1079-93

118. SATTLER H (1993) Zum Stellenwert der Arthrosonographie der Schulter in der rheumatologischen Diagnostik. Z Rheumatol **52**:90-6

119. SATTLER H (1994) Zur aktuellen Bedeutung der Arthrosonographie in der Diagnostik von rheumatischen Erkrankungen. Ultraschall in Med. **15:**168-73

120. SATTLER H, REHART S (1997) Arthrosonographie und klinischer Befund. Deutscher Ärzte-Verlag, Köln

121. SCHMIDT W, GROMNICA-IHLE E (1996) Partielle Ruptur der Achillessehne unter Therapie mit Norfloxacin (Barazan®). Z Rheumatol **55**(Suppl1):110

122. SCHMIDT WA, VÖLKER L, ZACHER J, SCHLÄFKE M, RUHNKE M, GROMNICA-IHLE E (2000) Colour Doppler ultrasonography to detect pannus in knee-joint synovitis. Clin Exp Rheumatol **18**:439-44

123. SCHMIDT WA (2001) Value of sonography in diagnosis of rheumatoid arthritis. Lancet **357:**1056-7

124. SCHMIDT WA, HAUER RW, BANZER D, BRAUN J, BOHL-BÜHLER M, MELLEROWICZ H, SATTLER H, BACKHAUS M (2002) Technik und Stellenwert der Arthrosonographie in der rheumatologischen Diagnostik - Teil 2: Sonographie der Hüftregion. Z Rheumatol **61**:180-8

125. SCHMIDT WA, HAUER RW, BANZER D, BRAUN J, BOHL-BÜHLER M, MELLEROWICZ H, SATTLER H, BACKHAUS M (2002) Technik und Stellenwert der Arthrosonographie in der rheumatologischen Diagnostik - Teil 3: Sonographie der Sprunggelenke, des Fußes und der Zehen. Z Rheumatol **61:**279-90

126. SEIBOLD CJ, MALLISEE TA, ERICKSON SJ, BOYNTON MD, RAASCH WG, TIMINS ME (1999) Rotator cuff: evaluation with US and MR imaging. Radiographics **19:**685-705

127. SELL S, ZACHER J, KONERMANN W (1991) Die sonographische Untersuchung der periarticulären Strukturen des Schultergelenkes bei Patienten mit entzündlich rheumatischen Erkrankungen. Akt Rheumatol **16:**121-7

128. SELL S, ZACHER J, KÖNIG S, GOETHE S (1993) Sonographie bei entzündlich-rheumatischen Gelenkerkrankungen Ultraschall in Med **14**:63-7

129. STEUER A, BLOMLEY M, COSGROVE D, MAINI RN, TAYLOR PC (2000) Combined power color doppler and greyscale ultrasound demonstrate an association between vascularity and erosions in rheumatoid arthritis. Arthritis Rheum **42(suppl**):S292

130. SWEN WA, JACOBS JW, HUBACH PC, KLASENS JH, ALGRA PR , BIJLSMA JW (2000) Comparison of sonography and magnetic resonance imaging for the diagnosis of partial tears of finger extensor tendens in rheumatoid arthritis. J Rheumatol **39**:55-62

131. SWEN WA, JACOBS JW, BUSSEMAKER J W, DE WARD JW, BIJLSMA JW (2001) Carpal tunnel sonography by the rheumatologist versus nerve conduction by the neurologist. J Rheumatol **28**:62-9

132. TAN EM, COHEN AS, FRIES JF, MASI AT, MCSHANE DJ, ROTHFIELD NF, SCHALLER JG, TALAL N, WINCHESTER RJ. The 1982 revised criteria for the classification of systemic lupus erythematosus. Arthritis Rheum 1982;**25:**1271-7

133. TEEFEY SA, HASAN SA, MIDDLETON WD, PATEL M, WRIGHT RW, YAMAGUCHI K (2000) Ultrasonography of the rotator cuff. A comparison of ultrasonographic and arthroscopic findings in one hundred consecutive cases. J Bone Joint Surg Am **82**:498-504

134. TEEFEY SA, MIDDLETON WD, BAUER GS, HILDEBOLT CF, YAMAGUCHI K (2000) Sonographic differences in the appearance of acute and chronic full-thickness rotator cuff tears. J Ultrasound Med **19**:377-8

135. TONOLLI-SERABIAN I, POET J, DUFOUR M, CARASSET S, MATTEI JP, ROUX H (1996) Magnetic resonance imaging of the wrist in rheumatoid arthritis: comparison with other inflammatory joint diseases and control subjects. Clin Rheumatol **15**:137-42

136. VAN HOLSBEEK MT, EYLER W, SHERMAN LS, LOMBARDI TJ, MEZGER E, VERNER JJ, SCHURMAN JR, JONSSON K (1994) Detection of infection in loosened hip prostheses: efficacy of sonography. AJR **163**:381-4

137. Verträge der Kassenärztlichen Bundesvereinigung: Ultraschall-Vereinbarung vom 10. 2. 1993 in der Fassung vom 10.06.1996, Anlage I: Apparative Ausstattung.

138. WAKEFIELD RJ, GIBBON WW, CONAGHAN PG, O'CONNOR P, MCGONAGLE D, PEASE C, GREEN MJ, VEALE DJ, ISAACS J, EMERY P (2000) The value of sonography in the detection of bone erosions in patients with rheumatoid arthritis. Arthritis Rheum **43**:2762-70

139. WEISS KL, BELTRAN J, LUBBERS LM (1986) High-field MR surface-coil imaging of the hand and wrist. Part II. Pathologic correlations and clinical relevance. Radiology **160**:147-52

140. WILKE WS, SWEENEY TJ, CALABRESE LH (1993) Early, aggressive therapy for rheumatoid arthritis: concerns, descriptions, and estimate of outcome. Semin Arthritis Rheu Suppl 1:26-41 (1 V)

141. WILL R, KENNEDY, G, ELSWOOD J, EDMUNDS L, WACHJUDI R, EVISON G, CALIN A (2000) Ankylosing spondylitis and the shoulder: Commonly involved but infrequently disabling. J Rheumatology **27**:177-82

142. WINKEL D, VLEEMING A, FISHER S, MEIJER OG, VROEGE C (1987) Nichtoperative Orthopädie der Weichteile des Bewegungsapparates. Fischer, Stuttgart, New York

143. ZANETTI M, HODLER, J (2000) Imaging of degenerative and posttraumatic disease in the shoulder joint with ultrasound. Eur J Radiol **35**:119-25

9. Danksagung

Herzlicher Dank gebührt Herrn Professor Dr. med. Gerd-Rüdiger Burmester, Direktor der Medizinischen Universitätsklinik mit Schwerpunkt für Rheumatologie und Klinische Immunologie der Charité zu Berlin, für die fachliche Beratung und Unterstützung bei der Erstellung der Habilitation. Trotz seines engbemessenen Terminkalenders nahm er sich stets Zeit, um Probleme zu besprechen und Lösungsvorschläge zu unterbreiten.

Danken möchte ich Herrn Privatdozent Dr. med. Matthias Bollow, Chefarzt des Radiologischen Instituts, Augusta-Krankenanstalt GmbH, Bochum, für die fachliche Beratung bei der Analyse der MR-Bilder.

Danken möchte ich Herrn Privatdozent Dr. med. Dieter Loreck, Radiologisches Institut der Charité, für die fachliche Beratung bei der Beurteilung der Röntgenbilder und Herrn Privatdozent Dr. med. Dirk Sandrock für die fachliche Unterstützung bei der Erstellung und Auswertung der szintigraphischen Bilder.

Frau Dipl.-Math. Gerda Siebert, Institut für Medizinische Biometrie der Charité, möchte ich für die Beratung zu statistischen Fragestellungen danken.

Jacqueline Fritz, Daniela Heß, Susanne Blind und Anke Scholz danke ich für ihr Engagement während der Studiendurchführung und Patientenbetreuung.

Den ärztlichen Kolleginnen und Kollegen sowie den Schwestern der Medizinischen Universitätsklinik mit Schwerpunkt für Rheumatologie und Klinische Immunologie der Charité zu Berlin, möchte ich für die Unterstützung bei der Rekrutierung der Patienten für die Arthritisstudie danken.

Herrn Dr. med. Rolf Hauer, Herrn PD Dr. med. Wolfgang Schmidt und Herrn PD Dr. med. Holger Mellerowizc, Mitglieder des Arbeitskreises bildgebender Verfahren, des Regionalen Rheumazentrums Berlin, möchte ich für den konstruktiven Meinungsstreit bei der Erstellung der Qualitätsrichtlinien zur Arthrosonographie danken.

Meinem Mann und meiner Tochter möchte ich für ihre Geduld und ihr Verständnis danken. Ohne ihre Unterstützung wäre diese Arbeit nicht möglich gewesen.