Immunhistochemisch gestützte Tumordiagnostik unter besonderer Berücksichtigung von Metastasen bei unbekanntem Primärtumor

HABILITATIONSSCHRIFT

zur Erlangung der Lehrbefähigung

für das Fach

Pathologie

vorgelegt dem Fakultätsrat der Medizinischen Fakultät Charité

der Humboldt-Universität zu Berlin

von

Herrn Dr. med. Olaf Kaufmann

geboren am 28.10.1964 in Berlin

Präsident: Prof. Dr. Dr. h.c. H. Meyer

Dekan: Prof. Dr. med. Dr. h.c. R. Felix

Eingereicht am: 16.03. 2000

Datum der letzten Prüfung: 6.11.2001

Gutachter: 1. Prof. Dr. H.H. Kreipe, Hannover

2. Prof. Dr. R. Parwaresch, Kiel

1. Einleitung 2

1.1. Immunhistochemie in der histopathologischen Routinediagnostik 2

1.2. Immunhistochemische Diagnostik des Primärtumors 3

2. Fragestellung 7

3. Material und Methoden 8

3.1 Untersuchtes Tumormaterial 8

3.2. Immunhistochemie 9

3.2.1. Konventionelle Immunhistochemie 9

3.2.2. Catalytic Staining Amplification (CSA) 11

3.2.3. Auswertung 12

3.2.4. Statistik 13

4. Ergebnisse 13

5. Diskussion 25

5.1. Methodische und statistische Aspekte der immunhistochemischen Primärtumordiagnostik 25

5.2. Marker und Markerkombinationen für die immunhistochemische Primärtumordiagnostik 29

5.2.1. Primärtumordiagnostik von Adenokarzinomen 29

5.2.1.1. Intermediärfilamente 29

5.2.1.2. Östrogen- und Progesteronrezeptoren 33

5.2.1.3. GCDFP-15 39

5.2.1.4. Surfactantproteine und TTF-1 40

5.2.1.5. Carcinoembryonales Antigen (CEA) 44

5.2.1.6. Diagnostische Relevanz weiterer Marker 45

5.2.1.7. Komplexe Anwendung von Markerkonstellationen zur differentialdiagnostischen Abgrenzung von Adenokarzinomen diverser Primärlokalisationen 50

5.2.2. Immunhistochemische Primärtumordiagnostik schlecht differenzierter und undifferenzierter Karzinome 57

5.3. Diagnostik von Melanomen mit unbekanntem Primärtumor 65

5.4. Anwendung molekulargenetischer Methoden für die Primärtumordiagnostik von metastatischen Karzinomen 66

6. Literatur 68

7. Abkürzungen 80

8. Publikationen 81

1. Einleitung

1.1. Immunhistochemie in der histopathologischen Routinediagnostik

Immunhistochemische Zusatzuntersuchungen sind mittlerweile ein unverzichtbarer Bestandteil der histopathologischen Routine-Tumordiagnostik. Dabei werden im Wesentlichen zwei Zielstellungen verfolgt. Zum einen sollen konventionell-histomorphologisch gestellte Verdachtsdiagnosen bestätigt oder präzisiert werden, zum anderen soll versucht werden, mit einer ständig zunehmenden Zahl von tumorassoziierten Markern prädiktiv und/oder prognostisch relevante Aussagen zur Tumorbiologie zu machen. Hinsichtlich der klinischen Relevanz steht dabei die erstgenannte, klassifizierende Immunhistochemie am paraffineingebetteten Material zumindest zum gegenwärtigen Zeitpunkt im Vordergrund.

Immunhistochemische Verfahren haben eine Reihe von Vorzügen:

1. Sie sind prinzipiell ohne größeren apparativen Aufwand durchführbar, können aber auch automatisiert durchgeführt werden. Die Ergebnisse sind insbesondere seit Verbreitung der hitzeinduzierten Epitopdemaskierung deutlich weniger abhängig vom Fixierungszustand des Materials, die Methode ist also recht robust.
2. Auch für die meisten neueren diagnostisch relevanten Tumormarker gibt es kommerziell verfügbare paraffingängige Antikörper. Die Untersuchungen können also am routinemäßig formalinfixierten und paraffineingebetteten Gewebsmaterial durchgeführt werden.
3. Im Vergleich zu anderen diagnostischen Verfahren sind immunhistochemische Untersuchungen sehr preiswert.

4. An dem einmal gewonnenen Tumormaterial können in der Regel eine Vielzahl von Immunfärbungen durchgeführt werden, ohne dass dem Patienten dadurch weitere Unannehmlichkeiten entstehen.
5. Die Untersuchungen sind auch an Jahre altem Material und damit retrospektiv durchführbar.

Die Grenze immunhistochemischer Verfahren liegt in der schwierigen Standardisierung, insbesondere hinsichtlich der Sensitivität der Detektionssysteme, sowie in der nur eingeschränkten Quantifizierbarkeit der Färbungen. Dies und die Verwendung von unterschiedlich gut bindenden Antikörpern zum Nachweis eines bestimmten Antigens erschweren die Vergleichbarkeit von Immunfärbungen zwischen verschiedenen Laboren und erklären diskrepante Literaturangaben hinsichtlich Spezifität und Sensitivität bestimmter Markerproteine.

1.2. Immunhistochemische Diagnostik des Primärtumors

Die Frage nach dem Sitz des Primärtumors tritt im Rahmen verschiedener klinisch-pathologischer Konstellationen auf:

1. Es handelt sich um eine klassische Metastase bei unbekanntem Primärtumor, z.B. metastatische Karzinominfiltrate in Lymphknoten, Leber oder Knochenmark.
2. Makroskopisch und konventionell-histomorphologisch kann nicht sicher entschieden werden, ob Anteile eines Primärtumors oder metastatische Infiltrate eines an anderer Stelle lokalisierten Primärtumors vorliegen. Hierbei handelt es sich in der Regel um Karzinominfiltrate in Organen, die häufig sowohl Primärtumoren bilden als auch Ziel von Metastasen sind, z.B. Lunge, Leber und Gehirn.

3. Klinisch ist bereits ein (in der Regel therapiertes) Karzinom bekannt, und es muss entschieden werden, ob ein neu diagnostiziertes, histomorphologisch ähnliches Tumorinfiltrat in einem anderen Organsystem als Metastase des bekannten Karzinoms oder als Zweittumor einzuordnen ist. Ein klassisches Beispiel für diese Konstellation ist ein solitärer Knoten eines Plattenepithelkarzinoms in der Lunge bei vordiagnostiziertem Plattenepithelkarzinom im Kopf/Hals-Bereich.

Die prognostische und therapeutische Relevanz der Unterscheidung von primären oder metastatischen Infiltraten (Punkt 2) und der Abgrenzung eines metastasierten Karzinoms von einem primären Zweitkarzinom (Punkt 3) leuchtet unmittelbar ein. Aber auch für die sehr heterogene Gruppe der Metastasen bei unbekanntem Primärtumor ist eine Identifizierung oder größtmögliche Eingrenzung des Primärtumorsitzes aus therapeutischer Sicht wünschenswert, da nur dann für Tumortyp und Primärtumorsitz optimierte palliative Therapieschemata - einschließlich tumorspezifischer Metastasenchirurgie - ausgewählt werden können. Dementsprechend sollte auch die Suche nach solchen Primärtumoren im Vordergrund stehen, für die es wirksame palliative Therapieansätze gibt. Weiterhin ist die Auffindung des Primärtumorsitzes von erheblicher psychologischer Bedeutung, da das Fehlen einer klaren Diagnose Angst und Unsicherheit verstärkt und die Patienten häufig unter dem Eindruck stehen, dass ihre die Prognose verbessert werden könnte, wenn es nur gelänge, den Primarius zu identifizieren[1].

Etwa 3-5% aller Karzinome manifestieren sich klinisch als Metastasen mit unbekanntem Primärtumorsitz[2,3]. Die genaue Inzidenz dieser Befundkonstellation ist schwierig zu bestimmen, da sie davon abhängt, wie das Krankheitsbild definiert wird. Nach Leonard und Nystrom[4] liegt ein Karzinom mit unbekanntem Primärtumor bereits vor, wenn durch Anamnese und körperliche Untersuchung kein offensichtlicher Primärtumorsitz gefunden

werden kann. Mit dieser Definition wäre die Inzidenz von Karzinomen mit unbekanntem Primärtumor jedoch deutlich höher als die o.g. 3-5%. Diese Autoren begründen ihre definitorische Minimalvariante damit, dass selbst eine aufwendige Screening-Diagnostik - insbesondere bei fortgeschrittenen Krankheitsbildern – häufig nicht geeignet ist, den Primärtumor spezifisch zu ermitteln[4]. Dessen ungeachtet kann bei bestimmten metastatischen Präsentationsmustern eine befundbezogene selektive endoskopische, bildgebende und klinisch-chemische Zusatzdiagnostik zur spezifischen Identifizierung des Primärtumorsitzes oft hilfreich sein[1,5]. Bespielhaft zu nennen wären dabei die kolorektale Endoskopie bei Lebermetastasen, die Mammographie bei Frauen mit axillären Metastasen eines Adenokarzinoms oder die Messung der Serumspiegel von ß-humanem Chorion-Gonadotropin (ß-HCG) und alpha-Fetoprotein (AFP)[6] zur Diagnostik eines extragonadalen Keimzelltumors. Die Definition von Leonard und Nystrom sollte daher etwas enger gefaßt werden und lediglich histologisch gesicherte metastasierte Karzinome umfassen, deren Ausgangspunkt durch Anamnese, klinische Untersuchung und den rationalen Einsatz endoskopischer, radiologischer und klinisch-chemischer Routineuntersuchungen nicht identifiziert werden kann.

Der Nutzen der endoskopischen und radiologischen Diagnostik von Metastasen mit unbekanntem Primärtumor ist bei fortgeschrittenen Krankheitsbildern jedoch selbst bei Einsatz modernster hochauflösender bildgebender Verfahren deswegen prinzipiell begrenzt, weil fragliche Primärtumormanifestationen oft nicht von weiteren Metastasen abgegrenzt werden können, so dass die Gefahr von falsch positiven Untersuchungsergebnissen besteht[2,4]. Ein ”klassisches” Beispiel für derart problematische Befunde sind Lungenherde. Die Lunge ist sowohl häufig Ausgangspunkt metastatischer Karzinome als auch Zielorgan von Metastasen extrapulmonal lokalisierter Primärtumoren.

Makroskopische und endoskopisch/radiologische Befunde lassen diesbezüglich in der Regel keine spezifische Unterscheidung zu.

Im Gegensatz dazu kann an der einmal gewonnenen Tumorbiopsie durch immunhistochemische Untersuchungen mit geeigneten Antikörper-Kombinationen der Primärtumorsitz mittlerweile oft mit sehr hoher Spezifität angegeben werden.

Aus methodischer Sicht sind immunhistochemische Untersuchungen bei Metastasen mit unbekanntem Primärtumor insofern etwas problematisch, als die Immunfärbungen des jeweiligen Testfalles auf der Grundlage von Ergebnissen ausgewertet werden, die aus retrospektiven Studien an Tumoren gewonnen werden müssen, bei denen der Primärtumorsitz sicher bekannt war. Prospektive immunhistochemische Studien bei Metastasen mit unbekanntem Primärtumor sind dagegen prinzipiell nicht sinnvoll, da selbst autoptisch bei einem Teil der Patienten der Primarius entweder nicht sicher oder überhaupt nicht identifiziert werden kann und somit eine valide Testung der zu untersuchenden Marker nicht möglich ist.

2. Fragestellung

Zielstellung unserer Untersuchungen war es, diverse - überwiegend kommerziell verfügbare - Antikörper hinsichtlich ihres potentiellen Nutzens für die immunhistochemische Diagnostik zahlreicher verschiedener Primärtumoren unter besonderer Berücksichtigung von Metastasen bei unbekanntem Primärtumor zu evaluieren. Es handelte sich dabei um retrospektive Untersuchungen an paraffineingebettetem Tumormaterial, wobei sowohl eine konventionelle immunhistochemische Detektionsmethode als auch die hochsensitive Detektion mittels Catalytic Staining Amplification (CSA) verwendet wurden.

3. Material und Methoden

3.1. Untersuchtes Tumormaterial

Die untersuchten Tumoren stammen ganz überwiegend aus dem Archiv des Instituts für Pathologie (”Rudolf-Virchow-Haus”) des Universitätsklinikums Charitè der Humboldt-Universität zu Berlin und wurden mittels EDV recherchiert. Der größere Teil der untersuchten Melanome wurde von Dr. H. Audring, Abteilung Histopathologie der Klinik für Dermatologie der Charité, zur Verfügung gestellt. Einen weiteren kleineren Teil von Tumoren erhielten wir aus dem Institut für Pathologie des Humaine-Klinikums Bad-Saarow (Chefarzt: PD Dr. S. Koch).

Alle Tumorproben waren in 10% igem (ca. 4% Gasgehalt) gepufferten Formalin fixiert und in Paraffin eingebettet worden. Alle Gewebsproben (Tumoren und Metastasen) wurden von zwei Pathologen unabhängig von einander nachbefundet. Dabei wurde ausnahmslos die WHO-Klassifikation maligner Tumoren (Blauer Faszikel) angewendet. Pro Fall wurde ein repräsentativer Block für die durchzuführenden Untersuchungen ausgewählt. Bis auf die Studie zum Nachweis von CD56 in Karzinomen verwendeten wir keine kleinen Biopsien (insbesondere keine Stanzbiopsien), da nur in größeren Tumorregionen die Verteilung der Immunfärbungen (homogen versus heterogen) beurteilbar war. Es wurden nur solche Tumoren ausgewählt, bei denen der Primärtumor mit hoher Wahrscheinlichkeit bestimmt werden konnte. Insbesondere bei den untersuchten Metastasen wurde darauf geachtet, dass außer dem bekannten Primärtumor keine weiteren als Primärtumor in Frage kommenden Tumormanifestationen bekannt waren.

3.2. Immunhistochemie

3.2.1. Konventionelle Immunhistochemie

Die Schnitte wurden in Xylol entparaffiniert, rehydriert und bei Verwendung von Peroxidase als Reporter-Enzym mit 3% H_2O_2 in A.dest. für 10 min zur Blockierung der endogenen Peroxidase inkubiert.

Je nach Antikörper erfolgte dann die Vorbehandlung durch Enzymandauung oder hitzeinduzierte Epitopdemaskierung.

Andauung: Die Schnitte wurden für 10 min (Cytokeratin 20: 20 min) mit 0,1% Pronase (Merck) in Tris-gepufferter Salzlösung (TBS) bei Raumtemperatur inkubiert.

Epitopdemaskierung: Die Schnitte wurden in einem handelsüblichen Schnellkochtopf entweder in einem 10 mM Natriumcitrat-Puffer, pH6,0[7], oder in einer 1mM EDTA-Lösung, pH 8,0, erhitzt[8] und nach Öffnung des Druckventils für 5 min gekocht. Nach Druckausgleich und Öffnung des Deckels wurden Topf und Inhalt langsam (ca. 20 min) unter fließendem Wasser abgekühlt.

Bei Verwendung von EDTA schloß sich eine Blockierung von endogenem Biotin entsprechend der Methode von Miller und Kubier an[9]. Dieser Schritt war notwendig, da die höhere Demaskierungspotenz von EDTA auch zu einer stärkeren unspezifischen Färbung durch Bindung des Enzym-Streptavidinkonjugates (s.u.) an endogenes Biotin in einer Reihe von Tumoren führte. Bei Verwendung des Citratpuffers war eine Biotin-Blockierung in der Regel nicht notwendig, in fraglichen Fällen (insbesondere bei Nierenzellkarzinomen und hepatozellulären Karzinomen) wurde die Immunfärbung mit entsprechender Blockierung wiederholt.

Die Inkubationen mit den primären Antikörpern erfolgten bei Raumtemperatur für 1 Stunde in einer feuchten Kammer (Lipshaw/Shandon, Frankfurt/M.). Die Konzentrationen der Antikörper wurden entsprechend den Ergebnissen vorab durchgeführter Testreihen gewählt.

Zur Detektion der gebundenen Primärantikörper wurde ein kommerziell verfügbarer Kit (Super Sensitive System, BioGenex, Hamburg) auf der Basis der gebräuchlichen **L**abeled-**S**trept**a**vidin-**B**iotin (LSAB)-Methode verwendet. Nach Inkubation der Schnitte mit den biotinylierten Sekundärantikörpern und dem Streptavidin/Enzym-Konjugat erfolgte die Substratentwicklung. Bei Verwendung von Alkalischer Phosphatase als Reporterenzym wurden Neufuchsin als Chromogen und Napthol-As-Bi-Phosphat als Substrat benutzt. Bei Verwendung von Peroxidase griffen wir auf eine gebrauchsfertige AEC-Lösung (DAKO, Hamburg) zurück. Nach der Substratentwicklung wurden die Schnitte in Mayers Hämalaun gegengefärbt und eingedeckt.

In jedem Färbegang wurden Positivkontrollen, Negativkontrollen und Sensitivitätskontrollen mitgeführt.

Positivkontrollen waren Gewebe, von denen bekannt war, dass sie die interessierenden Antigene enthielten. Als Negativkontrollen wurden ausgewählte Fälle doppelt gefärbt, und zwar mit Ersatz des regulären Primärantikörpers auf jeweils einem der Schnitte durch einen non-immunen Antikörper derselben Spezies (DAKO, Hamburg), wobei bei monoklonalen Primärantikörpern auch auf Isotypen-Gleichheit geachtet wurde. Als Sensitivitätskontrollen wurden Tonsillengewebe zum Nachweis von CD3 (polyklonales Kaninchenserum) und ein Mammakarzinom zum Nachweis von Östrogenrezeptoren (zuerst Klon 1D5, später Klon 6F11) verwendet. Die Primärantikörper wurden dabei so titriert (1:5000 für CD3, 1:1000 für Östrogenrezeptoren), dass bei regelhafter Sensitivität der Detektion ein schwaches bis

mäßig starkes Färbesignal nachweisbar bzw. bei suboptimaler Sensitivität keine Immunreaktivität auszumachen war.

3.2.2. Catalytic Staining Amplification (CSA)

Die hochsensitive CSA-Methode beruht prinzipiell auf der peroxidatisch induzierten kovalenten Bindung von Tyramin-Konjugaten (üblicherweise Tyramin-Biotin) in der Umgebung des gebundenen Primärantikörpers. Im Gegensatz zu den konventionellen immunhistologischen Detektionstechniken auf (Strept-)Avidin/ Biotin-Basis werden durch die nicht-stöchiometrische CSA-Methode auch bei kleinen Antigenkonzentrationen viele Biotinmoleküle in der Umgebung des zu detektierenden Antigens für einen Avidin-Biotin-Complex (ABC) oder ein Streptavidin/Enzym-Konjugat verfügbar. Im Vergleich zur LSAB-Methode steigt mit der CSA die Sensitivität mindestens um den Faktor 100[10]. Mit der CSA können prinzipiell 2 Ziele verfolgt werden:

1. Die Verdünnung von teuren, aber auch gut mit konventionellen Detektionstechniken verwendbaren Primärantikörpern kann deutlich erhöht werden.
2. Mit der CSA gelingt der Nachweis von Antigen, deren Gewebekonzentrationen unterhalb der Nachweisschwelle konventioneller Detektionssysteme liegen.

Für uns war lediglich die zweite Zielstellung von Interesse. Zur Durchführung der CSA-Methode wurden die Schnitte wie für die konventionelle Immunhistologie vorbereitet. Danach erfolgten konsekutive Inkubationsschritte mit dem Primärantikörper, dem biotinylierten Sekundärantikörper und einem ABC mit Peroxidase als Reporterenzym ebenfalls wie bei einer konventionell-immunhistochemischen Methode. Der sich daran anschließende eigentliche Amplifikationsschritt besteht aus der kovalenten Bindung von biotinyliertem Tyramin im umgebenden Gewebe durch die gebundene Peroxidase. Das neu gebundene Biotin wurde dann durch ein Streptavidin/Alkalische Phosphatase-Konjugat wie

unter 3.2.1. detektiert.

Die hohe Sensitivität der CSA stellt erhöhte Anforderungen an das immunhistochemische Procedere, da auch geringfügige und in der konventionellen Immunhistologie noch tolerable cytoplasmatische aber auch nukleäre Hintergrundfärbungen ebenfalls amplifiziert werden und eine Auswertung unmöglich machen können. Daher müssen die meisten Antikörper bei Verwendung der CSA-Methode relativ stark verdünnt werden, wodurch ein Teil der durch die CSA gewonnenen Sensitivitätssteigerung jedoch wieder verloren wird. Polyklonale Antikörper fanden wir prinzipiell ungeeignet für die Amplifikation.

Da unserer Erfahrung nach geringfügige Hintergrundfärbungen aber nicht nur von der Wahl des Primärantikörpers, der Vorbehandlung der Schnitte (Enzyme vs. hitzeinduzierter Epitopdemaskierung) und den gewählten Komponenten des konventionellen Detektionssystems, sondern auch vom untersuchten Gewebe abhängen, wurde bei CSA-Färbungen für jeden Schnitt eine Negativkontrolle mit Ersatz des Primärantikörpers durch einen isotypspezifischen, nicht-immunen Mausantikörper mitgeführt.

3.2.3. Auswertung

In den meisten der durchgeführten Untersuchungen wurde ein mindestens mäßig starkes Färbesignal in mindestens 10% der Tumorzellen als Kriterium für ein positives Ergebnis angesetzt. Durch diese Vorgabe wurde verhindert, dass fragliche schwache Immunfärbungen in wenigen Tumorzellen - die im Einzelfall von unspezifischem Hintergrund nicht sicher abgrenzbar sein können - als positive Immunreaktivität gewertet wurden.

Weiterhin wurde das Ausmaß des Färbesignals semiquantitativ erfaßt, wobei positive Fälle entweder in 2 Gruppen mit 10-50% und > als 50% gefärbten Tumorzellen, oder in 4 Gruppen mit 1-25%, 26-50%, 51-75% und >75% gefärbten Tumorzellen[11] eingeordnet

wurden. Außerdem wurde vermerkt, ob das Färbesignal homogen/diffus oder heterogen/fleckförmig verteilt war.

Für die untersuchten Marker wurden Spezifität und Sensitivität berechnet:

(1) Spezifität = richtig Negative / richtig Negative + falsch Positive

(2) Sensitivität = richtig Positive / richtig Positive + falsch Negative

Die Bewertungen falsch und richtig bezogen sich dabei auf das vorab erwartete Färbeergebnis mit den jeweiligen Markern.

3.2.4. Statistik

Die Abhängigkeit der Immunreaktivität bestimmter Marker insbesondere vom Differenzierungsgrad der Karzinome wurde durch non-parametrische Teste (Fisher´s exakter Test und $\chi 2$ -Test) unter Zuhilfenahme eines Computerprogramms (NCSS, Dr. J.L. Hintze, Kayesville, USA) statistisch untersucht.

4. Ergebnisse

1) Immunohistochemical differentiation of metastatic breast carcinomas from metastatic adenocarcinomas of other common primary sites.

O. Kaufmann, T. Deidesheimer, M. Muehlenberg, P. Deicke and M. Dietel

Publiziert in: *Histopathology 29; 1996: 233-240*

In dieser Studie wurden insgesamt 328 Metastasen nicht-muzinöser Adenokarzinome unterschiedlicher Primärlokalisation mit einem Panel von insgesamt 13 Antikörpern mit dem Ziel untersucht, Antikörperkombinationen zu finden, mit denen metastatische Mammakarzinome von anderen Adenokarzinomen abgegrenzt werden können. Die spezifische Identifizierung von Mammakarzinomen insbesondere bei Metastasen mit unbekanntem Primärtumor ist klinisch bedeutsam, da für Mammakarzinome - im

Gegensatz zu Metastasen anderer Primärlokalisation (insbesondere der Lunge, des Pankreas, der Nieren und des Gastrointestinaltraktes) - palliative systemische Therapiekonzepte gut etabliert sind.

Gross cystic disease fluid protein 15 (GCDFP-15) war dabei der Marker mit der höchsten Spezifität für Mammakarzinome vs. alle anderen Adenokarzinome (Spezifität 0,98) bei einer Sensitivität von 0,62. Der Nachweis von Östrogenrezeptoren zeigte für Mammakarzinome eine Spezifität von 0,95 und eine Sensitivität von 0,63, wobei erstere auf 1,00 stieg, wenn Ovarialkarzinome nicht mit einbezogen wurden.

Progesteronrezeptoren waren in 3 Mammakarzinomen ohne Nachweis von Östrogenrezeptoren positiv, einer dieser Fälle zeigte auch keine Expression von GCDFP-15. Bei Kombination der 3 Marker ergab sich eine Spezifität von 0,93 vs. alle anderen Adenokarzinome oder 0,98, wenn Ovarialkarzinome nicht mitgerechnet werden. Die Sensitivität der Kombination betrug 0,83 für Mammakarzinome. Die Mammakarzinome ohne Nachweis von GCDFP-15 und Steroidhormonrezeptoren exprimierten nur sehr selten CEA und/ oder Cytokeratin (CK) 20. Sie konnten daher von Brochialkarzinomen, Magenkarzinomen, Pankreaskarzinomen und kolorektalen Karzinomen mit einer Spezifität von 0,99 und einer Sensitivität von 0,82 unterschieden werden. Die niedrige Inzidenz einer positiven Immunreaktivität insbesondere für CEA war jedoch nur in der Subgruppe der Mammakarzinome ohne Nachweis von GCDFP-15 und Steroidhormonrezeptoren zu finden, denn insgesamt zeigten 27% der Mammakarzinome eine positive Färbung für CEA. Wichtig war auch die Verwendung eines Antikörpers, der spezifisch CEA (CD66e) erkennt und nicht mit dem so genannten Nonspecific Cross-Reacting Antigen, und dem biliären Glykoprotein kreuzreagiert.

Für die Abgrenzung von Mamma- und Ovarialkarzinomen war lediglich GCDFP-15 (Spezifität für Mammakarzinome: 1,0) geeignet. Der Nachweis von Vimentin war nur

bedingt zur Abgrenzung von Nierenzellkarzinomen und Mammakarzinomen ohne Nachweis von GCDFP-15 und Steroidhormonrezeptoren geeignet (Spezifität des Vimentin-Nachweises für Nierenzellkarzinome nur 0,82).

Alle anderen untersuchten und teilweise in der Literatur favorisierten Marker wie CA242, CA19-9, Transthyretin, colon-specific antigen und mammary carcinoma associated antigen erwiesen sich als zu unspezifisch für die Unterscheidung von Mammakarzinomen und extramammären Karzinomen.

2) Immunohistochemical differentiation of metastases of renal cell carcinomas versus other carcinomas with anti-γGT monoclonal antibody 138H11.

O. Kaufmann, M. Dietel, J.E. Scherberich, G. Gaedicke & P. Fischer:

Publiziert in: *Histopathology 31; 1997: 31-37*

In dieser Studie wurde untersucht, ob der von der Arbeitsgruppe Dr. P. Fischer erzeugte monoklonale Antikörper gegen γ-Glutamyltransferase geeignet ist, paraffineingebettete Metastasen von hellzelligen und chromophilen Nierenzellkarzinomen von anderen Adenokarzinomen abzugrenzen. An Gefrierschnitten zeigten über 98% der untersuchten Nierenzellkarzinome differenzierungsunabhängig eine positive Immunfärbung mit dem mAK 138H11. Da die vorläufigen Testuntersuchungen mit konventioneller Detektion an Paraffinschnitten auch mit hitzeinduzierter Epitopdemaskierung nur sehr unbefriedigende Ergebnisse erbrachten, verwendeten wir schießlich als Detektionssystem die CSA-Methode.

Untersucht wurden mittelgradig und schlecht differenzierte primäre und metastatische Nierenzellkarzinome (51 Primärtumoren, 34 Metastasen) sowie insgesamt 114 Primärtumoren und Metastasen von Adenokarzinomen anderer Primärlokalisation. Die extrarenalen Adenokarzinome waren insofern selektiert, als nur Karzinome verwendet

wurden, die immunhistochemisch mit den üblichen Markern auch tatsächlich schwer von Nierenzellkarzinomen abzugrenzen sind. So waren alle Adenokarzinome negativ für CEA, CK20 und Östrogenrezeptoren, da diese Marker auch in Nierenzellkarzinomen nie oder nur höchst selten nachgewiesen werden können.

Mit der CSA-Methode war die γGT in 26/51 primären Nierenzellkarzinomen und 15/34 Metastasen nachweisbar, überwiegend mit membranösem Färbemuster. Im Gegensatz dazu waren alle Ovarialkarzinome (25 Primärtumoren, 17 Metastasen), Bronchialkarzinome (19 Primärtumoren, 13 Metastasen), Mammakarzinome (21 Metastasen) und Magenkarzinome (3 Metastasen) negativ für γGT. Lediglich in 3/16 Endometriumkarzinomen war γGT nachweisbar.

Daraus ergibt sich, dass der Nachweis der γGT durch mAK 138H11 am Paraffinschnitt mit Hilfe der CSA-Methode im Einzelfall geeignet ist, Nierenzellkarzinome mit hoher Spezifität von anderen Adenokarzinomen abzugrenzen, insbesondere bei Metastasen mit unbekanntem Primärtumor.

3) O. Kaufmann, T. Georgi & M. Dietel: Utility of 123C3 monoclonal antibody against CD56 (NCAM) for the diagnosis of small cell carcinomas on paraffin sections.

Publiziert in: *Hum. Pathol. 28; 1997: 1373-1378*

CD56 (Neural Cell Adhesion Molecule, NCAM) ist in fast 100% der pulmonalen kleinzelligen Karzinome an Gerfrierschnitten nachweisbar. Wir testeten, ob mit dem mAK 123C3 gegen CD56 auch an Paraffinschnitten pulmonale und extrapulmonale kleinzellige Karzinome mit ähnlich hoher Sensitivität nachgewiesen werden können. Mit hitzeinduzierter Epitopdemaskierung zeigten 69/70 kleinzelligen Karzinome eine positive Immunfärbung mit dem 123C3 Antikörper (Sensitivität: 0,99), wobei das Färbesignal membranös lokalisiert

war und in den allermeisten Karzinomen mehr als 90% der Tumorzellen erfaßte. Die Immunreaktivität verringerte sich nicht in Biopsien mit Quetschartefakten oder in EDTA-entkalkten Knochenmarkbiopsien. In den 344 untersuchten nicht-neuroendokrinen Karzinomen war CD56 in 7/28 Ovarkarzinomen, 6/30 Nierenzellkarzinomen, 2/10 Endometriumkarzinomen, 2/3 großzelligen Karzinomen der Lunge, 1/38 Adenokarzinomen der Lunge und 4/52 Plattenepithelkarzinomen der Lunge nachweisbar. Die sich daraus ergebende Spezifität von CD56 für kleinzellige Karzinome war 0,94. Von den gleichzeitig mituntersuchten ”klassischen” neuroendokrinen Markern (NSE, PGP9.5, Synaptophysin, Chromogranin A, CD57) erwiesen sich NSE und PGP9.5 als zu wenig spezifisch für den Nachweis von kleinzelligen Karzinomen. Anti-Synaptophysin (Klon SY 38), anti-Chromogranin A (Klon LK2H10) und anti-CD57 hatten zusammen eine Sensitivität von 0,44 für kleinzellige Karzinome und eine Spezifität von 0,95. Im Gegensatz zu den diffusen Färbungen mit anti-CD56 zeigten die eigentlichen neuroendokrinen Marker oft heterogene Färbemuster. Letztendlich muss angemerkt werden, dass auch CD57 kaum als neuroendokriner Marker bezeichnet werden kann, da z.B. in allen Prostatakarzinomen CD57 nachweisbar war. Die Expression von Synaptophysin und/oder Chromogranin A erreichte eine Sensitivität von 0,98.
Es zeigte sich also, dass mit mAK 123C3 kleinzellige Karzinome mit exzellenter Sensitivität und über 90%iger Spezifität von nicht-kleinzelligen Karzinomen abgegrenzt werden können, wobei aufgrund des diffusen Färbemusters die Gefahr von falsch-negativen Ergebnissen in sehr kleinen Biopsien fast ausgeschlossen ist. Im Unterschied dazu waren die klassischen neuroendokrinen Marker (außer NSE und PGP9.5) in weniger als der Hälfte der untersuchten kleinzelligen Karzinome positiv, hatten allerdings eine höhere Spezifität (0,98), wenn nur die Expression von Chromogranin A oder Synaptophysin berücksichtigt wurde.

4) O. Kaufmann, S. Köther & M. Dietel: Use of antibodies against estrogen and progesterone receptors to identify metastatic breast and ovarian carcinomas by conventional immunohistochemical and tyramide signal amplification methods.

Publiziert in: *Mod. Pathol. 11; 1998: 357-363*

Der Nachweis von Östrogen- und Progesteronrezeptoren mit konventionellen immunhistochemischen Detektionsmethoden kann bei metastatischen Adenokarzinomen mit unbekanntem Primärtumor verwendet werden, um Mamma- und Ovarialkarzinome zu identifizieren, da differentialdiagnostisch in Frage kommende Adenokarzinome anderer Primärlokalisationen in aller Regel keine Östrogen- oder Progesteronrezeptoren exprimieren. Daher testeten wir die Hypothese, ob mit der hochsensitiven CSA-Methode der Anteil der rezeptorpositiven Mamma- und Ovarialkarzinome erhöht werden kann, ohne dass die Spezifität des Rezeptornachweises für diese Entitäten sinkt.

Getestet wurden 3 Antikörper gegen Östrogenrezeptoren und 4 Antikörper gegen Progesteronrezeptoren. Mit dem mAK 6F11 waren mit beiden Detektionsmethoden geringfügig mehr Mammakarzinome positiv für Östrogenrezeptoren als mit dem weitverbreiteten Klon 1D5. Im Gegensatz dazu war ein Antikörper gegen das C-terminale Ende des Östrogenrezeptors (Klon TE111) deutlich weniger sensitiv. Verglichen mit der konventionellen Detektion waren durch die CSA-Methode nur in 5% mehr Mammakarzinomen und in 4% mehr Ovarialkarzinomen Östrogenrezeptoren nachweisbar. Im Gegensatz dazu erhöhte sich mit der CSA-Methode jedoch der Anteil von rezeptorpositiven primären und metastatischen Bronchialkarzinomen deutlich von 10% auf 46%. Der Anteil von Magenkarzinomen mit Nachweis von Östrogenrezeptoren stieg von 3% auf 9%. Alle anderen untersuchten Karzinome (Kolon, Pankreas, Nieren) blieben auch

mit der CSA-Methode vollständig rezeptornegativ. Bei den Antikörpern gegen Progesteronrezeptoren zeigte der Standardantikörper 1A6 die höchste Sensitivität für Mamma- und Ovarialkarzinome, die sich mit CSA ebenfalls nur geringfügig steigern ließ. Allerdings war der Antikörper mit CSA auch in anderen Karzinomen positiv und erreichte damit nur eine Spezifität von 0,91. Zwei andere Antikörper gegen Progesteronrezeptoren (Klon hPRa3 und polyklonales Serum) waren etwas weniger sensitiv als mAK 1A6, zeigten dafür aber beide eine Spezifität von 1,00 für Mammakarzinome. Die relativ geringe Spezifität von mAK 1A6 - insbesondere mit CSA - ist vermutlich dadurch bedingt, dass mAK 1A6 im Gegensatz zu den anderen getesteten Anti-Progesteron Antikörpern in der Nähe von Nekrosearealen und in Gewebe mit thermischen Entnahmeartefakten ein nukleäres Hintergrundsignal in allen Zellen (einschließlich der Stromazellen) zeigte, welches insbesondere in stromaarmen Tumorarealen von einem spezifischen Färbesignal oft nur schwer zu unterscheiden war.

5) O. Kaufmann, H. Baume & M. Dietel: Detection of oestrogen receptors in non-invasive and invasive transitional carcinomas of the urinary bladder using both conventional immunohisochemistry and the tyramide staining amplification (TSA) technique.
Publiziert in: *J. Pathol. 186; 1998: 165-168*
Wir untersuchten 88 invasive und 97 nicht-invasive Urothelkarzinome mit dem Antikörper 6F11 gegen Östrogenrezeptoren sowohl mit konventioneller Immunhistochemie als auch mit der CSA-Methode. Mit der LSAB-Methode waren Östrogenrezeptoren in 18% und mit der CSA-Methode in 25% der Karzinome nachweisbar. Die Östrogenrezeptoren waren dabei signifikant häufiger in invasiven als in nicht-invasiven und auch häufiger in G2/3 als in G1-Karzinomen nachweisbar. Obgleich die biologische Bedeutung der Östrogenrezeptor-

Expression in Urothelkarzinomen unklar ist, zeigen auch diese Ergebnisse, dass der immunhistochemische Nachweis von Östrogenrezeptoren - insbesondere bei Verwendung der CSA-Methode - nicht auf Mammakarzinome und Adenokarzinome des weiblichen Genitaltraktes beschränkt ist.

6) O. Kaufmann, S. Koch, J. Burghardt, H. Audring & M. Dietel: Tyrosinase, Melan-A, and KBA62 as markers for the immunohistochemical identification of metastatic amelanotic melanomas on paraffin sections.

Publiziert in: *Mod. Pathol. 11; 1998: 740-746*

Ziel dieser Arbeit war es, zu untersuchen, ob neue paraffingängige Antikörper gegen Tyrosinase, Melan-A und KBA62 als Ergänzung zu den etablierten Melanom-Markern S100-Protein und HMB-45 für die Diagnostik amelanotischer Melanommetastasen verwendet werden können. Die untersuchten Tumoren umfassten 72 amelanotische Metastasen bekannter kutaner maligner Melanome, 59 schlecht differenzierte Karzinome, 73 Sarkome unterschiedlicher Histogenese, 4 Leydigzell-Tumoren, 10 hochmaligne Lymphome und 6 plasmoblastische/ anaplastische Plasmozytome.

Melan A, Tyrosinase und HMB45 waren vergleichbar sensitiv (0,85-0,86), vorausgesetzt, für HMB45 und Tyrosinase wurde eine hitzeinduzierte Epitopdemaskierung mit EDTA durchgeführt. Allerdings zeigte Anti-Melan-A häufiger ein diffuses Färbemuster als die beiden anderen Marker. Tyrosinase und HMB45 waren lediglich in Melanomen nachweisbar, alle anderen Tumoren waren vollständig negativ. Mit Anti-Melan A (Klon A103) waren außer Melanomen lediglich adrenokortikale Karzinome und Leydigzell-Tumoren positiv. Dabei handelt es sich offenbar um eine Kreuzreaktion, da andere

Antikörper gegen Melan-A dieses Färbemuster in steroidhormonproduzierenden Tumoren nicht zeigen.

Bis auf einen Fall konnten die Melanome ohne Nachweis der obengenannten spezifischen Marker durch einen S100+/KBA62+/Cytokeratin- Immunphänotyp mit einer Spezifität von 0,99 identifiziert werden.

7) O. Kaufmann & M. Dietel: Thyroid transcription factor-1 is the superior immunohistochemical marker for pulmonary adenocarcinomas and large cell carcinomas compared to surfactant proteins A and B.

Publiziert in: *Histopathology 36; 2000: 8-16*

In dieser Arbeit testeten und verglichen wir 3 kommerziell verfügbare Antikörper gegen den Thyreoidalen Transkriptionsfaktor - 1 (TTF-1), das Surfactant-Protein A (SPA) und das Surfactant-Protein B (SPB) als immunhistochemische Marker für nicht-neuroendokrine Karzinome pulmonalen Ursprungs.

TTF-1 ist ein nukleärer Trankriptionsfaktor der NKx2-Familie, der in Epithelzellen der embryonalen und reifen Schilddrüse und Lunge exprimiert wird sowie im Dienzephalon nachweisbar ist[12-14]. Die Surfactant-Proteine A und B spielen eine wichtige Rolle für die Homöostase des Surfactants[15].

Wir untersuchten 138 nicht-neuroendokrine Karzinome pulmonaler Herkunft (98 Adenokarzinome, 20 Plattenepithelkarzinome, 20 großzellige undifferenzierte Karzinome) und insgesamt 276 extrapulmonale Karzinome diverser Primärlokalisationen mit kommerziell verfügbaren Antikörpern gegen TTF-1 (Klon 8G7G3/1) und SPA (Klon PE10) und einem ebenfalls kommerziell verfügbaren polyklonalen Kaninchenserum gegen SPB.

TTF-1 war in 75% der nicht-muzinösen pulmonalen Adenokarzinome und in 40% der großzelligen undifferenzierten Karzinome nachweisbar, aber nur in 10% (1/10) der muzinösen Adenokarzinome. SPA und SPB waren lediglich in jeweils 45% der pulmonalen Adenokarzinome und in 10% (SPA) bzw. 5% (SPB) der großzelligen Karzinome nachzuweisen. SBP war ebenfalls lediglich in 1/10 muzinösen Karzinomen positiv, SPA konnte in keinem der muzinösen Adenokarzinome der Lunge detektiert werden. Es gab keine Karzinome, die negativ für TTF-1, aber positiv für einen der anderen Marker waren. Keiner der 3 Marker konnte in pulmonalen Plattenepithelkarzinomen nachgewiesen werden.

Anti-TTF-1 hatte eine Spezifität von 0,98 für Lungenkarzinome, da 5/7 differenzierten Schilddrüsenkarzinomen die einzigen extrapulmonalen TTF-1-positiven Karzinome waren. Anti-SPB hatte eine Spezifität von 1,00, Anti-SPA zeigte eine Spezifität von 0,97 für Karzinome pulmonaler Herkunft, da 3/5 Schilddrüsenkarzinomen und 5/16 Prostatakarzinomen positiv für SPA waren.

Es zeigte sich also, dass mit dem kommerziell verfügbaren Antikörper 8G7G3/1 gegen TTF-1 ein größerer Anteil von Adenokarzinomen und großzelligen Karzinomen der Lunge hochspezifisch identifiziert werden kann als durch den Nachweis von Surfactant-Proteinen A und/oder B.

8) O. Kaufmann & M. Dietel: Expression of Thyroid Transcription Factor-1 in pulmonary and extrapulmonary small cell carcinomas and other neuroendocrine carcinomas of various primary sites.

Publiziert in: *Histopathology, in press*

Wir testeten, ob TTF-1 auch zur Identifizierung von pulmonalen neuroendokrinen Karzinomen geeignet ist, wobei die Unterscheidung von pulmonalen und extrapulmonalen

kleinzelligen Karzinomen und die Abgrenzung von kleinzelligen Karzinomen und Merkelzellkarzinomen der Haut im Vordergrund stand.

Untersucht wurden 37 pulmonale und 15 extrapulmonale kleinzellige Karzinome, 4 pulmonale großzellige neuroendokrine Karzinome, 4 extrapulmonale großzellige neuroendokrine Karzinome, 6 medulläre Schilddrüsenkarzinome, 16 Merkelzellkarzinome und insgesamt 32 Karzinoide/ low-grade Karzinome pulmonalen (12 Fälle) und extrapulmonalen Ursprungs (20 Fälle).

Mit dem monoklonalen Antikörper 8G7G3/1 war TTF-1 in 81% der pulmonalen, aber auch 80% der extrapulmonalen kleinzelligen Karzinome nachweisbar. Weiterhin waren 50% aller pulmonalen Karzinoide, 1 Karzinoid des Magens, 2/4 pulmonalen und 1/4 extrapulmonalen großzelligen Karzinomen sowie alle medullären Schilddrüsenkarzinome positiv für TTF-1.

Unsere Resultate zeigen, dass der Nachweis von TTF-1 nur begrenzt zur Identifizierung von pulmonalen neuroendokrinen Karzinomen verwendet werden kann, allerdings kann die Expression von TTF-1 dazu benutzt werden, Hautmetastasen von kleinzelligen Karzinomen von primären Merkelzellkarzinomen der Haut abzugrenzen.

9) O. Kaufmann, J. Volmerig & M. Dietel: Uroplakin III is a highly specific and moderately sensitive immunohistochemical marker for primary and metastatic urothelial carcinomas.

Publiziert in: *Am. J. Clin. Pathol., in press*

Uroplakine (Ia, Ib, II und III) sind Strukturproteine terminal differenzierter Urothelien und werden in nicht neoplastischem Urothel in den luminalen Zellmembranen der Deckzellen exprimiert. Moll et al.[16] konnten mit einem polyklonalen Antikörper zeigen, dass Uroplakin III (UPIII) hochspezifisch in ca. 50-60% aller Urothelkarzinome am

Paraffinmaterial nachweisbar ist. Wir testeten, ob sich mit einem neu kommerziell verfügbaren monoklonalen

Antikörper gegen UP III (Klon AU1) diese Ergebnisse bestätigen lassen und der Nachweis von UP III zur Identifizierung von primären und metastatischen Urothelkarzinomen am Paraffinmaterial geeignet ist. Untersucht wurden 67 Urothelkarzinome (35 Primärtumoren, 32 Metastasen) und 318 nicht urotheliale Karzinome sowie 5 benigne Brennertumoren und 2 Transitionalzellkarzinome des Ovars.

Uroplakin III konnte in 57% aller Urothelkarzinome nachgewiesen werden (60% der Metastasen und 53% der Primärtumoren). Die Brennertumoren waren ebenfalls positiv für Uroplakin III. Alle anderen Karzinome zeigten keinerlei Immunreaktivität für Uroplakin III.

Es kann daher geschlußfolgert werden, dass der Nachweis von UPIII durch mAk AU1 geeignet ist, ca. 50-60% aller Urothelkarzinome unabhängig vom Differenzierungsgrad hochspezifisch zu identifizieren.

5. Diskussion

5.1. Methodische und statistische Aspekte der immunhistochemischen Primärtumordiagnostik

Bei der Auswertung immunhistochemischer Färbeergebnisse zur Identifizierung der Primärlokalisation ist es oft so, dass die herangezogenen Literaturdaten für bestimmte Marker keine Unterscheidung zwischen Primärtumoren und Metastasen machen. Manchmal (s. Punkte 2 u. 3, Kap. 1.2.) kann jedoch nicht entschieden werden, ob die einzuordnenden Karzinominfiltrate primärer oder metastatischer Natur sind. In diesen Fällen ist es aus methodischen Gründen relevant, ob die einzusetzenden Antikörper in Metastasen und Primärtumoren ein unterschiedliches Färbeverhalten zeigen oder nicht. Für die in der Primärtumordiagnostik verwendeten Marker scheint jedoch generell zu gelten, dass alle Tumomanifestationen nahezu identische Färbemuster zeigen, die Spezifität und Sensitivität der Marker oder Markerkombinationen für einzelne Primärlokalisationen also weitgehend unabhängig davon ist, ob Metastasen oder Primärtumoren untersucht werden. Bisher ist für keinen der relevanten Marker eine auffällige Diskrepanz des Färbeverhaltens in Primärtumoren und Metastasen beschrieben worden.

Immunhistochemische Färbungen zur Feststellung von „Histogenese“, speziellen Differenzierungsrichtungen und Sitz des Primärtumor sind diagnostische Teste und können - wie andere Teste auch - durch Sensitivität und Spezifität charakterisiert werden. Diese beiden Kenngrößen beschreiben die Eigenschaften des Testes und hängen bei der immunhistochemischen Routinediagnostik am Paraffinmaterial vom Erhaltungszustand des Gewebes, der Vorbehandlung der Schnitte, dem verwendeten Antikörper, dem Detektionssystem und den Auswertungskriterien ab. Alle diese Faktoren sind kaum standardisiert, so dass in verschiedenen Labors der Nachweis eines bestimmten Antigens zu

differierenden Sensitivitäten und Spezifitäten für die jeweils an einem Tumor zu beantwortende Fragestellung führen kann. Dadurch entstehen auch widersprüchliche, letztendlich nicht immer miteinander vergleichbare Literaturdaten zu bestimmten Markern. Die Genauigkeit einer auf einem positiven oder negativen Testergebnis beruhenden Aussage wird als Wahrscheinlichkeit durch den positiven oder negativen Vorhersagewert (syn. prädiktiver Wert) angegeben. Die Vorhersagewerte hängen jedoch nicht nur von den Testparametern Sensitivität und Spezifität ab. Selbst bei optimal standardisierten und reproduzierbaren Immunfärbungen mit definierter Sensitivität und Spezifität muss für eine auf dem Testergebnis aufbauende diagnostische Aussage auch die Prävalenz und damit die *a priori* oder Vortest-Wahrscheinlichkeit der zu diagnostizierenden Läsion in der untersuchten Population berücksichtigt werden. Die Abhängigkeit der Vorhersage-Werte von den Testparametern und der Prävalenz wird durch die Bayessche Formel beschrieben. Diese kann am einfachsten durch so genannte Odds ausgedrückt werden[17]. Odds sind definiert als Wahrscheinlichkeit dafür, dass ein Ereignis eintritt, geteilt durch die Wahrscheinlichkeit, dass ein Ereignis nicht eintritt (3).

(3) Odds = Wahrscheinlichkeit / 1 – Wahrscheinlickeit

Darauf aufbauend lautet die Bayessche Formel (4):

(4) *a posteriori* (Nach-Test) Odds = *a priori* (Vor-Test) Odds **x** Sensitivität / 1- Spezifität

Die *a posteriori* Odds sind hier nur ein anderer Ausdruck für den positiven Vorhersagewert (eine bedingte Wahrscheinlichkeit) und es wird deutlich, dass dieser Wert unmittelbar von

den *a priori* Odds abhängt und daher mit der *a priori* Wahrscheinlichkeit oder Prävalenz der zu untersuchenden Läsion korreliert. Analog kann die Bayessche Formel auch zur Berechnung des negativen Vorhersagewertes formuliert werden (5)

(5) *a posteriori* Odds = 1/ *a priori* Odds **x** Spezifität / 1- Sensitivität

Daraus ergibt sich, dass bei gegebener Spezifität und Sensitivität eines Testes der negative prädiktive Wert eines Testes um so höher ist, je kleiner die *a priori* Wahrscheinlichkeit der Läsion ist.

Bei der immunhistochemischen Primärtumor-Diagnostik werden die *a priori* Wahrscheinlichkeiten bestimmter Primärlokalisationen -je nach klinischer Befundkonstellation- durch diverse Faktoren mit unterschiedlicher Wichtung beeinflusst. Liegen Metastasen mit unbekanntem Primärtumor vor, hängen die *a priori* Wahrscheinlichkeiten von Karzinomen der einzelnen Primärlokalisationen v.a. davon ab, welche prozentualen Häufigkeiten bestimmte Karzinome generell an dieser Befundkonstellation haben, wobei zu beachten ist, dass die prozentualen Anteile der Karzinome, die sich als Metastasen mit unbekannten Primärtumor manifestieren, nicht die Prävalenzen der Karzinome in der Gesamtpopulation widerspiegeln[4]. Nystrom und Mitarbeiter[18] fanden z.B., dass die relativ seltenen Pankreaskarzinome mit 20% den höchsten Anteil an Metastasen mit unbekanntem Primärtumor hatten. Weiterhin spielen die Lokalisation der Metastasen und das Patientengeschlecht eine Rolle, z.B. hat ein Mammakarzinom eine hohe *a priori* Wahrscheinlichkeit in Patientinnen mit axillären Lymphknotenmetastasen eines Adenokarzinoms. Ebenso hat ein anamnestisch bekanntes Karzinom eine hohe *a priori* Wahrscheinlichkeit als Quelle einer später an anderer Stelle

aufgetretenen Karzinommanifestation mit ähnlichem histologischen Aufbau; ein primäres Zweitkarzinom kann dann nur mit hochgradig spezifischen Markern oder molekulargenetisch (s. 5.4.) als zweiter Primärtumor diagnostiziert werden. Natürlich stellt jeder diagnostizierende Pathologe vor der immunhistochemischen Untersuchung intuitiv Überlegungen bezüglich des wahrscheinlichsten Primärtumorsitzes an, die die obengenannten Faktoren berücksichtigen. Der Intuition etwas weniger zugänglich ist jedoch die Tatsache, dass die *a priori* Wahrscheinlichkeiten direkt die Vorhersagewerte der immunhistochemischen Testergebnisse beeinflussen (s.o.). So können selbst Testergebnisse mit relativ unspezifischen Markern für einen bestimmten Primärtumor einen sehr hohen prädiktiven Wert erlangen, wenn die *a priori* Wahrscheinlichkeit der vorhergesagten Primärlokalisation hoch ist. Allerdings ist die immunhistochemische Untersuchung dann auch überflüssig. Genauso überflüssig ist die Verwendung von relativ unspezifischen Markern für wenig wahrscheinliche Primärtumoren, da auf solchen Testergebnissen beruhende Aussagen bestenfalls zufällig richtig sein können. Leider sind die *a priori* Wahrscheinlichkeiten und damit ihr Einfluß auf die Vorhersagewerte der immunhistochemischen Untersuchungen im Rahmen der Primärtumordiagnostik im Einzelfall schwierig zu quantifizieren. Diese Unwägbarkeiten sind nur durch die Verwendung hochspezifischer Marker einzuschränken. Da diese oft weniger sensitiv sind, können dann nur die positiven Ergebnisse diagnostisch verwertet werden. Ausnahmen bilden allerdings der Nachweis von Thyreoglobulin in differenzierten Schilddrüsenkarzinomen oder von PSA in Adenokarzinomen der Prostata.. Der fehlende Nachweis dieser Antigene in adäquat vorbehandelten Tumorschnitten und bei Verwendung eines sensitiven Detektionssystems schließt ein differenziertes Schilddrüsenkarzinom bzw. ein Prostatakarzinom weitgehend aus[19,20]. Ähnlich verhält es sich mit dem Vimentin-

Nachweis in hellzelligen oder chromophilen Nierenzellkarzinomen[21,22]. Im Gegensatz zu Thyreoglobulin oder PSA ist der positive prädiktive Wert einer Vimentin-Expression für Nierenzellkarzinome in der Regel jedoch gering[22], aber naturgemäß auch hier wieder abhängig von der *a priori* Wahrscheinlichkeit eines primären Nierenkarzinoms.

5.2. Marker und Markerkombinationen für die immunhistochemische Primärtumordiagnostik

5.2.1. Primärtumordiagnostik von Adenokarzinomen

5.2.1.1. Intermediärfilamente

Cytokeratine

Intermediärfilamente vom Cytokeratin-Typ wurden nach den wegweisenden Untersuchungen von Moll und Mitarbeitern[23] extensiv als Marker für bestimmte Primärlokalisationen von Adenokarzinomen ausgetestet. Dabei standen die Cytokeratine 7 und 20 im Vordergrund.

Cytokeratin 7 wird in Adenokarzinomen diverser Primärlokalisationen exprimiert, jedoch nicht oder nur sehr selten in kolorektalen Karzinomen und Nierenzellkarzinomen. Im Gegensatz dazu zeigt CK20 ein mehr limitiertes Expressionsspektrum, das sich auf Adenokarzinome insbesondere des Kolorektums, aber auch des Magens und des pankreatobiliären Systems beschränkt. In Tabelle 1 sind summarisch Literaturdaten zum Nachweis von CK20 und CK7 in paraffineingebetteten Adenokarzinomen angegeben. Alle Untersuchungen wurden mit dem Klon OV-TL12/30 gegen CK7 und dem Klon Ks20.8 gegen CK20 durchgeführt, und alle Autoren gaben entweder eine proteolytische Vorbehandlung der Schnitte oder eine hitzeinduzierte Epitopdemaskierung an. Im Mittelpunkt der publizierten Untersuchungen standen dabei die Abgrenzung von

Kolonkarzinomen einerseits von Lungenkarzinomen und Ovarialkarzinomen andererseits[24-28]. Wie den summierten Daten von Tabelle 1 zu entnehmen ist, sollten CK7 und CK20 für diese Differentialdiagnose immer im Komplex verwendet werden. Der Immunphänotyp CK7-/CK20+ weist dabei eine Sensitivität von ca. 0,80 für Kolonkarzinome auf, bei einer Spezifität von teilweise 1,00, z.B. für die Abgrenzung gegenüber Lungenkarzinomen, nicht-muzinösen Ovarialkarzinomen oder Endometriumkarzinomen. In Adenokarzinomen der Appendix scheint diese Kombination etwas weniger sensitiv zu sein, bedingt durch einen relativ hohen Anteil CK7-positiver Tumoren. Demgegenüber kommt der Immunphänotyp CK7+/CK20- in kolorektalen Karzinomen nur höchst selten vor, bei wechselnder Sensitivität für Adenokarzinome anderer Primärlokalisationen. Diagnostisch relevant ist in diesem Zusammenhang noch die hohe Expressionsrate von CK20 in muzinösen Ovarialkarzinomen. Dadurch hat der CK7+/CK20- Immunphänotyp in muzinösen Ovarialkarzinomen nur eine Sensitivität von 0,23. In extragenitalen Organsystemen ist der Immunphänotyp von muzinösen und nicht-muzinösen Adenokarzinomen bezüglich der Expression von CK7 und CK20 weitgehend identisch. Zu beachten ist noch, dass - im Gegensatz zu muzinösen Adenokarzinomen der Lunge, des Kolons oder der Mamma - im Ovar der muzinöse Phänotyp v.a. durch intrazelluläre Schleimbildung definiert wird[29]. Da diese gelegentlich relativ gering ausgeprägt sein kann, sollte bei Ovarialkarzinomen zur Vermeidung von Fehlinterpretationen der Cytokeratin-Muster immer auch eine Schleimfärbung durchgeführt werden.

Generell gilt für Cytokeratinfärbungen unserer Erfahrung, dass zum Erhalt einer hohen Spezifität ein Färbeergebnis erst dann als positiv gewertet werden sollte, wenn mindestens ein bestimmter Anteil der Tumorzellen (vorzugsweise 10%) ein mindestens mittelstarkes Färbesignal zeigt. Damit wird zum einen vermieden, dass eventuell im Tumor

eingeschlossene und gelegentlich schwierig als solche zu identifizierende originäre Epithelien (z.B. aktivierte Alveolarepithelien mit Expression von CK7 in Lungenmetastasen von Kolonkarzinomen) als positive Tumorfärbung gewertet werden, zum anderen findet man insbesondere bei optimierter Detektion häufiger positive Einzelzell-Färbungen von Cytokeratin-Subtypen in den ”falschen” Karzinomen.

Tabelle 1) Summarische Darstellung von Literaturdaten zur Expression von CK7 und CK20 in Adenokarzinomen diverser Primärlokalisationen

Primärtumor	**CK7+**	**CK20+**	**CK7+/CK20+**	**CK7+/CK20-**	**CK7-/CK20+**	**CK7-/CK20-**
Kolon [22,24,26-28,30-43]	82/513 (16%)	592/641 (92%)	28/232 (12%)	1/232 (<1%)	190/232 (82%)	13/232 (6%)
Appendix [25]	6/13 (46%)	13/13 (100%)	6/13 (46%)	0/13 (0%)	7/13 (54%)	0/13 (0%)
Lunge [22,27,30,32,33,35,37,43-45]	293/306 (96%)	20/390 (5%)	14/240 (6%)	209/240 (87%)	0/240 (0%)	17/240 (7%)
Pankreas [22,35,38,43]	41/46 (89%)	35/86 (41%)	15/23 (65%)	6/23 (26%)	2/23 (9%)	0/23 (0%)
Gallengänge [38,40,41,43,46]	60/64 (94%)	22/84 (26%)	11/27 (41%)	15/27 (56%)	1/27 (4%)	0/27 (0%)
Niere [22,30,32,35,47]	9/50 (18%)	3/95 (3%)	0/19 (0%)	4/19 (21%)	1/19 (5%)	14/19 (74%)
Ovar, n. muz. [22,24,26,31,35,36,38,43]	164/167 (98%)	38/231 (16%)	38/157 (24%)	116/157 (74%)	0/157 (0%)	3/157 (2%)
Ovar, muzinös [24,26,31,34,35,43,48]	90/96 (94%)	59/101 (58%)	56/73 (77%)	15/73 (21%)	2/77 (3%)	0/77 (0%)
Magen [22,24,35,38,43]#	68/94 (72%)	64/117 (55%)	33/76 (43%)	23/76 (30%)	12/76 (16%)	8/76 (11%)
Endometrium [24,30,35,42,43]	69/77 (90%)	3/88 (3%)	3/36 (8%)	29/36 (81%)	0/36 (0%)	4/36 (11%)
Cervix uteri [42]	4/4 (100%)	3/4 (75%)	3/4 (75%)	1/4 (25%)	0/4 (0%)	0/4 (0%)
Mamma[22,24,28,30,32,35,38,43,45,49]	217/239 (91%)	33/451 (7%)	8/132 (6%)	115/132 (87%)	1/132 (1%)	8/132 (6%)

neben den publizierten Daten noch eigene, unveröffentlichte Resultate von 47 Magenkarzinomen;

Vimentin

In Adenokarzinomen wird Vimentin typischerweise in Schilddrüsen- und Nierenzellkarzinomen, aber auch in Ovarial- und Endometriumkarzinomen exprimiert[22,34,42,47,50,51], ist gelegentlich in Mammakarzinomen[22,28], Lungenkarzinomen[22], Pankreaskarzinomen[22], Magenkarzinomen[52] und Kolonkarzinomen[34,50] nachweisbar. Generell gilt dabei, dass die Wahrscheinlichkeit einer Vimentin-Expression mit abnehmendem Differenzierungsgrad der Karzinome steigt. Als Marker mit positiver prädiktiver Aussage ist Vimentin daher eher nicht von Interesse, das Fehlen einer Vimentin-Expression kann jedoch diagnostisch verwertbar sein, da damit z.B. ein hellzelliges oder papilläres (chromophiles) Nierenzell-Karzinom sehr unwahrscheinlich ist. Diese Aussage ist allerdings nur möglich, wenn eine adäquate hitzeinduzierte Epitopdemaskierung durchgeführt wird oder Gefrierschnitte verwendet werden[21], da der Vimentin-Nachweis ohne Vorbehandlung vom Erhaltungszustand des Tumormaterials abhängt[53] und dementsprechend nur in einem wesentlich geringeren Anteil von Nierenzellkarzinomen gelingt[54].

5.2.1.2. Östrogen- und Progesteronrezeptoren

Durch immunhistochemische Standardverfahren sind Östrogenrezeptoren v.a. in Mammakarzinomen und Adenokarzinomen des weiblichen Genitaltraktes nachweisbar. Adenokarzinome anderer häufiger Primärlokalisationen, insbesondere des pankreatobiliären Systems, der Nieren und des Kolons, exprimieren dagegen in aller Regel keine immunhistochemisch detektierbaren Mengen von Östrogenrezeptoren[22,55,56]. Eine Ausnahme bilden jedoch Adenokarzinome der Lunge und des Magens[55,57,58]. Bei Verwendung eines konventionellen LSAB-Detektionssystems konnten wir in 10% der untersuchten primären Lungenkarzinome und in 1/35 der metastatischen Magenkarzinome Östrogenrezeptoren

nachweisen. Dieser Anteil stieg auf insgesamt 46% (50% der Primärtumoren, 40% der Metastasen) der Lungenkarzinome und 3/35 (9%) der Magenkarzinome, wenn die hochsensitive CSA-Methode als Detektionssystem benutzt wurde. Demgegenüber stieg die Sensitivität des Östrogenrezeptornachweises in Mamma- und Ovarialkarzinomen mit der CSA-Methode nur marginal[59]. Eine hochsensitive Detektion von Östrogenrezeptoren kann also nicht empfohlen werden, wenn die Identifizierung des Primärtumors eines Adenokarzinoms im Vordergrund steht. Bezüglich der Magenkarzinome muss angemerkt werden, dass wir selbst mit der CSA-Methode nicht in 20-30% der Magenkarzinome Östrogenrezeptoren nachweisen konnten, wie vor allem von japanischen Autoren mit konventioneller Immunhistochemie berichtet wurde[57,58]. Auch Chaubert et al.[60] konnten in keinem von 50 untersuchten Magenkarzinonem europäischer Patienten immunhistochemisch Östrogenrezeptoren nachweisen. Diese Autoren spekulierten, dass eventuelle genetische Unterschiede zwischen asiatischen und europäischen Patienten für die diskrepanten Ergebnisse verantwortlich sind. Eine kürzlich erschienene flow-cytometrische Arbeit lässt vermuten, dass der Unterschied v.a. darin besteht, dass in der Mehrzahl (ca. 70%) der Magenkarzinome europäischer Patienten Östrogenrezeptoren in den Tumorzellen zwar nachweisbar sind, das Expressionsniveau jedoch unterhalb der Detektionsschwelle selbst hochsensitiver immunhistochemischer Methoden liegt[61].

Die fehlende immunhistochemische Nachweisbarkeit von Östrogenrezeptoren in Magenkarzinomen europäischer Patienten ist insofern relevant, da insbesondere Magenmetastasen von invasiv lobulären Mammakarzinomen histomorphologisch nicht von diffusen Magenkarzinomen zu unterscheiden sind und es dadurch im Einzelfall zu Fehldiagnosen kommen kann[62,63]. Durch den Nachweis von Östrogenrezeptoren in den Mammakarzinomen ist jedoch (zumindest in unseren Breiten) eine spezifische Abgrenzung

von primären Magenkarzinomen in den meisten Fällen möglich. Wir selbst überblicken 3 invasiv-lobuläre Mammakarzinome mit ausgedehnten Magenmetastasen, welche histomorphologisch wie diffuse Magenkarzinome imponierten. In einem Fall war das Mammakarzinom zum Zeitpunkt der Magenbiopsie nicht bekannt und wurde als primäres Magenkarzinom fehlgedeutet. In allen 3 Karzinomen waren Östrogenrezeptoren mit kräftiger Färbeintensität nachweisbar (Abb. 1).

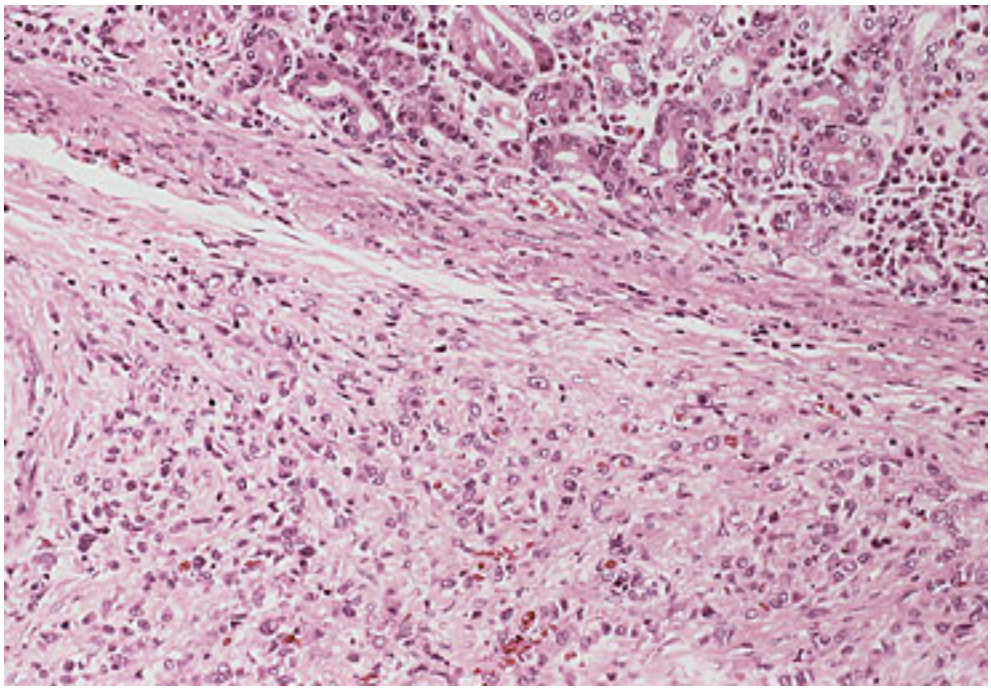

Abb. 1a) Diffuse Infiltration der Magenwand durch einzelzellige Tumorinfiltrate bei anamnestisch bekanntem, ursprünglich jedoch nicht mitgeteiltem invasiv lobulären Mammakarzinom. Die Operation erfolgte nach der bioptischen Diagnose eines diffusen Magenkarzinoms als Zweittumor (HE, x 187).

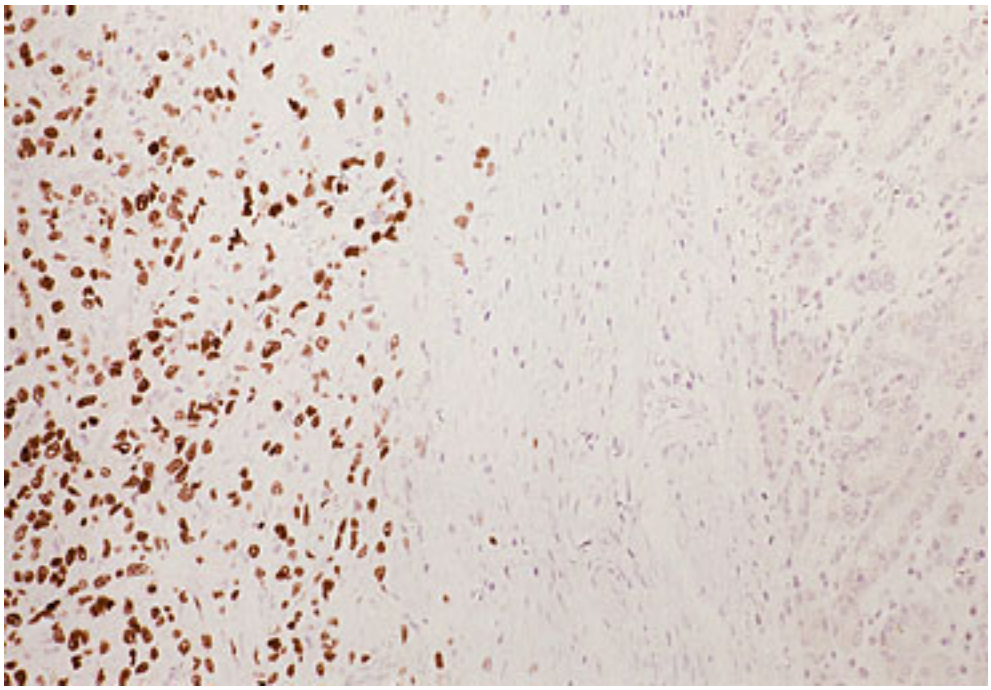

Abb. 1b) Kräftiger Nachweis von Östrogenrezeptoren in den Tumorzellen. Ein primäres Magenkarzinom war damit weitgehend ausgeschlossen (LSAB/Peroxidase; x 187)

Eine weitere wichtige Gruppe von Karzinomen mit Expression von Östrogenrezeptoren sind Schweißdrüsenkarzinome der Haut[64-67], da dadurch die immunhistochemische Abgrenzung von Hautmetastasen eines Mammakarzinoms erschwert werden kann, insbesondere da alle apokrinen, aber auch einzelne ekkrine Schweißdrüsenkarzinome ebenfalls den sonst für Mammakarzinome recht spezifischen Marker GCDFP-15 exprimieren[64,67]. Immunhistologisch sind die Unterscheidungsmöglichkeiten in solchen Fällen begrenzt. Insbesondere der Nachweis von CEA (CD66e) und des EGF-Rezeptors in Schweißdrüsenkarzinomen ist in Einzelfällen möglicherweise zur Abgrenzung von primären Schweißdrüsenkarzinomen und Hautmetastasen von Mammakarzinomen geeignet[64,66].

Wichtiger ist dabei aber eine genaue Anamnese sowie das makroskopische und konventionell-histomorphologische Bild des Tumors[68,69]. Primäre Schweißdrüsenkarzinome der Haut sind solitäre, langsam wachsende Tumoren, gelegentlich mit einer in situ Komponente[64,68], während Hautmetastasen oft als schnell wachsende, multilokuläre Läsionen imponieren[69], die histomorphologisch keinen in situ Anteil aufweisen.

In muzinösen Karzinomen mit extensiver extrazellulärer Schleimbildung werden unserer Erfahrung nach Östrogenrezeptoren immer in typischen muzinösen Karzinomen der Mamma (10 untersuchte Fälle), aber nie in muzinösen Karzinomen der Lunge (12 untersuchte Fälle) oder des Kolons (17 untersuchte Fälle) exprimiert. Allerdings sollte die Unterscheidung der üblichen muzinösen Mammakarzinome von Kolon- oder Lungenkarzinomen bereits konventionell-histomorphologisch kaum ein Problem darstellen, da muzinöse Mammakarzinome sehr charakteristisch durch Schleimseen mit eingestreuten, zytologisch nur gering atypischen Zellgruppen ohne intrazellulären Schleim gekennzeichnet sind. Im Gegensatz dazu beschrieben Koenig und Tavassoli 4 muzinöse Cystadenokarzinome der Mamma, die histologisch wie muzinöse Zystadenokarzinome des Pankreas oder des Ovars imponierten und keine Östrogenrezeptoren exprimierten[49]. Da weder in muzinösen Karzinomen des Pankreas[70] noch des Ovars [71] im neoplastischen Epithel Östrogenrezeptoren nachweisbar sind, bliebe in diesen seltenen Fällen zur Unterscheidung nur der Nachweis von CK20, da muzinöse Cystadenokarzinome der Mamma negativ für CK20 sind[49], während muzinöse Cystadenokarzinome des Pankreas und des Ovars häufig CK20 exprimieren (s. Tab. 1). Der Nachweis von Östrogenrezeptoren kann ebenfalls zur Unterscheidung von nicht-muzinösen Ovarialkarzinomen oder Endometriumkarzinomen von den obengenannten extramammären Karzinomen verwendet werden. Die Sensitivität des

Östrogenrezeptor-Nachweises ist für Ovarialkarzinome allerdings geringer (ca. 0,3-0,4 in Metastasen[22]) als für Mammakarzinome (ca. 0,6 in Metastasen[22]).

Die Eignung von Östrogenrezeptoren als primärtumorspezifische Marker für Mammakarzinome und Karzinome des weiblichen Genitaltraktes ist zum gegenwärtigen Zeitpunkt lediglich für Adenokarzinome gut durch Literaturdaten belegt. Es kann aber nicht zwanglos davon ausgegangen werden, dass in Karzinomen ohne adenoide Differenzierung die Expression von Östrogenrezeptoren genauso verteilt ist wie in Adenokarzinomen und damit denselben Stellenwert für die Primärtumordiagnostik besitzt. Ein Beispiel dafür ist der etwas überraschende immunhistochemische Nachweis von Östrogenrezeptoren in etwa 25% der von uns untersuchten primären Urothelkarzinome[72].

Progesteronrezeptoren werden in einem geringeren Prozentsatz von Mamma- und Ovarialkarzinomen exprimiert als Östrogenrezeptoren, außerdem sind mit den bisher getesteten Antikörpern nur sehr wenige Karzinome ohne Östrogenrezeptornachweis positiv für Progesteronrezeptoren. Dazu kommt, dass der bisher in den meisten Labors verwendete Antikörper zum Progesteronrezeptornachweis (Klon 1A6) eine unspezifische nukleäre Färbung im Bereich von Nekrosen und thermischen Entnahmeartefakten[32,59] (Abb. 2) zeigt, so dass eine positive Färbung mit Klon 1A6 bei fehlendem Östrogenrezeptornachweis in einem Karzinom unbekannter Primärlokalisation sehr kritisch beurteilt werden muss. Mit anderen getesteten Antikörpern (z.B Klon hPRa3) ist der Progesteronrezeptor-Nachweis für Mammakarzinome und Karzinome des weiblichen Genitaltraktes jedoch hochspezifisch. Daher sollte ein Antikörper gegen Progesteronrezeptoren immer mitgeführt werden, allein schon um bei Identifizierung z.B. eines Mammakarzinoms den Hormonrezeptor-Status vollständig mitteilen zu können. Dazu kommt, dass neuere Antikörper gegen Progesteronrezeptoren (z.B. Klon PGR636, Firma DAKO) am Paraffinmaterial offenbar

sensitiver färben als die bisher zur Verfügung stehenden Klone, so dass dadurch eventuell ein höherer Anteil von Mamma- oder Ovarialkarzinomen ohne immunhistochemischen Nachweis von Östrogenrezeptoren identifiziert werden kann.

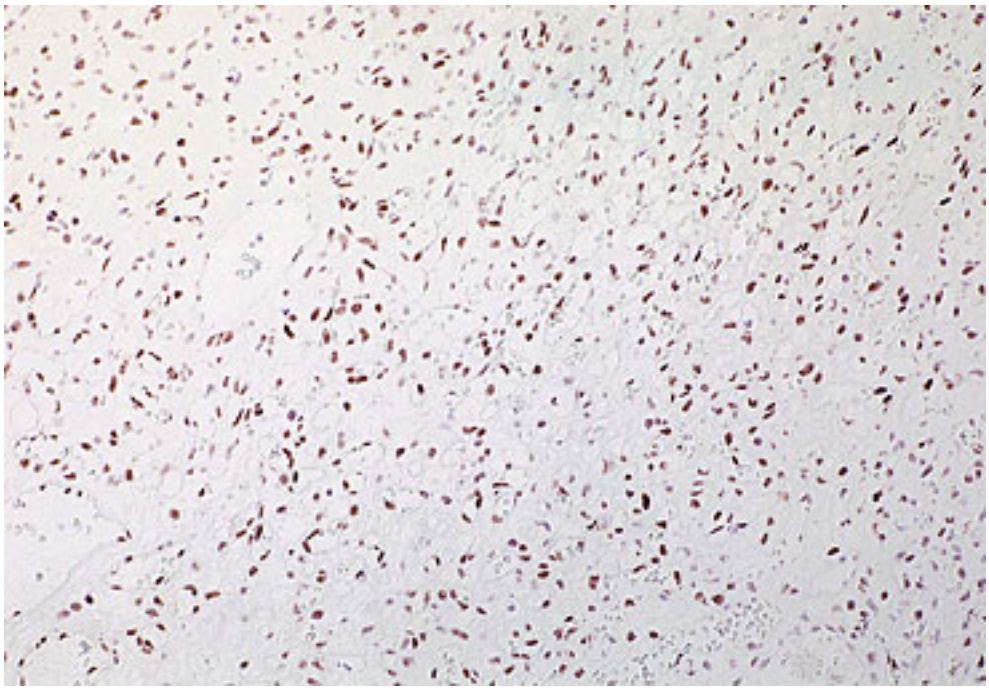

Abb. 2) Diffuse nukleäre Immunreaktivität für Progesteronrezeptoren mit dem mAK 1A6 in der Gehirnmetastase eines hellzelligen Nierenzellkarzinoms mit ausgedehnten Kauter-Artefakten. Die Färbung wirkt spezifisch, ist jedoch mit keinem anderen der von uns untersuchten Antikörper gegen den Progesteronrezeptor zu reproduzieren. Ausserdem sind selbst mit dem Klon 1A6 Nierenzellkarzinome ohne thermische Artefakte immer negativ, so daß die vorliegende Färbung als falsch positiv eingeschätzt werden muss (LSAB/Peroxidase; x 187).

5.2.1.3. GCDFP-15

GCDFP-15 ist ein Glykoprotein mit einem Molekulargewicht von 15 kDa, das ursprünglich aus der Flüssigkeit von Mammazysten isoliert wurde[73]. In Normalgeweben ist GCDFP-15 in apokrin metaplastischen Epithelien der Mamma, apokrinen Drüsen der Haut, aber auch in

serösen Zellen von Speicheldrüsen (insbesondere der Glandula submandibularis) und in den submukösen Drüsen der Bronchialschleimhaut nachweisbar[74]. Einem ähnlichen Muster folgt die Expression von GCDFP-15 in Karzinomen. Neben Mammakarzinomen sind insbesondere Schweißdrüsenkarzinome der Haut und Speicheldrüsenkarzinome positiv für GCDFP-15[64,67,75].

Von den bei Metastasen mit unbekanntem Primärtumor relevanten Karzinomen wird GCDFP-15 fast ausschließlich in Mammakarzinomen exprimiert[75-77]. In unserem Material[22] waren lediglich 2 Adenokarzinome der Lunge männlicher Patienten positiv für GCDFP-15, möglicherweise handelte es sich dabei um Tumoren der kleinen Speicheldrüsen der Bronchialschleimhaut (s.o.). Für die Abgrenzung von Mammakarzinomen von Adenokarzinomen der Lunge, des Magens, des pankreatobiliären Systems, des Kolons und der Nieren ist die Kombination von Antikörpern gegen GCDFP-15 und Östrogenrezeptoren sinnvoll, da die kombinierte Sensitivität der beiden Marker ca. 0,80 beträgt im Vergleich zu ca.0,60, wenn nur einer der beiden Marker verwendet wird[22]. Zur spezifischen Unterscheidung von Mamma- und Ovarialkarzinomen ist allerdings nur der Nachweis von GCDFP-15 in den Mammakarzinomen geeignet[22,75,76]. Von praktischem Interesse ist noch, dass in GCDFP-15-positiven Tumoren die angefärbten Tumorzellen gelegentlich sehr heterogen verteilt sind, so dass es in kleinen Biopsieproben zu falsch-negativen Ergebnissen kommen kann[75].

5.2.1.4. Surfactantproteine und TTF-1

TTF-1 war in 71% aller von uns untersuchten primären und 66% aller metastatischen Adenokarzinome pulmonalen Ursprungs nachweisbar. Die Gesamtsensitivität von Anti-TTF-1 an unserem Material von 0,68 ist vergleichbar mit dem Durchschnittswert der in der Literatur mitgeteilten sowohl mit polyklonalen als auch mit monoklonalen Antikörpern

erzielten Sensitivität[45,78-83]. Da TTF-1 nur sehr selten in muzinösen Adenokarzinomen der Lunge nachweisbar ist, hängt die Sensitivität des TTF-1-Nachweises für pulmonale Adenokarzinome vom Anteil der untersuchten muzinösen Karzinome ab. Bei alleiniger Betrachtung der nicht-muzinösen Adenokarzinome stieg die Sensitivität des TTF-1-Nachweises in unserem Material auf 0,75. Neben der hohen Sensitivität ist das in der Regel diffuse Färbemuster mit Anti-TTF-1 von Vorteil, da damit die Gefahr falsch negativer Färbungen an Biopsien geringer wird. Weiterhin war der TTF-1-Nachweis in unserem Material – ähnlich den Angaben von Bejarano et al.[81] - unabhängig vom Differenzierungsgrad der Adenokarzinome. Unter praktischen Gesichtspunkten sollte außerdem beachtet werden, dass mit Anti-TTF-1 nur ein nukleäres Färbesignal als positiv zu bewerten ist. Unspezifische cytoplasmatische Färbungen sahen wir dagegen häufiger v.a. in Plattenepithelkarzinomen, welche in unserem Material nie nukleär positiv waren, ebenso wie bei Khoor et al., die TTF-1 mit mAk 8G7G3/1 in keinem von 101 Plattenepithelkarzinomen der Lunge nachweisen konnten. Diese Befunde stehen etwas im Gegensatz zu anderen Literaturdaten mit insgesamt ca. 20% TTF-1-positiven Plattenepithelkarzinomen der

Lunge [45,79-81,84], wobei allerdings in keiner Arbeit der Klon 8G7G3/1 verwendet wurde. Im Vergleich zum Nachweis von SPA und SPB ist TTF-1 ein wesentlich sensitiverer Marker für Adenokarzinome der Lunge. Entsprechend den Literaturdaten ist insgesamt in ca. 50% aller untersuchten paraffineingebetteten Adenokarzinome der Lunge SPA immunhistochemisch nachweisbar, wobei sowohl der Klon PE10 als auch polyklonale Antikörper benutzt wurden[81,85-89]. Wie in unserem Material zeigten alle untersuchten muzinösen Karzinome keine Expression von SPA[85,87]. Bezüglich des immunhistochemischen Nachweises von SPB ist die von uns ermittelte Sensitivität von 0,45 (einschließlich muzinöser Karzinome) niedriger als der von Bejarano et al.[81] ebenfalls mit einem

polyklonalen Antikörper erzielte Wert von 0,63. In unserem Material war der Nachweis von TTF-1 und SPB unabhängig vom Differenzierungsgrad des Karzinoms (G2 vs. G3), während SPA in mittelgradig differenzierten Karzinomen häufiger nachweisbar war als in schlecht differenzierten, der Unterschied war jedoch statistisch nicht signifikant. Ebenso fanden Bejarano et al.[81] und Mizutani et al.[86] keine signifikanten Unterschiede der Expression von SPA und SPB in G2- und G3-Karzinomen. Dessenungeachtet ist jedoch auch bei Bejarano et al. mit ausschließlich polyklonalen Antikörpern der Nachweis von TTF-1 sensitiver als der von SPA und SPB, wobei bei diesen Autoren die Detektion von TTF-1 ebenfalls unabhängig vom Differenzierungsgrad der Karzinome war. Der höhere Anteil TTF-1-positiver Adenokarzinome der Lunge ist darauf zurückzuführen, dass SPA und SPB relativ späte Differenzierungsprodukte darstellen, während TTF-1 ein Transkriptionsfaktor ist, der offenbar schon auf einer sehr frühen Stufe einer lungenspezifischen Differenzierung exprimiert wird und u.a. dann auch die Expression von SPA und SPB kontrolliert[90].

In Übereinstimmung mit anderen Autoren zeigte der TTF-1-Nachweis eine sehr hohe Spezifität für Adenokarzinome der Lunge. Wie erwartet, waren in unserem Material lediglich differenzierte Schilddrüsenkarzinome TTF-1-positiv, aber keines der übrigen untersuchten 269 Karzinome. In der Arbeit von Bejarano et al.[81] waren 1/8 Endometriumkarzinomen und 1/66 Magenkarzinomen positiv mit einem polyklonalen Anti-TTF-1. Diese beiden Fälle sind die bisher einzigen extrapulmonalen, nicht-thyreoidalen, nicht-neuroendokrinen Karzinome, für die ein immunhistochemischer TTF-1-Nachweis berichtet wurde. Es kann also davon ausgegangen werden, dass ein Adenokarzinom mit Expression von TTF-1 und ohne Nachweis von Thyreoglobulin mit an Sicherheit grenzender Wahrscheinlichkeit pulmonalen Ursprungs ist.

Der Nachweis der Surfactantproteine war ebenfalls hoch spezifisch für pulmonale Adenokarzinome. SPB konnte in keinem extrapulmonalen Karzinom nachgewiesen werden und SPA war lediglich in Schilddrüsenkarzinomen und Prostatakarzinomen nachweisbar, wobei beide Karzinomentitäten leicht durch den Nachweis von Thyreoglobulin und PSA ausgeschlossen werden können. Nicholson et al.[85] erzielten mit dem auch von uns verwendeten Antikörper PE10 gegen SPA identische Ergebnisse in extrapulmonalen Karzinomen, untersuchten jedoch keine Schilddrüsen- und Prostatakarzinome. Im Gegensatz dazu fanden Bejarano et al.[81] mit polyklonalen Antikörpern gegen SPA und SPB positive Färbeergebnisse in je 6/13 Lungenmetastasen von Mammakarzinomen, während nur 4/51 primären Mammakarzinomen ein positives Färbeergebnis für SPA zeigten und alle primären Mammakarzinome negativ für SPB waren. Diese Diskrepanzen sind am ehesten auf die unterschiedlichen Antikörper zurückzuführen. Außerdem darf nicht unterschätzt werden, dass in Lungenmetastasen eingeschlossene aktivierte Alveolarepithelien gelegentlich eine sehr enge räumliche Assoziation zu Tumorzellen zeigen könnnen und dementsprechend schwierig von diesen zu unterscheiden sind.

Der Nachweis von TTF-1 oder Surfactant-Protein A kann auch zur Unterscheidung von pulmonalen Adenokarzinomen und epitheloiden Mesotheliomen verwendet werden, da letztere immer negativ für diese beiden Marker sind[81,83,91,92].

Zusammenfassend kann festgestellt werden, dass der mit dem kommerziell verfügbaren Antikörper 8G7/G3/1 nachweisbare Transkriptionsfaktor TTF-1 ein sehr sensitiver und hochspezifischer Marker für pulmonale Adenokarzinome ist, der bezüglich der Sensitivität den Surfactant-Proteinen A und B überlegen ist.

5.2.1.5. Carcinoembryonales Antigen (CEA)

CEA (CD66e) gehört zu einer Gen-Familie, die 29 verschiedene Gene/Pseudogene auf Chromosom 19q13.2[93] umfasst. CEA ist teilweise homolog zum biliären Glykoprotein (BGB, CD66a) und zum so genannten Nonspecific Cross-Reacting Antigen (NCA, CD66c). Im Gegensatz zu CEA zeigen BGP und NCA ein breites Verteilungsmuster und werden in diversen neoplastischen und nicht-neoplastischen Geweben exprimiert. Um die Expression von CEA diagostisch nutzen zu können, muss von einem für die Immunhistochemie verwendeten CEA-Antikörper daher bekannt sein, ob er nur CD66e oder auch CD66a und/oder CD66c erkennt. Die meisten kommerziell verfügbaren polyklonalen und einige wenige monoklonale Antikörper gegen CEA kreuzreagieren mit NCA und BGP. Wir selbst benutzen z.B. zum Nachweis von BGB in hepatozellulären Karzinomen einen monoklonalen CEA-Antikörper (Klon THF3H8-1, BioGenex, Hamburg).

In Tabelle 2 sind summarisch Literaturdaten zur Expression von CEA in diversen Adenokarzinomen zusammengestellt. Lediglich in chromophilen und hellzelligen Nierenzellkarzinomen konnte CEA bisher überhaupt nicht nachgewiesen werden. Auch unserer Erfahrung nach schließt der Nachweis von CEA ein hellzelliges oder chromophiles Nierenzellkarzinom aus. Zur differentialdiagnostischen Abgrenzung anderer Karzinomentitäten mit geringen (Mammakarzinome, Endometriumkarzinome, nicht-muzinöse Ovarialkarzinome) und hohen (Kolonkarzinome, Magenkarzinome, pankreatobiliäre Karzinome, Lungenkarzinome, Adenokarzinome der Cervix uteri) Anteilen CEA-positiver Tumoren sollte der CEA-Antikörper immer in Kombination mit anderen für die Fragestellung relevanten Markern verwendet werden (s.u.).

Tabelle 2) Summarische Zusammenstellung von Literaturdaten zur Expression von CEA (CD66e) in paraffineingebetteten Adenokarzinomen diverser Primärlokalisationen

Primärtumor	**CEA positiv**
Mamma[22,28,64,77,94-96]	133/548 (24%)
Niere[22,47,51,97]	0/79 (0%)
Ovar, nicht muzinös [22,31,36,50,77,97,98]	22/150 (15%)
Ovar, muzinös [31,34,48,97,98]	41/51 (80%)
Endometrium[42,50,97]	5/60 (8%)
Cervix uteri[42,50]	24/27 (89%)
Kolon[22,28,31,34,36,41,42,50,77,94,97]	391/400 (98%)
Pankreas[22,94,97]	40/45 (89%)
Magen[22,94,97]	49/63 (78%)
Gallengänge[41,94,97,99]	35/60 (58%)
Lunge[22,77,94,97]	51/84 (61%)
HCC[41,94,97,99] *	6/123 (5%)

* HCC, hepatozelluläre Karzinome; wurden mit in die Tabelle aufgenommen, da sie i.d.R. von cholangiozellulären Karzinomen und Lebermetastasen abgegrenzt werden müssen.

5.2.1.6. Diagnostische Relevanz weiterer Marker

γ-Glutamyltransferase

Mit dem mAK 138H11 gegen γ-Glutamyltransferase (und CSA-Detektion fanden wir in etwa der Hälfte der untersuchten primären und metastatischen, hellzelligen und chromophilen, paraffineingebetteten Nierenzellkarzinome eine positive Immunfärbung. Von 114 extrarenalen Karzinomen zeigten dagegen lediglich 3/16 Endometriumkarzinomen eine positive Färbung. Die extrarenalen Adenokarzinome waren insofern selektiert, als nur Karzinome verwendet wurden, die immunhistochemisch mit den üblichen Markern auch tatsächlich schwer von Nierenzellkarzinomen abzugrenzen sind. So waren alle untersuchten Adenokarzinome negativ für CEA, CK20 und Östrogenrezeptoren, da diese Marker auch in Nierenzellkarzinomen nie oder nur höchst selten nachgewiesen werden können. Für die

routinemäßige Anwendung des Antikörpers ist es allerdings ungünstig, daß am Paraffinmaterial die CSA-Methode benutzt werden muss, um eine für den praktischen Gebrauch akzeptable Sensitivität für Nierenzellkarzinome zu erreichen. Als interessante Alternative zur γ-Glutamyltransferase als Marker für Nierenzellkarzinome ergibt sich möglicherweise der Nachweis von CD10. Wie die γ-Glutamyltransferase wird auch CD10 wird im Bereich der Mikrovilli der proximalen Tubuli exprimiert und ist mit dem mAK 56C6 (Firma Novocastra) bereits mit konventioneller Immunhistochemie in mehr als 90% der hellzelligen und chromophilen Nierenzellkarzinome nachweisbar[100]. Allerdings liegen noch keine systematischen Untersuchungen bezüglich der Spezifität der CD10-Expression für Nierenzellkarzinome vor.

CA19-9

Anti-CA19-9 reagiert mit dem sialisierten Lewis^{a}-Blutgruppenantigen. Der Nachweis von CA19-9 ist für die differentialdiagnostische Abgrenzung von Adenokarzinomen ohne Bedeutung, da es in Karzinomen nahezu aller relevanter Primärlokalisationen exprimiert wird[22,34,41,77,101-105]. Lediglich Mesotheliome und hepatozelluläre Karzinome sind bisher in der Literatur als vollständig negativ für CA19-9 beschrieben worden[41,101-104], so dass sich bei der Abgrenzung dieser beiden Tumorentitäten von Adenokarzinomen in Einzelfällen eine Einsatzmöglichkeit für Anti-CA19-9 ergeben könnte.

CA125

Die von Anti-CA125 erkannte antigene Determinante gehört zu einem muzinähnlichen Glykoprotein unbekannter Funktion mit einem Molekulargewicht > 200 kDa[106]. Das CA125 Epitop wird zwar v.a. in nichtmuzinösen Tumoren mit Müllerscher Differenzierung des Ovars, der Tube und des Uterus stark exprimiert[28,34,42,77,104,105,107], kann aber auch in anderen

Karzinomen diverser Primärlokalisationen nachgewiesen werden[28,34,77,105,107], wobei Kolonkarzinome eine Ausnahme bilden. Eine Zusammenfassung von Literaturdaten[28,42,48,77,105,107] ergab einen Nachweis von CA125 in 23/236 primären und metastatischen Kolonkarzinomen, wobei die Autoren in der Regel betonten, dass das Färbesignal nur fokal nachweisbar war, im Gegensatz zum diffusen Färbemuster in nicht-muzinösen Ovarialkarzinomen. Dementsprechend kann Anti-CA125 auch zur Unterscheidung von Kolonkarzinomen und nicht-muzinösen Ovarialkarzinomen benutzt werden. Unserer Erfahrung nach reicht die Markerkombination CEA/CK7/CK20/Östrogenrezeptor für diese Differentialdiagnose allerdings vollständig aus, so dass der Nachweis einer CA125-Expression redundant ist. Für andere Probleme der Primärtumordiagnostik von Adenokarzinomen hat der immunhistochemische Nachweis von CA125 keine rationale Basis.

CA15-3

CA15-3 (syn. MUC-1, EMA, DF3-Antigen) ist ein muzinähnliches Glykoprotein mit hohem Molekulargewicht (300-450 kDa)[108]. Der immunhistochemische Nachweis von CA15-3 hat keine Bedeutung für die Differentialdiagnose von Adenokarzinomen[77].

BCA225

BCA225 ist ein Glykoprotein (MG 225-250 kDa), dessen (v.a. cytoplasmatischer) immunhistoschemischer Nachweis zunächst als spezifisch für Mammakarzinome angesehen wurde[109]. Spätere Untersuchungen zeigten dagegen eine Expression von BCA225 in einer breiten Palette von Adenokarzinomen[77,94,110], so dass auch dieser Marker diesbezüglich keine differentialdiagnostische Bedeutung hat. Anti-BCA225 (i.d.R. Klon CU18) kann

jedoch zur Unterscheidung von Adenokarzinomen und hepatozellulären Karzinomen verwendet werden, da in letzteren nur sehr selten (5/79 Fälle) BCA225 nachweisbar war[94,110].

Human Alveolar Macrophage-56 (HAM-56)

Der mAk HAM-56 erkennt ein makrophagales Antigen. Fowler et al.[98] fanden, dass 85% aller von ihnen untersuchten Ovarialkarzinome (einschließlich 8/11 muzinösen Karzinomen), aber nur 2/17 gastrointestinalen Karzinomen mit HAM-56 reagierten, wobei alle Kolonkarzinome (8 untersuchte Fälle) negativ waren. Im Gegensatz dazu fanden Loy und Abshier[111] eine positive Reaktion mit HAM-56 in einer Reihe extraovarieller Karzinome, einschließlich 39% der untersuchten Kolonkarzinome. Aufgrund dieser widersprüchlichen Datenlage sollte HAM-56 nicht für die Differentialdiagnose von Adenokarzinomen verwendet werden.

Villin

Villin ist ein aktinbindendes Protein der axialen Mikrofilamentbündel von Mikrovilli mit einem Molekulargewicht von 95kDa[112]. Zunächst wurde der immunhistochemische Nachweis von Villin am Paraffinmaterial als relativ spezifisch für gastrointestinale Karzinome, Karzinome des Pankreas und der Gallengänge, hepatozelluläre Karzinome und Nierenzellkarzinome angesehen. Adenokarzinome der Lunge, der Mamma und nicht-muzinöse Ovarialkarzinome zeigten dagegen keine Villin-Expression[113]. Spätere Untersuchungen ergaben allerdings, dass Villin auch in ca. 50-60% aller primären und metastatischen Adenokarzinome der Lunge nachweisbar ist[33,37]. Von Interesse ist die Tatsache, dass Villin nur selten in Mammakarzinomen exprimiert wird. In eigenen unveröffentlichten Untersuchungen an Mammakarzinomen ohne Nachweis von GCDFP-15 und/oder Östrogenrezeptoren war ein cytoplasmatisches Färbesignal für Villin in 4/31 Fällen

nachweisbar, wobei wir in keinem Fall ein luminales Färbemuster wie in gastrointestinalen Karzinomen sahen. Daher kann die fehlende Expression von Villin in Mammakarzinomen ebenfalls dazu benutzt werden, GCDFP-15 und Östrogenrezeptor negative Mammakarzinome von gastrointestinalen Karzinomen abzugrenzen.

S100 Protein

Die S100-Familie umfaßt eine bisher 17 Subtypen umfassende Gruppe niedrigmolekularer (10-12 kDa), azidischer, kalziumbindender Proteine, die Homo- und Heterodimere bilden können[114]. Die bisher routinemäßig immunhistologisch verwendeten polyklonalen und monoklonalen S100-Antikörper erkennen in der Regel S100A1 (S100 alpha der alten Nomenklatur) und S100B (S100 beta der alten Nomenklatur), wobei nur der S100B-Nachweis diagnostisch relevant ist. Bezüglich der Primärtumor-Diagnostik von Adenokarzinomen wurde der Nachweis von S100 v.a. zur Identifizierung von Mammakarzinomen mit einer Sensitivität von ca. 0,50 propagiert[115], da von allen anderen bei Metastasen mit unbekanntem Primärtumor relevanten Adenokarzinomen lediglich einzelne Pankreaskarzinome (3/20) und Ovarialkarzinome (2/9) positiv für S100 waren[51,115]. Von Interesse ist v.a. der Nachweis von S100-Protein in Mammakarzinomen, die weder Östrogenrezeptoren noch GCDFP-15 exprimieren und somit nicht bereits mit diesen beiden Markern als von der Mamma ausgehend zu identifizieren sind. In unserem eigenen Material war in 15/31 Mammakarzinomen dieser Subgruppe S100-Protein nachweisbar.

Die Expression des S100-Proteins kann also in Einzelfällen zur Diagnostik von Mammakarzinomen hilfreich sein. Möglicherweise ergeben sich auch durch den Nachweis anderer S100-Subtypen durch mittlerweile kommerziell erhältliche paraffingängige Antikörper diesbezüglich neue differentialdiagnostische Möglichkeiten.

5.2.1.7. Komplexe Anwendung von Markerkonstellationen zur differentialdiagnostischen Abgrenzung von Adenokarzinomen diverser Primärlokalisationen

Wenn der Ausgangspunkt eines Adenokarzinoms rational (und rationell) immunhistochemisch bestimmt werden soll, richtet sich die auszuwählende Markerkombination nach der klinischen Befundkonstellation (anamnestisch bekannte Tumoren?, Lokalisation der Tumormanifestation) und dem konventionell-histomorphologischen Bild des Tumors (v.a. muzinös versus nicht-muzinös). Neben der Markerauswahl beeinflussen die durch den klinischen Befund vorgegebenen *a priori* Wahrscheinlichkeiten bestimmter Primärtumorlokalisationen auch die Wichtung der Untersuchungsergebnisse zur Abschätzung der prädiktiven Werte (s. Kap. 5.1.). Die meisten klinischen Situationen, in denen die Primärtumorlokalisation eines Adenokarzinoms bestimmt werden soll, lassen sich als Sonderfall einer Metastase mit unbekanntem Primärtumor ansehen, bei der klinische Informationen und konventionell-histomorphologisches Bild keine Wichtung der *a priori* Wahrscheinlichkeit hinsichtlich eines bestimmten Primärtumors zulassen.

Bei der immunhistochemischen Diagnostik von Adenokarzinomen unbekannter Primärlokalisation sollten zunächst die Marker mit sehr hoher Spezifität für bestimmte Primärlokalisationen verwendet werden. Dazu gehören TTF-1 (Adenokarzinome der Lunge), Östrogenrezeptoren (Mammakarzinome, Karzinome des weiblichen Genitaltraktes) und GCDFP-15 (Mammakarzinome) sowie Thyreoglobulin (differenzierte Schilddrüsenkarzinome) und PSA (Prostatakarzinome). Die folgenden Angaben beziehen sich auf Karzinome, die im wesentlichen als Primärtumoren bei Metastasen mit unbekanntem Primärtumor in Frage kommen, nämlich Adenokarzinome der Mamma, der

Lunge, des Kolons, des pankreatobiliären Systems, des Ovars, des Magens, der Nieren und des Endometriums. Endometriumkarzinome sind dabei weniger als Metastasen relevant, sondern eher als Primärtumoren, die gelegentlich von Metastasen in den Uterus abgegrenzt werden müssen. Prostatakarzinome und Schilddrüsenkarzinome werden nicht weiter diskutiert, da sie hochsensitiv und absolut spezifisch durch den Nachweis von PSA bzw. Thyreoglobulin diagnostiziert werden können.

TTF-1

Die Spezifität des TTF-1-Nachweises ist nahezu 1,00 für Lungenkarzinome (ohne Einbeziehung der Thyreoglobulin-positiven differenzierten Schilddrüsenkarzinome); die Sensitivität für nicht-muzinöse Adenokarzinome der Lunge beträgt ca. 0.70.

Östrogenrezeptoren

Spezifität für Mammakarzinome, nicht-muzinöse Ovarialkarzinome und Endometriumkarzinome ist höher als 0,95, wenn der Nachweis von Östrogenrezeptoren mit einem konventionellen Detektionssystem erfolgt. Bisher konnten lediglich in einzelnen Lungen- und Magenkarzinomen überzeugend Östrogenrezeptoren am Paraffinmaterial nachgewiesen werden. Zum Ausschluß von Lungenkarzinomen bei weiblichen Patienten ist die Kombination mit TTF-1 hilfreich, denn alle östrogenrezeptorpositiven Lungenkarzinome exprimierten in unserem Untersuchungsgut auch TTF-1 und waren damit eindeutig als Tumoren pulmonalen Ursprungs zu identifizieren. Darüberhinaus fanden wir in bronchialen Adenokarzinomen weiblicher Patienten einen deutlich höheren Anteil von Tumoren mit Nachweis von TTF-1 (19/21 Metastasen; 23/24 Primärtumoren) als in denen von Männern. Die Sensitivität des Östrogenrezeptor-Nachweises für metastatische Mammakarzinome beträgt ca. 60%[22], für Ovarialkarzinome ca. 30%[22] und > 90% für Endometriumkarzinome (eigene unveröffentlichte Daten).

GCDFP-15

GCDFP-15 ist in ca. 60 % aller metastatischen Mammakarzinome mit einer Spezifität von > 0,95 nachweisbar. Die Kombination mit Östrogenrezeptoren identifiziert ca. 80% aller Mammakarzinome.

Wenn TTF-1, Östrogenrezeptoren und GCDFP-15 keine Festlegung des Primärtumorsitzes erlauben, muss versucht werden, weniger spezifische Antikörper zu kombinieren, um damit den wahrscheinlichsten Primärtumorsitz zu ermitteln. Die dafür geeigneten Marker sind CK7, CK20, CEA, Villin und Vimentin.

In Tabelle 4 sind die Prozentzahlen positiver Färbeergebnisse mit diesen Markern in Adenokarzinomen der einzelnen Primärlokalisationen angegeben. Grundlage dieser Angaben sind bereits in den vorhergehenden Abschnitten besprochene Literaturdaten und eigene unveröffentlichte Daten zum Nachweis der jeweiligen Antigene an Paraffinschnitten.

Um die prädiktiven Werte bestimmter Markerkombinationen im Einzelfall abschätzen zu können, sollte sich der Pathologe entscheiden, welche Primärlokalisationen in Frage kommen und ob bestimmte Tumoren wahrscheinlicher sind als andere. Ist eine subjektive Wichtung bezüglich der *a priori* Wahrscheinlichkeiten nicht möglich, wird davon ausgegangen, dass jede Primärtumorlokalisation gleich wahrscheinlich ist, wobei die *a priori* Wahrscheinlichkeiten sich gleich auf die in Frage kommenden Primärlokalisationen verteilen, also $P = 1/n$ mit P als *a priori* Wahrscheinlichkeit und n als Zahl der in Frage kommenden Tumorlokalisationen. Es können dann auf der Grundlage von eigenen oder in der Literatur mitgeteilten Daten Spezifität und Sensitivität eines Markers oder einer Markerkombination bestimmt und in Formel (6) eingefügt werden, um den positiven prädiktiven Wert zu berechnen. Diese Rechenschritte lassen sich natürlich auch mit einem

Kalkulationsprogramm (oder besseren Taschenrechner) leicht programmieren, so dass nur noch die Zahlen eingetragen werden müssen.

Die in Tabelle 4 angegebenen Prozentzahlen/ 100 entsprechen der Sensitivität des Markers oder der Markerkombination für das jeweilige Karzinom. Gleichzeitig entspricht dieser Wert auch 1-Spezifität, wobei es sich nicht um die Spezifität der Markerkombination für das dazugehörige Karzinom handelt, sondern um die Spezifität des Markers oder der Markerkombination für andere Karzinome, von denen das zu der Maßzahl gehörende Karzinom abgegrenzt werden soll. Mit Hilfe dieser Angaben lassen sich prädiktive Werte berechnen, wobei es sich letztendlich um Schätzwerte handelt, da auch die *a priori* Wahrscheinlichkeiten – in Abhängigkeit von der Erfahrung des Pathologen – mehr oder weniger genau geschätzt werden (s.o.).

(6) [116] $$ppW = \frac{SENS \times P}{SENS \times P + ((1-SPEZ) \times (1-P))}$$

ppW = positiver prädiktiver Wert

SENS = Sensitivität

SPEZ = Spezifität

Rechenbeispiel: Die klinische Gesamtkonstellation und vorab durchgeführte immunhistochemische Untersuchungen lassen z.B. vermuten, dass entweder die Metastase eines für Östrogenrezeptoren und GCDFP-15 negativen Mammkarzinoms oder die Metastase eines Magenkarzinoms vorliegt. Entsprechend Tabelle 4 kämen als relevante Marker CK20 und CEA in Frage. Bei 2 möglichen Primärlokalisationen hätte P einen Wert von 0,5, wobei aus Gründen der Einfachheit nicht berücksichtigt wird, dass nur ca. 20 %

aller Mammakarzinome weder GCDFP-15 noch Östrogenrezeptoren exprimieren und der P-Wert für ein Mammakarzinom damit formal nur 0,1 betragen würde. Eine positive Reaktion für CK20 hätte für Magenkarzinome eine Sensitivität von 0,55 und eine Spezifität von 1. Der positive prädiktive Wert des CK20-Nachweises für Magenkarzinome wäre dann 1, der Befund würde ein Mammakarzinom ausschliessen. Mit CEA wäre die Sensitivität 0,78, die Spezifität aber nur 0,95. Der positive prädiktive Wert einer CEA-Positivität für Magenkarzinome ist dementsprechend 0,94. Es wird deutlich, dass die höhere Sensitivität des CEA-Nachweises im Vergleich zu CK20 durch eine etwas geringere Spezifität und damit geringeren prädiktiven Wert erkauft wird. Selbst eine Aussage auf der Grundlage dieses prädiktiven Wertes wäre jedoch noch in 19/20 Fällen richtig.

Kommt noch ein drittes Karzinom in Frage (z.B. Pankreaskarzinom), sinkt die *a priori* Wahrscheinlichkeit für jedes Karzinom auf 0,33. Für die einzelnen Karzinome kann der prädiktive Wert gesondert berechnet werden, wobei 1-SPEZ sich für jedes Karzinom aus dem Mittelwert der Sensitivitäten aller anderen Karzinome ergibt. Die Summe der prädiktiven Werte ergibt dann 1. Im Beispielfall mit CEA als Marker würden sich positive prädiktive Werte von 0,03 für ein Mammakarzinom, 0,45 für ein Magenkarzinom, 0,52 für ein Pankreaskarzinom ergeben. Der höhere summarische positive prädiktive Wert des CEA-Nachweises von 0,97 für die beiden extramammären Karzinome im Vergleich zum vorherigen Beispiel (0,94 mit einem Magenkarzinom als einziger Differentialdiagnose) ist einzig und allein auf die verminderte *a priori*-Wahrscheinlichkeit des Mammakarzinoms (0,33 statt 0,5) zurückzuführen. An diesem Beispiel zeigt sich, wie allein durch Modifikation der *a priori* Wahrscheinlichkeiten die diagnostische Aussage eines immunhistochemischen Färberesultates beeinflusst werden kann und unterstreicht die

Bedeutung sowohl einer Mitteilung relevanter klinischer Daten an den Pathologen als auch einer kompetenten konventionell-histomorphologischen Beurteilung des Materials. Weitgehend analog können bei einwandfreier Methodik negative Färberesultate verwertet werden. Die entsprechende Formel zur Berechnung des negativen prädiktiven Wertes (npW) lautet:

$$(7)\ npW = \frac{SPEZ \times (1-P)}{(SPEZ \times (1-P)) + ((1-SENS) \times P)}$$

Die Werte für die einzelnen Karzinome können z.B. wieder Tabelle 4 entnommen werden. Die Spezifität eines Markers oder einer Markerkombination für ein Karzinom gegenüber einem zweiten Karzinom errechnet sich aus der Sensitivität des zweiten Karzinoms nach 1-SENS, da für diese 1-SPEZ gilt (s.o.).

Soll z.B. für die Manifestation eines hellzelligen Karzinoms in der Lunge ausgeschlossen werden, dass es sich um die Metastase eines Nierenzellkarzinoms handelt, würde eine fehlende Reaktion für Vimentin einen negativen prädiktiven Wert von 0,95 für das Vorliegen eines Nierenzellkarzinoms haben, wenn angenommen wird, dass ein primäres Lungenkarzinom und die Metastase eines Nierenzellkarzinoms gleich wahrscheinlich sind (P = 0,5). Die Aussage, dass bei Negativität für Vimentin kein Nierenzellkarzinom vorliegt, ist also in 19/20 Fällen richtig. Ist die *a priori* Wahrscheinlichkeit eines Nierenzellkarzinoms geringer als 0,5, dann steigt der negative prädiktive Wert und die Aussage, dass bei fehlendem Vimentinnachweis kein Nierenzellkarzinom vorliegt, wird noch sicherer.

Tabelle 3): Summarische Darstellung von Literaturdaten zur Expression von CK7, CK20, CEA, Villin, S100-Protein und Vimentin in Adenokarzinomen diverser Primärlokalisationen

Primärtumor	**CK7+**	**CK20+**	**CK7+/CK2**	**CK7-**	**CEA+**	**Villin**	**S100**	**Vim+**
Kolon	16%	92%	1%	82%	98%	100%	0%	2%
Appendix	46%	100%	0%	54%	100%	100%	0%	k.A.
Lunge	96%	5%	87%	0%	61%	50%	0%	14%
Pankreas	89%	41%	26%	9%	89%	100%	15%	8%
Gallengänge	94%	26%	56%	4%	58%	50%	k.A.	k.A.
Niere	18%	3%	21%	5%	0%	40%	0%	95%
Ovar, n. muzinös	98%	16%	74%	0%	15%	0%	22%	31%
Ovar, muzinös	94%	58%	21%	3%	80%	50%	k.A.	17%
Magen	72%	55%	30%	16%	78%	100%	0%	5%
Endometrium	90%	3%	81%	0%	8%	16%	0%	81%
Mamma	91%*	0%*	91%*	0%*	5%*	13%*	48%*	18%*

* Angaben gelten für Mammakarzinome ohne Nachweis von GCDFP-15 und/oder Östrogenrezeptoren (eigene Daten)

5.2.2. Immunhistochemische Primärtumordiagnostik schlecht differenzierter und undifferenzierter Karzinome

Schlecht differenzierte und undifferenzierte Karzinome machen etwa 30% aller Metastasen mit unbekanntem Primärtumor aus[2]. In dieser Tumorgruppe steht die Notwendigkeit einer genauen Lokalisierung des Primärtumors aus therapeutischer Sicht etwas im Hintergrund. Wichtiger ist die Identifizierung von ”histogenetischen” Karzinomentitäten, die gut auf eine systemische Therapie reagieren. Im Mittelpunkt stehen dabei v.a. Keimzelltumoren und neuroendokrine Karzinome.

Keimzelltumoren

Bei den Keimzelltumoren kann es sich um extragonadale Metastasen von gonadalen Primärtumoren oder primäre extragonadale Keimzelltumoren oder extragonadale Metastasen von extragonadalen Primärtumoren handeln. In der Regel sind die Patienten relativ junge Männer mit oft erhöhtem ßHCG und/oder AFP im Serum. Für immunhistochemische Zusatzuntersuchungen sollte dabei dasselbe Antikörper-Panel (Plazentale Alkalische Phosphatase, CD30, AFP, ßHCG) wie für die Subklassifizierung primär gonadaler Keimzelltumoren verwendet werden. Wenn konventionelle Histomorphologie und Immunhistologie keine eindeutige Klassifizierung erlauben, durch die klinische Situation (z.B. retroperitonealer oder mediastinaler Tumorsitz) jedoch weiterhin ein Keimzelltumor favorisiert wird, kann eine cytogenetische oder molekulargenetische Untersuchung hilfreich sein, da Keimzelltumoren charakteristische Aberrationen des Chromosoms 12 aufweisen[117-119].

Neuroendokrine Karzinome

Hochmaligne neuroendokrine Karzinome lassen sich elektronenmikroskopisch (Nachweis von dense core Granula) und/oder immunhistochemisch diagnostizieren. Da die

Elektronenmikroskopie arbeits- und zeitaufwendig ist, kommt in der Routinediagnostik im Wesentlichen die Immunhistochemie zum Einsatz. Die üblicherweise verwendeten neuroendokrinen Screening-Marker sind Leu7 (CD57), Synaptophysin und Chromogranine (insbesondere Chromogranin A). Neuronenspezifische Enolase darf wegen mangelnder Spezifität nicht als neuroendokriner Marker angesehen werden[120-122]. Ebenso problematisch ist aus unserer Sicht die Verwendung von Leu7, da das durch den Antikörper erkannte CD57 z.B. auch in T-Zellen und Prostatakarzinomen sowie in bis zu 22% der nicht-kleinzelligen Bronchialkarzinome nachweisbar ist[121]. Wirkliche neuroendokrine Marker sind nur Synaptophysin und Chromogranine, da diese Proteine auch morphologisch neuroendokrinen Strukturen zugeordnet werden können, nämlich präsynaptischen Vesikeln (Synaptophysin) und dense core Granula (Chromogranine). Leider sind die Literaturdaten bezüglich des immunhistochemischen Nachweises der beiden Marker in nicht-neuroendokrinen Karzinomen recht widersprüchlich, wobei sich die Befunde in der Regel auf nicht-kleinzellige Bronchialkarzinome beziehen. Am robustesten und am wenigsten methodenabhängig scheint noch der Nachweis von Chromogranin A zu sein, sicher v.a. dadurch bedingt, dass in den meisten Studien der monoklonale Antikörper LK2H10 verwendet wurde. Dieser Antikörper erkennt ein offenbar sehr fixierungsresistentes Epitop, dessen Detektion nicht von einer hitzeinduzierten Epitopdemaskierung profitiert, so dass auch ältere Daten verwendet werden können. Leider ist der Nachweis von Chromogranin A unserer Erfahrung nach zwar hochspezifisch für eine neuroendokrine Differenzierung, jedoch wenig sensitiv in high-grade neuroendokrinen Karzinomen (v.a. kleinzelligen Karzinomen)[122], offensichtlich bedingt durch deren geringen zellulären Gehalt an neuroendokrinen Granula[120,123].

Etwas problematischer sind die Angaben zum Nachweis von Synaptophysin in nicht-kleinzelligen Karzinomen, die von 11% positiver Fälle[124] mit dem monoklonalen Antikörper SY38 bis zu 62% positiver Fälle mit einem polyklonalen Kaninchenserum[120] reichen. Die Ergebnisse mit dem polyklonalen Anti-Synaptophysin sind sicher durch unspezifische Kreuzreaktionen mit konservierten Epitopen in anderen Proteinen bedingt. Wir selbst haben sehr gute Erfahrungen mit dem Klon SY38 und obligater hitzeinduzierter Epitopdemaskierung gemacht.

Großzellige neuroendokrine Karzinome im eigentlichen Sinne mit neuroendokriner Morphologie und Nachweis spezifischer neuroendokriner Marker[125] oder großzellige undifferenzierte Karzinome mit lediglich immunhistochemisch nachweisbarem neuroendokrinen Phänotyp sind durch spezifische neuroendokrine Screening-Marker per definitionem zu diagnostizieren. Etwas problematischer ist da die Diagnostik kleinzelliger Karzinome, die allgemein ebenfalls als neuroendokrine Karzinome gelten, jedoch lediglich histomorphologisch definiert werden[126]. Immunhistochemisch sind insgesamt nur in ca. 50% aller kleinzelligen Karzinome Chromogranin A und/oder Synaptophysin nachweisbar. Außerdem müssen kleinzellige Karzinome histomorphologisch nicht immer kleinzellig sein[127], ein Umstand der - zusammen mit dem oft schlechten Erhaltungszustand der Biopsieproben aus kleinzelligen Karzinomen (sog. Crush-Artefakte) - dazu beiträgt, dass die Unterscheidung von kleinzelligen und nicht kleinzelligen Karzinomen gelegentlich sehr schwierig sein kann. Diese Unterscheidung ist aufgrund der differierenden Chemosensitivitäten jedoch immens wichtig. Als differentialdiagnostischer Marker der Wahl bietet sich diesbezüglich CD56 (NCAM) an. Bereits in den 80er Jahren konnte an Gefrierschnitten gezeigt werden, dass fast alle kleinzelligen Karzinome diffus CD56 exprimieren, nicht-kleinzellige Karzinome jedoch nur relativ selten positiv für CD56 sind.

Mit dem Antikörper 123C3 konnten wir zeigen, dass auch am Paraffinmaterial der Nachweis von CD56 sehr gut geeignet ist, kleinzellige und nicht-kleinzellige Karzinome voneinander abzugrenzen[122].

Pulmonale und extrapulmonale kleinzellige Karzinome verhalten sich bezüglich einer Expression von CD56 identisch. Gelegentlich bietet es sich an, Anti-CD56 mit anderen Markern zu kombinieren, um andere relativ kleinzellige solide Karzinome (z.B. basaloide Plattenepithelkarzinome) auszuschließen, da die Expression von CD56 in kleinzelligen Karzinomen nicht absolut spezifisch ist. Wenn nicht verhornende Plattenepithelkarzinome (einschließlich der basaloiden Formen) auszuschließen sind, ist insbesondere die Kombination von Anti-CD56 und einem Antikörper gegen Cytokeratine mit hohem Molekulargewicht (vorzugsweise Klon D5/16B4 gegen CK5/6 oder Klon 34ßE12 gegen CK1/5/10/14) hilfreich, da die meisten Plattenepithelkarzinome diese Cytokeratine exprimieren[128-131], kleinzellige Karzinome jedoch nicht[51,132]. CD56 ist allerdings nicht geeignet, kleinzellige Karzinome von großzelligen neuroendokrinen Karzinomn abzugrenzen, da beide Tumorgruppen diesbezüglich identisch reagieren.

Weiterhin kann die Expression von MHC-Klasse II-Molekülen in nicht-kleinzelligen Lungenkarzinomen diagnostisch verwertet werden[133,134]. Mit den Antikörpern LN2 (CD74, erkennt invariante Kette von HLA DR/DQ/DP) und LN3 (erkennt HLA DR) fanden Ioachim et al.[134] und Hua et al.[133] in insgesamt 58/86 nicht-kleinzelligen Karzinomen eine positive Immunreaktivität für LN2 und/oder LN3 während nur in 1/68 kleinzelligen Karzinomen CD74 nachweisbar war. Mit 65% positiven Tumoren war die Sensitivität von LN2/LN3 in Adenokarzinomen am höchsten. Plattenepithelkarzinome waren dagegen nur in 37% der Fälle positiv für LN2/LN3. Plattenepithelkarznome können jedoch gut mit Anti-CK5/6 oder mAk 34ßE12 von kleinzelligen Karzinomen abgegerenzt werden (s.o).

Daneben kann auch der Nachweis von TTF-1 in ca. 80%-100% der kleinzelligen Karzinome[45,78-80,135,136] diagnostisch verwertbar sein, da TTF-1 in extrapulmonalen nicht-kleinzelligen Karzinomen (außer Schilddrüsenkarzinomen, s.o.) nicht nachweisbar ist und auch in der Lunge nicht in Plattenepithelkarzinomen exprimiert wird[83,137]. In diesem Zusammenhang ist darauf hinzuweisen, dass auch primär extrapulmonale kleinzellige Karzinome TTF-1 exprimieren. Daher kann bei metastatischen Infiltraten eines kleinzelligen Karzinoms mit unbekanntem Primärtumor und Nachweis von TTF-1 nicht zwangsläufig von einem primär in der Lunge lokalisierten Tumor ausgegangen werden, obgleich allein die *a priori* Wahrscheinlichkeit eines kleinzelligen Bronchialkarzinoms in der Regel natürlich sehr hoch ist. Der Nachweis von TTF-1 kann auch verwendet werden, um Hautmetastasen kleinzelliger Karzinome von Merkelzellkarzinomen abzugrenzen, da letztere immer negativ für TTF-1 sind[135,138].

Nicht-neuroendokrine schlecht differenzierte Karzinome

Für die Primärtumordiagnostik nicht-neuroendokriner schlecht differenzierter und undifferenzierter Karzinome können formal die gleichen Antikörper eingesetzt werden wie für Adenokarzinome, allein schon deswegen, weil es sich zumindest bei einem Teil dieser Tumoren um schlecht differenzierte Adenokarzinome handelt, die konventionell-histomorphologisch nicht eindeutig als adenoid differenzierte Tumoren erkannt werden können. Da ein Großteil der schlecht differenzierten Metastasen mit unbekanntem Primärtumor primäre undifferenzierte großzellige Lungenkarzinome sind, sollte immer auch Anti-TTF-1 Bestandteil des Antikörperpanels sein. TTF-1 ist in ca. 40% der großzelligen

undifferenzierten Karzinome der Lunge nachweisbar[137], während einzelne anaplastische Schilddrüsenkarzinome die einzigen TTF-1-positiven extrapulmonalen Karzinome dieser Differenzierungsgruppe sind. Innerhalb der heterogenen Gruppe der großzelligen undifferenzierten Lungenkarzinome handelt es sich bei den TTF-1-positiven Tumoren offenbar um lichtmikroskopisch nicht diagnostizierbare Adenokarzinome, denn der Nachweis der für Plattenepithelkarzinome typischen Cytokeratine 5/6 war in unserem Material immer mit einer Negativität für TTF-1 verbunden. Daraus folgt aber, dass bei Nachweis von CK5/6 in einem weitgehend undifferenzierten Karzinom eine positive TTF-1-Immunfärbung nicht erwartet werden kann.

Ein weiterer primärtumorspezifischer, weitgehend differenzierungsunabhängiger Marker ist Uroplakin III. Moll et al. konnten 1995 mit einem polyklonalen Antikörper zeigen, dass der Nachweis von Uroplakin absolut spezifisch für eine echte urotheliale Differenzierung eines Karzinoms ist[16]. Mit einem seit kurzen kommerziell zur Verfügung stehenden monoklonalen Antikörper (Klon AU1) konnten wir Uroplakin III in 60% der untersuchten primären Urothelkarzinome der Harnblase und des Nierenbeckens sowie in 53% der Metastasen nachweisen. Plattenepithelial differenzierte Abschnitte der Urothelkarzinome zeigten dagegen keine Positivität für Uroplakin III. Wir sahen ebenfalls kein einziges nicht-urotheliales Karzinom mit Expression von Uroplakin III[11]. Obgleich Uroplakin III insgesamt nur in ca.50-60% aller Urothelkarzinome und oft auch heterogen exprimiert wird, kann eine eindeutige Positivität des Markers selbst in einzelnen Tumorzellen dazu benutzt werden, sicher ein Urothelkarzinom zu diagnostizieren (Abb.3).

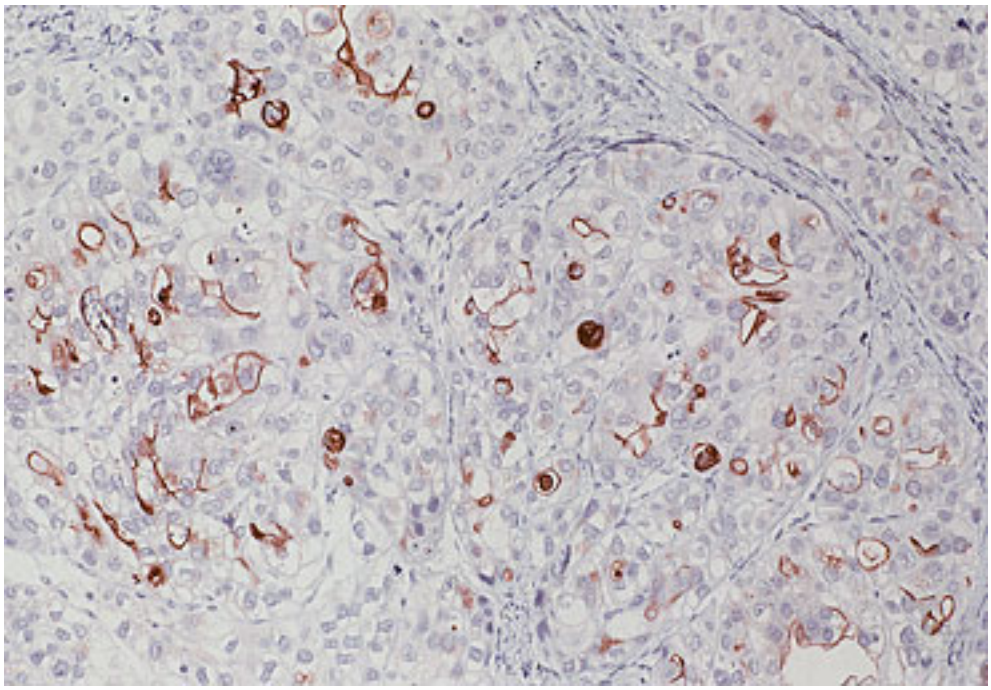

Abb. 3) Metastase eines Urothelkarzinom mit charakteristischer membranös betonter Immunfärbung für Uroplakin III. Dieses Färbemuster ist unserer Erfahrung nach absolut spezifisch für eine urotheliale Differenzierung (LSAB/Peroxidase, x 300)

Zur Identifizierung von adrenokortikalen Karzinomen steht ebenfalls seit kurzem ein monoklonaler Antikörper zur Verfügung. Der mAk A103 erkennt eigentlich ein melanosomales Antigen (s.u.), kreuzreagiert aber spezifisch mit einem Epitop in streoidhormonproduzierenden Geweben einschließlich der davon abgeleiteten Tumoren[139-141]. So sind nahezu alle adrenokortikalen Karzinome positiv mit Klon A103, während andere differentialdiagnostisch in Frage kommenden Karzinome (insbesondere Nierenzellkarzinome) immer negativ sind. Sollte tatsächlich einmal ein malignes Melanom abzugrenzen sein, kann letzteres mit S100-Protein, HMB-45 und Tyrosinase spezifisch identifiziert werden. Noch eleganter kann ein Melanom mit einem zweiten Antikörper gegen Melan A (Klone M2-7C10 oder M2-9E3) bewiesen oder ausgeschlossen werden, denn diese Antikörper sind ebenfalls positiv in Melanomen, aber negativ in adrenokortikalen Karzinomen (Abb.4). Auch daran ist zu erkennen, dass der mAk A103 in steroidhormonproduzierenden Tumoren kein melanosomales Epitop erkennt.

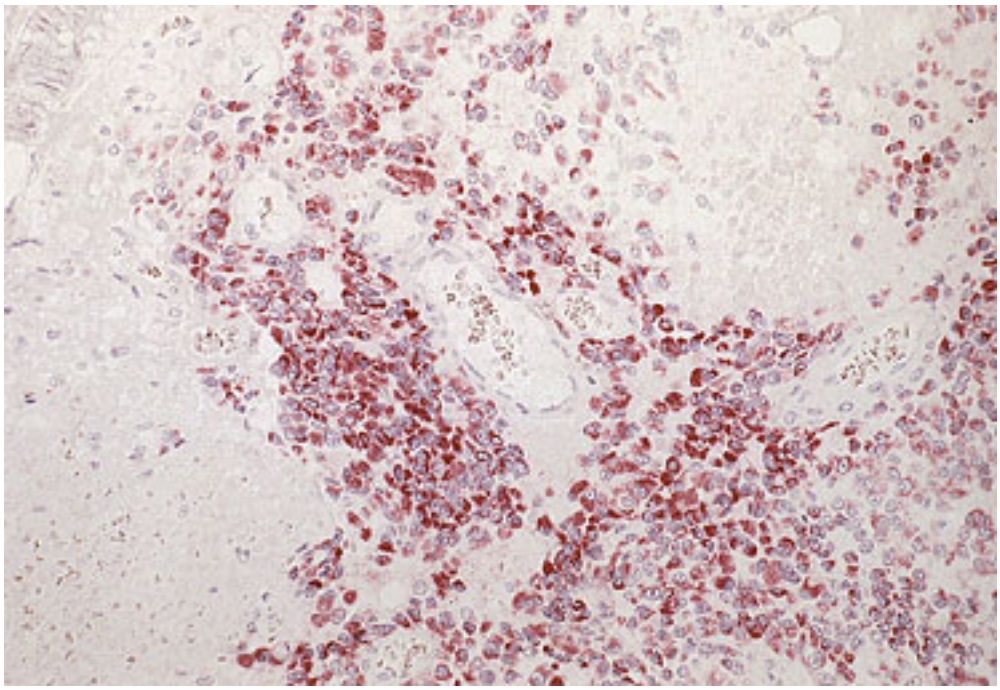

Abb. 4a) Adrenokortikales Karzinom mit granulär-cytoplasmatischer Anfärbung für Melan A mit dem mAK A103 (LSAB/Alkalische Phosphatase nach Biotin-Blockierung; x 187).

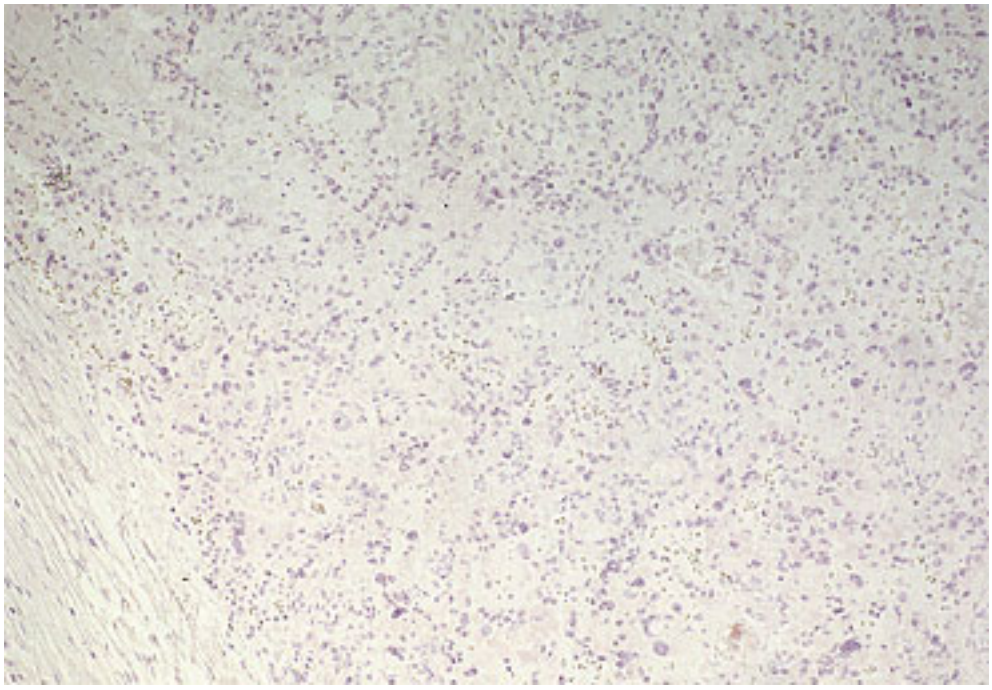

Abb. 4b) Mit dem mAK M2-7C10 ergibt sich dagegen keine positive Färbung (LSAB/Alkalische Phosphatase nach Biotin-Blockierung; x 94).

5.3. Diagnostik von Melanomen mit unbekanntem Primärtumor

Etwa 14% aller Melanome manifestieren sich als Metastasen mit unbekanntem Primärtumor[142]. Die Identifizierung des Primärtumors ist dabei insofern klinisch relevant, da von der Lokalisation des Primärtumors der Status der Metastase (lokoregionär begrenzt versus Fernmetastasierung) und damit Therapie und Prognose abhängen[143]. Der Nutzen der Immunhistochemie ist allerdings auf die Identifizierung amelanotischer Melanome an sich beschränkt, da es keine primärtumorspezifischen Marker für maligne Melanome gibt. Neben dem klassischen Marker HMB-45 können mit Melan A und Tyrosinase mittlerweile weitere Bestandteile des Melaninsynthese-Apparates durch kommerziell verfügbare Antikörper nachgewiesen werden. Wir verglichen die Färbeergebnisse von Anti-Melan A, Anti-Tyrosinase und HMB-45 an metastatischen amelanotischen Melanomen und fanden bei optimaler Epitopdemaskierung eine vergleichbare Sensitivität von 0,85-0,86 für alle 3 Marker. Allerdings zeigte Anti-Melan A bereits mit einer Epitopdemaskierung in Citrat-Puffer ein optimales Färbeergebnis, während mit HMB-45 und Anti-Tyrosinase ein EDTA-Puffer mit entsprechend schlecht erhaltener Morphologie notwendig war. Alle drei Marker waren hochgradig spezifisch für eine melanosomale Differenzierung, lediglich mAk A103 gegen Melan A zeigte eine Kreuzreaktion mit adrenokortikalen Karzinomen und Leydigzell-Tumoren (s.o.). Metastatische Melanome ohne Nachweis eines der drei melanosomalen Marker ließen sich spezifisch durch eine Co-Expression von S100 Protein und KBA6.2 bei Negativität für Cytokeratine von anderen mesenchymalen und epithelialen malignen Tumoren abgrenzen[141].

5.4. Anwendung molekulargenetischer Methoden für die Primärtumordiagnostik von metastatischen Karzinomen

Bisher gibt es keine spezifischen genetischen Marker, die routinemäßig für die Diagnostik von metastatischen somatischen Karzinomen ohne Primärtumor verwendet werden können. Keimzelltumoren können dagegen durch bestimmte Aberrationen von Chromosom 12 [insbesondere i(12p] spezifisch identifiziert werden[117-119].

Ein interessantes molekulargenetisches Anwendungsgebiet ergibt sich jedoch für somatische Karzinome bei der diagnostischen Einordnung von Zweittumoren durch vergleichende Analyse von Mikrosatelliten in primären und sekundären Tumorinfiltraten. Mit dieser Untersuchungsstrategie konnten Leong et al.[144] durch Vergleich von allelischen Verlusten auf 3p und 9p in primären Plattenepithelkarzinomen des Kopf/Hals-Bereichs und metachron aufgetretenen solitären Knoten eines Plattenepithelkarzinoms in der Lunge in 13 von 16 informativen Fällen eine Aussage darüber machen, ob der Lungentumor ein Zweitkarzinom oder eine Metastase des primären Karzinoms im Kopf/Hals-Bereich war. Allerdings wurden durch die molekulargenetischen Zusatzuntersuchungen im Wesentlichen nur die auf der Grundlage der klinischen und histopathologischen Befunde getroffenen Aussagen bestätigt. Mit der gleichen Methodik zeigten Eisenberger et al.[145] in einer Patientin mit Peritonealkarzinose und anamnestisch bekanntem Nierenzellkarzinom, dass es sich bei den peritonealen Infiltraten um Metastasen des Nierenzellkarzinoms handelte und nicht um Absiedlungen eines gastrointestinalen Primärtumors, wie von der Klinik vermutet. Obgleich auch in diesem Fall die Methodik elegant und das Resultat überzeugend waren, wäre dassselbe Ergebnis zu einem Bruchteil der Kosten sicher auch immunhistochemisch zu erreichen gewesen, denn gerade gastrointestinale Karzinome sind sehr spezifisch und

sensitiv von Nierenzellkarzinomen abzugrenzen (Marker: CEA evt. CK20 für gastrointestinale Karzinome, Vimentin für Nierenzellkarzinome).

Trotz dieser Einschränkungen kann angesichts der rasanten Entwicklung der Molekulargenetik erwartet werden, dass molekulargenetische Methoden in Zukunft auch Bestandteil der Routinediagnostik von Metastasen bei unbekanntem Primärtumor werden.

6. Literatur

1. Hegewisch-Becker S., Hossfeld D.K. Metastasen bei unbekanntem Primärtumor. Onkologe 1997; *3;* 338-341.

2. Greco FA, Hainsworth JD. Cancer of unknown primary site. In: DeVita VT, Hellman S, Rosenberg SA, eds. Cancer: Principles and practice of Oncology. Philadelphia: Lippincott-Raven Publishers, 1997*;* 2423-2443.

3. Muir C. Cancer of unknown primary site. Cancer 1994; *75;* 353-356.

4. Leonard R.J., Nystrom J.S. Diagnostic evaluation of patients with carcinoma of unknown primary tumor site. Semin. Oncol. 1993; *20;* 244-250.

5. Sandherr M., Rastetter J., Hanauske A.R. Klinik und Grundzüge der Chemotherapie bei Metastasen eines unbekannten Primärtumors. Onkologe 1997; *3;* 350-353.

6. Shahangian S., Fritsche H.A. Serum tumor markers as diagnostic help in patients with unknown primary tumors. Cancer Bull. 1989; *41;* 152-157.

7. Norton A.J., Jordan S., Yeomans P. Brief, high-temperature heat denaturation (pressure cooking): A simple and effective method of antigen retrieval for routinely processed tissues. J. Pathol. 1994; *173;* 371-379.

8. Morgan J.M., Navabi H., Schmid K.W., Jasani B. Possible role of tissue-bound calcium ions in citrate-mediated high-temperature antigen retrieval. J. Pathol. 1994; *174;* 301-307.

9. Miller R.T., Kubier P. Blocking of endogenous avidin-binding activity in immunohistochemistry. The use of egg whites. Appl. Immunohistochem. *1997;* 5; 63-66.

10. Merz H., Malisius R., Mannweiler S., et al. ImmunoMax: A maximized immunohistochemical method for the retrieval and enhancement of hidden antigens. Lab. Invest. 1995; *73;* 149-156.

11. Kaufmann O., Volmerig J., Dietel M. Uroplakin III is a highly specific and moderately sensitive immunohistochemical marker for primary and metastatic urothelial carcinomas. Am. J. Clin. Pathol. 2000; in press

12. Stahlman M.T., Gray M.E., Whitsett J.A. Expression of thyroid transcription factor-1 (TTF-1) in fetal and neonatal human lung. J. Histochem. Cytochem. 1996; *44;* 673-678.

13. Ikeda K., Clark J.C., Shaw-White J.R., Stahlmann M.T., Boutell C.J., Whitsett J.A. Gene structure and expression of human thyroid transcription factor-1 in respiratory epithelial cells. J. Biol. Chem. 1995; *270;* 8108-8114.

14. Lazzaro D., Price M., De Felice M., Di Lauro R. The transcription factor TTF-1 is expressed at the onset of thyroid and lung morphogenesis and in restricted regions of the foetal brain. Development 1991; *113;* 1093-1104.

15. Weaver T.E., Whitsett J.A. Function and regulation of expression of pulmonary surfactant-associated proteins. Biochem. J. 1991; *273;* 249-264.

16. Moll R., Wu X., Lin J., Sun T. Uroplakins, specific membrane proteins of urothelial umbrella cells, as histological markers of metastatic transitional carcinomas. Am. J. Clin. Pathol. 1995; *147;* 1383-1397.

17. Motulsky H. Intuitive Biostatisics. Oxford: Oxford University Press, 1995; 137

18. Nystrom JS, Weiner JM, Heffelfinger-Juttner J, Irwin LE, Bateman JR, Wolf RM. Metastatic and histologic presentations in unknown primary cancer. Semin. Oncol 1977; *4;* 53-58

19. Lindeman N., Weidner N. Immunohistochemical profile of prostatic and urothelial carcinoma. Impact of heat-induced epitope retrieval and presentation of tumors with intermediate features. Appl. Immunohistochem. 1996; *4;* 264-275.

20. Taylor CR, Cote RJ. Diffuse neuroendocrine and endocrine systems. In: Immunomicroscopy: A diagnostic tool for the surgical pathologist. Philadelphia: W.B. Saunders, *1994;* 163-199.

21. Pitz S., Moll R., Störkel S., Thoenes W. Expression of intermediate filament proteins in subtypes of renal cell carcinomas and in renal oncocytomas. Distinction of two classes of renal cell tumors. Lab. Invest. 1987; *56;* 642-653.

22. Kaufmann O., Deidesheimer T., Mühlenberg M., Deicke P., Dietel M. Immunohistochemical differentiation of metastatic breast carcinomas from metastatic adenocarcinomas of other common primary sites. Histopathology 1996; *29;* 233-240.

23. Moll R., Franke W.W., Schiller D.L., Geiger B., Krepler R. The catalog of human cytokeratins: Patterns of expression in normal epithelia, tumors and cultured cells. Cell 1982; *31;* 11-24.

24. Wauters C.C.A.P., Smedts F., Gerrits L.G.M., Bosman F.T., Ramaekers F.C.S. Keratins 7 and 20 as diagnostic markers of carcinoma metastatic to the ovary. Hum. Pathol. 1995; *26;* 852-855.

25. Ronnet B.M., Kurman R.J., Shmookler B.M., Sugarbaker P.H., Young R.H. The morphological spectrum of ovarian metastases of appendiceal adenocarcinomas. Am. J. Surg. Pathol. 1997; *21;* 1144-1155.

26. Loy T.S., Calaluce R.D., Keeney G.L. Cytokeratin immunostaining in differentiating primary ovarian carcinoma from metastatic colonic adenocarcinoma. Mod. Pathol. 1996; *9;* 1040-1044.

27. Loy T.S., Calaluce R.D. Utility of cytokeratin immunostaining in separating pulmonary adenocarcinomas from colonic adenocarcinomas. Am. J. Clin. Pathol. 1994; *102;* 764-767.

28. Lagendijk J.H., Mullink H., Van Diest P.J., Meijer G.A., Meijer C.J.L.M. Immunohistochemical differentiation between primary adenocarcinomas of the ovary and ovarian metastases of colonic and breast origin. Comparison between a statistical and an intuitive approach. J. Clin. Pathol. 1999; *52;* 283-290.

29. Russel P. Surface epithelial stromal tumors of the ovary. In: Kurman RJ, ed. Blaustein`s Pathology of the Female Genital Tract. New York: Springer Verlag, 1994; 705-782.

30. Savera A.T., Torres F.X., Linden M.D., Bacchi C.E., Gown A.M., Zarbo R.J. Primary versus metastatic pulmonary adenocarcinoma. Appl. Immunohistochem. 1996; *4;* 86-94.

31. Berezowski K., Stastny J.F., Kornstein M.J. Cytokeratins 7 and 20 and carcinoembryonic antigen in ovarian and colonic carcinomas. Mod. Pathol. 1996; *9;* 426-429.

32. Perry A., Parisi J.E., Kurtin P.J. Metastatic adenocarcinoma to the brain. An immunohistochemical approach. Hum. Pathol. 1997; *28;* 938-943.

33. Tan J., Sidhu G., Greco M.A., Ballard H., Wieczorek R. Villin, cytokeratin 7, and cytokeratin 20 expression in pulmonary adenocarcinoma with ultrastructural evidence of microvilli with rootlets. Hum. Pathol. 1998; *29;* 390-396.

34. Lagendijk J.H., Mullink H., Van Diest P.J., Meijer G.A., Meijer C.J.L.M. Tracing the origin of adenocarcinomas with unknown primary using immunohistochemistry: Differential diagnosis between colonic and ovarian carinomas as primary sites. Hum. Pathol. 1998; *29;* 491-497.

35. Wang N.P., Zee S., Zarbo R.J., Bacchi C.E., Gown A.M. Coordinate expression of cytokeratins 7 and 20 defines unique subsets of carcinomas. Appl. Immunohistochem. 1995; *3;* 99

36. DeCostanzo D.C., Elias J.M., Chumas J.C. Necrosis in 84 ovarian carcinomas: A morphologic study of primary versus metastatic colonic carcinoma with a selective immunohistochemical analysis of cytokeratin subtypes and carcinoembryonic antigen. Int. J. Gynecol. Pathol. 1997; *16;* 245-249.

37. Sharma S., Tan J., Sidhu G., Wieczorek R., Miller D.C., Cassai N.D. Lung adenocarcinomas metastatic to the brain with and without ultrastructural evidence of rootlets: An electron microscopic and immunohistochemical study using cytokeratins 7 and 20 and villin. Ultrastruct. Pathol. 1998; *22;* 385-391.

38. Tot T. Adenocarcinomas metastatic to the liver. The value of cytokeratins 20 and 7 in the serach for unknown primary tumors. Cancer 1999; *85;* 171-177.

39. Young R.H., Hart W.R. Metastatic intestinal carcinomas simulating primary ovarian clear cell carcinomas and secretory endometrioid carcinoma. A clinicopathologic and immunohistochemical study of five cases. Am. J. Surg. Pathol. 1998; *22;* 805-815.

40. Kim M., Park C. Variable cytokeratin 7/20 profiles in carcinomas involving the liver. Appl. Immunohistochem. & Molec. Morph. 1999; *7;* 52-57.

41. Maeda T., Kajiyama K., Adachi E., Takenaka K., Sugimachi K., Tsuneyoshi M. The expression of cytokeratins 7,19, and 20 in primary and metastatic carcinomas of the liver. Mod. Pathol. 1996; *9;* 901-909.

42. Torenbeek R., Lagendijk J.H., Van Diest P.J., Bril H., Van de Molengraft F.J.J., Meijer C.J.L.M. Value of a panel of antibodies to identify the primary origin of adenocarcinomas presenting as bladder carcinoma. Histopathology 1998; *32;* 20-27.

43. Miettinen M. Keratin 20: Imunohistochemical marker for gastrointestinal, urothelial, and merkel cell carcinomas. Mod. Pathol. 1995; *8;* 384-388.

44. Van de Molengraft F.J.J.M., Van Niekerk C.C., Jap P.H.K., Poels L.G. Ov-TL12/30 (keratin 7 antibody) is a marker of glandular differentiation in lung cancer. Histopathology 1993; *22;* 35-38.

45. Harlamert H.A., Mira J., Bejarano P.A., et al. Thyroid transcription factor -1 and cytokeratins 7 and 20 in pulmonary and breast carcinoma. Acta Cytol. 1998; *42;* 1382-1388.

46. Leong A.S.Y., Sormunen R.T., Liew C.T. Hep Par 1 and selected antibodies in the immunohistological distinction of hepatocellular carcinoma from cholangiocarcinoma, combined tumors and metastatic carcinoma. Histopathology 1998; *33;* 318-324.

47. Sim S.J., Ro J.Y., Ordonez N.G., Park Y.W., Kee K.H., Ayala A.G. Metastatic renal cell carcinoma to the bladder: A clinicopathologic and immunohistochemical study. Mod. Pathol. 1999; *12;* 351-355.

48. Multhaupt H.A.B., Arenas-Elliot C.P., Warhol M.J. Comparison of glycoprotein expression between ovarian and colon adenocarcinomas. Arch. Pathol. Lab. Med. 1999; *123;* 909-916.

49. Koenig C., Tavassoli F.A. Mucinous cystadenocarcinoma of the breast. Am. J. Surg. Pathol. 1998; *22;* 698-703.

50. Dabbs D.J., Sturtz K., Zaino R.J. The immunohistochemical discrimination of endometrioid adenocarcinomas. Hum. Pathol. 1996; *27;* 172-177.

51. Rezende R.B., Drachenberg C.B., Kumar D., et al. Differential diagnosis between monomorphic clear cell adenocarcinoma of salivary glands and renal (clear) cell carcinoma. Am. J. Surg. Pathol. 1999; *23;* 1532-1538.

52. Utsunomiya T., Yao T., Masuda K., Tsuneyoshi M. Vimentin-positive adenocarcinomas of the stomach: co-expression of vimentin and cytokeratin. Histopathology 1996; *29;* 507-516.

53. Battifora H. Assesment of antigen damage in immunohistochemistry: The vimentin internal control. Am. J. Clin. Pathol. 1991; *96;* 669-671.

54. Moch H., Schraml P., Bubendorf L., et al. High-throughput tissue microarray analysis to evaluate genes uncovered by cDNA microarray screening in renal cell carcinoma. Am. J. Pathol. 1999; *154;* 981-986.

55. Ollayos C.W., Riordan G.P., Rushin J.M. Estrogen receptor detection in paraffin sections of adenocarcinoma of the colon, pancreas, and lung. Mod. Pathol. 1993; *9;* 901-909.

56. Brown D.F., Dababo M.A., Hladik C.L., Eagan K.P., White C.L., Rushing E.J. Hormone receptor immunoreactivity in hemangioblastomas and clear cell renal cell carcinomas. Mod. Pathol. 1998; *11;* 55-59.

57. Kojima O., Takahashi T., Kawakami S., Uehara Y., Matsui M. Localization of estrogen receptors in gastric cancer using immunohistochemical staining of monoclonal antibody. Cancer 1991; *67;* 2401-2406.

58. Yokozaki H., Takekura N., Takanashi A., Tabuchi J., Haruta R., Tahara E. Estrogen receptors in gastric adenocarcinoma: a retrospective immunohistochemical analysis. Virchows Archiv A Pathol. Anat. 1988; *413;* 297-302.

59. Kaufmann O., Köther S., Dietel M. Use of antibodies against estrogen and progesterone receptors to identify metastatic breast and ovarian carcinomas by conventional immunohistochemical and tyramide signal amplification methods. Mod. Pathol. 1998; *11;* 357-363.

60. Chaubert P., Bouzourene H., Saraga E. Estrogen and progesterone receptors and pS2 and ERD5 in gastric carcinomas from the European population. Mod. Pathol. 1996; *9;* 189-193.

61. Karat D., Brotherick I., Shenton B.K., Scott D., Raimes S.A., Griffin S.M. Expression of oestrogen and progesterone receptors in gastric cancer: a flow cytometric study. Br. J. Cancer 1999; *80;* 1271-1274.

62. Shimizu M., Matsumoto T., Hirokawa M., Shimozuma K., Manabe T. Gastric metastasis from breast cancer: a pitfall in gastric biopsy specimens. Pathol. Int. 1998; *48;* 240-241.

63. Clavien P.A., Laffer U., Torhorst J., Harder F. Gastro-intestinal metastases as first clinical manifestation of the dissemination of a breast cancer. Eur. J. Surg. Oncol. 1990; *16;* 121-126.

64. Wick M.R., Ockner D.M., Mills S.E., Ritter J.H., Swanson P.E. Homologous carcinomas of the breasts, skin and salivary glands. A Histologic and immunohistochemical comparison of ductal mammary carcinoma, ductal sweat gland carcinoma and salivary duct carcinoma. Am. J. Clin. Pathol. 1998; *109;* 75-84.

65. Swanson P.E., Mazoujian G., Mills S.E., Campbell R.J., Wick M.R. Immunoreactivity for estrogen receptor protein in sweat gland tumors. Am. J. Surg. Pathol. 1991; *15;* 835-841.

66. Busam K.J., Tan L.K., Granter S.R., et al. Epidermal growth factor, estrogen, and progesterone receptor protein expression in primary sweat gland carcinomas and primary and metastatic mammary carcinomas. Mod. Pathol. 1999; *12;* 786-793.

67. Wallace M.L., Longacre T.A., Smoller B.R. Estrogen and progesterone receptors and anti-gross cystic disease fluid protein-15 (BRST-2) fail to distinguish metastatic breast carcinoma from eccrine neoplasms. Mod. Pathol. 1995; *8;* 897-901.

68. Wick MR, Swanson PE. Cutaneous adnexal tumors. A guide to pathologic diagnosis. Chicago, Ill: ASCP Press, 1991; 189-229.

69. Brownstein M.H., Helwig E.B. Patterns of cutaneous metastasis. Arch. Dermatol. 1972; *105;* 862-868.

70. Thompson LD, Becker RC, Przygodzki RM, Adair CF, Heffess CS. Mucinous cystic neoplasm (mucinous cystadenocarcinoma of low-grade malignant potential) of the pancreas: a clinicopathologic study of 130 cases. Am. J. Surg. Pathol. 1999; *23:1-16.*

71. Shiohara S., Shiozawa T., Shimizu M., et al. Histochemical Analysis of estrogen and progesterone receptors and gastric-type mucin in mucinous ovarian tumors with reference to their pathogenesis. Cancer 1997; *80;* 908-916.

72. Kaufmann O., Baume H., Dietel M. Detection of oestrogen receptors in non-invasive and invasive transitional cell carcinomas of the urinary bladder using both conventional immunohistochemistry and the tyramide staining amplification (TSA) technique. J. Pathol. 1998; *186;* 165-168.

73. Haagensen D.E., Mazoujian G., Dilley W.G., Pederson C.E., Kister S.J., Wells S.A. Breast gross cystic disease fluid analysis:I. Isolation and radioimmunoassay for a major component protein. J. Natl. Cancer Inst. 1979; *62;* 239-247.

74. Mazoujian G., Pinkus G.S., Davis S., Haagensen D.E. Immunohistochemistry of a gross cystic disease fluid protein (GCDFP-15) of the breast. Am. J. Pathol. 1983; *110;* 105-112.

75. Wick M.R., Lillemoe T.J., Copland G.T., Swanson P.E., Manivel C., Kiang D.T. Gross cystic disease fluid protein-15 as a marker for breast cancer. Immunohistochemical analysis of 690 human neoplasms and comparison with alpha-lactalbumin. Hum. Pathol. 1989; *20;* 281-287.

76. Monteagudo C., Merino M.J., LaPorte N., Neumann R.D. Value of gross cystic disease fluid protein-15 in distinguishing metastatic breast carcinomas among poorly differentiated neoplasms involving the ovary. Hum. Pathol. 1991; *22;* 368-372.

77. Brown R.W., Campagna L.B., Dunn J.K., Cagle P.T. Immunohistochemical identification of tumor markers in metastatic adenocarcinoma. A diagnostic adjunct in the determination of primary site. Am. J. Clin. Pathol. 1997; *107;* 12-19.

78. Holzinger A., Dingle S., Bejarano P.A., et al. Monoclonal antibody to thyroid transcription factor-1: production, characterization and usefulness in tumor diagnosis. Hybridoma 1996; *15;* 49-53.

79. Di Loreto C., Di Lauro V., Puglisi F., Damante G., Fabbro D., Beltrami C.A. Immunocytochemical expression of tissue specific transcription factor-1 in lung carcinoma. J. Clin. Pathol. 1997; *50;* 30-32.

80. Fabbro D., Di Loreto C., Stamerra O., Beltrami C.A., Lonigro R., Damante G. TTF-1 gene expression in human lung tumors. Eur. J. Cancer 1996; *32A;* 512-517.

81. Bejarano P.A., Baugham R.P., Biddinger P.W., et al. Surfactant proteins and thyroid transcription factor-1 in pulmonary and breast carcinomas. Mod. Pathol. 1996; *9;* 445-452.

82. Bohinski R.J., Bejarano P.A., Balko G., Warnick R.E., Whitsett J.A. Determination of lung as the primary site of cerebral metastatic adenocarcinomas using monoclonal antibody to thyroid transcription factor-1. J. Neurooncol. 1998; *40;* 227-231.

83. Khoor A, Whitsett JA, Stahlman MT, Olson SJ, Cagle PT. Utility of surfactant protein precursor and thyroid transcription factor 1 in differentiating adenocarcinoma of the lung from malignant mesothelioma. Hum. Pathol 1999; *30:695-700.*

84. Puglisi F., Barbone F., Damante G., et al. Prognostic value of thyroid transcription factor-1 in primary, resected, non-small cell lung carcinoma. Mod. Pathol. 1999; *12;* 318-324.

85. Nicholson A.G., McCormick C.J., Shimasato Y., Butcher D.N., Sheppard M.N. The value of PE-10, a monoclonal antibody against pulmonary surfactant, in distinguishing primary and metastatic lung tumors. Histopathology 1995; *27;* 57-60.

86. Mizutani Y., Nakajima T., Morinaga S., et al. Immunohistochemical localization of pulmonary surfactant apoproteins in various lung tumors. Special reference to nonmucus producing lung adenocarcinomas. Cancer 1988; *61;* 532-537.

87. Hirata H., Noguchi M., Shimosato Y., Uei Y., Goya T. Clinicopathologic and immunohistological characteristics of bronchial gland cell type adenocarcinoma of the lung. Am. J. Clin. Pathol. 1990; *93;* 20-25.

88. Dempo K., Satoh M., Tsuji S., Mori M., Kuroki Y., Akino T. Immunohistochemical studies on the expression of pulmonary surfactant apoproteins in human lung carcinomas using monoclonal antibodies. Path. Res. Pract. 1987; *182;* 669-675.

89. Linnoila R.I., Jensen S.M., Steinberg S.M., Mulshine J.L., Eggleston J.C., Gazdar A.F. Peripheral airway cell marker expression in non-small cell lung carcinoma. Am. J. Clin. Pathol. 1992; *97;* 233-243.

90. Whitsett J.A., Glasser S.W. Regulation of surfactant protein gene transcription. Biochim. Biophys. Acta 1998; *1408;* 303-311.

91. Shimosato Y. Pulmonary Neoplasms. In: Sternberg SS, ed. Diagnostic Surgical Pathology. New York: Raven Press, 1994; 1045-1093.

92. Di Loreto C., Puglisi F., Di Lauro V., Damante G., Beltrami C.A. TTF-1 protein expression in pleural malignant mesotheliomas and adenocarcinomas of the lung. Cancer Lett. 1998; *124;* 73-78.

93. Hammarström S. The carcinoembryonic antigen (CEA) family: structures, suggested functions and expression in normal and malignant tissues. Semin. Cancer Biol 1999; *9:67-81.*

94. Ma C.K., Zarbo R.J., Frierson H.F., Lee M.W. Comparative immunohistochemical study of primary and metastatic carcinomas of the liver. Am. J. Clin. Pathol. 1993; *99;* 551-557.

95. Mackay B., Ordonez N.G. Pathological evaluation of neoplasms with unknown primary origin. Sem. Oncol. 1993; *20;* 206-228.

96. Robertson J.F.R., Ellis I.O., Bell J., et al. Carcinoembryonic antigen immunocytochemistry in primary breast cancer. Cancer 1989; *64;* 1638-1645.

97. Sheahan K., O`Brien M.J., Burke B., et al. Differential reactivities of carcinoembryonic antigen (CEA) and CEA-related monoclonal and polyclonal antibodies in common epithelial malignancies. Am. J. Clin. Pathol. 1991; *94;* 157-164.

98. Fowler L.J., Maygarden S.J., Novotny D.B. Human Alveolar Macrophage-56 and carcinoembryonic antigen monoclonal antibodies in the differential diagnosis between primary ovarian and metastatic gastrointestinal carcinomas. Hum. Pathol. 1994; *25;* 666-670.

99. Minervini M.I., Demetris A.J., Lee R.G., Carr B.I., Madariaga J., Nalesnik M.A. Utilization of hepatocyte-specific antibody in the immunocytochemical evaluation of liver tumors. Mod. Pathol. 1997; *10;* 686-692.

100. Avery A.K., Beckstead J., Renshaw A.A., Corless C.L. Use of antibodies to RCC and CD10 in the differential diagnosis of renal neoplasms. Am. J. Surg. Pathol. 2000; *24;* 230-210.

101. Loy T.S., Sharp S.C., Andershock C.J., Craig S.B. Distribution of CA19-9 in adenocarcinomas and transitional carcinomas. An immunohistochemical study of 527 cases. Am. J. Clin. Pathol. 1993; *99;* 726-728.

102. Bateman A.C., AL-Talib R.K., Newman T., Williams J.H., Herbert A. Immunohistochemical phenotype of malignant mesothelioma: predictive value of CA125 and HBME-1 expression. Histopathology 1997; *30;* 49-56.

103. Tsuji M., Kashihara T., Terada N., Mori H. An immunohistochemical study of hepatic atypical adenomatous hyperplasia, hepatocellular carcinoma, and cholangiocarcinoma with alpha-fetoprotein. carcinoembryonic antigen, CA19-9, epithelial membrane antigen, and cytokeratin 18 and 19. Pathol. Int. 1999; *49;* 310-317.

104. Ordonez N.G. Role of immunohistochemistry in distinguishing epithelial peritoneal mesotheliomas from peritoneal and ovarian serous carcinomas. Am. J. Surg. Pathol. 1998; *221;* 1203-1214.

105. Dietel M., Arps H., Klapdor R., Müller-Hagen S., Sieck M., Hoffmann L. Antigen detection by monoclonal antibodies CA 19-9 and CA 125 in normal and tumor tissue and patients` sera. J. Cancer Res. Clin. Oncol. 1986; *111;* 257-265.

106. Davis H.M., Zurawski V.R., Bast R.C., Klug T.L. Characterization of the CA125 antigen associated with human ovarian carcinomas. Cancer Res. 1986; *46;* 6143-6148.

107. Loy T.S., Quesenberry J.T., Sharp S.C. Distribution of CA125 in adenocarcinomas. An immunohistochemical study of 481 cases. Am. J. Clin. Pathol. 1992; *98;* 175-179.

108. Abe M., Kufe D.W. Identification of a family of high molecular weight tumor-associated glycoproteins. J. Immunol. 1987; *139;* 257-261.

109. Mesa-Tejada R., Palakodety R.B., Leon J.A., Khatcherian A.O., Greaton C.J. Immunocytochemical distribution of a breast carcinoma associated glycoprotein identified by monoclonal antibodies. Am. J. Pathol. 1988; *130;* 305-314.

110. Loy T.S., Chapman R.K., Diaz-Arias A.A., Bulatao I.S., Bickel J.T. Distribution of BCA-225 in adenocarcinomas. An immunohistochemical study of 446 cases. Am. J. Clin. Pathol. 1991; *96;* 326-329.

111. Loy T.S., Abshier J. Immunostaining with HAM56 in the diagnosis of adenocarcinomas. Mod. Pathol. 1993; *6;* 473-475.

112. Bretscher A., Weber K. Villin is a major protein of microvillus cytoskeleton which binds G and F actin in a calcium-dependent manner. Cell 1980; *20;* 839-847.

113. Bacchi C.E., Gown A.M. Distribution and pattern of expression of villin, a gastrointestinal-associated cytoskelatal protein, in human carcinomas. A study employing paraffin-embedded tissue. Lab. Invest. 1991; *64;* 418-424.

114. Schäfer B.W., Heizmann C.W. The S100 family of EF-hand calcium-binding proteins: functions and pathology. Trends Biochem. Sci. 1996; *21;* 134-140.

115. Drier J.K., Swanson P.E., Cherwitz D.L., Wick M.R. S100 protein immunoreactivity in poorly differentiated carcinomas. immunohistochemical comparison with malignant melanoma. Arch. Pathol. Lab. Med. 1987; *111;* 447-452.

116. Guggenmoos-Holzmann I, Wernecke KD. Medizinische Statistik. Berlin: Blackwell, 1996; *148-160.*

117. Atkin N.B., Baker M.C. Specific chromosome change, i(12p), in testicular tumors. Lancet 1982; *2;* 1349

118. Atkin N.B., Baker M.C. X-chromatin, sex chromosomes, and ploidy in 37 germ cell tumors of the testis. Cancer Genet. Cytogenet. 1992; *59;* 54-56.

119. Blough R.I., Heerema N.A., Ulbright T.M., Smolarek T.A., Roth L.M., Einhorn L.H. Interphase chromosomal painting of paraffin-embedded tissue in the differential diagnosis of possible germ cell tumors. Mod. Pathol. 1998; *11;* 634-641.

120. Loy T.S., Darkov G.V.D., Quesenberry J.T. Immunostaining in the diagnosis of pulmonary neuroendocrine carcinomas. An immunohistochemical study with ultrastructural correlations. Am. J. Surg. Pathol. 1995; *19;* 173-182.

121. Linnoila R.I., Mulshine J.L., Steinberg S.M., et al. Neuroendocrine differentiation in endocrine and nonendocrine lung carcinomas. Am. J. Clin. Pathol. 1988; *90;* 641-652.

122. Kaufmann O., Georgi T., Dietel M. Utility of 123C3 monoclonal antibody against CD56 (NCAM) for the diagnosis of small cell carcinomas on paraffin sections. Hum. Pathol. 1997; *28;* 1373-1378.

123. Wilson B.S., Lloyd R.V. Detection of chromogranin in neuroendocrine cells with a monoclonal antibody. Am. J. Pathol. 1984; *115;* 458-468.

124. Graziano S.L., Tatum A.H., Newman N.B., et al. The prognostic significance of neuroendocrine markers and carcinoembryonic antigen in patients with resected stage I and II non-small cell lung cancer. Cancer Res. 1994; *54;* 2908-2913.

125. Travis WD, Colby TV, Corrin B, Shimasato Y, Brambilla E. Histological typing of lung and pleural tumors. Berlin: Springer, 1999; 40

126. Travis WD, Colby TV, Corrin B, Shimasato Y, Brambilla E. Histological typing of lung and pleural tumors. Berlin: Springer, 1999; 32-34.

127. Vollmer R.T. The effect of cell size on the pathologic diagnosis of small and large cell carcinomas of the lung. Cancer 1982; *50;* 1380-1383.

128. Morice W.G., Ferreiro J.A. Distinction of basaloid squamous cell carcinoma from adenoid cystic and small cell undifferentiated carcinoma by immunohistochemistry. Hum. Pathol. 1998; *29;* 609-612.

129. Banks E.R., Frierson H.F., Mills S.E., George E., Zarbo R.J., Swanson P.E. Basaloid squamous cell carcinoma of the head and neck. A clinicopathologic and immunohistologic study of 40 cases. Am. J. Surg. Pathol. 1992; *16;* 939-946.

130. Suo Z., Holm R., Nesland J.M. Squamous cell carcinomas. An immunohistochemical study of cytokeratins and involucrin in primary and metastatic tumors. Histopathology 1993; *23;* 45-54.

131. Ordonez N.G. Value of cytokeratin 5/6 immunostaining in distinguishing epithelial mesothelioma of the pleura from lung adenocarcinoma. Am. J. Surg. Pathol. 1998; *22;* 1215-1221.

132. Moll R. Cytokeratins as markers of differentiation: Expression profiles in epithelia and epithelial tumors. Stuttgart: G. Fischer, 1993; 160-164.

133. Hua Z.-X., Tanaka K., Tazelaar H.D., Myers J., Markowitz G.S., Borczuk A.C. Immunoreactivity for LN2 and LN3 distinguishes small cell carcinomas from non-small cell carcinomas in the lung. Hum. Pathol. 1998; *29;* 1441-1446.

134. Ioachim H.L., Pambuccian S.E., Hekimgil M., Giancotti F.R., Dorsett B.H. Lymphoid monoclonal antibodies reactive with lung tumors. Diagnostic applications. Am. J. Surg. Pathol. 1996; *20;* 64-71.

135. Kaufmann O., Dietel M. Expression of Thyroid Transcription Factor-1 in pulmonary and extrapulmonary small cell carcinomas and other neuroendocrine carcinomas of various primary sites. Histopathology 2000;

136. Folpe A.L., Gown A.M., Lamps L.W., et al. Thyroid Transcription Factor-1: Immunohistochemical evaluation in pulmonary neuroendocrine carcinomas. Mod. Pathol. 1999; *12;* 5-8.

137. Kaufmann O, Dietel M. Thyroid Transcription Factor-1 is the superior immunohistochemical marker for pulmonary adenocarcinomas and large cell carcinomas compared to surfactant proteins A and B. Histopathology 2000; *36:* 8-16.

138. Byrd-Gloster AL, Cagle PT, Glass LF, Messina JL, Whitsett JA, Khoor A. Thyroid Transcription Factor-1 (TTF-1) differentiates between small cell carcinoma of the lung and Merkel cell tumor. Mod. Pathol. 1998; *12:* 182A(Abstract)

139. Busam K.J., Iversen K., Coplan K.A., et al. Immunoreactivity for A103, an antibody to Melan-A (MART-1), in adrenocortical and other steroid tumors. Am. J. Surg. Pathol. 1998; *22;* 57-63.

140. Renshaw A.A., Granter S.R. A comparison of A103 and inhibin reactivity in adrenal cortical tumors: Distinction from hepatocellular carcinoma and renal tumors. Mod. Pathol. 1998; *11;* 1160-1164.

141. Kaufmann O, Koch S, Burghardt J, Audring H, Dietel M. Tyrosinase, melan-A, and KBA62 as markers for the immunohistochemical identification of metastatic amelanotic melanomas on paraffin sections. Mod. Pathol. 1998; *11:* 740-746.

142. Morton D.L., Wanek L., Nizze J.A., Elashoff R.M., Wong J.H. Improved long-term survival after lymphadenectomy of melanoma metastatic to regional lymph nodes. Analysis of prognostic factors in1134 patients from the John Wayne Cancer Clinic. Ann. Surg. 1991; *214;* 491-499.

143. Eimer H., Kaiser T., Knop J., Enk A. Metastasierende maligne Melanome mit fehlendem Primärtumor. Onkologe 1997; *3;* 392-396.

144. Leong PP, Rezai B, Koch WM, et al. Distinguishing second primary tumors from lung metastases in patients with head and neck squamous cell carcinoma. J. Natl. Cancer Inst. 1998; *90:* 972-977.

145. Eisenberger CF, Wu L, Nicol T, Shah SI, Sidransky D, Westra WH. Comparative Microsatellite analysis in discerning origin of disseminated tumor: The case of a patient with malignant ascites and a history of multiple tumors. Hum. Pathol. 1999; *30:* 1111-1113.

7. Abkürzungen

AFP	α Fetoprotein
ABC	Avidin-Biotin-Complex
ßHCG	ß humanes Choriongonadotropin
BGP	biliäres Glykoprotein
CSA	Catalytic Staining Amplification
CK	Cytokeratin
GCDFP-15	Gross Cystic Disease Fluid Protein-15
HCC	hepatozelluläres Karzinom
mAk	monoklonaler Antikörper
NCA	non-specific cross-reacting antigen
npW	negativer prädiktiver Wert
ppW	positiver prädiktiver Wert
PLAP	Plazentale Alkalische Phosphatase
SPA	Surfactant Protein A
SPB	Surfactant Protein B
TTF-1	Thyreoidaler Transkriptionsfaktor-1
TBS	Tris-gepufferte Salzlösung

8. Publikationen

- 1. Kaufmann O., Deidesheimer T., Muehlenberg M., Deicke P., Dietel M. Immunohistochemical differentiation of metastatic breast carcinomas from metastatic adenocarcinomas of other common primary sites. Histopathology 1996; 29; 233-240.

- 2. Kaufmann O., Dietel M., Scherberich J.E., Gaedicke G., Fischer P. Immunohistochemical differentiation of metastases of renal carcinomas versus other carcinomas with anti-gamma GT monoclonal antibody 138H11. Histopathology 1997; 31; 31-37.

- 3. Kaufmann O., Georgi T., Dietel M. Utility of 123C3 monoclonal antibody against CD56 (NCAM) for the diagnosis of small cell carcinomas on paraffin sections. Hum Pathol 1997; 28; 1373-1378.

- 4. Kaufmann O., Baume H., Dietel M. Detection of oestrogen receptors in non-invasive and invasive transitional cell carcinomas of the urinary bladder using both conventional immunohistochemistry and the tyramide staining amplification (TSA) technique. J Pathol 1998; 186; 165-168.

- 5. Kaufmann O., Koch S., Burghardt J., Audring H., Dietel M. Tyrosinase, melan-A, and KBA62 as markers for the immunohistochemical identification of metastatic amelanotic melanomas on paraffin sections. Mod Pathol 1998; 11; 740-746.

- 6. Kaufmann O., Kother S., Dietel M. Use of antibodies against estrogen and progesterone receptors to identify metastatic breast and ovarian carcinomas by conventional immunohistochemical and tyramide signal amplification methods. Mod Pathol 1998; 11; 357-363.

- 7. Kaufmann O., Dietel M. Thyroid transcription factor-1 is the superior immunohistochemical marker for pulmonary adenocarcinomas and large cell carcinomas compared to surfactant proteins A and B. Histopathology 2000; 36; 8-16.

- 8. Kaufmann O., Dietel M. Expression of thyroid transcription factor-1 in pulmonary and extrapulmonary small cell carcinomas and other neuroendocrine carcinomas of various primary sites. Histopathology 2000; 36; 415-420.

- 9. Kaufmann O., Volmerig J., Dietel M. Uroplakin III is a highly specific and moderately sensitive immunohistochemical marker for primary and metastatic urothelial carcinomas. Am J Clin Pathol 2000; 113; 683-687.

Eidesstattliche Versicherung

Gemäß Habilitationsordnung der Charité

Hiermit erkläre ich, daß

keine staatsanwaltlichen Ermittlungsverfahren gegen mich anhängig sind,

von mir weder früher noch gleichzeitig ein Habilitationsverfahren durchgeführt oder angemeldet wurde,

die vorgelegte Habilitationsschrift ohne fremde Hilfe verfaßt, die beschriebenen Ergebnisse selbst gewonnen wurden, sowie die verwendeten Hilfsmittel, die Zusammenarbeit mit anderen Wissenschaftlerinnen und Wissenschaftlern und technischen Hilfskräften und die Literatur vollständig angegeben sind,

mir die geltende Habilitationsordnung bekannt ist.

Berlin, den 16.03.2000 Olaf Kaufmann