Bedeutung laparoskopischer Operationen in der Urologie unter besonderer Berücksichtigung ihres Stellenwertes in der Therapie onkologischer Erkrankungen

HABILITATIONSSCHRIFT

zur Erlangung der Lehrbefähigung für das Fach
Urologie

Vorgelegt dem Fakultätsrat der Medizinischen Fakultät der Charité
der Humboldt-Universität zu Berlin

von

Herrn Dr. med. Ingolf Türk
geboren am 05.09.1961 in Guben

Präsident: Prof. Dr. rer. nat. Jürgen Mlynek
Dekan: Prof. Dr. med. Joachim W. Dudenhausen

Gutachter: 1. Prof. Dr. med. P. Fornara
2. Prof. Dr. med. T. Sulser.

Datum des öffentlich-wissenschaftlichen Vortrages: 05. November 2002

Inhaltsverzeichnis

1. Vorbemerkungen Entwicklung des Konzeptes der minimal invasiven Therapie in der Urologie 4

2. Einleitung und Fragestellung 6

3. Entwicklung der urologischen Laparoskopie an der Charité 9

4. Arbeiten zu Eingriffen am äußeren Genitale 12

Kryptorchismusdiagnostik 12

Varikozelenligatur 13

5. Arbeiten zu Eingriffen bei Harnsteinerkrankungen 14

Ureterolithotomie 14

Pyelolithotomie 15

6. Arbeiten zu ablativen Eingriffen im Retroperitoneum 16

Adrenalektomie 16

Nephrektomie 17

Donornephrektomie 18

7. Arbeiten zur Diagnostik und Therapie von retroperitonealen Flüssigkeitsansammlungen 19

Lymphozelenfensterung 19

Nierenzystenresektion 20

8. Arbeiten zu plastisch-rekonstruktiven Eingriffen an Niere und Harnleiter 22

Nierenbeckenplastik 22

Ureterolyse und End-zu-End Anastomose 23

9. Arbeiten zur chirurgischen Therapie bei urologischen Tumoren 24

Pelvine Lymphadenektomie 24

Radikale Tumornephrektomie 25

Retroperitoneale Lymphadenektomie 26

Radikale Prostatektomie 28

Nervus suralis Transplantation während der LRP 31

Laparoskopische radikale Zystektomie und Harnbaleitung *32*

10. Komplikationen der urologischen Laparoskopie und deren Prävention 33

11. Ausblick in die Zukunft 36

12. Zusammenfassung und Schlußfolgerungen 38

13 Literatur 41

13.1. Eigene Artikel als Erstautor 41

13.2. Eigene Artikel als Koautor 43

13.3. Fremdliteratur 44

14. Danksagung 50

15. Eidesstattliche Versicherung gemäß Habilitationsordnung der Charité 52

1. Vorbemerkungen

Entwicklung des Konzeptes der minimal invasiven Therapie in der Urologie

Zehn Jahre nach der ersten von Gustav Simon 1869 in Heidelberg geplanten und durchgeführten Nephrektomie wurde vom Dresdner Arzt Maximilian Nitze und seinem Wiener Instrumentenbauer Joseph Leiter ein technisch ausgereiftes Zystoskop erstellt (1879). Diese Entwicklung leitete eine neue Epoche der endoskopischen Diagnostik und Therapie ein und war gleichzeitig die Geburtsstunde der Urologie. In der 120 jährigen Geschichte der modernen Endoskopie haben solche minimal invasiven Verfahren, teilweise als eigenständige operative Techniken, teilweise als Auxiliärmaßnahmen, einen zunehmendem Stellenwert erfahren. Der endoskopische Zugangsweg mit seiner geringeren Morbidität hat letzlich das urologische Operationsspektrum nachhaltig beeinflußt.

Weitere technische Entwicklungen des Nitze-Zystoskops ermöglichten die Anwendung des endoskopischen Instrumentariums in der Therapie der Harnstauung, der Entzündung der Nieren, des Blasentumors und der benignen Prostatahyperplasie (BPH). Es ist das Verdienst der amerikanischen Urologen die Entwicklung und Anwendung von Resektoskopen zur endoskopischen Therapie der Blase und der Prostata maßgeblich vorangetrieben zu haben. Die transurethrale Elektroresektion der Prostata (TURP) bekam durch das von Stern und McCarthy konstruierten Resektoskop (1925) einen bedeutenden Aufschwung. Trotzdem setzte sich diese Technik in Deutschland nur zögerlich durch. Die Verfeinerung der Mechanik (Mauermayer), die Entwicklung leistungsfähigerer Optiken (Hopkins) und die Verbesserung der Hochfrequenztechnik (Flachenecker) haben die TURP zum sogenannten Goldstandard bei der chirurgischen Therapie der BPH werden lassen (41).

Auf der Suche nach einem direkten und minimal invaisven Zugang zur Niere wurden Ende der 70er Jahre die perkutanen Operationstechniken an der Niere entwickelt. Diese Technik galt primär der Steintherapie, wird inzwischen aber auch zur Therapie von Harntransportstörungen und von Tumoren des oberen Harntraktes eingesetzt.

Nur wenig später kam es dank einer Verbesserung der Instrumente folgerichtig zur Einführung der Ureterorenoskopie in die klinische Praxis. Sämtliche Voraussetzungen hierfür waren bereits mit entsprechend dünnen Kinderzystoskopen gegeben. Der Schritt

zur Endoskopie des Ureters mit einer verlängerten und starren Optik wurde von Perez-Castro 1970 getan, 12 Jahre nach Erstbeschreibung eines flexiblen Ureterorenoskops durch Takagi (1968). Die retrograde Instrumentation mit semiregiden oder flexiblen Ureteroskopen ist zu einem integralen Bestandteil der Diagnostik und Therapie bei Steinen, Strikturen und Tumoren des oberen Harntraktes geworden (54).

Eine Art Revolution in der Therapie des Harnsteinleidens wurde mit dem ersten klinischen Einsatz der Stoßwellenlithotripsie zur berührungslosen Zertrümmerung von Nierensteinen 1980 durch Schmiedt, Eisenberger und Chaussy (München) eingeleitet. Dieses völlig neue Therapiekonzept mit der Übertragung von Stoßwellen, die außerhalb des Körpers erzeugt wurden, die Zertrümmerung von Harnsteinen vorzunehmen, hat die offene Steinchirurgie nahezu vollständig abgelöst. Die extrakorporale Stoßwellenlithotripsie (ESWL) ist ein Paradebeispiel der Umsetzung von nicht invasiven Therapiekonzepten zum Vorteil der Patienten (9). Wenn eine „berührungsfreie“ Steintherapie nicht zum Erfolg führt, sollte Therapiealternativen unter Ausnutzung des minimal invasiven endoskopischen Zugangsweges der Vorzug gegeben werden.

Eingangs haben wir angedeutet, daß die urologische Endoskopie der Laparoskopie den Weg geebnet hat. Interessanterweise diente das Nitze-Zystoskop dem Dresdner Arzt Georg Kelling (1901) für die ersten Versuche einer Coelioskopie. Überraschenderweise war das Interesse der Urologen an der diagnostischen wie therapeutischen Laparoskopie im Vergleich zu den gynäkologischen und chirurgischen Kollegen trotz der Vertrautheit mit endoskopischen Operationsverfahren bis zum Ende der 80iger Jahre eher gering. Cortesi et al. beschrieben 1976 erstmals über die Anwendung der Laparoskopie für die Diagnostik des Kryptorchismus und zur Aklärung von Intersexen (5). Wickham et al. publizierten 1979 ihre Erfahrungen mit der laparoskopischen retroperitonealen Ureterolithotomie und Eshgi et al. führten 1985 erstmals die laparoskopische Entfernung eines Ausgußsteines aus einer Beckenniere durch (11, 58).

Sieht man von diesen frühen Kasuistiken ab, wird der Beginn der laparoskopischen Chirurgie in der Urologie mit der ersten pelvinen Lymphadenektomie gleichgesetzt, die Schuessler aus San Antonio, Texas, im Oktober 1989 durchführte (52). Ein weiterer Meilenstein der urologischen Laparoskopie war die erste laparoskopische Nephrektomie, die im Juni 1990 von Clayman und Mitarbeitern vorgenommen wurde (4). Seit 1992 haben laparoskopische Operationsverfahren in der Urologie eine rasche Verbreitung erfahren. Die zunehmende Vertrautheit mit der Methode zusammen mit der stetigen Verbesserung der Technik und des Instrumentariums führte zu einer Erweiterung des Indikationsspektrums. Wurden zunächst fast ausschließlich diagnostische

(Kryptorchismus) und ablative Operationen bei gutartigen Erkrankungen (Nephrektomie, Adrenalektomie) durchgeführt, so dehnte man das Einsatzgebiet laparoskopischer Eingriffe auch auf plastisch-rekonstruktive (Nierenbeckenplastik, Harnleiterplastik) und später auch auf onkologische (Tumornephrektomie, retroperitoneale Lymphadenektomie) Eingriffe aus. Nicht alle genannten Eingriffe haben sich rasch durchgesetzt. Berichte über „Tumorseeding“ nach laparoskopischer Entfernung von Ovarialkarzinomen oder Sigmakarzinomen führten auch in unserem Fachgebiet zu Zweifeln an der onkologischen Sicherheit der Laparoskopie als therapeutische Alternative bei urologischer Malignomen. Allerdings konnten Langzeitbeobachtungen nach laparoskopischer Tumornephrektomie zeigen, daß bei Einhaltung wichtiger onko-chirurgischer Richtlinien („no-touch“-Technik, Benutzung penetrationsdichter Bergebeutel) das laparoskopische Vorgehen die gleiche onkologische Sicherheit bietet wie die konventionellen Schnittoperationen (14). Ein weiterer Motivationsschub zur Anwendung der Laparoskopie in der Therapie urologischer Malignome war die Etablierung der laparoskopischen radikalen Prostatektomie durch Guillonneau und Vallancien (21, 22). Die Tatsache, daß die radikale Prostatektomie als häufigster uro-onkologischer Eingriff mit einer relativ hohen Morbidität nicht zuletzt infolge eines hohen Blutverlustes belastet ist, hat durch die überzeugenden Vorteile der Laparoskopie zu einem Umdenken bei den Gegnern laparoskopischer Operationsverfahren geführt. Die Kombination von ablativer Chirurgie (Prostatektomie) mit anschließender intrakorporaler Rekonstruktion des Harntraktes (Urethra-Blasenanastomose) verdeutlicht den erneuten Qualitätssprung in der urologischen Laparoskopie. Insofern war die Anwendung der Laparoskopie im Rahmen des anspruchsvollsten urologischen Eingriffes, der radikalen Zystektomie mit Konstruktion eines inkontienten oder kontinenten Urinreservoirs eine logische Folge.

2. Einleitung und Fragestellung

Die Anwendung laparoskopischer Techniken hat grundsätzlich unter der Prämisse zu erfolgen, daß diese für den Patienten genauso sicher und effektiv, aber wesentlich weniger traumatisch als vergleichbare offen operative Eingriffe sind.

Jede Art von Gewebetraumatisierung, so auch die operationsbedingte Gewebetraumatisierung, löst auf lokaler und auch auf systemischer Ebene eine Reihe von Reaktionen aus, die primär den Heilungsprozeß unterstützen und im Extremfall das Überleben sichern sollen. Pathophysiologisch beruht diese komplexe Antwort, allgemein als Akute-Phase-Reaktion bekannt, auf einer koordinierten Anwort auf immunologischer,

endokrinologischer und metabolischer Ebene. In Abhängigkeit von der Ausdehnung der Gewebetraumatisierung kann es zum Überschießen dieser Antwortreaktion kommen, so daß die Nebeneffekte mit positiven Effekten konkurrieren und je nach Gewicht den Organismus entsprechend beeinflussen. Letztendlich definieren alle diese Reaktionen die Invasivität eines operativen Eingriffes. Ziel minimal invasiver Techniken muß es sein, die Reaktion des Organismus auf ein Operationstrauma soweit als möglich auf die lokalen Reaktionen zu begrenzen und die systemischen zu vermeiden. Vor allem Fornara et al. (13) konnten in mehreren experimentellen und klinischen Studien nachweisen, daß die Laparoskopie verglichen mit offenen Eingriffen mit ihrem geringeren Akzesstrauma zu einer Reduktion der systemischen Stress-Antwort führt. Die Lübecker Arbeitsgruppe konnte zeigen, daß die Intensität der Akute-Phase-Reaktion direkt mit dem chirurgischen Zugang korreliert. Serumkonzentrationen von Zytokinen, wie IL-1, IL-6, IL-10, Serotonin und CRP waren bei laparoskopisch operierten Patienten signifikant niedriger als im Vergleich zu offen chirurgisch behandelten Patienten. Die generell weniger ausgeprägte Postaggressionsphase laparoskopisch operierter Patienten führt damit generell zu einem günstigeren postoperativen Verlauf mit schnellerer Rekonvaleszens und Wiederaufnahme der körperlichen Aktivität bei diesen urologischen Patienten.

Zu demselben Ergebnis kam die Arbeitsgruppe von Schwenk et al. aus der Chirurgischen Klinik der Charité (CCM). Ihre Untersuchungen zur immunologischen Stress-Antwort und zur Akute-Phase-Reaktion nach laparoskopischer und konventionell offener Kolonresektion zeigen ebenfalls einen Vorteil zu Gunsten der Laparoskopie. Die niedrigeren Spiegel von Zytokinen und CRP in der Laparoskopie-Gruppe sprechen für ein geringeres chirurgische Trauma mit Reduktion der negativen Nebeneffekte (Schmerzen) und Verkürzung der Rehabilitationsphase (Krankenhausaufenthalt) (53).

Weitere Forschungsergebnisse aus der Chirurgischen Klinik der Charité (CCM) betreffen das “Tumorseeding“ und die Entwicklung von Portmetastasen nach laparoskopischen Eingriffen bei Malignomen. Jacobi et al. konnten zeigen, das mit steigendem intraperitonealen Gasdruck das Tumorzellwachstum unterdrückt wurde, während das Kohlendioxid prinzipiell das Entstehen von subkutanen Metastasen fördert. Die zusätzliche intraoperative Lavage mit zytotoxischen oder antiadhärent wirkenden Substanzen reduziert das Tumorwachstum bzw. die Tumorzellaussaat und damit das Metastasenrisiko nach laparoskopischen Eingriffen (27).

Kürzlich beschäftigte sich Jacobi et al. mit der Anwendung von Helium anstelle des Kohlendioxids für die Herstellung des Pneumoperitoneums zur Laparoskopie. Im Bezug auf die Beeinflussung des kardiovaskulären Systems (Embolie) zeigten beide Gase

keinen Unterschied, wohl aber reduziert Helium die Entstehung subkutaner Tumormetastasen nach laparoskopischer Colonresektion wegen eines Malignoms (26, 28).

Sowohl diese oben angeführten wissenschaftlichen Untersuchungen als auch weitere in der Literatur publizierte Untersuchungen zur Grundlagenforschung der Laparoskopie zeigen den theoretischen Vorteil dieser Methode hinsichtlich reduzierter intra- und postoperativer Morbidität. Hinsichtlich der onkologischen Sicherheit kann die Laparoskopie als echte Alternative in der Therapie von Malignomen gelten. Es bleibt jedoch die Frage zu klären, ob diese theoretischen Daten auch wirklich in die klinische Praxis umgesetzt werden können, zum Vorteil für die Patienten?

Unser Hauptaugenmerk galt der Evaluation der Laparoskopie in der Urologie. Unser Ziel war es herauszufinden, ob diese zum Teil technisch komplizierten Verfahren in der täglichen Routine als Alternative oder gar als Standardverfahren zur Diagnostik und Therapie urologischer Erkrankungen, einschließlich der urologischen Malignome gefahrenlos einsetzbar sind. Es kam uns besonders darauf an, für unser Fachgebiet folgende Fragen zu klären:

1. In wieweit können laparoskopische Techniken bestehende chirurgisch konventionelle Eingriffe in der Urologie ersetzen?
2. . Ist eine Ausweitung der heute allgemein anerkannten Indikationsliste möglich?
3. Reduziert die Anwendung der Laparoskopie in der Diagnostik und Therapie urologischer Erkrankungen die intra- und postoperative Morbidität?
4. Welche Rolle spielen geringere Schmerzen, schnellere Rekonvaleszens und das kosmetische Ergebnis?
5. Ist die Integration komplizierter laparoskopischer Techniken in die Therapie urologischer Erkrankungen mit einer höheren Komplikationsrate verbunden?.
6. Können die guten Ergebnisse der offenen uro-chirurgischen Eingriffe durch laparoskopische Techniken erreicht oder gar verbessert werden?
7. Ist die Anwendung der Laparoskopie bei der Therapie urologischer Tumoren aus onkologischer Sicht vertretbar und zu empfehlen?

Dazu werden die Ergebnisse einer zehnjährigen intensiven Auseinandersetzung der Arbeitsgruppe für laparoskopische Chirurgie der Urologischen Klinik der Charité (CCM) beleuchtet und kritisch gewertet. Die einzelnen Kapitel der vorliegenden Habilitationsschrift beschreiben die wesentlichen Ergebnisse unserer Arbeit, die

größtenteils in Veröffentlichungen vorgestellt wurden. Dabei wurde bewußt auf eine Wiederholung der detaillierten Darstellung von Methoden, Ergebnissen und deren Diskussion verzichtet. Hierzu sei auf die entsprechenden Publikationen im Anhang verwiesen. Der Schwerpunkt wurde vielmehr auf die Zusammenfassung und Diskussion der Einzelergebnisse im Rahmen des Gesamtkonzepts der Anwendung laparoskopischer Operationen bei verschiedenen gutartigen und bösartigen urologischen Erkrankungen gelegt, mit dem Ziel die oben formulierten Fragen zu beantworten.

Die genannten Publikationen sind als Literaturzitate mit **E1** bis **E15** (Erstautor) und mit **K1** bis **K8** (Koautor) gekennzeichnet.

3. Entwicklung der urologischen Laparoskopie an der Charité

Ende der 80ger Jahre haben wir an der Urologischen Klinik der Charité mit der Suche nach nicht palpablen Hoden in der Bauchhöle begonnen. Seit dieser Zeit wurde die Integration der Laparoskopie in die Diagnostik und vor allem in die Therapie urologischer Erkrankungen konsequent vorangetrieben. Das drückt sich an den Zahlen aus: Während wir noch 1990 lediglich 19 laparoskopische Eingriffe durchgeführt haben, konnten wir 2000 bereits 386 zählen. Dabei fällt das Jahr 1992 mit einem sprunghaften zahlenmäßigen Anstieg der laparokopisch durchgeführten Eingriffe auf (Abb. 1).

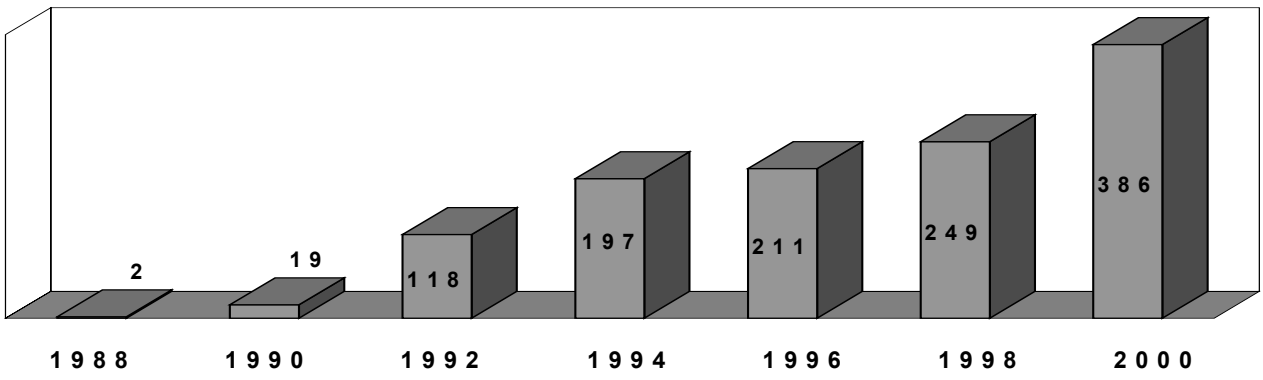

Abbildung 1: Entwicklung laparoskopischer Eingriffe an der Klinik für Urologie der Charité

Der entscheidende Grund dafür war die Gastprofessur von S.A. Loening, M.D., der zunächst für ein Jahr aus Iowa City (Iowa) nach Berlin kam. An der University of Iowa waren wesentliche Vorarbeiten auf dem Gebiet der urologischen Laparoskopie geleistet

worden. Dank der innovativen Einstellung zur Laparoskopie und seiner praktischen Erfahrungen konnte S.A. Loening, M.D. unsere Arbeit auf ganz besondere Weise stimulieren.

Die nächsten Jahre waren geprägt von einem enormen Fortschritt auf dem Gebiet der laparoskopischen Operationen an einzelnen Zentren in den USA und Europa. An diesem stürmischen Progress konnten wir teilnehmen und diesen zumindest für den deutschsprachigen Raum mitgestalten. Die langjährige Tätigkeit von S.A. Loening, M.D. in den USA versetzte uns in die Lage, verschiedene auf dem Gebiet der urologischen Laparoskopie bekannte Gast-Professoren einzuladen (Tab. 1). Die Möglichkeit mit diesen Pionieren der urologischen Laparoskopie der USA in unseren Operationssälen zusammenzuarbeiten half uns die Qualität der Eingriffe zu steigern und die Ergebnisse zu verbesseren. Unsere stetig wachsenden Erfahrungen im Umgang mit laparoskopischen Eingriffen, ließ die Klinik für Urologie der Charité in kurzer Zeit zu einem anerkannten Zentrum der laparoskopischen Urologie in Deutschland reifen.

Tabelle 1: Gast-Professoren an der Klinik für Urologie der Charité (Laparoskopie)

Name	Einrichtung
Prof. T. Bischoff M.D.	Johns Hophins Bayview Medical Center, Baltimore, Maryland
Prof. J.F. Donovan, Jr., M.D.	University of Iowa, Iowa
Prof. G.H. Jordan, M.D.	Eastern Virginia Medical School, Norfolk, Virginia
Prof. W.W. Schuessler, M.D.	Private-Practice-Urology, San Antonio, Texas
Prof. W.A. W.A. See, M.D.	Univerity of Iowa, Iowa
Prof. H.N. Winfield, M.D.	Univerity of Iowa, Iowa

Seit 1992 bemühte sich die Urologische Klinik der Charité die landesweite Verbreitung der laparoskopischen Techniken in der Urologie voranzutreiben. D. Fahlenkamp organisierte jährlich 2-3 Trainings-Kurse für laparoskopische Operationen in der Urologie, die an unserer Klinik durchgeführt wurden. Wegen ihres qualitativ hohen Niveaus und wegen der Mitwirkung von führenden Laparoskopikern auf nationaler und internationaler Ebene stießen sie auf großes regionales und überregionales Interesse (Tab. 2). Zusätzlich waren Kollegen aus unserer Klinik seit 1993 in Trainingskurse für urologische Laparoskopie als Tutoren involviert, die in den chirurgischen Ausbildungszentren der Firmen Ethicon (Norderstedt) und Aesculap (Tuttlingen) durchgeführt wurden.

Darüberhinaus beteiligten wir uns an Live-Operationsseminaren anläßlichlich der Kongresse der Berliner Urologischen Gesellschaft und der Vereinigung Norddeutscher Urologen in Berlin 1998 und 2000 sowie der Tagung der Nordrhein-Westfälischen Gesellschaft für Urologie 2000.

Von Beginn an wurde auf die Ausbildung von Assistenzärzten unserer Klinik zu laparoskopisch tätigen Operateuren großer Wert gelegt. Die Laparoskopie ist fester Bestandteil der chirurgisch-urologischen Facharztausbildung. Die Ausbildungs-assistenten unserer Klinik werden von Beginn an stufenweise an laparoskopische Operationstechniken herangeführt, so dass diese nicht das „Hobby“ einzelner Operateure bleibt.

Tabelle 2: Von der Klinik für Urologie der Charité organisierte Laparoskopie-Kurse

Zeit	Veranstaltung	Kursleiter
5./6.10.1992	Trainingskurs laparoskopische Operationstechniken in der Urologie	D. Fahlenkamp
18./19.01.1993	Trainingskurs laparoskopische Operationstechniken in der Urologie	D. Fahlenkamp
16./17.04.1993	1.Berliner Symposium für laparoskopische Urologie	D. Fahlenkamp
18./19.10.1993	Trainingskurs laparoskopische Operationstechniken in der Urologie	D. Fahlenkamp
18./19.04.1994	Trainingkurs laparoskopische Operationstechniken in der Urologie	D. Fahlenkamp
28./29.04.1995	2. Berliner Symposium für laparoskopische Urologie	D. Fahlenkamp
5./7.11.2000	Seminar für laparoskopische Uroonkologie (Laparoskopische Prostatektomie)	I. Türk
26./27.02.2001	Seminar für laparoskopische Uroonkologie (Laparoskopische Prostatektomie)	I. Türk
21./22.06.2001	Seminar für laparoskopische Uroonkologie (Laparoskopische Prostatektomie)	S. Deger

Seit 1997, ermutigt durch die positiven experimentellen Untersuchungen und die vermehrt publizierten klinischen Erfolgsmitteilungen, widmeten wir uns verstärkt dem Einsatz der Laparoskopie zur chirurgischen Therapie urologischer Malignome. Das wiederum führte zu einem weiteren Anstieg der Operationszahlen und zu einem Wandel in der Häufigkeitsverteilung der Indikationen. Die kleinen Eingriffe (Varikozele, pelvine Lymphadenektomie) wurden seltener und die größeren und komplizierteren Operationen (Tumornephrektomie, RLA) nahmen zu. Durch intensive klinische Anwendung und Weiterentwicklung der laparoskopischen Techniken in der täglichen Routine sowie der Integration von innovativen Verfahren waren wir in mehren Fällen in der Lage,

bestehenden Grenzen zu überschreiten und bestimmte laparoskopische Eingriffe erstmals durchzuführen und ihre Einführung in die klinische Praxis vorzubereiten.

Inzwischen hat sich das Indikationsspektrum zur Anwendung der Laparoskopie an der Klinik für Urologie der Carité (CCM) kontinuierlich vergrößert und eine große Zahl ehemals offen chirurgisch durchgeführter Operationen ist bereits routinemäßig durch laparoskopische Techniken ersetzt worden., wie z. B.:

- pelvine Lymphadenektomie bei Prostatakarzinom
- Lymphozelenmarsupialisation
- Adrenalektomie (bis 7 cm)
- Nephrektomie/ Nephroureterektomie
- Nierenbeckenplastik (> 12 Jahre)
- Ureterolyse bei M.Ormond
- Radikale Tumornephrektomie (bis 11 cm)
- Nierentumorresektion mit Organerhalt (< 4cm)
- Retroperitoneale Lymphadenktomie (Hodentumor im Stadium I/ IIa)
- Donornephrektomie zur Lebendnierentransplantation
- Retropubische Prostatektomie

Wie zu erkennen ist umfaßt das Indikationsspektrum für die laparoskopischen Operationen in der Klinik für Urologie der Charité (CCM) eine große Palette urologischer Operationen inklusive mental belastender Eingriffe wie der Donornephrektomie oder technisch komplizierter Eingriffe wie der Prostatektomie.

Ca. 70% aller unserer abdominalchirurgischen Eingriffe werden bereits laparoskopisch durchgeführt und es ist zu erwarten, daß der weitere technologische Fortschritt die offene Chirurgie in der Urologie in den nächsten Jahrzehnten noch stärker verdrängt.

4. Arbeiten zu Eingriffen am äußeren Genitale

Kryptorchismusdiagnostik

Etwa 3-6% der reifen männlichen Neugeborenen weisen einen nicht deszendierten Hoden auf. Nach Vollendung des 1. Lebensjahres haben noch knapp 2% der Knaben einen

behandlungsbedürftigen Hodenhochstand, wobei ca. 10-20% der maldeszendierten Hoden nicht tastbar sind.

Wegen der zu erwartenden funktionellen und organischen Schäden retenierter Hoden ist eine Diagnostik und Therapie bis zum Abschluß des zweiten Lebensjahres zu fordern (1). Die Lokalisationsdiagnostik nicht palpabler Hoden bei Kindern mit bildgebenen Verfahren hat sich als unzuverlässig und im Einzelfall auch als zu invasiv herausgestellt.

Von Cortesi wurde 1976 die Laparoskopie zur Diagnostik nicht palpabler Hoden eingeführt. Eine eigene vergleichende Studie zwischen Sonographie, Magnetresonanztomographie (MRT) und Laparoskopie bei 106 Knaben mit nicht palpablem Hoden konnte die klare Überlegenheit der Laparoskopie aufzeigen. Während die Treffsicherheit sowohl der Sonographie als auch der MRT bei nur 58% lag, erreicht die Laparoskopie eine diagnostische Sensitivität von 96% (**Artikel K 3**). Zusätzlich bietet die Laparoskopie die Möglichkeit gleichzeitig therapeutisch vorzugehen. Im Falle eines atrophen Hodens kann direkt die laparoskopische Orchiektomie durchgeführt werden. Bei gut entwickelten Hoden ist die laparoskopisch assistierte ein- oder zweizeitige Orchidopexie (Fowler-Stephens) möglich (**Artikel K 3**).

Die Laparoskopie ist von den zur Verfügung stehenden Untersuchungen zum Nachweis oder Ausschluß eines Bauchhodens die Methode mit der größten diagnostischen Sicherheit. Häufig frustran verlaufende sogenannte explorative, offene Eingriffe zur Hodensuche im Bauch sind damit entbehrlich.

Varikozelenligatur

Die Varikozele gehört ebenso wie die Hodenretention zu den Keimdrüsenstörungen, die zu Fertilitätsproblemen führen können. Die Inzidenz der Varikozele testis liegt in der Normalbevölkerung bei ca. 15% und bei den infertilen Männern 33%.

Empfohlen wird eine frühzeitige oder prophylaktische Therapie der Varikozele, da sie zu einer progressiven Schädigung des Keimzellepithels mit nachfolgender Verschlechterung der Fertilität führt. Bei bereits eingetretener Fertilitätsstörung kann durch die Behandlung der Varikozele sowohl die Spermiendichte als auch die Spermienmotilität positiv beeinflußt werden (47).

Bei Verwendung der klassischen offenen chirurgischen Mehoden (Bernardi, Palomo) muß mit einer relativ hohen Rate (20%) von Persistenz oder Rezidiven gerechnet werden (32).

Als Aternativen gelten die retro- oder die antegrade Sklerosierung der Vena testicularis als minimal invasive Therapieverfahren der Varikozele testis. Die Sklerosierungsverfahren haben Persitenzraten (Rezidivraten) von 5-10%. Nachteilig bei diesen Verfahren wirkt sich die Strahlenbelastung aus. Außerdem sind mehrere Fälle von Hodenatrophie nach antegrader Sklerosierung beschrieben worden (50).

Die laparoskopische Varikozenligatur, eingeführt von Winfield und Donovan 1989, bietet den Vorteil einer mikrochirurgischen Präparation durch die Lupenvergrößerung des optischen Systems und die Möglichkeit des Ehaltes der Arteria spermatica, falls der Operateur das anstrebt. Unsere eigenen Erfahrungen begannen 1991 mit der laparoskopischen Koagulation der Arteria und Vena testicularis. Aufgrund einer Rezidivrate von 25% stellten wir unsere Technik um und erreichten nach Durchtrennung der Spermatikagefäße nahe dem inneren Leistenring eine Rezidiv- bzw. Persistenzrate von 5% (**Artikel K 2**).

Aufgrund der hohen Erfolgsrate, der niedrigen Komplikationsrate und der minimalen Invasivität ist die laparoskopische Ligatur der Varikozele testis, nach unserer Auffassung, den klassischen offenen Operationsverfahren vorzuziehen.

Wegen der geringeren Invasivität der Sklerosierungstherapieverfahren ist die Bedeutung der laparoskopischen Varikozelenligatur als Primärschritt in Deutschland umstritten. Im Vergleich zu den Sklerosierungstechniken liegen die Vorteile des laparoskopischen Vorgehens in der Vermeidung der Strahlenbelastung (Kinder und Jugendliche), in der Therapie einer beidseitigen Varikozele als einzeitiger Eingriff, in der Behandlung eines Rezidives oder einer Varikozele bei Vorliegen von Gefäßanomalien.

5. Arbeiten zu Eingriffen bei Harnsteinerkrankungen

Ureterolithotomie

1979 berichtete Wickham erstmals über die Anwendung der Laparoskopie zur Entfernung eines großen Uretersteines (58). Im Vergleich zur offenen Operation war dieser Eingriff mit einer deutlich reduzierten Morbidität verbunden, was sich in einem besseren postoperativen Patienten-Komfort und einer schnelleren Erholungsphase äußerte.

Die Einführung der extrakorporalen Stoßwellenlithotripsie (ESWL) und der Ureterorenoskopie (URS) revolutionierten die Therapie des Harnleitersteines. Bei

alleiniger oder kombinierter Anwendung beider Therpieverfahren z.B. mit dem kürzlich eingeführtem Holmium-YAG Laser beträgt die Erfolgsrate in der Behandlung von Uretersteinen 98% (9). Und dennoch gibt es problematische Harnleitersteine die wegen ihrer Größe (> 10mm) oder ihrer Zusammensetzung (Cystin) mit der ESWL oder der URS nur aufwendig zu behandeln sind.

Hier bietet sich die laparoskopische Exstirpation dieser Steine, als minimal invasive Alternative an. Unsere publizierten Erfahrungen mit der laparoskopischen Ureterolithotomie bei 30 Patienten stellt eine der größten Serien in der Literatur dar (**Artikel E 4**). Die Auswertung unserer Ergebnisse mit diesem Eingriff zeigt die hohe Effizienz der Methode. Von zwei Ausnahmen abgesehen erreichten wir eine komplette Steinfreiheit mit diesem Eingriff (28/30). Dabei war die Operationszeit (40-150 Minuten) vergleichbar mit der einer offenen Operation bei deutlich reduzierter Morbidität und kürzerer Hospitalisierungszeit. Speziell bei tiefer Steinlokalisation empfählen wir den transperitonealen Zugangsweg. Die Ureterotomie wurde mit einem elektrischen Haken oder einer Laserfaser vorgenommen. Anschließend wurde diese Ureterotomie jeweils mit einer fortlaufenden 4x0 Prolene Naht intrakorporal verschlossen.

Insgesamt ist die laparoskopische Ureterolithotomie eine sehr effektive (Steinfreiheit 85-100%) und minimal invasive Alternative zur Entfernung problematischer Harnleitersteine mit einer Größe >10mm (**Artikel E 1** und **E4**).

Pyelolithotomie

Nahezu 100% Nierenbeckensteine können erfolgreich mit der ESWL oder der perkutanen Nephrolitholapaxie (PNL) behandelt werden (9). Bei dystopen und fehlrotierten Nieren, wie Beckennieren oder Hufeisennieren, sind beide Behandlungsoptionen allerdings mit einer erhöten Mißerfolgsrate belastet. Speziell Verschmelzungsnieren bieten wegen ihrer Malrotation und ihrer oft intrapelvinen Lage schlechte Voraussetzungen für die PNL. Da diese Nierenanomalien oft auch mit Harntransportstörungen (enges pelvi-ureterales Segment) einhergehen ist oft auch die ESWL von Nierenbeckensteinen in fehlgebildeten Nieren erfolglos.

Eshgi et al. publizierten 1985 erstmals die laparoskopische Entfernung eines Ausgußsteines aus einer Beckenniere (11). Wir führten bei einem 62jährigen Patienten mit einer Hufeisenniere und Nierenbeckensteinen beiderseits, erstmals eine einzeitige laparoskopische Pyelolithotomie auf beiden Seiten durch. Wegen der anterioren Lage des Pyelons bei Hufeisennieren ist der transperitoneale Zugang geradezu ideal. Die

eigentliche Schwierigkeit liegt auch hier im sicheren Verschluß des Pyelons mit einer intrakorporal durchgeführten Naht. Nach 2.9 Stunden konnten wir den Eingriff erfolgreich abschließen. Es war möglich den Patienten am 5. postoperativen Tag steinfrei nach Hause zu entlassen (**Artikel E 9**).

Speziell bei der hier beschrieben Konstellation von steintragenden einzelnen oder verschmolzenen Beckennieren bietet sich die Laparoskopie wegen der schlechten Zugänglichkeit für perkutane Techniken als minimal invasive Therapie-Alternative an. Sie ist gegenüber der offenen Schnittoperation mit einer geringeren Invasivität und Morbidität belastet und kann das gleiche Therapieergebnis (Steinfreiheit 90-100%) sichern. Diese Therapieoption ist zwar nur für eine kleine Patientengruppe indiziert, sie ist hier aber von größtem Wert.

6. Arbeiten zu ablativen Eingriffen im Retroperitoneum

Adrenalektomie

Tumoren und Hyperplasien der Nebenniere werden mit einer Häufigkeit von 1-5% gesehen. Das Nebennierenadenom mit oder ohne endokriner Symptomatik ist die Hauptindikation zur Adrenalektomie. Wegen ihrer ungünstigen Lokalisation ist die Nebenniere offen-chirurgisch nur über einen großen abdominalen und/oder retroperitonealen Zugang zu erreichen. Besonders bei hormonaktiven Nebennierentumoren ist ein schonendes, blutsparendes Vorgehen unter Vermeidung unnötiger Manipulationen am Tumor zu fordern.

Die Laparoskopie bietet die Vorteile, die Nebenniere mit einem deutlich reduzierten Akzesstrauma zu erreichen. Darüberhinaus kann bei guter Sicht und subtilerer Präparationstechnik die Nebenniere exakt von der Umgebung und der Blutversorgung getrennt werden. Mehrere vergleichende Studien konnten die Überlegenheit der Laparoskopie hinsichtlich reduziertem Analgetikabedarf, verkürzter Krankenhausverweildauer und schnellerer Gesamtrekonvaleszens belegen (55).

Wir führten die laparoskopische Adrenalektomie bei 16 Patienten mit Nebennierentumoren zwischen 2-7 cm durch und verglichen die intra- und postoperativen Ergebnisse mit einem historischen Kollektiv von 20 Patienten nach offen-chirurgischer Adrenalektomie. Die von uns gewählte transperitoneale Technik bot den Vorteil der

besseren anatomischen Orientierung und des direkten Zugangs zu den Nebennierengefäßen (Venen). Die Resultate unserer Studie (Operationszeit, Blutverlust, postoperative Schmerzen und stationärer Aufenthalt) bestätigen die Vorteile der Laparoskopie in der chirurgischen Therapie von Nebennierentumoren (**Artikel K 4** und **K 6**).

Aufgrund ihrer Überlegenheit hinsichtlich geringerer Morbidität stellt die laparoskopische Adrenalektomie derzeit die Methode der 1. Wahl für Nebennierentumoren mit einer Größe von Tumoren 2-7 cm dar (17).

Nephrektomie

Die laparoskopsiche Nephrektomie wurde erstmals 1990 von Clayman beschrieben, der eine ein Onkozytom tragende Niere entfernte (4). Bei der Nephrektomie kommen die Vorteile der laparoskopsichen Technik besonders deutlich zur Geltung, da bei diesem Eingriff offen-chirurgisch ein ausgedehnter Zugang erforderlich ist. Die Indikationen zu diesem Eingriff sind bei gutartigen Grunderkrankungen im wesentlichen dieselben, wie für die offene Schnittoperation.

Unsere eigenen Erfahrungen umfassen 39 Eingriffe sowohl bei pädiatrischen als auch erwachsenen Patienten (**Artikel K 3**). Wir favorisieren den transperitonealen Zugangsweg wegen des größeren Arbeitsraumes und des direkten Zugangs zu den Nierengefäßen. Ein weiterer Vorteil dieses Vorgehens ist die Möglichkeit der beidseitigen Nephrektomie in einer Sitzung, die wir bei 11 transplantierten Patienten wegen eines renalen Hypertonus verursacht durch die Eigennieren durchgeführt haben. Die Ergebnisse der vorliegenden Auswertungen unseres Patientenkollektives hinsichtlich Operationszeiten, Komplikations- und Konversionsrate zeigen, daß die laparoskopische Nephrektomie eine standardisierte minimal invasive Alternative darstellt, die bei entsprechender Erfahrung mit der Technik sicher und komplikationsarm durchgeführt werden kann (**Artikel E 2**).

Der wesentliche Nutzen dieses weniger invasiven Verfahrens liegt in erster Linie in der reduzierten Morbidität, einem besseren kosmetischen Resultat und der kürzeren Rehabilitationsphase im Vergleich zur offenen Operation, weshalb die laparoskopische Nephrektomie bei benignen Erkrankungen ebenfalls die Therapieoption der 1. Wahl darstellt (48).

Donornephrektomie

Die Intensivierung der Lebend-Nierenspende kann dazu führen, daß die Diskrepanz zwischen dialysepflichtigen Patienten auf der Warteliste zur Transplanation und dem mangelnden Angebot von Nieren verstorbener Spender nicht ständig größer wird. Mit der Ausfüllung des rechtsfreien Raumes durch die Verabschiedung des Transplantationsgesetzes 1997 kam es auch in Deutschland zu einem deutlichen Anstieg der Nierentransplanation von lebenden Spendern.

1995 wurde erstmals von Ratner et al. über die laparoskopische Donornephrektomie in der klinischen Praxis berichtet (49). Wegen der eindeutig nachgewiesenen Vorteile hinsichtlich reduzierter Morbidität, schnellerer Rekonvalsezens und verbesserter Kosmetik im Vergleich zur offenen Operation hat diese minimal invasive Alternative der Nierenentnahme in einigen großen amerikanischen Zentren schnell an Popularität gewonnen. Inzwischen liegen Berichte vor, die zeigen das die Laparoskopie wegen ihrer Vorteile gegenüber der Schnittoperation sehr wahrscheinlich zu einem Anstieg der Spenderbereitschaft geführt hat (3).

Wir haben die laparoskopische Donornephrektomie im Februar 1999 in unser Programm aufgenommen. Die Auswertung unserer ersten 15 minimal invasiv durchgeführten Donornephrektomien zeigte, daß die Transplantatfunktion nach Ablauf eines Jahres hervorragend und mit der Funktionsrate der offen entnommenen Nieren vergleichbar war (**Artikel K 8**). Obwohl wir eine spezielle Technik der Organbergung entwickelt haben, um die intrakorporale (warme) Ischämiezeit so kurz als möglich zu halten, ist sie dennoch doppelt so lang (162 Sekunden) wie bei der konventionellen Entnahmetechnik (84 Sekunden). Frühere Befürchtungen diese verlängerte warme Ischämiezeit könnte die Transplantatfunktion und das Transplantatüberleben negativ beeinflussen, konnten sowohl von unseren eigenen Untersuchungen (**Artikel K8**) als auch von anderen Autoren widerlegt werden (29)

Auffällig ist jedoch die Dominanz der linksseitigen Donornephrektomie mit 97% in den publizierten Serien laparoskopisch gestützter Nierenentnahmen. Der Grund hierfür ist die vergleichsweise kurze rechte Nierenvene. Bei der laparoskopischen Standardentnahme mit Verwendung von Endo-Staplern zur Durchtrennung der Nierengefäße verliert man ca. 1-1,5 cm Gefäßlänge. Bei der ohnehin schon kurzen rechten Nierenvene wird nach diesem weiterem Längenverlust die Transplantation technisch schwierig. Dieser Fakt hat in der Vergangenheit auch zu Organverlusten geführt (35). Wir entwickelten eine

laparoskopische Operationstechnik zur Entnahme der rechten Niere, welche die offene Technik kopiert und den Erhalt der gesamten Venenlänge der rechten Niere garantiert. Dazu verwenden wir eine laparoskopische Satinsky-Klemme, mit der die Vena cava ausgeklemmt und die rechte Nierenvene direkt an der Vena cava mit der Schere durchtrennt werden kann. Nach Entnahme des Organs und Verschluß der Exstirpationswunde wird die Cavotomie mit einer fortlaufenden Naht intrakorporal verschlossen. Bei allen 4 bisher durchgeführten Eingriffen konnte diese Technik ohne Probleme durchgeführt und die entnommen Nieren erfolgreich transplantiert werden. Diese von uns entwickelte Technik erlaubt die häufigere Berücksichtigung der rechten Niere zur laparoskopischen Donornephrektomie und hilft den Grundsatz, daß die bessere Niere beim Spender verbleibt auch bei Anwendung der laparoskopischen Technik voll umzusetzten (**Artikel E 10**).

Aufgrund des altruistischen Charakters der Lebendspende müssen allerhöchste Qualitätsstandards an das gewählte operative Verfahren angelegt werden. Deshalb besteht nach wie vor eine gewisse Zurückhaltung in Deutschland hinsichtlich der Akzeptanz der minimal invasiven Art der Nierenentnahme, wegen mangelnder laparoskopischer Erfahrungen in den meisten Transplantationszentren in Europa. Dennoch sprechen unsere bisher vorgestellten Ergebnisse dafür, daß die laparoskopische Donornephrektomie diese o.g. Standards erfüllt. Außerdem entspricht sie am ehesten den Wunsch des Spenders nach möglichst minimaler Traumatisierung mit schneller Rehabilitation und guten kosmetischem Ergebnis.

7. Arbeiten zur Diagnostik und Therapie von retroperitonealen Flüssigkeitsansammlungen

Lymphozelenfensterung

Nach verschiedenen operativen Eingriffen im kleinen Becken gehören Lymphozelen in der Nähe der großen Gefäße und Lymphknoten zu den bekanntesten Komplikationen. Laut Literatur beträgt die Inzidenz ihres Auftretens nach pelviner Lymphadenenktomie oder nach Nierentransplantation zwischen 2-23%. Bedingt durch ihre anatomische Lage können Lymphozelen in Abhängigkeit von ihrer Größe und Lokalisation zu klinischen Symptomen führen und bedürfen eines therapeutischen Eingriffes.

Die perkutane ultraschallgestützte Punktion und Drainange ist mit einer geringen Erfolgsrate (25-60%) und einer hohen Infektionsrate (50%) verbunden (42). Die offen chirurgische Marsupialisation von Lymphozelen ist zwar sehr effektiv (Erfolgsrate bis nahe 100%) aber wegen des notwendigen offenen Sekundäreingriffes mit potentiellen Komplikationen und einer nicht zu vernachlässigenden Morbidität belastet (44).

Die Laparoskopie stellt hier eine minimal invasive Alternative zu den o.g. Therapieverfahren dar, welche die Effektivität der offenen Operation mit einer geringen Invasivität verbindet. Unsere rertospektive Analyse von 10 Patienten nach laparoskopischer Lymphozelenfensterung zeigt eine Erfolgsrate von 93% verbunden mit einer sehr geringen Morbidität und einer akzeptabler Komplikationsrate. Da die Differenzierung zwischen Lymphozele und Nierentransplantat nicht immer zweifelsfrei möglich ist, empfehlen wir die sonographisch gestützte Punktion mit Vorschieben der Nadel bis in den Peritonealraum. Die nachfolgende laparoskopische Fensterung um die Nadel herum ist dann sicher auszuführen (**Artikel K 1**).

Studien anderer Autoren haben prospektiv das laparoskopische mit dem offen-operativen Vorgehen verglichen und konnten ebenfalls eindeutige Vorteile für die Laparoskopie hinsichtlich reduzierter Morbidität, geringer Komplikationsrate und hoher Erfolgsrate (100%) nachweisen (16). Diese Erfahrungen haben wir auch nach unserer Publikation (**Artikel K 1**) bestätigen Können.

Nierenzystenresektion

Zystische Erkrankungen der Nieren werden relativ häufig zufällig bei bildgebenen Untersuchungen gefunden. Man schätzt die Inzidenz auf ca. 35% in der erwachsenen Population mit zunehmender Tendenz im Alter. Einfache unkomplizierte Nierenzysten sind meist symptomlos und werden zufällig diagnostiziert. In 10-20% der Fälle können sie jedoch symtomatisch auftreten und durch Größenzunahme oder ungünstige Lokalisation Komplikationen verursachen wie, Schmerzen durch Parenchymkompression, eine Abflussbehinderung des Hohlsystems, Hypertonie, Hämaturie oder Infektion (24).

Die klassische offen operative Nierenfreilegung mit Zystenabtragung ist zwar hocheffektiv, mit geringer Rezidivrate belastet, aber auch die Behandlungsoption mit der größten Morbidität.

Die ebenfalls etablierte perkutane Nierenzystenpunktion und Sklerosierung zeichnet sich dagegen durch eine extrem geringe Morbidität aus. Der entscheidende Nachteil dieses

Verfahrens, ist die hohe Rezdivrate mit bis zu 85%. Auch eine Komplikationsrate bis zu 10% (Extravasation des Sklerosierungmittels mit perirenaler Entzündung und Fibrosierung) ist beschrieben worden (37).

Die laparoskopische Nierenzystenabtragung ist eine technisch vergleisweise einfache Operation, die relativ schnell in das Repertoir der operativen Laparoskopie aufgenommen wurde und das Problem zwischen möglichst geringer Morbidität (perkutane Punktion) und hoher Therapie-Effizienz (offen operative Fensterung) optimal löst. Dabei ist sowohl der trans- als auch retroperitoneale Zugangsweg zur Niere beschrieben worden. Mehrere vergleichende Untersuchungen konnten die Überlegenheit der Laparoskopie gegenüber der offenen Zystenabtragung hinsichtlich reduzierter Morbidität belegen, bei gleichem Therapierfolg (39).

Wir selbst führten die laparoskopische Nierenzystenabtragung bei insgesamt 42 Patienten durch. Aus den schon oben genannten Gründen bevorzugten wir auch für diesen Eingriff den transperitonealen Zugangsweg zur Niere mit laterokolischer Freilegung derselben. Die gesamte Zystenwand wurde direkt am Parenchym reseziert und der Zystenrand dann fulguriert. Mit dieser Technik waren wir bei 40/42 Patienten erfolgreich. Bis auf ein Rezidiv und der versehentlichen Fensterung eines Kelchdivertikels sahen wir keine Komplikationen in unserer Serie (**Artikel E 2**).

Obligat ist die histologische Aufarbeitung der Zystenwand wegen des Risikos der Malignität. Besteht während des Eingriffs der Verdacht auf das Vorliegen eines Zystenkarzinoms, sollte die histologische Aufarbeitung mittels Schnellschnitt angestrebt werden. Bei Bestätigung von malignen Veränderungen der Zystenwand kann die radikale Tumornephrektomie ebenfalls laparoskopisch durchgeführt werden.

Umstritten ist die Rolle der Laparoskopie zur Abklärung primär komplizierter Zysten. Eine Reihe von Autoren empfehlen die laparoskopische Freilegung derartig malignitätsverdächtiger Zysten und die laparoskopische Biopsie, gefolgt von der radikalen Tumornephrektomie, wenn notwendig (40).

Bei Vorliegen von einfachen symptomatischen Nierenzysten hat sich die laparoskopische Zystenresektion als Methode der Wahl durchgesetzt. Die bisher gesammlten Erfahrungen hinsichtlich Effizienz mit niedriger Rezidivrate, kurzer Operationszeit, niedriger Komplikationsrate, geringer postoperartive Morbidität und sehr guter Kosmetik zeigen die Überlegenheit dieser minimal invasiven Alternative gegenüber allen anderen Therapiemethoden.

8. Arbeiten zu plastisch-rekonstruktiven Eingriffen an Niere und Harnleiter

Nierenbeckenplastik

Derzeit ist die kontinuitätserhaltende Lappenplastik nach Culd De Weerd und die kontinuitätstrennende Operation nach Anderson-Hynes die anerkannten Verfahren in der Therapie der Ureterabgangsstenose. Klassisch offen durchgeführt, ist diese Operation mit einer Erfolgsrate von 90-98% verbunden, woran sich neu eingeführte Techniken messen lassen müssen (45). Allerdings ist die konventionelle Operation mit Zugang zur Niere über die Flanke mit einer gewissen postoperativen Morbidität (Schmerzen) und mit 1-2 Wochen stationärer Aufenthalt sowie mit einer nachteiligen Kosmetik behaftet (große Narbe).

Die in den letzten 10 Jahren entwickelten endourologischen Inzisionstechniken (Endopyelotomie) sind zwar extrem gering traumatisierend, zeigen aber nur Erfolgsraten zwischen 54-85%. Das gilt besonders dann, wenn ein deutlich dilatiertes Pyelon und/oder kreuzende untere Polgefäße vorliegen (6).

Die laparoskopische Nierenbeckenplastik bietet hier die Verbindung der minimalen Invasivität der endourologischen Techniken mit der hohen Erfolgsrate der offenen Operationen. Aufgrund unserer guten Erfahrungen empfehlen wir auch für diesen Eingriff den transperitonealen Zugangsweg mit laterokolischer Präparation des Nierenbeckens und des Harnleiters. Wegen des häufigen Vorkommens von deutlich dilatiertem Nierenbecken und/oder kreuzenden Gefäßen (56% im eigen Patientenkollektiv) führen wir ausschließlich eine kontinuitätstrennende Nierenbeckenplastik mit Resektion des verengten Uretersegmentes und des Nierenbeckens mit anschließender intrakorporaler Anastomosierung durch (Anderson-Hynes).

Andere Arbeitsgruppen berichten über die erfogreiche, laparoskopisch einfacher durchzuführende Inzisionstechnik mit extramuköser Myotomie des pelviureteralen Segmentes (Fenger-Plastik). Die zur Zeit noch nicht vorliegenden Langzeitergebnisse der laparoskopischen Fengerplastik müssen abgewartet werden (31). Wir befürworten die Resektion der intrinsischen Harnleiterstenose, die Resektion des dilatierten Nierenbeckens zur Verbesserung des postoperativen Harntransportes und die Verlagerung kreuzender Gefäße. Die breite Anastomosierung zwischen Nierenbecken und Harnleiter erfordert entsprechende Erfahrung mit intrakorporalen Naht- und Knüpftechniken. Dabei hat sich die Anwendung einer geraden Nadel als einfacher und zeitsparender erwiesen als die Verwendung einer gebogenen Nadel. Die Harnableitung

erfolgt über einen Doppel-J-Ureterkatheter der schon präoperativ endoskopisch eingelegt wird.

Die retropspektive Analyse unserer mit dieser Technik behandelten Patienten zeigt eine Erfolgsrate von 97,5% bei gleichzeitig reduzierter Morbidität und hervorragendem kosmetischem Ergebnis verglichen mit der konventionell offenen Methode (**Artikel E 14**).

Ureterolyse und End-zu-End Anastomose

Die retroperitoneale Fibrose (RPF) ist eine seltene Erkrankung und tritt mit einer Häufigkeit von 1 pro 200 000 auf. Zu unterscheiden ist dabei zwischen der primären RPF auf dem Boden einer autoimmunologischen Bindegewebsproliferation und der sekundären RPF, deren Ursachen vielfältig sind. Auch primär maligne Veränderungen im Retroperitoneum können dem Bild einer RPF ähneln. Letztendlich führen diese Veränderungen zu einer fortschreitenden Fibrosierung im Retroperitoneum mit konsekutiver Kompression einer oder beider Ureteren und Obstruktion der oberen Harnwege.

Durch die Kombination von chirurgischer (Ureterolyse/Intraperitonealisierung) und medikamentöser (Immunsuppression) Therapie ist in 80-90% der Fälle eine rezidivfreie Langzeitheilung zu erzielen (23).

Trotz der guten Erfolgsrate der Ureterolyse und Intraperitonealisierung bleibt dieser Eingriff, offen chirurgisch durchgeführt, nach wie vor mit einer hohen Morbidität (40%) und sogar Mortalität (2%) auf Grund von Sekundärkomplikationen belastet (43).

Weniger belastende Therapieoptionen wie endourologische Manipulationen (endoluminale Ureterotomie oder Ballondilatation) waren wenig erfolgreich, da es sich bei dieser Erkrankung um eine extrinsische Kompression der Ureteren handelt (8).

Unsere Erfahrungen mit der Laparoskopie der retroperitonealen Organe erlaubte uns, auch diesen Eingriff auf diesem minimal invasiven Wegevorzunehmen. Wir werteten eine Serie von 9 Patienten mit Ureterobstruktion bei retroperitonealer Fibrose aus, bei denen wir eine laparoskopische Ureterolyse durchgeführt haben. In 7 Fällen führten wir die einseitige und bei 2 Patienten die beidseitige Ureterolyse durch. Bei 4 Patienten war eine Resektion des stenotischen Uretersegmentes notwendig mit nachfolgender End-zu-End Anastomose des Ureters. Zum Schluß erfolgte in allen Fällen die Intraperitonealisierung der Ureteren. Unsere Ergebnisse sind überzeugend und zeigen die Gleichwertigkeit hinsichtlich Operationszeit und Endergebnis (Follow-up 1-27 Monate) im Vergleich zum

offenen Vorgehen bzw. die Überlegenheit der Laparoskopie hinsichtlich der perioperativen Morbidität (**Artikel E 16**). Andere Untersucher kommen nach einem Vergleich zwischen Laparoskopie und offener Operation zu dem selben Ergebnis (10).

Die laparoskopische Ureterolyse zeichnet sich bei gleich guten Therapieergebnisen durch weniger postoperativen Diskomfort, weniger Schmerzen, einer deutlich geringeren Komplikationsrate und besserer Kosmetik aus.

Zu betonen bleibt, dass die laparoskopische Ueterolyse, vor allem mit End-zu-End Anastomose ein sehr anspruchsvoller Eingriff ist und eine Reihe von Erfahrungen mit laparoskopischer Chirurgie voraussetzt.

9. Arbeiten zur chirurgischen Therapie bei urologischen Tumoren

Pelvine Lymphadenektomie

Die laparoskopische Lymphadenektomie beim Prostatakarzinom wurde erstmals von Schuessler 1989 durchgeführt. Dieses Datum gilt als Geburtsstunde der modernen urologischen Laparoskopie. Inzwischen ist die Lymphadenektomie der iliakal externen und obturatorischen Lymphknoten sicherlich der am häufigsten durchgeführte laparoskopische Eingriff in der Urologie. Er dient der patho-histologischen Diagnostik der pelvinen Lymphknoten von urologischen Tumoren im kleinen Becken, wie Peniskarzinom, Blasenkarzinom und vor allem Prostatkarzinom.

Es hat sich gezeigt, daß der Lymphknotenstatus beim Prostatakarzinom besonders zur Abschätzung der Prognose unabdingbar ist (38). Da die zur Verfügung stehenden bildgebenden Verfahren (Ultraschalldisgnostik, Computertomographie, Magnetresonanztomographie) eine zu geringe Spezifität aufweisen, ist die pelvine Lymphadenektomie nach wie vor der „Goldstandard“ zur Diagnostik der lokoregionären Lymphknoten beim Prostatakarzinom. Die offen chirurgische pelvine Lymphadenektomie als reines Stagingverfahren ist mit einer nicht zu vernachlässigenden Morbidität belastet (33). Deshalb hat sich der laparoskopische Zugang als minimal invasive Alternative mit deutlich geringerer Morbidität durchgesetzt.

Die Auswertung von 200 in unserer Klinik wegen eines Prostatakarzinoms behandelten Patienten zeigte, daß die laparoskopische Lymphadenektomie hinsichtlich der diagnostischen Aussagekraft mit 13,4 resezierten Lymphknoten pro Patient, der offenen

Operation adäquat ist. Nach Durchschreiten einer Lernphase betrug die mittlere Operationszeit für diesen Eingriff 70-125 Minuten und die Komplikationsrate 17,1%. Das entspricht den in der Literatur aufgeführten Zahlen. Der entscheidende Vorteil des laparoskopischen Zugangs ist die geringere Morbidität, die sich in einem 75% reduzierten Schmerzmittelverbrauch und in einer deutlich kürzeren postoperativen Verweildauer (4 gegenüber 9 Tagen) äußert (**Artikel E 3**). Wegen der kurzen Lernkurve der laparoskopischen pelvinen Lymphadenektomie und ihrer niedrigen Komplikationsrate besteht im aktuellen Schriftum Einigkeit daüber, bei alleiniger diagostischer Lymphadenektomie den laparoskopischen Zugang zu bevorzugen. Desweiteren bietet sich dieser Eingriff in Kombination mit anderen kurativen Behandlungsoptionen des Prostatakarzinoms, wie perinealer Prostatektomie oder Strahlentherapie, an (**Artikel E 3**).

Radikale Tumornephrektomie

1990 wurde die laparoskopische Technik erstmals zur Entfernung einer tumortragenden Niere benutzt (4). Die anfänglich deutlich verlängerten Operationszeiten konnten mit zunehmender Erfahrung reduziert werden. Die zunächst geäußerten Zweifel an der onkologischen Sicherheit dieses Eingriffes wurden nach 10jähriger Anwendung und entsprechenden Langzeitkontrollen ausgeräumt (14). Sowohl der häufiger benutzte transperitoneale als auch der retroperitoneoskopische Zugang sind etabliert und bieten sehr gute Voraussetzungen, um die radikale Tumornephrektomie nach den bekannten onko-chirurgischen Kriterien laparoskopisch durchführen zu können. Allgemein durchgesetzt hat sich die Extraktion des Organs als Ganzes in einem Bergebeutel (30).

In erfahrenen Zentren kommen die Vorteile der laparoskopischen Tumornephrektomie hinsichlich der Lebensqualität, wie reduzierte Morbidität und verbesserte Kosmetik gegenüber der offenen Operation voll zum Tragen. Jüngst publizierte Daten über ein mittleres Follow-up von 19,2 Monaten zeigen ein krankheitsfreies Überleben von 100% bei Tumoren im TNM Stadium I und 89% bei Karzinomen des TNM Stadium II der Niere (2). Portmetastasen in Zusammenhang mit der laparoskopischen Entfernung eines Nierenzellkarzinoms sind eine Rarität und nur nach nicht sachgerechter Bergung der Niere beobachtet worden (30).

Wir führen die laparoskopische Tumornephrektomie seit 1998 durch und haben aktuell Erfahrungen mit über 50 Eingriffen bei Patienten mit Nierentumoren zwischen 3,5 – 11 cm Größe gesammelt. Auch wir bevorzugen den transperitonealen Zugang und exstirpieren die komplett mobilisierte Niere als ganzes Organ in einem Bergebeutel nach Erweiterung der lateralen Trokarinzision. Die mittlere Operationszeit beträgt 185 Minuten bei einer

Konversionsrate von 5%. Der postoperative stationäre Aufenthalt ist mit 6,8 Tagen deutlich kürzer als nach offener Operation (9,2 Tage). Die relativ kurze mittlere Nachbeobachtungszeit (1-41 Monate) unserer eigenen Patienten erlaubt noch keine endgültige Aussage über die onkologische Effizienz dieses Eingriffs. Bisher beobachteten wir bei einem Patienten ein lokales Rezidiv und bei 2 Patienten einen systemischen Progreß mit Ausbildung von Lungenmetastasen (**Artikel E 2**).

Die derzeit vorhandenen Daten zeigen, daß die laparoskopische Tumornephrektomie ein onkologisch sicheres und effektives Verfahren darstellt und es sich wegen der Vorteile hinsichtlich der postoperativen Lebensqualität in den Zentren mit entsprechender Expertise zur Methode der Wahl in der Therapie von Nierentumoren bis 11 cm durchgesetzen kann (14).

Retroperitoneale Lymphadenektomie

Im klinischen Stadium I von nichtseminomatösen Hodentumoren finden sich in 20-30% retroperitoneale Lymphknotenmetastasen, die auch mit modernen bildgebenen Verfahren nicht erfaßt werden können. Trotzdem sind Heilungsraten von nahezu 100% erreichbar, wenn entsprechend konsequent therapiert wird. Drei Therapie-Optionen zur Behandlung dieser Patientengruppe sind bekannt:

1. Die „wait-and-see“ Strategie mit engmaschiger Kontrolle des Patienten nach Orchiektomie. Im Verlaufe von 2 Jahren muß dabei in 30% der Patienten mit einem Rezidiv gerechnet werden. Bei mangelnder Patienten-Compliance reduziert ein relativ spät diagnostizierter Rezidivtumor die Heilungschance für den Patienten.
2. Die zweite Therapie-Option stellt die adjuvante Chemotherapie dar. Nicht zu unterschätzen sind jedoch die toxischen Nebenwirkungen die sowohl unmittelbar (Übelkeit, Erbrechen, Haarausfall, Spermatogenesestörung) als auch langfristig (Neuropathie, Nephrotoxizität, sekundäre Malignome) auftreten können. Bei genereller Anwendung der Chemotherapie würden 70% der Patienten „übertherapiert“ werden, da sie wegen fehlender Metastasierung dieser Therapie nicht bedürfen.
3. Die dritte Therapie-Option ist die retroperitoneale Lymphadenektomie (RLA). Es ist zur Zeit die einzige Methode, die zweifelsfrei auch sehr kleine Lymphknotenmetastasen diagnostizieren kann und diejenigen Patienten identifiziert, die einer adjuvanten Therapie bedürfen. Der entscheidende Nachteil der offenen RLA als diagnostischer Eingriff ist jedoch die relativ hohe

perioperative Morbidität wegen des großen Schnittes vom Xyphoid bis zur Symphyse. Die Komplikationsrate nach primärer RLA beträgt zwischen 9,4-19,3%, wobei Wundinfektionen, pulmonale Atelektasen und Dünndarmileus im Vordergrund stehen. Hier stellt der laparoskopische Zugang eine minimal invasive Alternative, mit einer substantiellen Reduktion der Morbidität der RLA dar. Die Frage ist jedoch, ob die guten Ergebnisse der offenen RLA mit der laparoskopischen Operation zu reproduzieren sind und in wieweit die Heilungsraten durch den minimal invasiven Zugang kompromittiert werden?

Sowohl unsere eigenen Erfahrungen an inzwischen 39 Patienten, als auch die Erfahrungen anderer Autoren zeigen, daß die laparoskopische RLA mit der gleichen onkologischen Sicherheit durchgeführt werden kann wie die offene Operation. Das Follow-up unserer 39 Patienten beträgt jetzt durchschnittlich 23,3 Monate. In diesem Zeitraum entwickelte keiner dieser Patienten ein retroperitoneales Lymphknoten- Rezidiv (**Artikel E 15**).

Auch Daten aus der Literatur mit einer mittleren Nachbeobachtungszeit von mehr als 3 Jahren bestätigen, daß die Qualität der laparoskopischen RLA genauso gut wie die der offenen Operaion war und daß keine Metastasen übersehen wurden (30).

Hobisch et al. verglichen in einer Studie, bei der 118 Patienten erfaßt wurden, die Lebensqulität nach offener und laparoskopischer RLA. Das Ergebnis zeigte, daß die Lebensqualität der Patienten durch die laparoskopische RLA wesentlich weniger beeinflußt wurde als durch die offene Operation. Die laparoskopische RLA war dem offenen Eingriff in allen angesprochenen Parametern überlegen oder zumindest gleichwertig (25). Auffällig war der kurze postoperative stationäre Aufenthalt von nur 3,5-4,5 Tagen nach laparoskopischer RLA, als Ausdruck einer reduzierten Morbidität. Überzeugend war die laparoskopische Operationstechnik ebenfalls hinsichtlich des Erhaltes der antegraden Ejakulation nach RLA. Die Auswertung unseres eigenen Patientenkollektives zeigte, daß 97,5% der jungen Männer nach laparoskopischer ipsilateraler RLA eine normale Ejakulation aufwiesen, was den Ergebnissen nach offener nerverhaltender Operationstechnik entsprach (**Artikel E 15**).

Auch das kosmetische Ergebnis (vier bis zu 1 cm große Inzisionsnarben) nach der laparoskopischen RLA wurde von den meist sehr jungen Patienten dankbar angenommen, da die Alternative eine mediane Inzision vom Xyphoid bis zur Symphyse dargestellt hätte, die mit Ausbildung einer unansehnlichen Narbe und der Gefahr eines Narbenbruches einhergegangen wäre.

Das Argument, daß die Laparoskopie durch zu lange Operationszeiten belastet sei, kann nur bedingt gelten und ist in erster Linie von der Lernkurve des Operateurs abhängig. Mit zunehmender Erfahrung werden die Operationszeiten immer kürzer und entsprechen letztendlich denen der offenen Operation (mittlere Operationszeit im eigenen Patientienkollektiv: 210 Minuten). Eine weitere wesentliche Beobachtung ist, daß die Komplikationsrate der laparoskopischen RLA mit 11% (ausschließlich Minor-Komplikationen) geringer war als die der offenen Operation (**Artikel E 15**, 30).

Sowohl unsere eigene Erfahrungen als auch die Erfahrungen anderer Autoren haben gezeigt, daß die laparoskopische RLA im klinischen Stadium I eine sinnvolle und heute in spezialisierten Zentren etablierte Alternative darstellt. Die onkologische Sicherheit wird durch den laparoskopischen Zugang zum Dissektionsgebiet nicht nachteilig beeinflußt. Vielmehr wird durch den minimal invasiven Zugang die Morbidität im Vergleich zum offenen Eingriff erheblich reduziert und die Lebensqulität der Patienten weniger beeinträchtigt. Die Datenlage zeigt, daß die Patienten in jeder Beziehung von der laparoskopischen RLA als eine minimal invasive Behandlungsoption des nonseminomatösen Hodentumors im Stadium I, profitieren.

Radikale Prostatektomie

Die radikale Prostatektomie ist neben neuen strahlentherapeutischen Methoden eine effektive Therapieform des klinisch lokalisierten Prostatakarzinoms und gilt nach wie vor als Standardtherapie in den klinischen Stadien T1NxMo und T2NxMo. Allerdings ist die radikale retropubische Prostatektomie mit einer nicht zu vernachlässigenden intra- und postoperativen Morbidität verbunden. Guillonneau et al. ermittelten in ihrer retrospektiven Auswertung von 100 Patienten nach radikaler retropubischer Prostatektomie eine Transfusionsrate von 31% und eine postoperative Komplikationsrate zwischen 20-30%, wobei respiratorische Probleme, gefolgt von thromboembolischen und gastrointestinalen Komplikationen im Vordergrund standen (18). Diese Probleme sind der Anlaß, daß immer wieder nach weniger belastenden Alternativen gesucht wird.

Bereits 1992 berichteten Schuessler et al. über ihre ersten Erfahrungen mit der laparoskopischen radikalen Prostatektomie (LRP) (51). Nach 9 operierten Patienten mit z.T. erheblichen technischen Problemen wurde die Serie abgebrochen. Die damalige unzureichende technische Ausstattung zusammen mit der technischen Kompliziertheit dieses Eingriffes und der entsprechend langen Lernkurve verhinderte zunächst eine weitere Verbreitung. Im Jahre 1998 wurde die LRP von Guillonneau und Vallancien wieder aufgegriffen und zu einer Standardoperation perfektioniert (21, 22). An der Klinik

für Urologie der Charité (CCM) wird seit April 1999 dieser Eingriff durchgeführt und wir konnten inzwischen Erfahrungen mit über 300 LRP sammeln. Die LRP hat gegenüber der offenen Operationstechnik zunächst einmal den Vorteil eines kleineren Akzesstraumas verbunden mit einem deutlich geringeren Blutverlust und einer reduzierten Gesamtmorbidität. Ausdruck dessen sind sowohl die weniger ausgeprägte postoperative Schmerzsituation, als auch die reduzierte postoperative stationäre Liegezeit von 5,6-7,7 Tagen nach LRP im Vergleich zu 7-14 Tagen nach offener Operation. Auch die Gesamt-Rekonvaleszenszeit mit Rückkehr in das Alltags- oder das Berufsleben ist nach laparoskopischen Vorgehen kürzer (**Artikel E 11**).

Einer der entscheidenden Vorteile des laparoskopischen Zugangs zur Prostata ist die verbesserte Erkennbarkeit anatomischer Details infolge der besseren Beleuchtung des Operationsfeldes und des Vergrößerungseffektes des videoassistierten optischen Systems um den Faktor 6. Die exzellente Detailerkennung ermöglicht ein subtileres Operieren. Damit einher gehen eine geringere Traumatisierung und die bessere Schonung wichtiger neuromuskulärer Strukturen.

Ein weiterer wesentlicher Vorteil ist, wie schon oben angedeutet, der reduzierte intraoperative Blutverlust der LRP gegenüber der offenen Operation. Der mittlere Blutverlust nach LRP beträgt zwischen 175-492 ml, wohingegen nach offener Operation mit einem Blutverlust zwischen 500-1135 ml gerechnet werden muß. Daraus resultiert wiederum die geringe Rate an notwendigen Transfusionen nach LRP zwischen 1,1-5%. Der gesamte laparoskopische Eingriff findet somit in einem nahezu bluttrockenen Operationsfeld statt, was wiederum die Übersicht verbessert (**Artikel E 6**).

Die LRP ist ein komplizierter und komplexer Eingriff, der eine Reihe von manuellen Erfahrungen mit laparoskopischen Eingriffen und speziell mit in-situ-Knüpf- und Nahttechniken voraussetzt. Um diese anspruchsvollen Manöver zu erlernen, braucht es Zeit und Übung, was sich in einer relativ langen Lernkurve widerspiegelt. Danach wird verständlich, daß die LRP am Anfang zwischen 365-500 Minuten benötigt. Ist jedoch die Lernphase durchschritten, sind mittlere Operationszeiten zwischen 180-240 Minuten möglich. Das ist eine Zeit, die der offenen Operation entspricht (**Artikel E 6**).

Auch die gesamte Anastomosenherstellung zwischen Urethra und Blasenhals nach Resektion der Prostata wird während der Laparoskopie optimiert. Durch die hervorragende Visualisierung dieses Operationschrittes ist eine optimale Adaptation von Blasenhals und Urethra möglich mit der Reduzierung von Anastomosenlecks und der

deutlichen Verkürzung der notwendigen postoperativen Katheterverweil- dauer von im Durchschnitt 5,5 Tagen, gegenüber 7-21 Tagen nach offener Operation (**Artikel E 6)**.

Unkritisches Herangehen und die Einführung dieser anspruchsvollen Operationstechnik in die tägliche Routine ohne die entsprechenden Erfahrungen sowie eine zu geringe Frequenz des Eingriffes, führen unweigerlich zu frustrierenden Ergebnissen für Patient und Operateur.

Dass die LRP bei entsprechender Erfahrung eine sichere Alternative darstellt, zeigt die Komplikationsrate von 3,2-16%. Diese liegt z.T. deutlich niedriger als nach offener Prostatektomie, wo Komplikationsraten zwischen 23-30% angegeben werden (18). Die Konversionsrate während der LRP liegt zwischen 0-5%. Das zeigt, daß die LRP das Stadium eines klinisch experimentellen Eingriffs verlassen hat (**Artikel E 8**).

Sowohl die onkologischen als auch die funktionellen Resultate der LRP sind überzeugend und stehen den Ergebnissen die nach offen retropubischer Prostatektomie erreicht werden, nicht nach. Die Häufigkeit positiver Absetzungsränder sind bei den beiden Operationsverfahren (offen vs laparoskopischer Technik) mit 5-25% die gleichen. Auch die Heilungsraten scheinen gleich zu sein. Dabei verdient der Fakt Beachtung, daß das Follow-up nach LRP erst 1-2 Jahre beträgt und zur endgültigen Beurteilung der onkologischen Effizienz eine längere Nachbeobachtung abgewartet werden muß (20, 59).

Die guten Ergebnisse bei der Erhaltung der Kontinenz 12 Monate nach LRP von 83,5-95% sind Folge der subtilen Präparation in einem bluttrockenen und vergrößert dargestellten Operationssitus. Auch für die potenzerhaltende Operation bietet die laparoskopische Operationstechnik aus den schon oben genannten Gründen (Bluttrockenheit und Lupeneffekt) optimale Voraussetzungen. Bei ein- oder beidseitiger Schonung des Gefäß-Nervenbündels können Potenzraten von 27,5% (einseitig) bzw. 73,9% (beidseitig) nach LRP erzielt werden (**Artikel E 11**). Das entspricht den Ergebnissen der offenen Prostatektomie, die nach Einführung der anatomischen Präparationstechnik durch Walsh einen hohen Standard erreicht hat.

Zusammenfassend läßt sich feststellen, daß die LRP ein zwar technisch kompliziertes Verfahren darstellt, das besondere Erfahrungen in laparoskopischen Techniken, speziell mit endoskopischer Naht- und Knüpftechnik voraussetzt. Die chirurgischen Ergebnisse sind reproduzierbar und denen der offenen retropubischen Prostatektomie hinsichtlich Komplikationsrate, Kontinenzerhalt, Potenzerhalt sowie erzielter Tumorkontrolle gleichwertig. Vorteile des laparoskopischen Zugangs liegen auf der Hand: Der Blutverlust, die perioperative Morbidität und besonders die Rekonvaleszenszeit sind deutlich geringer.

Nervus suralis Transplantation während der LRP

Der Patient mit einem organbegrenzten Prostatakarzinom erwartet die Heilung von seinem Krebsleiden mit geringstmöglicher Beeinträchtigung seiner Lebensqualität. In den letzten 10-15 Jahren sind durch eine bessere Tumorklassifikation und Patientenselektion sowie durch die Optimierung der Operationstechnik große Fortschritte hinsichtlich des Potenzerhaltes nach radikaler Prostatektomie erzielt worden. Sowohl nach offener als auch laparoskopischer „nerve sparing“ Prostatektomie sind Potenzraten zwischen 25-75% möglich (19, 57). Liegt jedoch ein beidseitiger Befall der Prostata mit einem niedrig differenzierten Karzinom vor und /oder besteht bereits ein hohes Risiko eines die Kapsel penetrierendem Tumors, muß auf den Erhalt beider Gefäßnervenbündel verzichtet und sie müssen reseziert werden. Eine Wiederkehr der erektilen Funktion ist nach beidseitiger Gefäß-Nervenbündel-Resektion die absolute Ausnahme.

Die Interposition eines autologen Nervus suralis-Segmentes zwischen die Enden der Gefäß-Nervenbündel bietet eine potentielle Möglichkeit zur Wiederherstellung der erektilen Funktion. Scardino und Mitarbeiter führten 1997 erstmals die Nervus suralis Transplantation im Rahmen der offenen retropubischen Prostatektomie bei ein- oder beidseitiger Resektion der Gefäß-Nervenbündel durch. Kürzlich veröffentlichten sie ihre Daten und konnten zeigen, daß sich die erektile Funktion in 75% der Patienten nach beidseitiger Gefäß-Nervenbündel-Resektion und Suralistransplantation wieder hergestellen ließ (34).

Bisher gibt es keine Berichte über eine Suralistranplantation im Rahmen der laparoskopischen Prostatektomie. Wir führten diese technisch anspruchsvolle Operation erstmals und unseres Wissens nach als einzige im Juni 2001 durch (**Artikel E 13**). Der von einem Neurochirurgen oder später von uns selbst entnommene Nervus suralis wurde nach Längenadaptaion durch einen 10 mm Trokar in das Operationsfeld eingeführt und hier mit 6x0 Prolene End-zuEnd an die Stümpfe der Gefäßnervenbündel anastomosiert. Dabei bietet der laparoskopische Operationsitus geradezu ideale Bedingungen für diesen Operationsschritt. Die absolute Blutrockenheit und der Vergrößerungseffekt des optischen Systems ermöglichen eine hervorragende Visualisierung der Strukturen und eine präzise Anastomosierung. Wir haben bisher die Nervus suralis Transplanation bei 15 Patienten technisch erfolgreich durchgeführt. Allerdings ist das Follow-up noch zu kurz, um die funktionellen Ergebnisse beurteilen zu können. Nach Angaben von Scardino ist erst nach 12-18 Monaten mit der Wiederkehr der erektilen Funktion zu rechnen (34).

Laparoskopische radikale Zystektomie und Harnbaleitung

Die Etablierung der laparoskopischen Prostatektomie in einigen europäischen und amerikanischen Zentren hat zu einem ausgeprägten Innovationsschub geführt. Wird die laparoskopische Prostatektomie beherrscht, ist der Schritt zur laparoskopischen Zystektomie nicht sehr groß. Die eigentliche Herausforderung besteht in der laparoskopisch ausgeführten supravesikalen oder orthotopen Harnableitung.

So haben Pioniere der Laparoskopie bereits 1992 die Harnblase laparoskopisch entfernt (46). Die erste laparoskopische Zystektomie wegen eines muskelinvasiven Blasentumors wurde 1993 von De Badajoz durchgeführt (7). Bis 1999 wurden nur wenige Berichte über die laparoskopische radikale Zystektomie publiziert. Allen gemein ist allerdings, daß die Harnableitung offen operativ durchgeführt wurde. Erst Gill et al. gelang es im Jahre 2000 komplett laparoskopisch bei 2 Patienten ein Ileum Conduit anzulegen (15). Da die Mehrzahl der Patienten aber eine kontinente Harnableitung bevorzugen, wurde nach Möglichkeiten gesucht, dies auch laparoskopisch zu verwirklichen. Im März 2000 führten wir an der Klinik für Urologie der Charité (CCM) erstmals eine laparoskopische Zystektomie mit komplett intrakorporal ausgeführter Anlage einer kontinenten Harnableitung durch (**Artikel E 5**). Dabei haben wir uns für eine besondere Form der Ureterosigmoideostomie, die in der Literatur als Mainz-Pouch II bezeichnet wird, entschieden. Diese Pouchbildung besteht in einer breiten Verbindung von Rektum und Sigma, um ein Sammelorgan zu etablieren. Dazu gehört die antirefluxive Implantation der Ureteren in den Pouch. Eine Reihe von Publikationen und unsere eigenen Erfahrungen nach offen-chirurgischer Anlage dieser Harnableitung zeigten gute funktionelle Ergebnisse und eine breite Akzeptanz bei den Patienten. Die relativ einfache Konstruktion dieses Pouches haben uns bewogen, diese Art der kontinenten Harnableitung auf laparoskopischen Wege vorzunehemen.

Da alle anfallenden Nahtarbeiten laparoskopisch intrakorporal durchgeführt werden ist ein erhebliches Maß an Erfahrung im Umgang mit diesen Techniken erforderlich. Nach jetzt 11 Eingriffen konnte die Operationszeit auf im Durchschnitt 7 Stunden reduziert werden (**Artikel E 7**). Eine Konversion zur offenen Operation war bisher nicht notwendig. Intraoperativ sahen wir keine Probleme, allerdings traten bei zwei Patienten postopertive Komplikationen auf. Bei beiden Patienten kam es zu einer Pouch-Fistel die offen operativ korregiert werden mußte.

Entscheidende Vorteile des laparoskopischen Zugangs sind auch hier die deutlich reduzierte Morbidität mit erstaunlich schneller Rehabilitation der Patienten nach solch einem schweren Eingriff (postoperative Liegezeit 10-12 Tage). Dabei spielt sowohl der extrem geringe Blutverlust während der laparoskopischen Zystektomie (Mittel: 220 ml) als auch die deutliche Reduktion des gesamten Wasser- und Elektrolytverlustes (durch das geschlossene Abdomen) mit entsprechender Entlastung des kardiovaskulären Systems eine Rolle. Da wir die Harnblase beim Mann durch das Rektum und bei der Frau durch die Vagina entfernt haben, konnte mit unserer Operationstechnik auf eine Laparotomie komplett verzichtet werden, was wiederum den postoperativen Diskomfort reduziert und die Kosmetik verbessert.

Das onkologische Ergebnis wird durch die Laparoskopie nicht kompromitiert, wie das Follow-up unserer Patienten zeigt. Nach 2-19 Monaten trat bisher weder ein lokales Rezidiv noch ein systemischer Progress bei unseren Patienten auf. Auch das funktionelle Ergebnis ist mit eine kompletten Tag- und Nacht-Kontinenz hervorragend (**Artikel E 12**).

Die radikale Zystektomie mit Harnblasenersatz ist zweifelsohne der laparoskopische Eingriff mit dem höchsten Schwierigkeitsgrad. Dennoch zeigen unsere Erfahrungen, daß er in einer akzeptablen Zeit durchführbar ist ohne onkologische oder rekonstruktive Prinzipien zu verletzen. Dabei überwiegen die Vorteile für die Patienten (deutlich geringere Morbidität, hervorragende Kosmetik), weshalb die laparoskopische Zystektomie und kontinente Harnableitung bei technischer Weiterentwicklung und längerem Follow-up das Potential hat, bei streng selektierten Patienten mit muskelinvasivem Blasenkarzinom die therapeutische Methode der Wahl zu werden.

10. Komplikationen der urologischen Laparoskopie und deren Prävention

Das unkritische Ausüben laparoskopischer Operationen durch Unerfahrene kann zu schwerwiegenden Komplikationen führen. Bei sorgfältiger Indikationsstelllung und realistischer Einschätzung der individuellen Fähigkeiten der Operateure sind Komplikationen weitgehend vermeidbar.

Bedingt durch die kleinen Trokarzugänge sowie die meist gebräuchliche zweidimensionale Sicht mit Fokussierung auf nur ein eng begrenztes Operationsfeld zusammen mit dem Einsatz einer Reihe von hochentwickelten Spezialinstrumenten sind laparoskopiespezifische und/oder eingriffspezifische Komplikationen möglich.

Eine multizentrische Auswertung der 4 laparoskopisch aktivsten deutschen urologischen Kliniken hinsichtlich der Komplikationen während laparoskopischer Eingriffe in der Urologie förderte interessante Zahlen zu Tage (**Artikel K 7**). Insgesamt wurden 2407 laparoskopische Operationen in diese Auswertung einbezogen, wobei 107 Komplikationen auftraten, was einer Inzidenz von 4,4% entspricht und eine Reinterventionsrate von 0,8% nach sich zog. Zwischen den einzelnen Zentren bestand keine Differenz hinsichtlich der Häufigkeit von Komplikationen. Dagegen zeigte sich eine deutliche Abhängikeit der Komplikationsinzidenz vom Schwierigkeitsgrad des Eingriffes. Wurden bei der Varikozelenversorgung nur 1,3% Komplikationen beobachtet, so war die Adrenalektomie mit einer Komplikationsrate von 13,6% belastet und die retro-peritoneale Lymphadenektomie hatte eine Komplikationsrate von 12,5% (Tab. 3).

Tabelle 3: Inzidenz von Komplikationen in Abhängikeit vom Schwierigkeitsgrad der 10 am häufigsten durchgeführten laparoskopischen Eingriffe

Schwierigkeitsgrad	Zahl der Eingriffe	Komplikationen	Reinterventionen
Einfach	1025	1,0% (0,8-1,3)	0,0%
Schwierig	761	3,9% (2,4-6,8)	1,1%
Sehr schwierig	435	9,2% (8,2-13,6)	2,7%
Insgesamt	2221	3,6% (0,8-13,6)	0,8%

Die Mehrzahl der 107 Komplikationen resultierten aus Gefäßverletzungen (1,7%) und Läsionen intraperitonealer Organe (1,1%), gefolgt von Wundheilungsstörungen (0,8%) und assoziierten Problemen wie lokalen Emphysemen und Lungenembolien (0,6%). Von den 20 Organverletzungen resultierten alleine 12 durch die Anwendung von monopolarem Strom, wobei in allen Fällen die Läsion nicht intraoperativ erkannt wurde. Erst 3-5 Tage später traten dann schwerwiegende Probleme nach Darmperforation oder Urinombildung mit begeleitender Peritonitis auf und zwangen zu einer akuten Reintervention. Diese verzögerte in Erscheinung tretende Symptomatik mit einer Latenzzeit von einigen Tagen ist typisch für nicht erkannte intraoperative Perforationen bzw. durch unbedachte Koagulation verursachte Läsionen mit nachfolgender Nekrosen und Leckbildung an Darm, Blase und Ureter.

Korreliert man die einzelnen Phasen laparoskopischer Operationen mit den aufgetretenen Komplikationen so wird deutlich, dass während des Zugangs (Herstellung des Pneumoperitoneums, Trokarinsertion) mit 0,2% die wenigsten Probleme auftraten,

während die laparoskopische Dissektion mit 2,9% die höchste Komplikationsinzidens aufwies (Tab. 4).

Die Mortalität im Rahmen der Auswertung dieser 2407 laparoskopisch urologischen Eingriffe betrug 0,08%.

Tabelle 4: Komplikationshäufigkeit im Verhältnis zu den einzelnen Phasen laparoskopischer Operationen

Komplikationen	Anzahl (%)
Trokarinsertion	6 (0,2%)
Dissektion	67 (2,9%)
Assoziierte Probleme	7 (0,3%)
Wundheilung	19 (0,8%)
Andere	7 (0,3%)
Gesasmt	107 (4,4%)

In allen 4 urologischen Kliniken zeigte sich eine deutlich Abhängikeit der Komplikationsrate vom Erfahrungsgrad des Operateurs im Umgang mit der laparoskopischen Operationstechnik. Die Komplikationshäufigkeit betrug 13,3% bei den der ersten 100 Eingriffen und sank danach auf durchschnittlich 3,6%. Diese Zahlen wiederspiegeln die Lernkurve, die mit der Laparoskopie assoziiert ist und die umso steiler und länger ist, je schwieriger die Eingriffe sind (**Artikel K 7**).

Aus der intensiven Analyse der Komplikationen laparoskopischer Eingriffe sollten wichtige Konsequenzen im Hinblick auf eine Optimierung und Standardisierung der Laparoskopie einerseits und einer entsprechenden Intensivierung der Ausbildung von Ärzten und Schwestern andererseits gezogen werden.

Durch gründliches und systematische Erlernen der laparoskopischen Operationstechnik (Training am Pelvitrainer, Eingriffe bei Tieren, Assistenz und Operieren unter Anleitung) sowie, der schrittweisen und kritischen Erweiterung der Indikationen können Komplikationen so gering wie möglich gehalten werden. Sowohl die Konzentration laparoskopischer Eingriffe an Zentren mit entsprechender Expertise als auch die systematische Ausbildung und Heranführung der nächsten Generation an diese anspruchsvolle Operationstechnik können helfen, die Laparoskopie mit einer unnötig hohen Komplikationsrate zu belasten.

11. Ausblick in die Zukunft

Während bei offenen Eingriffen mit ihrem jetzt schon hohen Standards kaum noch Entwicklungsmöglichkeiten bestehen, sind enorme technische Fortschritte beim Einsatz der computer- und robotergestützten Laparoskopie zu erwarten, die sowohl die technische Durchführbarkeit als auch die Ergebnisse laparoskopischer Operationen weiter verbessern werden.

Bei den Sichtsystemen wird sich der Einsatz von 3D-Systemen stärker durchsetzen als bisher. Das wird den Komfort und die Sicherheit durch verbesserte räumliche Sicht und Tiefenvorstellung bei komplexen rekonstruktiven Eingriffen wie der Prostatektomie oder der Zystektomie verbessern. Neben starren Laparoskopen werden sich flexible Endoskope durchsetzen. Der Vorteil, den abgewinkelte Optiken jetzt schon bieten, wird sich verstärken: Es wird noch einfacher, in abgelegene Gebiete oder hinter Organe und Strukturen zu schauen.

Bei den Instrumenten und Geräten die für die Laparoskopie eingesetzt werden, sind eine Reihe von Veränderungen für die Zukunft zu erwarten. Die Einführung von flexiblen Instrumenten bzw. der Übergang von einfachen zu komplexen, mit mehreren Funktionen ausgestatteten Instrumenten wird die Qualität der minmal invasiven Chirurgie anheben und die Operationszeiten verkürzen, da der häufige Instrumentenwechsel entfällt.

Ein wesentlicher Aspekt, der durch den Übergang von der offenen zur minimal invasiven Chirurgie verlorengegangen ist, ist das Tastgefühl. Hier wird in der nächsten Zeit der Einsatz von Sensoren an den Effektorspitzen erwartet. Damit wird es dem Chirurgen möglich sein, auch ohne direkten Kontakt im Körperinnern zu tasten und damit eine wichtige Diagnosefunktion wiederzuerlangen.

Eine höhere technische Stufe wird durch den Einsatz von teilautomatischen Systemen und Manipulatoren erreicht. Bereits jetzt gibt es z.B. das automatische Kameraführungssystem AESOP (Computer Motion). Dieser sprachgesteuerte Roboterarm, der die Kamera hält und in die verschiedenen gewünschten Positionen bringt, präsentiert dem Operateur in jeder Phase ein optimales und ruhiges Bild.

Ein weiterer Aspekt ist die Integration der verschiedenen Geräte in eine Steuerzentrale, wie z.B. HERMES (Computer Motion). Dieses System erlaubt dem operierenden Urologen die verschiedenen Geräte im Operationssaal wie Monitor, Lichtquelle, Insufflator, Koagulatior, den Operationstisch, die Operationssaal-beleuchtung durch Sprachsteuerung oder per Touch-Screen zu bedienen und zu kontrollieren.

Bereits zur Realität gewordene Zukunft sind chirurgische Robotersysteme. Hier sind vor allem Entwicklungen wie ZEUSS (Computer Motion) oder da Vinci (Intuitive) zu nennen. Diese Systeme bieten eine bisher nicht geahnte Flexibilität der Instrumente bei gleichzeitig verbesserter ergonomischer Bedienung. Die einem menschlichen Handgelenk nachempfundene Bewegungsfreiheit der Instrumentenspitzen vereinfacht das Ausführen von komplizierten Manövern und verkürzt erheblich die Lernkurve für komplexe Eingriffe wie der laparoskopischen radikalen Prostatektomie oder Zystektomie. Ein Tremorfilter verhindert die Übertragung unerwünschter Begleitbewegungen, wie das natürliche Zittern der menschlichen Hand, das elektronisch herausgefiltert wird. Durch computergestützte Übertragung können die Bewegungen in einem beliebigen Verhältnis auf die endoskopischen Instrumente übersetzt werden (Skalierung), so dass laparoskopische Eingriffe mit noch höherer Präzision durchgeführt werden können.

Diese Systeme erlauben ebenfalls die Einführung der Telechirurgie. Das bedeutet, dass sich der Chirurg wegen der Fernübertragung (Master-Slave-Prinzip) nicht mehr unmittelbar im Operationssaal befinden muß, sondern sich weit davon entfernt aufhalten kann.

Letztendlich wird der technische Fortschritt die Erlernbarkeit und Reproduzierbarkeit von komplexen und komplizierten laparoskopischen Eingriffen erleichtern. Die Qualität, die Präzision und die Sicherheit der Laparoskopie in der Therapie urologischer Erkrankungen werden sich erhöhen und durch die Verbesserung der Resultate und Ergebnisse wird sie sich als Standardtechnik der Zukunft durchsetzen, nicht zuletzt auch auf Druck der heute durch Internet, TV und Selbsthilfegruppen gebildeten und selbstbewussten Patienten (12).

12. Zusammenfassung und Schlußfolgerungen

Laparoskopisches Operieren verzeichnet in den letzten Jahren eine deutliche Zunahme der Aufmerksamkeit in der deutschen Urologie. Bisher haben sich nur wenige Zentren mit ausreichend hohen Fallzahlen und einer entsprechenden Erfahrung mit der Laparoskopie profiliert. Es ist eine offene Frage, ob die Laparoskopie nur in den Händen ausgewiesener Spezialisten an einigen Zentren oder aber als modernes Verfahren breite Anwendung in der Urologie finden kann und soll. Die Sektion Laparoskopie/ Endoskopie des Arbeitskreises „Operative Techniken“ der Fort- und Weiterbildungskommission Deutscher Urologen führte 2000 eine deutschlandweite Umfrage mit dem Ziel durch, die Verbreitung der Laparoskopie in den urologischen Kliniken Deutschlands zu evaluieren (56). Von 300 verschickten Fragebögen wurden 180 zurückgesandt. Demzufolge führen 54% der urologischen Abteilungen und Kliniken laparoskopische Operationen durch und weitere 50% planen die Einführung dieser Technik. 75 Prozent planen eine Ausdehnung der Laparoskopie. Diese Zahlen reflektieren eine fast hundertprozentige Zustimmung zur Laparoskopie und zeigen den hohen Stellenwert, den diese minimal invasive Technik bereits besitzt.

Andererseits zeigen die Auswertung der Operationszahlen, dass - verglichen mit den konventionellen offenen Operationsverfahren in Deutschland - bisher nur ein Bruchteil der Patienten laparoskopisch operiert wird. Das zeigt die Diskrepanz zwischen dem Wunsch nach der Laparoskopie und der Realität der praktischen Anwendung dieser Methode. In der oben erwähnten Umfrage wurde auch nach Schwierigkeiten bei der Einführung und Anwendung laparoskopischer Operations-techniken gefragt: 92% sahen Probleme wegen der langen Lernkurve und wegen zu langer Operationszeiten, 70 % bezweifeln die Wirtschaftlichkeit, 52% nennen die hohen Investitionskosten als ein Problem, 76 % bemängeln die unzureichende Datenlage und nur 25% nennen unzureichende Schulungsmöglichkeiten als Grund. Während nahezu 100% der befragten Kliniken angeben, entweder schon jetzt laparoskopisch zu operieren oder die Einführung der Laparoskopie zu planen, bleibt doch eine kritische Sichtweise unverkennbar.

Für das Fach Urologie hat die Einführung laparoskopischer Techniken dennoch zu einer enormen Erweiterung operativer Alternativen geführt. Schon heute hat sich das operative Spektrum verändert oder hat ein komplett neues Erscheinungsbild bekommen. In vielen Fällen hat die Laparoskopie konventionelle Eingriffe fast vollständig abgelöst, in manchen anderen stellt sie eine sinnvolle Ergänzung zu endoskopischen Techniken dar. Einige

laparoskopische Eingriffe müssen heute noch als Verfahren in der klinischen Erprobung gelten.

Auf der Grundlage der in dieser Habilitationsschrift dargestellten Fakten können folgende Schlussfolgerungen gezogen werden:

- Bei Vergrößerung und Bestätigung der derzeit vorliegenden Datenlage erscheint eine Ausdehnung der heute allgemein anerkannten Indikationen für die Laparoskopie sinnvoll. Die Anwendung laparoskopischer Operationstechniken ist derzeit in ca. 80% aller urologisch abdominal chirurgischer Eingrffe möglich.
- Die laparoskopischen Operationsverfahren haben sich einen festen Platz im operativen Spektrum der Urologen erobert.
- Bei der derzeit vorliegenden Datenlage erscheint eine Ausweitung der heute allgemein anerkannten Indikationen für die Laparoskopie in der Urologie möglich. Die Anwendung laparoskopischer Operationstechniken kann in spezialisierten Zentren derzeit in ca. 50-70% offen abdominal urologische Eingriffe ersetzen.
- Der entscheidende Vorteil der Laparoskopie, eine deutlich reduzierte intra- und postoperative Morbidität im Vergleich zu den konventionell offenen Operationen mit kürzerer Krankenhausverweildauer und schnellerer Rekonvaleszens, ist auch bei laparoskopischen Eingriffen in der Urologie nachgewiesen worden.
- Geringere postoperative Schmerzen, besseres kosmetisches Ergebnis und schnellere Rückkehr zum Alltagsleben sind Gründe weshalb Patienten laparoskopische Techniken gegenüber konventionell offenen Operationen bevorzugen.
- Funktionelle und onkologische Ergebnisse, die mit laparosokopischen Operationstechniken erreicht werden, sind überzeugend und mit denen nach konventionell offener Operation vergleichbar. Langzeitergenisse bleiben abzuwarten.
- Sollte sich die geringere Invasivität und die damit verbundene geringere Beeinträchtigung der Immunabwehr bei der Anwendung laparoskopischer Techniken zur Behandlung urologischer Malignome in Zukunft bestätigen, würde dieses bedeuten, dass weniger Metastasen und/oder Lokalrezidive auftreten müßten. Das wiederum würde den Stellenwert der Laparoskopie bei der Behandlung maligner Erkrankungen in der Urologie nachhaltig verändern.
- Die generelle Anwendung laparoskopische Operationstechniken gerade in kleinen urologischen Abteilungen ist nicht unproblematisch, da diese Techniken mit einer steilen und langen Lernkurve verbunden sind. Das unkritische Ausüben

laparoskopischer Operationen führt zu einer unnötig hohen Komplikationsrate. Nur ausreichend große Operationszahlen machen auch komplizierte und komplexe laparoskopische Operationen sicher.

- Einem stufenweisen Ausbildungsprogramm mit schrittweiser Annäherung an technisch komplizierten Manövern muß größte Aufmerksamkeit geschenkt werden. Ist die Lernkurve durchschritten sind laparoskopische Operationen in beinahe der selben Zeit wie offene Operationen durchführbar und mit einer vergleichbaren Kolplikationsrate belastet. Damit rentiert sich die Anschaffung des Instrumentariums und das laparoskopische Operieren wird auch unter ökonomischen Gesichtspunkten interessant.
- Um ein qualitativ hohes Niveau zu erreichen und zu halten sind eine gewisse Zahl von laparoskopischen Eingriffen pro Operateur notwendig. Es erscheint sinnvoll, zur Zeit noch schwierige laparoskopische Eingriffe Experten zu überlassen, die aber prinzipiell auch in kleineren Einrichtungen tätig sein können.
- Mit Hilfe der technischen Weiterentwicklung und der Integration von Manipulatoren und Roboter wird die Erlernbarkeit und Reproduzierbarkeit von komplexen und komplizierten laparoskopischen Eingriffen erleichtern. Diese Systeme sind zur Zeit noch teuer und relativ schwierig und aufwendig zu händeln und bedürfen noch weiterer Verbesserungen

13 Literatur

13.1. Eigene Artikel als Erstautor

E1 TÜRK I, DEGER S, ROIGAS J, FAHLENKAMP D, SCHÖNBERGER B, LOENING SA (1998) Laparoscopcic Ureterolithotomy. Tech Urol **4 (1):** 29-34

E2 TÜRK I, DEGER S, SCHÖNBERGER B, LOENING SA (1999) Laparoskopische Operationen in der Urologie. J Urol Urogynäkol **2:** 69-72

E3 TÜRK I, MÜLLER W, KOSHARSKY B, SCHNORR D, LOENING SA (2000) Lymphknotenstaging und perineale Prostatektomie. Onkologe **6**: 113-117

E4 TÜRK I (2000) Laparoscopic ureterolithotomy: the Edinburgh experience. Letter to the Editor. BJU-Int **86 (1):** 147-148

E5: TÜRK I, DEGER S, WINKELMANN B, BAUMGART E, LOENING SA (2001) Complete laparoscopic approach for radical cystectomy and continent urinary diversion (sigma rectum pouch). Techn Urol **7 (1):** 2-6

E6: TÜRK I, DEGER S, WINKELMANN B, ROIGAS J, SCHÖNBERGER B, LOENING SA (2001) Die laparoskopische radikale Prostatektomie. Erfahrungen mit 145 Eingriffen. Urologe A **40 (3)**: 199-206

E7: TÜRK I, DEGER S, WINKELMANN B, SCHONBERGER B, LOENING SA (2001) Laparoscopic radical cystectomy with continent urinary diversion (rectal sigmoid pouch) performed completely intracorporeally: the initial 5 cases. J Urol **165 (6):** 1863-1866

E8: TÜRK I, DEGER S, WINKELMANN B, SCHÖNBERGER B, LOENING SA (2001) Laparoscopic radical prostatectomy. Technical aspects and experience with 125 cases. Eur Urol **40 (1):** 46-53

E9: TÜRK I, DEGER S, WINKELMANN B, SCHÖNBERGER B, LOENING SA (2001) Laparoscopic bilateral pyelolithotomy in a horseshoe kidney. BJU Int **87**: 1-8

E10: TÜRK I, DEGER S, DAVIS JW, GIESSING M, FABRIZIO MD, SCHÖNBERGER B, JORDAN GH, LOENING SA (2002) Laparoscopic live donor right nephrectomy: a new technique with preservation of vascular lenght. J Urol **167 (2):** 630-633

E11: TÜRK I, DEGER S, WINKELMANN B, BRETTSCHNEIDER P, ROIGAS J, WILLE A, LOENING SA (2002) Die radikale Prostatekotmie. Pro laparoskopischer Zugangsweg. Urologe A **41 (1):** 48-54

E12: TÜRK I, DAVIS JW, DEGER S, WINKELMANN B, SCHÖNBERGER B, SCHELLHAMMER PF, LOENING SA (2002) Laparoskopische radikale Zystektomie mit intrakorporaler Anlage einer kontinenten Harnableitung – Zukunft oder Gegenwart? Urologe A **41(2):** 107-112

E13: TÜRK I, DEGER S, MORGAN WR, DAVIS JW, SCHELLHAMMER PF, LOENING SA (2002) Sural nerve graft during laparoscopic radical prostatectomy. Urol Oncology **7(5)**: 191-194

E14: TÜRK I, DAVIS JW, WINKELMANN B, DEGER S, RICHTER F, FABRIZIO MD, SCHÖNBERGER B, JORDAN GH, LOENING SA. Laparoscopic dismembered pyeloplasty – the method of choice in the presence of an enlarged renal pelvis and crossing vessels. Eurol Urol **42**: 268-275

E15: TÜRK I, DAVIS JW, DEGER S, FABRIZIO MD, SCHONBERGER B, SCHELLHAMMER PF, LOENING SA. Laparoscopic retroperitoneal lympadenectomy – a routine therapeutic modality in the treatment of nonseminomatous testis cancer stage I? J Endourol, submitted

E 16: TÜRK I, DEGER S, ROIGAS J, LOENING SA. Die laparoskopische Ureterolyse und Intraperitonealisierung – minimal invasives Management der retroperitonealen Fibrose. Urologe A 2000**, 39 (Suppl 1**): S 56

13.2. Eigene Artikel als Koautor

K1: FAHLENKAMP D, SCHÖNBERGER B, TÜRK I, LOENING SA (1994) Erfahrungen in der laparoskopischen Lymphozelendrainage. Urologe A **33**: 336-341

K2: LENK S, FAHLENKAMP D, TÜRK I (1994) Ergebnisse nach modifizierter laparoskopischer Varikozelenversorgung bei Kindern und Erwachsenen. Akt Dermatol **20**: 11-13

K3: FAHLENKAMP D, SCHÖNBERGER B, TÜRK I, MÜLLER W, LINDEKE A, LOENING SA (1995) Erfahrungen mit laparoskopischen Eingriffen in der Kinderurologie. Akt Urol **26**:185-193

K4: FAHLENKAMP D, BEER D, SCHÖNBERGER B, LEIN M, TÜRK I, LOENING SA (1996) Laparoscopic adrenalectomy. Tech Urol **2**: 48-53

K5: FAHLENKAMP D, LOENING SA, TÜRK I, LINDEKE A, MÜLLER W, DEGER S (1996) Komplikationen laparoskopischer Eingriffe in der Urologie. Urologe A **35**: 238-245

K6: FAHLENKAMP D, BEER M, SCHÖNBERGER B, LEIN M, TÜRK I, LOENING SA (1996) Laparoskopische Adrenalektomie. Akt Urol **27**: 400-404

K7: FAHLENKAMP D, TÜRK I, FORNARA P, RASSWEILER, J (1999) Komplikationen laparoskopischer Eingriffe in der Urologie. Minimal Invasive Chirurgie **8 (1):** 37-42

K8: GIESSING M, TÜRK I, DEGER S, SCHÖNBERGER B, BUDDE K LOENING SA (2001) Laparoscopic kidney harvesting – one year follow-up of the initial 15 patients. Transplant Proc **33**: 3791-3792

13.3. Fremdliteratur

AMENDT P. Maldescensus testis – Pathogenese, Diagnostik und Therapie. Pädiatr Grenzgeb 1988, **27**: 79

CADEDDU JA, ONO Y, CLAYMAN RV, ET AL. Laparoscopic nephrectomy for renal cell carcinoma: Evaluation of efficacy and safty. A multicenter experience. Urology 1998**, 52**: 773

CADEDDU JA, RATNER L, KAVOUSSI LR. Laparoscopic donor nephrectomy. Sem Laparosc Surg 2000, **7**: 195

CLAYMAN RV, KAVOUSSI LR, SOPER NJ, DIERKS SM, MERETYK S, DARCY MD, ROEMER FD, PINGLETON ED, THOMSON PG, LONG SR. Laparoscopic nephrectomy: initial case report. J Urol 1991, **146**: 278-282

CORTESI N, FERRARI P, ZAMBARDA E, MANETI A, BALDINI A, MORARONY FP. Diagnosis of bilateral abdominal cryptorchidism by laparoscopy. Endoscopy 1976, **8**: 33

DANUSER H, ACKERMANN DK, BOHLEN D, STUDER UE. Endopyelotomy for primary ureteropelvic junction obstruction: risk factors determine the success rate. J Urol 1998, **159**: 56

DE BADAJOZ ES, PERALES JLG, ROSADO AR, ET AL. Laparoscopic cystectomyand ileal conduit: case report. J Endourol 1993**, 8**: 59-62

DOWNEY DB, O'CONNELL D, SMITH J, DONOHOE J. Percutaneous ballon dilatation of a mid-ureteric obstruction caused by retroperitoneal fibrosis. Brit J Urol 1987, **60**: 84

EISENBERGER F, FUCHS G, GUMPIGER R, MILLER K, RASSWEILER J. Urologische Steintherapie – ESWL und Endourologie. In: Eisenberger F, Miller K (Hrsg). Urologische Steintherapie. Thieme, Stuttgart New York, 1988

ELASHRY OM, NAKADA Y, WOLF JS, FIGENSHAU RS, MCDOUGALL EM, CLAYMAN RV. Ureterolysis for extrensic ureteral obstruction: a comparison of laparoscopic and open surgical techniques. J Urol 1996, **156:** 1403

ESHGI AM, ROSS JS, SMITH AD. Percutanous transperitoneal approach to pelvic a kidney for endosurgical removal of staghorn calculus. J Urol 1985, **185**: 525-527

FEDERSPIL PA, STALLKAMP J, PLINKERT PK. Robotik – Ein Evolutionssprung in der operativen Medizin? Deutsches Ärzteblatt 2001, **98 (44)**: 2460

FORNARA P, DOEHN C, JOCHAM D. Systemic response after laparoscopic and open nephrectomy: results from prospective controlled animal and clinical studies. J Urol 1997, **151**: 139

GILL IS. Laparoscopic radical nephrectomy for cancer. Urol Clin North Am 2000, **27 (4):** 707-719

GILL IS, FERGANCY AMR, KLEIN EA, ET AL. Laparoscopic radical cystectomy with ileal conduit performed completely intracorporeally: the initial 2 cases. Urology 2000, **56**: 26-29

GILL IS, HODGE EE, MUNCH LC, GOLDFARB DA, NOVICK AC, LUCAS BA. Transperitoneal marsupialization of lymphoceles: cmparison of laparoscopic and open techniques. J Urol 1995, **153**: 706-711

Guazzoni G, Cestari A, Montorsi F, Lanzi R, Rigatti P, Kaouk JH, Gill IS. Current role of laparoscopic adrenalectomy. Eur Urol **40 (1):** 8-16

GUILLONNEAU B, CATHELINEAU X, COUR F, VEILLON B, VALLANCIEN G. Update of morbidity of radical retropubic prostatectomy: retrospective analysis of 100 consecutive operations during the period 1996-1997. Prog Urol 1999**, 9**: 662-667

GUILLONNEAU B, CATHELINEAU X, DOUBLET JD, VALLANCIEN G. Prospective assessment of functional results after laparoscopic radical prostatectomy. J Urol 2001, **165**: 150

GUILLONEAU B, CATHELINEAU X, DOUBLET JD, VALLANCIEN G. Short-term oncological follow-up of laparoscopic prostatectomy in prostate cancer with PSA < 11ng/ml and Gleason score = 6. J Urol 2001, **165** (suppl): 328

GUILLONNEAU B, VALLANCIEN G. Laparoscopic radical prostatectomy: initial experience and preliminary assessment after 65 operations. Prostate 1999, **39**: 71

GUILLONNEAU B, VALLANCIEN G. Laparoscopic radical prostatectomy: the Montsouris experience. J Urol 2000, **163**: 412-428

HEIDENREICH A, DERAKHSHANI P, NEUBAUER S, KRUG B. Behandlungsergebnisse der primären und sekundären retroperitonealen Fibrose. Urologe A 2000, **39** (2): 141-148

HINMAN F JR. Obstructive renal cysts. J Uol 1978, **119**: 681

HOBISCH A, TÖNNEMANN J, JANETSCHEK G, HÖLTL L, KINZL J, KEMMLER G, BARTSCH G, BIEBL W. Morbidity and quality of life after open versus laparoscopic retroperitoneal lymphadenectomy for testicular tumor – the patients's view. In: Jones WG, Appleyard I, Hrnden P, Joffe JK (eds) Germ cell tumors VI. John Libbey & Co. Ltd., London 1998: 277-279

JACOBI CA, JUNGHANS T, PETER F, NAUNDORF D, ORDEMANN J, MÜLLER JM. Cardiopulmonary changes during laparoscopy and vessel injury: comparsion of CO2 and helium in an animal model. Langenbecks Arch Surg 2000, **385 (7):** 459-466

JACOBI CA, WENGER FA, ORDEMANN J, GUTT C, SABAT R, MÜLLER JM. Experimental study of the effect of intra-abdominal pressure during laparoscopy on tumor growth and port site metastasis. Br J Surg 1998, **85 (10)**:1419-1422

JACOBI CA, WENGER F, SABAT R, VOLK T, ORDEMANN, MÜLLER JM. The impact of laparoscopy with carbon dioxide versus helium on immunologic function and tumor growth in a rat model. Dig Surg 1998, **15 (2):** 110-116

JACOBS SC, DUNKING BJ, FLOWERS JL, ET AL. Laparoscopic live donor nephrectomy: the University of Maryland 3-year experience. J Urol 2000, **164**:1494

JANETSCHECK G, HOBISCH A, PESCHEL R, HITTMAIR A, BARTSCH G. Laparoscopic retroperitoneal lymphe node dissection for clinical stage I nonseminomatous testicular carcinoma: long-term outcome. J Urol 2000, **163**: 1793-1796

JANETSCHEK G, PESCHEL R, BARTSCH G. Laparoscopic fenger plasty. J Endourol 2000, **14**: 889

KASS EJ, MARCOL B. results of varicocele surgery in adolescents. A comparsion of techniques. J Urol 1992, **148**: 694-696

KERBL K, CLAYMANN RV, PETRO JA, CHANDHOKE PS, GILL IS. Staging pelvic lymphadenectomy for prostate cancer: a comparison of laparoscopic and open technique. J Urol 1993**, 150**: 396

KIM ED; NATH R, KADMON D, LIPSCHULTZ LI, MILES BJ, SLAWIN KM, TANG HY, WHEELER T, SCARDINO PT. Bilateral nerve graft during radical retropubic prostatectomy: 1-year follow-up. J Urol 2001, **165**: 1950-1956

KIM FJ, RATNER LE, KAVOUSSI LR. Renal transplantation: laparoscopic live donor nephrectomy. Urol Clin North Am 2000, **27**: 777

LANDMAN J, CLAYMAN RV. Port site tumor recurrences of renal cell carcinoma after videolaparoscopic radical nephrectomy. J Urol 2001**, 166**: 629-630

LANG EK. Renal cyst puncture studies. Urol Clin N Amer 1987, **14**: 91

LERNER SP, SEALE-HAWKINS C, CARLTON CE JR, SCARDINO PT. The risk of dying of prostate cancer in patients with clinically localized disease. J Urol 1991, **146**: 1040-1045

LIFSON BJ, TEICHMANN JMH, HULBERT JC, ET AL. Role and long-term results of laparoscopic decortication in solitary cystic and autosomal dominant polycystic kidney disease. J Urol 1998, **159**: 702

LJUNGBERG B, HOLMBERG G, SJODIN JG, HIETALA SO, STENGLING R. Renal cell carcinoma in arenal csyta: a case report and review of the literature. J Urol 1990, **143**: 797

MATUSCHEK E. Urologisch-endoskopische Operationen. Schatthauer, Stuttgart,1987, S. 87

MCDOWELL GC, BABAIAN RJ. Management of symptomatic lymphocele via percutaneous drainage and sclerotherapy with tetracycline. Urology 1991**, 37**:237

MILES RM, BROCK J, MARTIN C. Idiopathic retroperitoneal fibrosis. A sometime surgical problem. Amer Surg 1984**, 50**: 76

OLSSON CA, WILSCHER MK, FILOSO AM, CHO SI. Treatment of posttransplant lymphoceles. Internal versus external drainage. Transpl Proc 1976**, 8**: 501

O'REILLY PH, BROOMAN PJ, MAK S, JONES M, PICKUP C, AKTINSON C, POLLARD AJ. The long-term results of Anderson-Heynes pyeloplasty. BJU Int 2001, **87**: 287

PARRA RO, ANDRUS CH, JONES JP, ET AL. Laparoscopic cystectomy: initial report on a new treatment for retained blsdder. J Urol 1992, **148**: 1140-1144

RAGETH JC, UNGER C, DARUGNA D, STEFFEN R, STUCKI D, BARONE C, EIJSTEN A, RUTISHAUSER G, LEIBUNDGUT B, GALLO LM. Long-term reults of varicocelectomy. Urol Int 1992, **48:** 327-331

RASSWEILER J, FORNARA P, WEBER M, JANETSCHEK G, FAHLENKAMP D, HENKEL T, BEER M, STACKL W, BOECKMANN W; RECKER F, LAMPEL A, FISCHER C, HUMKE U, MILLER K. Laparoscopic nephrectomy: experience of laparoscopy working group of the German Urologic Association. J Urol 1998, **160**: 18-21

RATNER LE, CISEK LJ, MOORE RG, ET AL. Laparoscopic live donor nephrectomy. Transplantation 1995**, 60**: 1047

SCHOENEICH G; BRÄNDLE E. Therapiealternativen bei ideopathischer Varikozele testis. Akt Urol 1994, **25**: 272-276

SCHUESSLER WW, SCHULAN PG, CLAYMAN RV, KAVOUSSI LR. Laparoscopic radical prostatectomy: initial short-term experience. Urology 1997, **50**: 854-857

SCHUESSLER WW, VANCAILLIE TG, REICH H, GRIFFITH DP. Transperitoneal endosurgical lymphadenectomy in patients with lokalized prostate cancer. J Urol 1991, 988-991

SCHWENK W, JACOBI C, MANSMANN U, BOHM B, MÜLLER JM. Inflammatory response after laparoscopic and conventional colorectal resections – results of a prospective randomized trial. Langenbecks Arch Surg 2000, **385 (1):** 2-9

SMITH AD, CASTANEDA J, ZEUNIGA F, BROWN H. Enodourology – principles and proactice. Thieme, Stuttgart New York, 1986

SUZUKI K, USHIYAMA T, FUJITA K, KAWABE K. Lparoskopische Adrenalektomie. Erfahrungen an 50 Patienten. Urologa A 1996**, 35**: 233-237

VÖGELI TA, JANETSCHEK G, SULSER T. Stand der Laparoskopie – Umfrage in Deutschland, Österreich und der Schweiz. Übersichtsreferat, 53.Kongress der DGU, Düsseldorf, 19.-22.09.2001

WALSH PC. Radical retropubic prostatectomy. In: Walsh PC, Retik AB, Stamey TA, et al. (eds): Campell's Urology, 6th ed. Philadelphia, WB Saunders, vol 3, 1992: 2865-2886

WICKHAM JEA. The surgical treatment of renal lithiasis. In: Urinary calculus disease. Chirchill Livingstone, New York, 1979: 145-198

WIEDER JA, SOLOWAY MS. Incidence, etiology, location, prevention and treatment of positive margins after radical prostatectomy for prostate cancer. J Urol 1998, **160**: 299-315

14. Danksagung

Die innerhalb dieser Habilitationsschrift dargestellten Ergebnisse basieren auf Innovationen, klinischen Tätigkeiten und Untersuchungen, die ich an der Klinik für Urologie der Charité und an der Eastern Virginia Medical School, Department of Urology, Norfolk, Virginia während eines 6-monatigen Aufenthaltes als Visiting-Professor gemeinsam mit Kollegen sowie wissenschaftlichen und technischen Mitarbeitern der jeweiligen Einrichtungen erarbeitet und publiziert habe.

Mein besonderer Dank gilt Herrn Prof. Dr. med. S.A. Loening, Direktor der Urologischen Klinik der Charité. Er war es, der den entscheidenden Anteil an der Weiterentwicklung der laparoskopischen Techniken gehabt hat. Er hat mit uns stundenlang geduldig am Operationstisch gestanden und uns in schwierigen Zeiten immer wieder Mut zugesprochen. Dank gilt Herrn Prof. Dr. med. D. Schnorr, stellvertretender Klinikdirektor, für sein mir entgenegebrachtes Vertauen und für seine uneingeschränkte Unterstützung bei der Durchführung der wissenschaftlichen und klinischen Arbeit.

Herr Prof. Dr. med. B. Schönberger hat sowohl bei den Publikationen als auch bei der vorgestellten Schrift mit seiner anregende Betreuung, kritischen Hinweisen und manchmal erhobenem Zeigefinger geholfen, die Qualität zu sichern. Fast alle in meinen Publikationen verwendenten graphischen Darstellungen entstammen seiner Feder. Ihm sei dafür herzlich gedankt.

Ein Teil der Publikationstätigkeit erfolgte während meines Aufenthaltes an der EVMS in Norfolk, Virginia. Hier seien vor allem Prof. G. Jordan M.D., Prof. P. Schellhammer M.D. und John Davis M.D. genannt, die für eine bis zum heutigen Tage fruchtbare Zusammenarbeit gesorgt und zahlreiche Anregungen gegeben haben. Dafür bin ich den amerikanischen Kollegen sehr dankbar.

Herrn Prof. Dr. Dr. med. W. J. Kox, Direktor der Klinik für Anästhesiologie und Intensivmedizin und seiner Oberärztin Dr. med. C. Kaulfuß-Mangler gilt mein Dank für die exzellente Zusammenarbeit. Unsere innovativen laparoskopischen Eingriffe wären ohne ihre Unterstützung nicht möglich gewesen.

Herrn Prof. Dr. K. Jung und den Mitarbeitern der Forschungsabteilung schulde ich Dank für ihre unermüdliche Integration in verschiede Forschungsprojekte.

Weiterhin möchte ich allen Mitarbeitern und Kollegen der Urologischen Klinik der Charité, speziell den Mitgliedern der laparoskopischen Arbeitsgruppe, für ihre tägliche Hilfe und ihr Verständnis, sowie bei der Prüfung und der Publikation der Ergebnisse der Arbeit danken.

Last but not least, Danken möchte ich vor allem dem Team der Operationsschwestern der Urologischen Klinik für ihre Flexibilität und oft unendliche Geduld bei der Durchführung neuer laparoskopischer Operationsmethoden.

Berlin, im Februar 2002

15. Eidesstattliche Versicherung gemäß Habilitationsordnung der Charité

Hiermit erkläre ich, dass

- keine staatsanwaltschaftlichen Ermittlungsverfahren gegen mich anhängig sind,
- weder früher noch gleichzeitig ein Habilitationsverfahren durchgeführt oder angemeldet wurde,
- die vorgelegte Habilitationsschrift ohne fremde Hilfe verfasst, die beschrieben Ergebnisse selbst gewonnen wurden, sowie die verwendeten Hilfsmittel, die Zusammenarbeit mit anderen Wissenschaftlerinnen oder Wissenschaftlern und technischen Hilfskräften und die Literatur vollständig angegeben sind,
- dem Bewerber die geltende Habilitationsordnung bekannt ist.

Berlin, den 30.01.2002 Dr. med. Ingolf Türk